




J.F.B.

CENTRALBLATT

FÜR PRAKTISCHE



AUGENHEILKUNDE.

HERAUSGEGEBEN

VON

DR. J. HIRSCHBERG,
A. O. PROFESSOR AN DER UNIVERSITÄT BERLIN.

ZWANZIGSTER JAHRGANG.

MIT ZAHLREICHEN ABBILDUNGEN IM TEXT.



LEIPZIG,
VERLAG VON VEIT & COMP.
1896.

Druck von Metzger & Wittig in Leipzig

Inhalt.

I. Originalaufsätze.

II. Klinische Beobachtungen.



Sachregister.

*** Originalartikel.**



Autorenregister.

* Originalartikel.





Centralblatt für praktische Augenheilkunde.



Herausgegeben von

Prof. Dr. J. Hirschberg, Geh. Med.-Rath, in Berlin.

Unter ständiger Mitwirkung der Herren Dr. Ancke in München, Dr. Berger in Paris, Prof. Dr. Birnbacher in Graz, Dr. Brailey in London, Prof. Dr. H. Cohn in Breslau, Doc. Dr. Cl. du Bois-Reymond in Berlin, Dr. Dahrenstaedt in Herford, Doc. Dr. E. Emmert in Bern, Dr. Ginsberg in Berlin, Prof. Dr. Goldzieher in Budapest, Dr. Gordon Norrie in Kopenhagen, Prof. Dr. Horstmann in Berlin, Dr. Issigonis in Smyrna, Prof. H. Knapp in New York, Prof. Dr. Krückow in Moskau, Dr. Kuthe in Berlin, Dr. Landau in Coblenz, Prof. Dr. Magnus in Breslau, Surg. Capt. F. P. Maynard in Calcutta, Dr. Michaelsen in Görlitz, Dr. van Millingen in Constantinopel, Dr. Moll in Berlin, Prof. Dr. J. Munk in Berlin, Dr. Neuburger in Nürnberg, Dr. Peltesohn in Hamburg, Doc. Dr. Peschel in Turin, Dr. Purtscher in Klagenfurt, Dr. M. Reich in Charkow, Dr. Scheer in Oldenburg, Prof. Dr. Schenkl in Prag, Doc. Dr. Schwarz in Leipzig, Dr. Stiel in Köln.

Monatlich ein Heft. Preis des Jahrganges 12 Mark. Zu beziehen durch alle Buchhandlungen des In- und Auslandes und die Postanstalten des Deutschen Reiches.

Januar. Zwanzigster Jahrgang. 1896.

Unser Programm.

Vor 20 Jahren haben wir das Centralblatt für praktische Augenheilkunde begründet. Unser Plan, kurze Originalmittheilungen, klinische Beobachtungen, schnelle, genaue und unparteiische Berichte über die

Gesammtleistungen in der Augenheilkunde aus allen Ländern an jedem Monats-Ersten unsern Lesern vorzulegen, hat sich vollständig bewährt, einen stetig wachsenden Leserkreis uns zugeführt und zu unserer Freude Nachahmung in andern Ländern gefunden.

Unser Centralblatt dient nicht einer Partei oder Schule, sondern der Gesammtwissenschaft; es ist deutsch in seiner Sprache und seinen Zielen, aber international in seinem Wesen und durch seine Mitarbeiter. Vom ersten Jahrgang an bis heute sind uns nicht blos aus dem Bereiche der v. GRAEFE'schen Schule, sondern auch aus Süddeutschland, Oesterreich und Ungarn, Russland und Polen, Dänemark und Schweden, Holland und Belgien, aus England, Frankreich, Italien, aus Amerika und Asien regelmässig Arbeiten und Berichte zugegangen und veröffentlicht worden. Im Vertrauen auf unsere Mitarbeiter und Leser und getreu unsren bisherigen Grundsätzen eröffnen wir den zwanzigsten Jahrgang des Centralblattes für praktische Augenheilkunde.

Aus Prof. Hirschberg's Augenklinik.

150 Fälle von postdiphtherischer Accommodationslähmung.

Von Dr. **Alfred Moll**, Assistenzarzt.

Im Anschluss an die Mittheilung von REMAK[1] über 100 Fälle von postdiphtherischer Accommodationslähmung, die in den Jahren 1883 und 1884 in Prof. HIRSCHBERG's Klinik beobachtet worden sind, will ich im Folgenden über weitere 150 Fälle derselben Affection berichten. Während damals eine Epidemie herrschte, die eine grössere In- und Extensität erreichte als je zuvor, hat die Diphtherie in den letzten 10 Jahren allmählich abgenommen, sodass die Mortalität, wie aus den Statistiken von HEUBNER hervorgeht, in den letzten 7 Jahren auf ca. $^1/_3$ der in den Jahren 1883 bis 1885 verzeichneten gesunken ist. Aus diesem Umstande erklärt es sich, warum im Gegensatz zu der oben citirten Zusammenstellung in den letzten 10 Jahren die vergleichsweise nur geringe Zahl von 150 Fällen in unseren Journalen zu finden ist.

Was die Aetiologie unsrer Fälle anbelangt, so ist es bis auf 3mal möglich gewesen, eine voraufgegangene Diphtherie des Rachens resp. der Nase mit Sicherheit anamnestisch nachzuweisen. Die Augenaffection selbst stand in keinem Verhältniss zur Intensität der ursächlichen Erkrankung. Die schwersten, lebensgefährlichen Fälle von Diphtherie machten gelegentlich nur eine geringe Accommodationsbeschränkung, während wieder eine

[1] Dieses Centralblatt, Juni 1886.

leichte Angina oder ein nur kurzes Unwohlsein, an das sich das Kind oder seine Eltern nur mit Mühe erinnerten, eine vollkommene Lähmung zur Folge haben konnte. Jene 3 Fälle, in denen anamnestisch nichts eruirt wurde, wichen in keiner Weise von dem typischen Verlauf der postdiphtherischen Accommodationslähmung ab. Die mittlere Dauer der Halsdiphtherie wurde auf zwei Wochen angegeben.

Fast immer, nämlich 145 mal, war es möglich, den Beginn der Sehstörung mit Sicherheit zu fixiren. Dabei ergab sich, dass mit Ausnahme eines Falles, in dem die Lähmung unmittelbar auf eine schwere, mit hohem Fieber einhergehende Diphtherie von 4 Wochen Dauer folgte, das Zeitintervall zwischen dem Beginn der ursprünglichen Krankheit und der Accommodationslähmung zwischen 2 und 8 Wochen schwankte, was im Durchschnitt für unsere Fälle einer Zeit von ca. 4 Wochen gleichkäme.[1]

Die Dauer der eigentlichen Sehstörung festzustellen ist bei dem poliklinischen Krankenmaterial natürlich nur in Ausnahmefällen möglich gewesen. Es gelang dies 40 mal mit annähernder Genauigkeit und zwar ergiebt sich daraus als mittlere Dauer der postdiphtherischen Accommodationslähmung die Zeit von 4 Wochen. Die Heilung erfolgt spontan und jedes Mal.

Der Grad der Lähmung war in den einzelnen Fällen grundverschieden. Ein Maass für denselben wurde nach dem Vorgange von Remak (l. c.) in der Weise geschaffen, dass zu den schweren Lähmungen alle diejenigen gerechnet wurden, in denen bei präexistenter, mehr oder minder hochgradiger Hypermetropie diese nahezu in ihrem ganzen Betrage manifest und zur Correction für die Nähe noch ausserdem mässig starke Convexgläser, + 1,5 D bis + 3 D, erforderlich wurden, andererseits bei bestehender Emmetropie Gläser von + 3 D (bis + 6 D) nöthig waren, um kleinste Schrift in der gewöhnlichen Lesedistanz von 24 cm erkennen zu können. Zu den leichten Fällen wurden diejenigen gerechnet, bei denen die Correction einer geringen manifesten Hypermetropie, oder, wenn Emmetropie vorhanden war, ein schwaches Convexglas von + 1 D hinreichte, anhaltende Beschäftigung in der Nähe zu gestatten. Von diesem Standpunkt aus konnte ich 67 leichte und 83 schwere Lähmungen unterscheiden.

Interessant ist es, aus dieser Scheidung zu ersehen, dass unter den 150 zur Beobachtung gelangten Fällen alle bis auf 10 eine manifeste Hypermetropie meist von + 1 D bis + 3 D aufweisen, eine Thatsache, die aus dem hypermetropischen Bau des Kinderauges ungezwungen erklärt werden kann. Vielleicht ergiebt sich die eigenthümliche Erscheinung, dass fast alle Gelähmten in Ferne und Nähe schlecht sahen, auch daraus, dass selbstverständlich die schlechtest Sehenden am schnellsten und dringendsten augenärztliche Hilfe aufsuchten.

[1] Die Lähmung entsteht nach Heilung der Halsdiphtherie, daher „postdiphtherisch“.

Eine Herabsetzung der Sehschärfe konnte übrigens bei einigermassen intelligenten Kindern, event. mit Hilfe von Cylindern, so gut wie immer gehoben werden.

In fast allen Fällen wurde von den Eltern der ziemlich plötzliche Eintritt der Lähmung betont, während ihre Heilung nur ganz allmählich Fortschritte machte. In einzelnen Fällen war es andererseits möglich, eine Zunahme der Parese unter unseren Augen zu constatiren. Bis auf 1 Fall von Refractions-Differenz (R. Hypermetropie, L. Myopie), in dem die Sehstörung für die Nähe natürlich nur einseitig war, schien die Lähmung stets auf beiden Augen ceteris paribus die gleiche.

Aeusserlich ist bei der uns beschäftigenden Affection in den meisten Fällen nichts zu entdecken. Nur sehr selten verbindet sich mit der Lähmung des Accommodationsapparates eine Parese des Sphincter pupillae, und während Donders, dem wir bekanntlich das Verständniss der postdiphtherischen Accommodationslähmung verdanken, verhältnissmässig häufig Gelegenheit gehabt zu haben scheint, eine Vergrösserung der Pupille bei guter Reflex- und träger Accommodationsbewegung zu beobachten, fanden die meisten späteren Untersucher die Pupille von normaler Weite und Beweglichkeit (Förster). Auch ich konnte nur 4 Fälle notiren, bei denen sich auffallend weite Pupillen mit träger Reaction fanden. Ein fünfter mit vollständiger Pupillenstarre bei einer Erwachsenen dürfte anderweitig complicirt gewesen sein.

Anders verhält es sich mit der Lähmung äusserer Augenmuskeln, und zwar kommen hier in erster Linie die Abducentes in Betracht. Im Gegensatz zu den früheren Autoren hat schon Remak darauf hingewiesen, dass die beiderseitige Abducensparese viel häufiger vorkommt als im Allgemeinen angenommen wird. So fand ich unter 150 Fällen 16 mal eine Parese beider Externi mit den charakteristischen Doppelbildern, d. h. in etwas mehr als 10 %. Ausserdem konnte einseitige Abducenslähmung noch 3 mal nachgewiesen werden. Uebrigens war eine Gesetzmässigkeit in dem Eintreten der betr. Lähmung in Bezug auf die Accommodationsparese nicht zu constatiren. Denn während einmal die letztere bei bereits bestehender Abducenslähmung noch Fortschritte machte, entwickelte sich diese das andere Mal erst nach der Accommodationsparese und dauerte länger an, ein Verhalten, das allerdings öfter angetroffen wurde. Ich bin überzeugt, dass die Abducenslähmung als Folge von Diphtherie noch bei weitem häufiger getroffen werden würde, wenn man jedes Kind mit rothem Glas genau auf Doppelbilder untersuchte. Denn der subjectiven Beobachtung entgehen diese aus begreiflichen naheliegenden Gründen sehr leicht.

Abgesehen von 1 Fall von einseitiger Ptosis wurden die übrigen äusseren Augenmuskeln stets normal befunden. Wenigstens dürfte eine noch 8 Monate nach überstandener Diphtherie beobachtete Insufficienz der Interni mit

starken asthenopischen Beschwerden und gekreuzten Doppelbildern als sog. „chlorotische“ aufzufassen sein, wie sie nach erschöpfenden Krankheiten nicht selten gesehen wird.

Dass eine Lähmung des weichen Gaumens und der Schlundmusculatur, gelegentlich mit leichten atactischen Symptomen und Fehlen der Kniereflexe in der überwiegenden Mehrzahl der Fälle zur Beobachtung gelangte, will ich nur nebenbei erwähnen.

Was den ophthalmoskopischen Befund anbelangt, so dürften jetzt wohl alle Autoren darin übereinstimmen, dass derselbe bei einer typischen uncomplicirten postdiphtherischen Accommodationslähmung selbst bei herabgesetzter Sehschärfe als normal bezeichnet werden muss. Eine Hyperämie der Netzhaut (Hasner) oder eine Neuritis optica (Nagel) konnte in keinem Falle nachgewiesen werden. Allerdings sieht man gelegentlich eine leichte Trübung der Papille und angrenzenden Netzhaut, die sich jedoch, wie schon Remak bemerkt, in nichts von der physiologischen Trübung unterscheidet, wie sie in Augen mit stärker hypermetropischem Bau nicht gerade selten beobachtet werden kann. Nur in einem Falle fand ich Abblassung der temporalen Papillenhälften, die jedoch ohne Zweifel auf die bestehende Schädelmissbildung (Thurmschädel) bezogen werden muss.

Ueber den Einfluss des Heilserums auf postdiphtherische Lähmungen kann ich ein Urtheil nicht fällen, da wir nur ein damit behandeltes, übrigens auch tracheotomirtes Kind zu sehen bekamen, bei dem die Accommodationsparese in typischer Weise verlief.

Klinische Beobachtungen.

Casuistische Mittheilung aus der Augenabtheilung des israel. Spitals in Budapest.

I. Ein Beitrag zur Magnet-Operation.

Von Dr. Julius Weisz, Secundärarzt obiger Abtheilung.

Ich veröffentliche in den folgenden Zeilen einen Fall, wo der Fremdkörper auf dem Wege eines meridionalen Schnittes mit dem Hirschberg'schen Magnet nach 72stündigen Verweilen entfernt wurde, der Augapfel seine Intactheit vollständig behielt; seine Bewegungen waren frei, und nur eine vorhandene streifige Netzhautabhebung mit einer partiellen proliferirenden Retinitis zeigt die Spuren einer verangegangenen Läsion.

Einem 18jährigen Schmiede sprang beim Verdornen des Aufsatzbleches der Casson behufs nachheriger Vernietung ein kleiner Splitter ab und drang in das rechte Auge. Das Unglück geschah am 8. August 1895 9 Uhr Vormittags und er stellte sich im Ambulatorium unseres Spitals am neunten vor. Bei der oberflächlichen Besichtigung fiel eine von Suffusionen umgebene Conjunctivalwunde oben innen von Limbus auf, und ich war der Meinung, dass es sich um eine oberflächliche Verwundung handelt. Bei der Spiegeluntersuchung zeigte sich aber, dass die Wunde eine penetrirende sei, obschon die Scleralwunde nicht zu

sehen war. Im umgekehrten Bilde zeigte sich oben aussen ein dreieckiger, mit spitzigen Winkeln versehener, marmorartig aussehender, hie und da glitzender, unbeweglicher Fremdkörper, der von der Papille nach aussen-oben placirt war. Schwimmende Glaskörpertrübungen und vom Inneren des Augapfels nach aussen flottirende Chorioidealfetzen ergänzten das Spiegelbild. Der Fremdkörper war mit Concavspiegel von 8—10 cm Entfernung gut sichtbar, und mit Hilfe von Convexgläsern war zu constatiren, dass der Fremdkörper 2—3 mm vor der Netzhaut lag, weil die Refractionsdifferenz zwischen dem Fremdkörper und den übrigen Partien der Netzhaut 7—8 D. betrug, — vorausgesetzt, dass eine 2—3 D. betragende Refractionsdifferenz einer Distanz von 1 mm entspricht. Die Länge entsprach einem Durchmesser von 2—3 Papillenbreite, die Breite einem von einer Papille. Der Fremdkörper liegt also innen unten im Glaskörper, mit einer Spitze gelehnt auf die Netzhaut, mit der anderen erreicht er den Aequator. Aus dem Gesichtsfelde ist ersichtlich, dass in dem äusseren oberen Quadranten ein Defect ist. Es ist doch klar, dass der Fremdkörper in dem — dem Gesichtsfelddefecte entsprechenden — Quadranten zu suchen ist. Seine Sehkraft ist $^2/_{36}$.

Dem Patienten empfahl ich die Magnet-Operation, nahm ihn in die Abtheilung auf und vollführte in tiefster Narcose am 11. Aug. die Hirschberg'sche Magnet-Operation. Ich traf peinliche Fürsorge für die Aseptik und wartete, bis Patient tief narcotisirt war, dem Rathe Hirschberg's folgend, welcher die tiefe Narcose bestens empfiehlt, aber die Operation bei Cocaïn-Anästhesie verwirft. Mein Plan war folgender: Schnitt in den unteren-inneren Octanten der Sclera in meridionaler Richtung, dessen $^2/_3$ Theil vor den Aequator, $^1/_3$ Theil hinter denselben fällt. Ich machte die Conjunctivalwunde innen unten, vom Limbus 8 mm entfernt, eröffnete den Conjunctivalsack in 10—12 mm Breite und ohne den Muscul. rectus int. abzulösen, und schob ihn mit der Tenon'schen Kapsel zur Seite. Die sclerale Wunde vollführte ich mit einer geraden Lanze an dem erwähnten Orte, machte sie ein bischen klaffend, worauf sich wenig Glaskörper zeigte, aber nicht vorfiel. Nach der Ablösung der Conjunctiva sah ich die — durch den Fremdkörper geschlagene — sclerale Wunde, benutzte aber diesen Weg zum Einführen des Magneten trotzdem nicht, weil ich sicher war, dass das Eisenstück niedersank und tief unten im Glaskörper lag. Zwei Sondirungen misslangen, und nur bei der dritten Probe, als ich die Spitze desselben nach unten drehte, zog er das Eisenstück an. Das „Klick" war in diesem Falle nicht zu hören. Die conjunctivale Wunde wurde mit 2 Nähten vereinigt. Pat. erwacht aus der Narcose, spürt keine Schmerzen. Der am folgenden Tage stattfindende Verbandwechsel zeigte die Wunde vollkommen reactionsfrei, Patient zählt in 30—40 cm Entfernung Finger. Ich entfernte die Nähte am 5. Tage nach der Operation. Bei der am 22sten — 11 Tage nach der Operation — vorgenommenen Spiegeluntersuchung war zu constatiren, dass die Netzhaut innen unten abgehoben, atrophisch, streifig ist. Von Blutung ist keine Spur. Die abgehobene Netzhaut zeigt eine Refractionsdifferenz von 4—5 D. Pat. zählt die Finger in $^1/_2$ m Entfernung. Die Verengung des Gesichtsfeldes erstreckte sich nicht nur auf den äusseren oberen, sondern auch auf den inneren Quadranten. Schwimmende Glaskörpertrübungen und Chorioidealfetzen ergänzen das Spiegelbild, — und eine feine Narbe zeigt die vorangegangene Operation. Was die Grösse des Fremdkörpers betrifft, so war er 5 mm lang, $2^1/_2$ mm breit, an beiden Enden mit spitzigen Winkeln versehen und 50 mgr schwer. Das Eisenstück war vollständig aseptisch, verursachte nach 72stündigen Verweilen keine Entzündung. Die Linse ist ganz durchsichtig. Das Sehvermögen besserte sich

ein wenig, — auf 2 m Entfernung zählte er die Finger, — die Glaskörpertrübungen resorbirten sich und der Spiegelbefund hat sich nach 2 Monaten folgendermassen geändert: im unteren inneren Quadranten der Netzhaut ist eine streifige, gefaltete Abhebung zu sehen, zu welcher neugebildete Gefässe hinziehen, und das ganze Bild macht den Eindruck einer Retinitis proliferans, die übrigen Partien der Netzhaut sind gut sichtbar, Papille verschwommen. Die Entfernung des Fremdkörpers war unter allen Umständen indicirt. Die Durchsichtigkeit der brechenden Medien, die Exactheit der topischen Diagnostik, alle diese Umstände erleichterten die richtige und rasche Durchführung der Operation, obschon das Resultat, bezüglich der Sehfähigkeit, kein befriedigendes ist; der Pat. behielt die Form seines Augapfels, und die Sehfähigkeit des anderen Auges ist nicht gefährdet. Zu bemerken ist noch, dass der Fall in der am 19. October 1895 abgehaltenen Sitzung der Königl. Gesellschaft der Aerzte in Budapest vorgestellt wurde.

II. Mittheilung eines Falles von Mitbewegung eines ptotischen Lides bei Bewegungen des Unterkiefers.

Von Prof. M. Bernhardt.

In einer Arbeit, betitelt: „Beitrag zur Lehre von den eigenthümlichen Mitbewegungen des paretischen oberen Lides bei einseitiger angeborener Lidsenkung“ habe ich[1] einen hierher gehörigen Fall ausführlich mitgetheilt und mit Rücksicht auf die bis dahin über denselben Gegenstand in der Litteratur vorliegenden Berichte ausführlich besprochen und beleuchtet.

Es standen mir damals etwa 24, übrigens nicht durchaus gleichwerthige Beobachtungen zur Verfügung. Die Zahl derselben hat sich bis heute zwar etwas vermehrt, überschreitet aber meines Wissens nicht die Zahl dreissig. Es ist darum vielleicht noch nicht ganz überflüssig, die Casuistik zu vermehren, und so wage ich es denn, einen neuen, wenn gleich von mir nur vorübergehend gesehenen Fall, hier mitzutheilen: äussere Umstände verhinderten eine längere und eingehendere Beobachtung.

Es handelt sich um einen im Allgemeinen gesunden und kräftigen Knaben im Alter von 9 Jahren, dessen Vater jedenfalls gesund ist. Desgleichen ist eine 3 Jahre ältere Schwester des Knaben gesund und kräftig. Die Mutter des Kranken, eine grosse, schlanke Dame, leidet seit etwa 7 oder 8 Jahren an Zuckerharnruhr: ob dies auch schon zur Zeit, als der Knabe (vor 9 Jahren) geboren wurde, der Fall war, liess sich nicht genau feststellen.

Der Vater der Frau (der Grossvater unseres Kranken) war sicher in späteren Jahren zuckerkrank: er starb im 70. Lebensjahre. Zwei Geschwister der Mutter (Bruder und Schwester) waren zuckerkrank und starben etwa im 30., bezw. im 40. Lebensjahre, der Bruder an Tuberculose.

Der in Rede stehende Knabe ist mit der sogleich zu beschreibenden Anomalie, nämlich dem ptosisch gesenkten linken oberen Augenlid zur Welt gekommen. Das Lid kann activ nur wenig gehoben werden. Die Bewegungen des linken Augapfels sind sonst eben so wie des rechten, nach jeder Richtung normalen Auges, frei. Das Sehvermögen des linken Auges ist herabgesetzt.

[1] Bernhardt, Neurologisches Centralblatt. 1894. Nr. 9.

Beim weiten Oeffnen des Mundes, beim Kauen, bei der Seitwärtsbewegung des Unterkiefers (aber nur in der Richtung von links nach rechts, nicht von rechts nach links) hebt sich das linke obere ptotische Lid synchronisch mit.

Bei ruhigem, gewöhnlichen Blick ist die linksseitige Ptosis zwar unverkennbar, der Unterschied gegen rechts wird aber viel ausgesprochener, wenn der Knabe mit Gewalt beide Augen öffnen will.

Beim festen Zubeissen (des geschlossen gehaltenen Kiefers) bleibt das linke obere Lid unbewegt.

In Bezug auf die Bewegungen der Gesichtsmusculatur, der Zunge, des Gaumensegels war Abnormes nicht zu bemerken.

Soweit reichen meine der überaus ängstlichen Mutter wegen nur wenige Male angestellten objectiven Beobachtungen. Sie beweisen immerhin, dass der vorliegende Fall den von mir und von anderen mitgetheilten sehr ähnlich ist.

Besonders hervorheben möchte ich, dass auch hier, wie in dem von mir im Neurologischen Centralblatt veröffentlichten Fall, das Vorkommen von Diabetes mellitus in der Ascendenz, und zwar sehr auffällig, hervortritt.

An der eben erwähnten Stelle hatte ich mich bemüht, die bis dahin bekannt gewordenen Beobachtungen über die in Rede stehende Anomalie zusammenzustellen. Ich vervollständige hier die mir seitdem noch bekannt gewordenen Angaben anderer Autoren, um künftigen Bearbeitern dieses Themas ihre Aufgabe zu erleichtern.

Da habe ich zunächst noch einige ältere Angaben, welche mir erst jetzt bekannt wurden, nachzutragen.

In der Gesellschaft für Natur und Heilkunde in Dresden stellte Becker[1] einen 24 jährigen Patienten vor, dessen rechtes oberes Augenlid sich bei Kaubewegungen hob. Weiter berichtet Block[2] von Mitbewegungen des linken oberen Lides bei zwei 10 und 17 Jahre alten Brüdern, sobald diese den Mund öffneten. Beim älteren Bruder war Ptosis vorhanden: Die abnorme Mitbewegung trat bei nach abwärts gerichtetem Blick am deutlichsten hervor. Bei dem jüngeren Individuum trat die Mitbewegung auch beim Schlucken ein und beim Aufblasen des geschlossenen Mundes.

In der New Yorker Medic. Monatsschrift (Januar 1892) berichtet Schapringer über eine 25jährige Frau, bei der seit der Geburt eine linksseitige Ptosis bestand. Der linke Augapfel war frei beweglich, nur nicht nach oben hin.

„Beim Oeffnen des Mundes, beim Vorstrecken des Kinns und bei Verschiebung des Unterkiefers nach links verhielt sich das gelähmte Oberlid ebenso wie das andere, unbeweglich; verschob jedoch die Patientin die Kinnlade nach rechts, so machte sich dabei ein ruckweises Erheben des gelähmten linken Oberlids deutlich bemerkbar. Die Pat. gab auch an, dass beim Kauen härterer Speisen ein fortgesetztes Spiel des Hebens und Senkens des betreffenden Lids stattfinde. — Rechtes Auge nach jeder Richtung normal. (Verf. will dem N. sympathicus und zwar einer Parese desselben bei der Erklärung des Zustandekommens des merkwürdigen Symptomencomplexes eine gewisse Rolle zuertheilt wissen.)

Derselbe Autor beschreibt dann weiter noch folgenden Fall. Bei einem 9jährigen Knaben bestand die rechtsseitige Ptosis seit der frühesten Kindheit. Sieben Geschwister des Knaben sind in Bezug auf die Augen vollkommen gesund. Der Kranke soll im Alter von 10 Wochen Convulsionen gehabt haben

---

[1] Becker, Abnorme Motilität des oberen Lides. Jahresber. 1890/91. S. 65.

[2] Block, Omvillekeurige medebeweging van een ptosisch ooglid bij andere spierbewegingen. Nederl. Weekbl. II. 1891. Nr. 6.



und das Herabhängen des rechten oberen Augenlids soll als Folge derselben zurückgeblieben sein. Während die Beweglichkeitsverhältnisse der Lider und des Augapfels der linken Seite vollkommen normale sind, hängt das obere Lid des rechten Auges beim Blick gerade aus so weit herab, dass der grösste Theil der Pupille verdeckt erscheint. Die Excursionsfähigkeit des rechten Bulbus ist nach oben beschränkt, nach allen anderen Richtungen jedoch frei. Beim Blick nach oben giebt der Knabe an, doppelt zu sehen. Rechte Pupille ist der linken gleich und frei beweglich. Augenhintergrund normal: beide Augen mässig hypermetropisch. Beim Oeffnen des Mundes und bei Verschiebung der Kinnlade nach links geht das gelähmte rechte Oberlid jedesmal ruckweise in die Höhe, so dass die Lidspalte dieser Seite nun weiter geöffnet scheint, als die der gesunden Seite. Während der Unterkiefer nach rechts verschoben ist, verhält sich das in Rede stehende Oberlid regungslos. Wird das linke (normale) Auge mit der Hand verschlossen, so geht das gelähmte Augenlid ein wenig in die Höhe: wird nun der Mund geöffnet, so hebt es sich noch um ein Bedeutendes früher. Beim Kauen erfolgt jedesmal, wenn der Unterkiefer vom Oberkiefer entfernt wird, eine Hebung des Lids, das sich beim Anstemmen der Kinnlade gegen den Oberkiefer wieder senkt.

In der Sitzung der Aerzte Steiermarks (6. Nov. 1893) stellte Elschnig[1] einen jungen Mann vor, bei welchem zugleich mit den Schluckbewegungen und beim Kauen eine ruckweise Hebung des sonst normal beweglichen rechten oberen Lides erfolgte. Bei gesenkter Blickebene fielen die Excursionen des Lides grösser aus, als bei erhobener (vgl. dieses Centralbl. 1894. S. 96).

Weiter berichtete Aldor[2] über einen 11jährigen sonst gesunden Knaben, bei dem das rechte Oberlid bei der Abwärtsbewegung des Unterkiefers beim Kauen so weit nach oben rückt, dass über der Hornhaut ein $2^1/_2$ mm breiter Scleralstreifen unbedeckt bleibt. Nur auf ganz kurze Zeit kann er diese nur beim Kauen eintretende Erscheinung unterdrücken.

S beiderseits gleich gut; O normal. Rechts besteht Parese des M. rectus sup.: beim Lesen wendet sich das rechte Auge schnell nach einwärts und 5 bis 8^0 unter die Horizontale. — Verf. meint, dass bis jetzt 12 derartige Fälle bekannt seien; diese Angabe ist nach dem, was mitgetheilt, zu berichtigen.

Der neuesten Zeit schliesslich gehört die Beobachtung von Müller-Kamberg (1894) aus der Fröhlich'schen Augenklinik zu Berlin an. Sie betrifft ein 12jähriges, aus gesunder Familie stammendes Mädchen, dessen 4 Geschwister vollkommen gesund sind.

Seit frühester Kindheit besteht eine linksseitige Ptosis; die linke Pupille ist etwas enger als die rechte: beide Pupillen reagiren bei Beleuchtung und Accommodation exact; Augenhintergrund normal. Beim Kauen, beim Mundöffnen, bei Verschiebung des Unterkiefers nach rechts erhebt sich das ptotische Lid weit über die Cornealgrenze, am weitesten, wenn bei maximaler Mundöffnung eine rechtsseitige Seitwärtsbewegung ausgeführt wird. Beim Beissen auf einen Bleistift, beim Trinken resp. Schlucken oder bei Zungenbewegungen im geschlossenen Munde trat keine Liderhebung ein.

Neu ist folgende Thatsache in diesem Falle: „Achtet man bei Kaubewegungen oder Rechtswendungen des Unterkiefers auf das rechte Auge, so bemerkt man, dass allmählich das rechte obere Lid sich langsam senkt. Diese rechts-

[1] Wiener klin. Wochenschr. 1893. Nr. 51.
[2] Pester Med. chirurg. Presse. 1894. Nr. 15.

seitige Ptosis schwindet, sobald die soeben genannten Bewegungen aufhören, also die linksseitige Ptosis wieder eintritt. Zur Erklärung dieser Erscheinung könnte man nach Verf. auch rechtsseitige centrale Veränderungen annehmen, welche, sehr geringfügiger Natur, sich für gewöhnlich nicht durch pathologische Erscheinungen kundgeben. Eine Stütze für diese Hypothese könnte man nach Verf. in dem (auch von mir in meiner im Neurologischen Centralblatt veröffentlichten Arbeit erwähnten) Sectionsbefund Siemerling's finden, welcher thatsächlich bei einer einseitigen Ptosis doppelseitige centrale Veränderungen gefunden hat.

— —

Unser Büchertisch.

Neue Bücher.

1. Müller-Pouillet's Lehrbuch der Physik und Meteorologie. Neunte umgearbeitete und vermehrte Auflage von Prof. Dr. L. Pfaundler. Unter Mitwirkung von Prof. Dr. Otto Lummer. Braunschweig. 1895. II. Bd. 1. Abth. 2. Lieferung. S. 293—608.

Die 1. Lieferung dieses vorzüglichen Werkes (1894) hatte die Fortpflanzung des Lichtes, Reflexion und Brechung, prismatische Farbenstreuung behandelt; die zweite bringt nunmehr Spectralanalyse, Wellenlehre des Lichtes, aberrationsfreie Flächen, Astigmatismus, Gesichtswahrnehmungen. Der Schlusstheil der Optik wird bald erscheinen. Es ist dies die vollständigste Darstellung der Optik nach dem heutigen Standpunkt der Wissenschaften, erläutert durch zahlreiche Versuche und vorzügliche Abbildungen, berechnet für Leser, die der höheren Mathematik entrathen wollen und müssen.

2. Hippocratis Opera quae supersunt omnia. Vol. I. Recensuit Hugo Kühlewein. Lipsiae. In aedibus B. G. Teubneri. 1895.

Es ist sehr erfreulich, dass jetzt auch Sprachgelehrte mit höchster Sachkunde die neue Herausgabe der Schätze altgriechischer Heilkunde unternehmen. In dem halben Jahrhundert seit der Ausgabe von Littré hat die Sprachwissenschaft doch erhebliche Fortschritte gemacht. Die Weisheit der Alten können wir nicht entbehren, je ungeheurer die neuen Thatsachen zu Bergen sich anhäufen. In unserer bacterienfrohen Zeit verdient der erste Satz unseres Werkes volle Beherzigung.

Περὶ ἀρχαίας ἰητρικῆς. Ὁπόσοι μὲν ἐπεχείρησαν περὶ ἰητρικῆς λέγειν ἢ γράφειν . . . ἐς βραχὺ ἄγοντες τὴν ἀρχὴν τῆς αἰτίης τοῖσι ἀνθρώποισι νούσων τε καὶ θανάτου, καὶ πᾶσι τὴν αὐτήν, . . . καταφανέες εἰσὶ ἁμαρτάνοντες . . .

3. Die geschichtliche Entwickelung des ärztlichen Standes und der medicinischen Wissenschaften, von Dr. Hermann Baas. Berlin. F. Wreden. 1896.

In diesem inhaltreichen und hochinteressanten Werke wird zum ersten Male der Versuch gemacht, die altägyptische und vorderasiatische Heilkunde und deren Verhältniss zu der altgriechischen sowie die gewissermassen vorgeschichtliche Heilkunst der Naturvölker mit zu berücksichtigen. Die Aufgabe ist ebenso lobenswerth, wie schwierig. Ich selber habe auf kleinem Gebiete schon ähnliches erstrebt. Vgl. m. 25j. Bericht, 1895, S. 84: „Früher pflegten wir die Weltgeschichte mit Herodot anzufangen. Jetzt haben wir auf unserem Gebiete vollwichtige Zeugnisse, die dreissig Menschenalter weiter zurück greifen".

4. Die Geschichte der venerischen Krankheiten. Eine Studie von J. K. Proksch in Wien. Bonn. Hanstein. 1895. 2 Bände. 424 u. 892 Seiten.

Auch der Verf. dieses ebenso umfassenden wie interessanten Werkes beginnt mit der prähistorischen Zeit (fossilen Funden) und berücksichtigt die Chinesen, Japaner, Inder, Perser, Aegypter, Israeliten, ehe er zu den Griechen und Römern kommt; dann behandelt er die Araber und die Europäer des Mittelalter, immer neben den Aerzten auch die Laien: endlich in der Neuzeit die ersten Syphilographen bis Fernel, von da bis Astruc, von da bis Hunter, von da bis Ricord, von da bis auf unsere Tage. Natürlich bricht er mit der Irrlehre von der plötzlichen, epidemischen Ausbreitung der Syphilis am Ende des 15. Jahrhunderts. Dieser Gegenstand ist auch für jeden Augenarzt von hohem Interesse, einmal an sich, sodann zum Vergleich mit der Irrlehre vom Auftreten der Granulationen am Anfang unsres Jahrhunderts. Ja, ich behaupte, dass der Vergleich beider Volks-Seuchen gar sehr zur Aufklärung jeder von beiden beiträgt.

Von syphilitischen Augenerkrankungen sprechen schon die ersten Syphilographen, Pintor, Benedetti, Vigo, ja gleichzeitige Laien wie Emser (1511), Haselbergk (1533), Benvenuto Cellini (1533).

Zahlreich sind die Irrthümer seiner Vorgänger, die der Verf. mit seiner ärztlichen Erfahrung, seinem unermüdlichen Fleiss und seinem gesunden Urtheil berichtigt hat; aber einige Fehler hat er selber nicht vermieden, z. B. I, 176: (Cels. VI, 18) quae ad oris ulcera componuntur, „die man auf die Ränder der Geschwüre legt“, — muss heissen „die für die Geschwüre des Mundes angefertigt werden“. Ferner I, 278: „Aristoteles (Meteor. IV, 8) erwähnt das Quecksilber als *ἄργυρος χυτός* mit Oel gemengt als Heilmittel gegen einige Hautkrankheiten“. Das ist natürlich falsch. Die Stelle lautet *ἄπηκτα δὲ . . . ὥσπερ τὸ ἔλαιον καὶ ἄργυρος χυτός*, d. h. nicht gefrierbar sind . . . Oel und Quecksilber.

5. Einführung in das Studium der Bacteriologie mit besonderer Berücksichtigung der mikroskopischen Technik. Für Aerzte und Studirende bearbeitet von Dr. med. Carl Günther, Privatdocent an d. Univ., Custos des Hygiene-Museums zu Berlin. 4. vermehrte und verbesserte Auflage. Mit 72 nach eigenen Präparaten vom Verf. hergestellten Photogrammen. Leipzig, Verl. von G. Thieme, 1895. (461 S.) Vier Auflagen binnen 5 Jahren, diese Thatsache stempelt das Buch zu einem der wirklich lehrreichen. Alle Bacterienbefunde aus der Augenheilkunde sind genügend berücksichtigt.

6. u. 7. Augenärztliche Unterrichtstafeln. Für den akademischen und Selbst-Unterricht. Herausgegeben von Prof. Dr. H. Magnus. Breslau 1895, J. H. Kern. VIII. Heft. Das Staphylom der Cornea und Sclera, von Dr. A. Vossius, o. ö. Prof. der Augenheilk. u. Dir. d. Univ.-Augenklinik in Giessen. 8 Tafeln mit Text.

Wir sehen hier einmal, im Lichte der neuen Augenheilkunde, farbige Abbildungen der verschiedenen Wülste des Augapfels, mit welchen unsere Altvordern so vielfach sich gequält und die sie mit dem altgriechischen Namen Staphyloma belegt hatten. Aber „*σταφυλή* die Beere“ (S. 5 a. a. O.) ist irrthümlich; das griechische Wort heisst Traube und der Wulst erhielt seinen Namen Staphyloma, weil *ὅμοιον ῥαγὶ σταφυλῆς*.

Heft IX. Die topographischen Beziehungen der Augenhöhle zu den umgebenden Höhlen und Gruben des Schädels. In halbschematischen Figuren nach Gefrierschnitten dargestellt von Dr. W. Czermak, k. k. o. ö. Prof. d. Augenheilkunde an der deutschen Univ. in Prag. Diese Tafeln entsprechen einem wirklichen Bedürfniss.

8. Stereoskop. med. Atlas herausgegeben von Prof. A. Neisser zu Breslau, V. Lieferung, I. Folge der Ophthalmologie. Mitgetheilt von Privatdocent Dr. Braunschweig, Halle.

Unentbehrlich für Lehrer mit kleinem Material, nützlich für solche mit grösstem, von hohem Interesse auch für den practischen Augenarzt. Das Heft enthält Ptosis congenita, Ectropium der Unterlider durch Lupus, frische Plastik am Unterlid, Ectasie des Thränensacks, plexiformes Neurom der Lider, Exophthalmus bei Empyem der Stirnhöhle, pulsirenden Exophthalmus nach Verletzung, Exophthalmus durch Sarcom der Orbita, Exophthalmus, Staphylom der Hornhaut, Pemphigus, Augen bei maligner Leukaemie.

9. Kroll's Stereoskopische Bilder. 26 farbige Tafeln. 3. verbesserte Aufl. von Dr. A. Perlia, Augenarzt in Krefeld. Verlag von Leopold Voss, Hamburg und Leipzig. Die Tafeln sind verbessert durch Bilder mit congruenten Haupt- und incongruenten Nebenfiguren und scheinen recht brauchbar zu sein.

Neue Instrumente, Medicamente etc.

Das Hornhautfensterchen.

Von K. Takahashi, Augenarzt zu Osaka, Japan.

Verf. nennt „Hornhautfensterchen" ein künstliches Auge, womit man sehen kann. Es giebt zwei Arten davon; das eine wird nur in die Hornhaut hineingesteckt, das andere soll die ganzen vorderen durchsichtigen Medien ersetzen. Unter seinen 21 Erfahrungen über diese Operation sind 15 ohne Erfolg, weil Reizerscheinungen schon einige Tage nach dem Einstecken sich einstellten. Ein Kranker behielt das Sehvermögen 12 Tage lang, einer aber 3 Wochen und einer 10 Wochen lang, den Prof. Hirschberg in Japan gesehen hat, einer 4 Monate, einer 127 Tage lang. Das Sehvermögen betrug in dem günstigsten Falle, während der ersten Woche nach der Einsteckung $^1/_4$, aber in den anderen Fällen gewöhnlich $^1/_{10}$ bis $^1/_{20}$, pflegte aber abzunehmen.

Genauere Mittheilungen später.

Nachschrift des Herausgebers. Ich sah den Fall in reizlosem Zustand. Das Fensterchen war äusserst zierlich, natürlich nach japanischer Sitte und Kunstfertigkeit von dem Arzt selber angefertigt.

Gesellschaftsberichte.

1) Ophthalmological Society of the United Kingdom. Sitzung vom 31. Januar 1895.

Two cases of diphtheritic conjunctivitis treated by Klein's Antitoxin.

Hr. W. H. Jessop sah bei einem 19jährigen Manne und einem 8 Monate alten Kinde nach Injection von im Ganzen $1^1/_2$ resp. 1 Drachme des Antitoxins ohne jede locale Behandlung die Bindehautmembran rapide sich lösen. Dr. Hayward fand beide Male darin reichliche Haufen vom Loeffler'schen Bacillus.

Hr. Mackinlay hat jüngst einen ähnlichen Fall nach Tweedy's Methode mit Chinin innerlich und äusserlich behandelt. Der Erfolg liess etwas länger auf sich warten als in Jessop's Fällen.

Hr. Jessop erwidert auf die Anfrage Robertson's, dass er über nach-

trägliche Lähmungserscheinungen nichts aussagen könne, weil noch zu kurze Zeit verstrichen sei.

Removal of the lens in high myopia with a case of 25 D.

Hr. C. Wray hält einen Vortrag über die operative Behandlung der excessiven Myopia durch Linsenextraction. Er hält die Operation für nicht angebracht bei Kindern mit weniger als 10, und Erwachsenen mit weniger als 12 D. Die Tendenz wäre 1. Netzhautablösung vorzubeugen, 2. Netzhautaderhautveränderungen hintanzuhalten, 3. höchstgradige Kurzsichtige in den Stand zu setzen, auf Lesedistanz zu arbeiten. W. giebt die Statistik über 123 Pat. mit 246 Augen. 38 Fälle sahen weniger als $^6/_{36}$ mit einem Augen, 10 mit beiden. Nach seiner Zusammenstellung war die Sehkraft in der 4. Lebensdekade ausnahmslos schlechter als in der 3.; Netzhautablösung seltener zu fürchten, als die Veränderungen in der Netzhaut und Aderhaut; und ist keineswegs jeder Myop von 12 und mehr Dioptrien der Netzhautablösung verfallen. Dagegen sah er bei einer Myopie von 30 D. nach der Linsenextraction eine Amotio entstehen und hält letztere für relativ häufig nach der Operation. Was die Netzhaut- und Aderhautveränderungen betrifft, so lässt sich im Allgemeinen über die Wirkung der Operation noch nichts sagen, doch scheint nach W.'s Statistik und einem Falle Meyer's, nach Schichtstaroperation bei einem Myopen, die Disposition zu den Veränderungen eher durch die Operation begünstigt zu werden. Dagegen lässt sich nicht leugnen, dass der dritte Punkt, die erhöhte Arbeitsfähigkeit der Myopen, erreicht wird. Zahlreiche Glaskörpertrübungen und verminderte Tension sollten eine Contraindication sein.

Hr. Spencer Watson und Marshall, sowie Hodges, Rockliffe, welcher eine acute Iritis nach der Operation erlebte, und Doyne sprechen sämmtlich Bedenken aus.

Hr. Lany erreichte in einem Falle eine Verbesserung der Sehschärfe von $^6/_{36}$ auf $^6/_{12}$. Aber einige Monate später folgte Netzhautablösung. Letztere sah er in 2 von 5 Fällen eintreten.

Eyesight and the public services.

Dr. Mackay giebt eine historische Uebersicht über die Entwickelung der amtlichen Untersuchungsmethoden bei Eisenbahnbeamten und Seeleuten. Nach einer lebhaften Discussion der Herren Doyne, McHardy, Preston, Bickerton, Priestley Smith, Critchett u. a. wurde folgende Resolution von Dr. Stephen Mackenzie angenommen:

Nach der Ansicht der Gesellschaft kann keine Augenuntersuchung Anspruch auf Vollständigkeit und Sicherheit machen, welche nur die Sehschärfe mit Buchstaben- und Punkt-Tafeln prüft und dabei die Refraction nicht berücksichtigt.

Demonstrationen: Hodge und Ridley: Intraoculares melanotisches Sarcom mit besonderen Eigenthümlichkeiten. Lawford: Ungewöhnliches Arrangement der Netzhautgefässe. Robertson: Filaria loa. Gunn: 1. Eigenthümliche Linsenveränderungen nach einem alten Trauma des Bulbus; 2. langdauernde hypermetropische Congestion der Papillen, Papillitis vortäuschend. Clarke: Pulsirender Exophthalmus. Hayward: Löffler'sche Bacillenculturen.

Sitzung vom 14. März 1895.

Case of double optic atrophy, with peculiar visual fields.

Dr. George Ogiloie berichtet über einen 57 jährigen Cigarrensortirer, welcher, neuropathisch belastet, früher an epileptischen Anfällen gelitten hatte.

Seine Sehschärfe hatte seit $^3/_4$ Jahren nachgelassen. Er sah bei der Aufnahme rechts nur $^1/_3$, links excentrisch nur Fgr: 10′. Ophthalmoskopisch zeigten sich flottirende Glaskörpertrübungen und bleiche Sehnerven mit geschlängelten Venen. Das Eigenthümliche an dem Fall waren die Gesichtsfeldeinschränkungen. Rechts war das Feld für Weiss und Farben eingeengt und fehlt ein Sector nach unten und innen; links bestand neben Einengung vollständige Hemianopsia inferior. Die Affection schien im Sehnerven selber zu liegen, in der That hatte er eine Neuritis optica durchgemacht. Später fiel rechts auch der obere und innere Quadrant aus, sodass eine laterale Hemianopsie bestand.

A case of filaria loa.

D. Argyll Robertson ergänzt die Demonstration vom October 1894 durch die weitere Krankengeschichte. Der Kranke hatte nach der Entfernung des Parasiten 6 Wochen Ruhe. Im Februar zeigte sich wieder ein Wurm und konnte unter dem Oberlid gefühlt werden. Es gelang mit einiger Mühe erst einen feinen fadenförmigen Körper, feiner als die gewöhnliche Filaria, zu entwickeln, der sich nachher als ausgedrückter Oviduct herausstellte und weiter drinnen im Gewebe die eigentliche Filaria zu entdecken. Das Blut des Kranken war verschiedentlich, aber stets vergeblich, auf Filaria-Embryonen untersucht worden. Schwellungen in der Haut des Arms waren, wie sie bei den Eingeborenen von Old-Calabar vorkommen, öfter bemerkt worden. Die Infection scheint vom Trinkwasser ausgegangen zu sein, welches ein einziges Mal vergessen worden war abzukochen.

Case of traumatic cataract with a foreign body embedded in the lens.

Hr. W. Spencer Watson entfernte bei einem 29 jährigen Bleigiesser einen Fremdkörper aus der Linse durch Discission und nachträgliche Linearextraction, und betont, dass es für solche Zwecke wichtig sei, das richtige Stadium der Linsenquellung abzuwarten. Zeit zur Extraction sei, wenn die Linsenmasse eine schleimige Consistenz erlangt habe, nicht mehr, wenn sie bereits sich verflüssige.

Dr. Drake-Brockmann erwähnt einen Fall bei einem Soldaten, dem ein Kugelsplitter in die Linse gerathen war und an der Stelle seines Sitzes die Iris anspiesste, dabei in die Vorderkammer ragend. Es wurde die Linse mit sammt dem betheiligten Irisstück entfernt.

A form of iritis not usually recognised.

Dr. Brailey trägt über eine nicht allgemein bekannte Form von Iritis vor. Er kommt zu folgenden Schlüssen: Erworbener Syphilis kann sehr spät noch, im Durchschnitt etwa nach 13 Jahren eine Iritis folgen, welche gewöhnlich auf beiden Augen und zwar unter dem Bilde einer serösen Iritis auftritt, mit geringer Tendenz zur Synechienbildung, dagegen zu secundärem Glaucom neigend. Eine ähnliche Spät-Iritis kommt auch bei hereditärer Syphilis vor, gewöhnlich um das 21. Lebensjahr. Die Iritis kann jedoch einen schwereren Charakter annehmen und die Pupille durch massenhafte Lymphexsudation ausfüllen, wobei freilich der Pupillarrand relativ frei bleibt. Es können mehr oder weniger starke Praecipitate an der Hornhaut sich festsetzen. Auch kann einmal die Iritis den gummösen Typus mit vereinzelten peripheren vorderen Synechien annehmen, oder auch deren vollständigen Pupillenverschluss mit consequentem Glaucom führen. Unabhängig davon kann eine schwere interstitielle Keratitis einsetzen. Die Hutchinson'schen Zähne sind bei den rein serösen

Iritisfällen selten anzutreffen, dagegen häufiger bei denjenigen Fällen, deren Charakter sich der interstitiellen Keratitis nähert. Auffallend gut ist das sonstige körperliche Befinden der hereditären Syphilitischen, wenn sie an der serösen Iritis erkranken.

Hr. Higgens findet eine grosse Aehnlichkeit mit der gewöhnlichen interstitiellen Keratitis bei einem der Iritisfälle, wird aber vom Vortr. dahin belehrt, dass sich in diesem sehr genau beobachteten Falle ganz bestimmt keine interstitielle Keratitis abgespielt, vielmehr die weisse Plaque sich aus einer Keratitis punctata entwickelt hat.

Hr. Spencer Watson vermisst jegliches Neue in dem Mitgetheilten.

Demonstrationen: Dr. Stephenson: Eine verbesserte Lesetafel. Dr. Bronner: Drahtmasken für Staroperirte. HHr. Hartridge und Griffith: Cholestearin in der subretinalen Flüssigkeit bei einem kindlichen Buphthalmus. Hr. Hartridge: Cholestearin in der Vorderkammer. Hr. Marshall: Mikroskopische Schnitte von einer ungewöhnlichen syphilitischen Geschwulst und einer tuberculösen Neubildung. Hr. Jessop: Primärsclerose am Ober- und Unterlid. Hr. Pernon: Pulsirender Tumor der Orbita.

Sitzung vom 2. Mai 1895. (Ophth. Review. 1895. May.)

A new operation for ptosis.

Dr. Mules beschreibt sein bereits auf dem Edinburgher Congress 1894 veröffentlichtes Verfahren und seine weiteren Erfahrungen damit. Um die Wirkung des M. frontalis mit dem Lidheber sicherer zu combiniren, verwendet er Silberdraht und zieht ihn in bekannter Weise mittelst am unteren Ende das Oehr tragender Nadeln durch die ganze Lidsubstanz nach den Augenbrauen, um ihn in geeigneter Weise zu knüpfen und dann als Dauerschlinge einheilen zu lassen.

D. Argyll Robertson erkennt die Correctheit des in der Operation geltend gemachten Princips an, bezweifelt aber, dass der Draht auf längere Dauer ertragen wird und nicht durchschneidet. Eine brauchbare Ptosisoperation stehe noch aus: Die Snellen'sche sei zu complicirt, die Eversbusch'sche reiche nur für leichte Fälle aus, die Panas'sche sei entstellend und die Fadenoperationen nicht von dauerhafter Wirkung. Dr. Brailey ist mit der Fadenoperation ganz zufrieden.

Blood staining of the cornea.

Hr. Treacher Collins hält einen Vortrag über die Blutfärbung der Hornhaut. Die grünliche oder röthlich braune Farbe der Hornhaut rühre von einer regellosen Einlagerung von einer Anzahl stark lichtbrechender Hämatoidinkörnchen in die Hornhautgewebsspalten her. In einzelnen Fällen fand sich auch daneben, durch Eisenreaction mit Schwefelammonium nachweisbar, Hämosiderin vor. C. stellt sich vor, dass zuerst von der Vorderkammer her durch die Descemetische Membran Hämaglobin diffundire, welches in der Gewebsflüssigkeit der Hornhaut unlöslich sei und dort niedergeschlagen werde. Zuerst sei die gesammte Cornea tingirt, als ob die ganze Vorderkammer mit Blut angeschoppt sei. Die Resorption der Hämatoidinpartikelchen gehe von der Peripherie aus vor sich, sodass allmählich ein schmaler klarer Hornhautring die gefärbte Hornhaut umgebe. Man glaube dann oft das Bild einer in die Vorderkammer luxirten Linse vor sich zu haben. Die Resorption im Centrum gehe immer langsamer vor sich. In einem Falle sah er die letzten Spuren erst nach zwei Jahren schwinden.

Hr. Jessop sah jüngst, wie eine blutig tingirte Cornea nach einem traumatischen Hyphäma sich binnen 3 Tagen völlig klärte.

Hr. Collins weist diesen Fall als gänzlich verschieden von seinen Beispielen zurück. Hier habe es sich nur um eine vorübergehende Transsudation von Blut und blutig färbender Substanz gehandelt.[1]

Sudden severe haemorrhage from the conjunctival surface of the lid.

Hr. W. H. Jessop sah eine 27 jährige, an Hämophilie nicht leidende Patientin in Folge einer Lidbindehautblutung collabiren. Ein kleines, etwa $1\frac{1}{2}$ mm breites Geschwür war die Quelle einer starken arteriellen Blutung. Es gelang durch Ausbrennen desselben und kalte Compressen der Blutung endlich Herr zu werden. Vielleicht lag ein Nävus der Blutung zu Grunde, welcher durch ein allerdings 14 Jahre vorher stattgehabtes Erysipel verändert worden war; doch war kein Zeichen eines vasculösen Tumors sichtbar.

Hr. Sydney Stephenson erlebte beim Ausquetschen von Trachomkörnern bei einem 11 jährigen Mädchen eine chronische, länger als 5 Monate sich hinziehende Blutung, deren eigentlicher Ursprung nicht recht festzustellen war. Das Kind wurde so streng beobachtet, dass Täuschung ausgeschlossen werden konnte. Es bestand keine Anämie, keine Purpura oder Hämophilie; dagegen litt die Pat. in derselben Zeit drei Mal an Anschwellungen der Kniegelenke.

Demonstrationen: Hr. Donaldson: Alveolarsarcom der Cornea. Hr. M. Gunn: Symmetrische Spontanluxation beider Linsen. Hr. Morton: 1. Tumor sebaceus der Malargegend; 2. Arteria hyaloidea persistens. Peltesohn.

---

2) Aerztlicher Verein zu Hamburg. Sitzung vom 16. October 1894.

Hr. Saenger stellt zwei Fälle vor, um den Beweis zu erbringen, dass man unter Umständen die Berechtigung habe, bei einem Hirntumor zu trepaniren, wenn auch die Entfernung desselben aussichtslos ist.

Der 27 jährige Schlosser, welcher wegen Augenstörungen die Poliklinik aufsuchte, zeigte folgende Hirnerscheinungen: Doppelseitige beginnende Neuritis optica und einen hemianopischen Defect im rechten Gesichtsfeld, später deutlich prominente Stauungspapille, homonyme, laterale rechtsseitige Hemianopsie und eine Alexie. Die Diagnose lautete auf einen Tumor in der linken Parietooccipitalgegend, der vom Gyrus angularis auf den Occipitallappen übergriff. Die Trepanation liess diesen Tumor nicht entdecken, weder durch Inspection, noch durch Palpation, noch durch Punction. Dagegen bildete sich sehr bald die Stauungspapille zurück, am 28. Tage nach der Operation schienen beide Sehnerven wieder normal, die Sehschärfe beinahe normal, die Hemianopsie blieb bestehen. Die Trepanation hat hier also völliger Erblindung, wenn nicht gar dem Tode vorgebeugt. Als nach etwa $^3/_4$ Jahren, nachdem der in der nicht ganz verheilten Wunde hervortretende Hirnprolaps enorm gewachsen war, Pat. gestorben war, ergab die Section doch die Existenz eines grösseren Glioms.

Der zweite Patient, ein 35 jähriger Arbeiter, klagte seit längerer Zeit über Sehstörungen und Schwindel. Es bestand zunehmende Stauungspapille und abnehmende Sehschärfe, heftige Kopfschmerzen, aber keinerlei sensible, motorische oder sensorische Störungen. Als er schon völlig erblindet war, waren noch immer keine Herderscheinungen zu constatiren. Vortr. glaubt, dass eine Trepanation in diesem Falle die Erblindung verhütet hätte

[1] Sehr richtig. C.'s Beschreibung ist ganz genau, die Fälle sehr selten. H.



Sitzung vom 9. April 1895.

Hr. Saenger stellt eine 38jährige Frau vor, welche im Januar d. J. nach achttägigen Schmerzen über dem Augapfel innerhalb 3 Tagen auf dem rechten Auge erblindet ist. Klagen über ein Gefühl von Dumpfheit und Unbesinnlichkeit im Kopfe und Herabsetzung der Sensibilität im Trigeminusgebiet derselben Seite hatten den Augenarzt veranlasst, den Fall an den Vortr. zu überweisen, nachdem er nur die unbestimmte Diagnose eines retrobulbären Tumors gestellt hatte. Die Untersuchung ergab vollständige Amaurose des rechten Auges, die Papille war in toto blass, Pupillenreaction nur indirect vorhanden. Der 1. und 2. Trigeminusast war hypästhetisch, der 3. Ast war frei. Das Geruchsvermögen rechts war schwächer als links. Sonst zeigte sich das Nervensystem durchweg intact. Obwohl Pat. angeblich nie luetisch gewesen war, nie einen Abort gehabt hatte und ihre 6 Kinder gesund waren, stellte Vortr. doch die Diagnose auf einen ausgedehnten Process, der sich an der Basis cranii wahrscheinlich von der vorderen Schädelgrube, wo der rechte Olfactorius befallen war, nach der mittleren, wo der Opticus vor seinem Eintritt in den Canalis opticus und der 1. und 2. Ast des Quintus ergriffen waren, erstreckte, also auf eine circumscripte basale Meningitis, wahrscheinlich luetischer Natur. Die Kranke zeigte bei genauester Untersuchung keinerlei Spuren von Syphilis, dagegen gab der Ehemann eine Infection zu. Thatsächlich halfen auch grosse Dosen von Jod (kleine hatte der Augenarzt vorher vergeblich gegeben) und Schmierkur. Die Erscheinungen schwanden sämmtlich mit Ausnahme der rechtsseitigen Erblindung, die auf einer absteigenden Degeneration des Nerv. opticus beruhte.

Vortr. demonstrirte ein mikroskopisches Präparat eines analogen Falles von gummöser Degeneration des Opticus und betonte die Wichtigkeit der frühzeitigen energischen Schmierkur verbunden mit interner Darreichung von Jod.

Peltesohn.

---

3) **Aerztlicher Verein in Düsseldorf.** Sitzung vom 7. Mai 1894.

Hr. Bertram stellt einen pulsirenden Exophthalmus vor, wie er ihn unter 27000 Patienten nur zwei Mal gesehen habe. Die Ursache desselben war in einer Fissur der Schädelbasis su suchen, welche durch einen vor $1^1/_2$ Jahren geschehenen Sturz auf den Kopf herbeigeführt war. Die Digitalcompression der Carotis communis und permanenter Druckverband erwiesen sich als erfolglos. Vortr. beabsichtigte als Radicalmittel die Unterbindung der gemeinsamen Carotis anzuwenden, welche bei pulsirendem Exophthalmus schon häufiger mit relativ günstigem Erfolg ausgeführt worden ist. Unter den bisher veröffentlichten Fällen von 57 Ligaturen blieben nur 11 erfolglos. Peltesohn.

---

4) **Naturhistorisch-medicinischer Verein in Heidelberg.** Medicinische Section. Sitzung vom 17. Juli 1894.

Dr. v. Hippel: Ueber die operative Behandlung hochgradiger Kurzsichtigkeit.

Vortr. hat bei einem Knaben von 9 Jahren und einem Mädchen von 12 Jahren wegen hochgradiger Myopie von 12—18 D. die Linse discindirt und nachher durch die einfache lineare Extraction entfernt. Die Operation ist nach den vorliegenden Erfahrungen an 169 Fällen anscheinend ungefährlich und schafft nicht nur die erstrebte Refractionsänderung, sondern auch eine bisweilen erhebliche Besserung in der Sehschärfe. Ob später nicht durch Netzhautablösung ein so operirtes Auge leichter gefährdet wird, als ein nicht operirtes, bleibt abzuwarten.

Sollte eine solche oder andere Complicationen nicht zu fürchten sein, so wäre die Operation nicht, wie es heute noch gerathen erscheint, einseitig, sondern auf beiden Augen vorzunehmen.

Prof. Th. Leber berichtet über den gegenwärtigen Stand unserer Kenntnisse von dem Zusammenhang zwischen Sehnervenentzündung und intracraniellen Erkrankungen, insbesondere Tumoren.

Die Erklärungsversuche, welche einer Druckwirkung auf die Gefässe zu Grunde liegen, lassen sich nach der Ansicht des Vortr. nicht mehr mit den Thatsachen in Einklang bringen. Nur die Annahme, welche er schon 1881 gemacht habe, dass die durch die Raumbeengung der Schädelhöhle in den Zwischenscheideraum des Opticus in vermehrter Menge übertretende Flüssigkeit eine entzündungserregende Eigenschaft habe, erkläre die klinischen und ophthalmoskopischen Erscheinungen der Neuritis optica, bei welcher die mikroskopische Prüfung schon entzündliche Veränderungen ergiebt, wo für das blosse Auge der Sehnervenstamm noch normal erscheint. Während Schulten und Wahlfors die Drucktheorie durch Versuche zu stützen sich bemühten, haben Deutschmann und Scimeni überzeugende experimentelle und sonstige Beweise für die Reizungshypothese geliefert. Peltesohn.

---

5) Berliner Gesellschaft für Psychiatrie und Nervenkrankheiten. Sitzung vom 11. März 1895.

Hr. Koenig: Transitorische Hemianopsie und concentrische Gesichtsfeldeinschränkung bei einem Falle von cerebraler Kinderlähmung.

Vortr. hat mit seiner Beobachtung bei der 12 jährigen Patientin zum ersten Mal eine transitorische Hemianopsie bei cerebraler Kinderlähmung festgestellt. Durch die Complication mit concentrischer Gesichtsfeldeinschränkung gewinnt der Fall noch an Interesse. Merkwürdig war die Rückbildung des Gesichtsfeldes im Verlaufe einiger Wochen, insofern erst die Hemianopsie innerhalb des concentrisch verengten Feldes schwand, bevor sich die Einengung allmählich wieder erweiterte. Die Sehstörung war nach gehäuften epileptischen Anfällen ganz acut aufgetreten. Peltesohn.

---

6) Psychiatrischer Verein zu Berlin. Sitzung vom 2. Februar 1895.

Hr. Boedeker: 1. Ueber einen Fall von Poliencephalitis haemorrhagica acuta (alcoholica).

Anfangssymptome: Doppelseitige Abducensparalyse, doppelseitige Parese des Oculomotorius in wechselnder Intensität ohne Ptosis, reflectorische Pupillenstarre bei deutlichem Vorhandensein der Reaction bei Convergenz; daneben leichte einseitige Facialisparese, Herabsetzung der motorischen Kraft in allen Extremitäten, Tremor etc. Nach 32 tägiger Krankheitsdauer erfolgte der Exitus. Der Sectionsbefund schloss sich den bekannten Fällen von Wernicke, Kojewnikoff, Thomsen und Jacobäus an, nur dass im Gegensatz hierzu bei diesem Falle durchweg stärkere Veränderung der Gefässwandungen, besonders Atherose der kleineren Gefässe im Bereiche des Mittelhirns sowohl wie des Rückenmarks und der peripherischen Nerven constatirt werden konnte. In die Abducensgegend waren keine von den zahlreichen Blutungen gedrungen, der Kern war gesund. Die klinisch beobachtete Abducenslähmung scheint somit mit der Verbindung, die diesem Kern mit dem Oculomotoriuskern zugesprochen wird, zusammenzuhängen.

2. Ueber einen Fall von chronischer progressiver Augenmuskellähmung bei einem 48jährigen Paralytiker mit Sectionsbefund.

Sitzung vom 16. März 1895.

Hr. Boedeker: Ueber einen weiteren Fall von chronischer Augenmuskellähmung.

Die 49jährige Patientin mit Paranoia hallucinatoria war bereits 12 bis 13 Jahre vor der Aufnahme links schwachsichtig geworden und nicht im Stande, das linke Augenlid zu heben. Schielen nach aussen und Doppeltsehen traten hinzu. Nach 5—6 Jahren hatte sich links vollkommene Amaurose ausgebildet. Bei der Aufnahme bestand links complete Oculomotoriusparalyse und Atrophie des Opticus, rechts bei freier Beweglichkeit des Bulbus reflectorische Pupillenstarre und solche bei Convergenz. Bis zu dem nach einem halben Jahre eintretenden Tode trat keine Veränderung im Augenbefund ein. Bei der mikroskopischen Untersuchung zeigten sich beide Trochleares durchweg gesund, beide Oculomotoriuskerne nebst den intranuclearen und austretenden Fasern sind in hohem Grade degenerirt, rechts vielleicht etwas weniger als links. Die Westphal-Edinger'schen Kerne und deren umgebende Fasern sind gleichfalls atrophisch. Der Uebergang vom gesunden Trochleariskerne in den degenerirten Oculomotoriuskern erfolgt continuirlich, indem die intacten Zellen nach vorn hin an Zahl abnehmen und dafür deutlich degenerirte, offenbar dem Oculomotorius gehörige Zellen auftreten. Letztere sind zumeist dorsal von ersteren gelegen. Auffallend ist der anatomische Befund eines deutlich degenerirten Oculomotoriuskerns bei klinisch intacter Bewegungsfähigkeit der zugehörigen Muskelgruppen.

Peltesohn.

Referate, Uebersetzungen, Auszüge.

1) **Serafimer lasarettets Ögonklinik.** Rapport för År 1894, af Prof. Johan Widmark. (Mit einem Auszug in deutscher Sprache, Stockholm 1895 [Nov.]. 239 u. 10 Seiten. Eigenbericht.)

Ueber die mechanische und operative Behandlung des Trachoms. von U. L. Hellgren.

Der Verf. berichtet über die mechanischen und operativen Methoden, das Trachom zu behandeln, besonders aber über die sogen Auspressungsmethode. Diese ist in der Augenklinik des Seraphimerlazarets während der letzen zwei Jahre 81mal an zusammen 43 Patienten ausgeführt worden, von denen die meisten auf beiden Augen afficirt waren. In der Mehrzahl der Fälle ist Knapp's Rollzange angewendet worden. Die Nachbehandlung hat in den ersten 8 bis 14 Tagen in Eversion der Augenlider bestanden, um ein Zusammenwachsen zu verhindern, ferner in Einträufelung von Sublimat: 1000 einmal täglich und in in Waschung mit Sublimat 1 : 5000 täglich dreimal.[1] Die Patienten sind nach der Behandlung eine längere Zeit bis 1 Jahr beobachtet worden. Das Resultat ist folgendes gewesen:

Sieben Fälle von Conjunctivitis follicularis wurden in 14 Tagen und weniger vollständig geheilt. Zwei Fälle waren über 1 Jahr nach der Pressung ohne Recidiv. In einem Falle zeigten sich 5 Monate nach der Ausquetschung einige

[1] Überflüssig, nach meinen Beobachtungen. H.

wenige Follikel, ohne dass der Patient irgendwelche subjective Symptome hatte. In einem andern Fall existierten 10 Monate nach der Operation einige, jedoch so unbedeutende Follikel, dass sie nicht besonders behandelt wurden. Bei 7 Patienten mit mehr oder weniger zahlreichen Trachomkörnern, ohne Narbenbildung, führte die Behandlung gleichfalls zu einem sehr guten Resultat, so dass die Patienten nach ungefähr 8—14 Tagen wieder hergestellt wurden. Zwei Fälle waren 1 Jahr nach der Auspressung symptomfrei. In einem Falle stellte sich 20 Monate nach der Pressung ein Recidiv ein, welches durch wiederholte Auspressung schnell gehoben wurde.

In 28 Fällen, wo die Conjunctiva bereits partiell narbig degenerirt war, gestaltete sich das Resultat in der Mehrzahl gleichfalls sehr günstig. Dreizehn Patienten waren 7—14 Tage nach der Auspressung wieder soweit hergestellt, dass sie sich keiner anderen Behandlung zu unterziehen brauchten. In 11 Fällen trat eine bedeutende aber unvollständige Besserung ein, so dass die Patienten hinterher mit Blaustein und gelber Salbe behandelt werden mussten.

Ein Fall mit nur papillären Excrescenzen aber ohne typische Trachomkörner wurde durch Pressung wenig beeinflusst. Ein Fall verlief günstig, wurde aber nur kurze Zeit nach der Behandlung beobachtet. In einem Falle verschlimmerte sich der Zustand durch die Behandlung. Es kam eine centrale Keratitis hinzu, welche die Sehschärfe auf einem Auge bedeutend herabsetzte (vgl. unten). In 5 Fällen trat ein Recidiv ein; in einem waren zwei leichtere Recidive nach 2 und 5 Monaten zu verzeichnen, welche indessen durch wiederholte Pressung baldigst gehoben wurden. In einem Falle trat das Recidiv nach $10^1/_2$ Monat ein, in einem nach einem Jahren, in einem nach 14 Monaten, in einem Falle, wo nur eine unvollständige Auspressung mittelst Cilie-Pincette gemacht worden war, trat das Recidiv nach 4 Monaten ein.

Complicationen: die einzige erwähnenswerthe war Keratitis. In einem Falle trat dieselbe am zweiten Tage auf, in einem anderen am dritten und in zwei Fällen am sechsten Tage. Die Keratitis, welche sich in Form von kleinen, grauen, oberflächlichen, punktförmigen Herden in der Cornea zeigte, ging in drei Fällen schnell zurück, ohne eine Herabsetzung der Sehschärfe herbeizuführen; im vierten Falle dagegen führte die am sechsten Tage aufgetretene Keratitis zu einem bedeutenden Cornealfleck, welcher die Sehschärfe auf dem angegriffenen Auge von 1,0 auf 0,2 herabsetzte.

In zwei anderen Fällen gesellte sich gleichfalls Keratitis hinzu, jedoch erst eine längere Zeit nach der Auspressung, weshalb der Verf. nicht glaubt, dass dieselbe durch die Operation hervorgerufen ist.

Der Verf. hebt diese Complication der sonst so vortrefflichen Pressungsmethode ganz besonders hervor und räth, bei doppelseitigem Trachom mit ungravirter Cornea nur ein Auge zur Zeit zu pressen, um einer etwaigen complicirenden Keratitis auf beiden Augen vorzubeugen. Er hält übrigens die Methode für alle Fälle geeignet, wo trachomatöse Infiltration vorhanden ist, ausgenommen jedoch acute Fälle mit intensiver Hyperämie, starker Anschwellung und reichlicher Secretion. Complicirende Hornhautprocesse bilden keine Contraindication, sondern werden im Gegentheil gewöhnlich von der Operation günstig beeinflusst.

Ueber die einfache Starextraction nebst einer Zusammenstellung der in den Jahren 1891—1894 im Königl. Seraphimerlazaret ausgeführten Operationen von senilem Star, von Fritz Kaijser.

Nach einer kurzen Historik über die Wiederaufnahme des einfachen Starschnittes geht der Verf. zur Beschreibung der Operationsweise, Schnittführung,

Desinfection etc. über. Der Schnitt ist in den angeführten Serien von Staroperationen fast immer aufwärts gelegt, in oder dicht an Limbus corneae mit einer Lappenhöhe von 4—4$^1/_2$ mm und bei Cocainanästhesie ausgeführt worden.

Der Verf. berichtet zuerst über die Vortheile des einfachen Starschnittes, welche seiner Ansicht nach darin bestehen, dass derselbe, unter Cocainanästhesie ausgeführt, schmerzlos ist, dass durch denselben Blutung in der vorderen Kammer vermieden wird, dass die Gefahr der Infection geringer ist, wenn eine geringere Anzahl Instrumente mit den inneren Theilen des Auges in Berührung kommt und der Schnitt in die Iris ausfällt, dass die Einheilung der Linsenkapsel vermieden wird, dass ein Glaskörpervorfall weniger oft vorkommt und dass die Sehschärfe etwas grösser wird. Seine cosmetische Ueberlegenheit gegenüber dem combinirten Schnitte dürfte unbestritten sein.

Danach geht der Verf. zur Schilderung der Nachtheile des einfachen Starschnittes über, welche vornehmlichst Irisprolaps und Nachstar sind. Eine Ungelegenheit ist auch die grössere Schwierigkeit Starreste herauszuschaffen, wenn die Iris intact ist.

Tritt Irisprolapsus ein, so muss derselbe sofort abgeschnitten werden. Nur in dem Falle, wenn derselbe sehr klein ist, kann man ihn vielleicht einheilen lassen und später mit Thermocauter abbrennen. Bildet sich ein die Sehschärfe vermindernder Nachstar, so muss dieser natürlich discindirt werden. Aber auch die Discission hat ihre Unannehmlichkeiten: die Möglichkeit einer Infection oder Glaucoma. Es wäre deshalb zu wünschen, wenn durch ein geeignetes Verfahren die Anzahl der Discissionen nach der Extraction heruntergebracht werden könnte. Möglicherweise liesse sich dies Ziel durch Eröffnung der Linsenkapsel mittelst einer grossen Cystitomie in dem Pupillarplan erreichen.

Die Gesammtzahl der in der Klinik ausgeführten Extractionen von Altersstar ist, in den Jahren 1891—94, 190 gewesen und zwar 68 einfache und 112 combinirte. Die Sehschärfe ist bei den einfachen Extractionen um ein Drittel höher gewesen; Irisreizung war in 18 % der combinirten Fälle vorhanden und in 10,1 % der einfachen, Glaskörpervorfall in 1,3 % der einfachen und 2,5 % der combinirten Fälle. Discission von Altersstar wurde in 25 % der ersteren und 20,5 % der letzteren vorgenommen. Infection, welche zum vollständigen Verlust des Gesichts führte, kam dreimal vor oder in 1,6 % der sämmtlichen Extractionen. In allen diesen Fällen war Iridektomie gemacht. Irisprolaps trat in 5 % der einfachen Extractionen und in 1,8 % der combinirten ein.

Ueber das Vorkommen der Blindheit im Norden. Von J. Widmark.

Der Aufsatz gründet sich hauptsächlich auf die Volkszählung von 1890 in Dänemark, Finnland, Norwegen und Schweden, auf die Angaben der Blindeninstitute in diesen Ländern und auf die Journale aus der Augenklinik und Poliklinik des Seraphimerlazarets.

Die Blindenziffer betrug 1890 in Dänemark 5,3, in Schweden 8,3, in Norwegen 12,8, in Finnland 15,5 pro 10000. Die Ursache der grossen Anzahl von Blinden in Finnland liegt im Trachom, welches vorzugsweise die finnische Bevölkerung dieses Landes angreift. Eine Folge hiervon ist der grosse Unterschied in der Blindheit unter den beiden Volksrassen dieses Landes. Nach der Volkszählung von 1873 betrug die Blindenziffer unter den eigentlichen Finnen 23, unter den in Finnland wohnenden Schweden dagegen nur 10,6 pro 10000.

Die gewöhnlichste Ursache der Blindheit in Norwegen ist der graue Star. Nach dem Blindencomité vom Jahre 1872 litten von den 2300 Blinden im Lande 1000 an Cataracta. Zu dieser Zeit aber wurden in Norwegen jährlich nur ungefähr 58 Staroperationen ausgeführt.

In Schweden sind Verletzungen eine sehr wichtige Ursache der Blindheit. Unter den 50 Blinden, welche in den Jahren 1890—94 die Augenklinik des Seraphimerlazarets besuchten, waren 8 zufolge Verletzungen beider Augen und 8 durch sympathische Ophthalmie erblindet. Unter 236 Schülern des Stockholmer Blindeninstitutes während den Jahren 1879—1894 war sympathische Ophthalmie die Erblindungsursache in 10,6 %. In den Jahren 1893—94 stieg das Procent auf nicht weniger als 12,7. Noch höher ist indessen im Blindeninstitute das Procent der zufolge Ophthalmia neonatorum Erblindeten, nämlich 24,6 %. In Finnlands Blindeninstituten zu Helsingfors und Kuopio ist das Procent der Blenorrhoe-Blindheit 25,76 % bezw. 34 %. Für Dänemark und Norwegen stellt sich die Ziffer etwas niedriger, nämlich 23,0 % bezw. 20,25 %. In den Blindeninstituten dieser Länder kommt anstatt dessen ein hohes Procent von Blinden zufolge Scrophulose vor, in Kopenhagen 14,94 %, in Christiania 20,25 %.

In den skandinavischen Ländern, wo die Schutzimpfung lange obligatorisch gewesen ist, in Schweden z. B. seit 1815, ist die Pockenblindheit selten. Das Procent der Pockenblinden beträgt im Blindeninstitut zu Stockholm 2,54, in Kopenhagen 2,30, in Christiania 0. In Finnland dagegen, wo die Schutzimpfung erst 1883 obligatorisch wurde, ist Pockenblindheit viel häufiger. Unter den Zöglingen der Blindeninstitute war 1894 das Procent der Pockenblinden in Helsingfors 10,1, in Kuopio 18. Im Jahre 1887 kamen im letztgenannten Blindeninstitute sogar 37,5 % Pockenblinde vor.

Die Blindheitsfrequenz ist im Norden während der letzten Jahrzehnte bedeutend herabgegangen, in Dänemark seit 1880 von 7,0 auf 5,3, in Norwegen seit 1845 von 20,7 auf 12,8, in Finnland seit 1864 von 28,7 auf 15,5. Nur in Schweden ist die totale Blindenziffer unverändert geblieben. Berechnet man die Blindheit nach dem Lebensalter, so findet man jedoch, dass auch in diesem Lande das Blindenprocent für das Alter über 60 Jahre von 47,9 im Jahre 1860 auf 36,31 im Jahre 1890 heruntergegangen ist. Die Ursache, dass die totale Blindenziffer trotzdem einen Stillstand zeigt, ist in der colossalen Emigration zu suchen, welche die jüngeren Altersclassen decimirt, die älteren aber, in welchen Blindheit häufig ist, unberührt gelassen hat.

Die Ursache zur Abnahme der Blindheit ist zum Theil in der Zunahme der allgemeinen Wohlfahrt und den dadurch eintretenden Verbesserungen in einer Menge von hygienischen Verhältnissen, zum Theil in der Entwickelung der Augenheilkunde und in der leichter zu erhaltenden Pflege und Behandlung der Augenkranken zu suchen. In Dänemark mit dessen dichter Bevölkerung und guten Communicationen ist die Blindenziffer nur 5,3. In den übrigen Ländern findet man die Blindenziffer in den Bezirken am niedrigsten, wo man Augenspecialisten während mehreren Decennien gehabt hat, in Norwegen in der Umgegend von Christiania (9,5), in Finnland in der Umgegend von Helsingfors (8,6), in Schweden in der Umgegend von Stockholm (5,8), Upsala (5,3), Gothenburg (6,2) und Lund (4,9), während das weit entfernte Island eine Blindenziffer von 38 pro 10000 aufweist.

Ueber Cocain und Desinfection des Auges bei Staroperationen. Von J. Widmark.

Nach einer Historik über die Entwickelung der Augenantiseptik berichtet der Verf. über die ausgeprägten Hornhauttrübungen, welche zuweilen nach Starextractionen auftreten, und theilt folgende in der Augenklinik des Seraphimerlazaretes vorgekommene Fälle mit.

Fall 1. 72jährige Frau mit Cataracta Morgagni beider Augen. Die Ope-

ration wurde am 24. Mai 1889 auf dem einen Auge unter Chloroformnarkose ausgeführt. Nach der Operation collabirte die Hornhaut, Sublimat 1:5000 füllte die vordere Kammer. Beim ersten Verbandwechsel porzellanweisse undurchsichtige Hornhaut. Die Trübung schwand in 14 Tagen vollständig. Dann wurde auch das andere Auge unter Chloroformnarkose mit ganz demselben Erfolg operirt. Auch hier klärte sich die Trübung so schnell auf, dass bei der Entlassung der Patientin 13 Tage nach der letzten Operation die Hornhaut fast klar war.

In diesem Falle war die Trübung ausschliesslich von dem Sublimat und dessen lädirender Einwirkung auf die Membrana Descemeti verursacht.

Fall 2. 67jähriger Mann mit Cataracta Morgagni. Den 12. Oct. 1888 combinirte Extraction unter Cocainanästhesie. Die Hornhaut collabirte und die vordere Kammer wurde mit Sublimat 1:5000 gefüllt. Beim ersten Verbandwechsel starke diffuse Trübung der Hornhaut. Geringe Aufklärung. Handbewegung auf 1 m Entfernung.

In diesem Falle ist die Trübung einer Einwirkung auf Membrana Descemeti durch die vom Cocain unterstützte Sublimatlösung zuzuschreiben.

Fall 3. 70jährige Frau mit Cataracta matura. Operirt den 6. Sept. 1889. Cocainanästhesie. Desinfection mit Sublimat 1:5000, bedeutende Starreste, welche mittelst wiederholter Ausspülungen der vorderen Kammer mit 2 % Borsäurelösung entfernt wurden. Beim ersten Verbandwechsel milchweisse Trübung der Hornhaut. Unvollständige Aufklärung. Sehschärfe $^{3}/_{60}$.

Obgleich die Trübung hier sowohl dem Cocain als dem Sublimat zugeschrieben werden konnte, erschien es dem Verf. nicht unmöglich, dass die Injection der sonst für unschädlich gehaltenen Borsäure zu der fraglichen Veränderung beigetragen hatte. Eine experimentale Untersuchung über diesen Gegenstand wurde von dem damaligen Assistenten Dr. Fritz Bauer vorgenommen. Derselbe fand, dass 4 % Borsäurelösung in die vordere Kammer eingeführt und eine längere Zeit darin zurückgehalten (bis 8 Minuten) eine mässige Trübung hervorrief, welche 2—6 Tage bestehen blieb.

Fall 4. 63jähriger Arbeiter mit Cataracta matura. Den 13. Mai 1892 Extraction mit Iridektomie, der Schnitt etwas uneben, zur Hälfte innerhalb Limbus. Cocainanästhesie. Unmittelbar vor, während und nach der Operation Ausspülung des Conjunctivalsackes nur mit physiologischer Kochsalzlösung. Bei dem ersten Verbandwechsel war die Hornhaut etwas getrübt. Die vordere Kammer bildete sich erst am elften Tage wieder. Während dessen nahm die Trübung täglich zu und wurde zuletzt sehr intensiv. Sie klärte sich auch später nicht auf. Sehschärfe $^{2-3}/_{60}$.

In diesem Falle, welcher einem 1886 von Pflüger mitgetheilten Falle und 3 von Mellinger 1893 publicirten Fällen analog ist, beruhte die Trübung wahrscheinlich auf der verspäteten Einwirkung des Cocains auf die Wundheilung und der zufolge dessen lange aufgehobenen vorderen Kammer. Die nächste Ursache dürfte in der bedeutenden Nutritionsstörung in dem von der Umgebung in grosser Ausdehnung und in seiner ganzen Dicke getrennten Hornhautlappen liegen.

In den letzten 3 Jahren ist bei 162 Extractionen kein Fall von ernsterer Hornhauttrübung eingetreten. Während dieser Zeit ist der Schnitt in Limbus corneae mit dem Messer in der Ebene der Hornhautbasis gelegt worden; kurz vor, während und nach der Operation ist der Conjunctivalsack nur mit sterilisirter physiologischer Kochsalzlösung ausgespült worden.

Bei seinen ersten 14 einfachen Starextractionen suchte der Verf. einem

Irisvorfall dadurch vorzubeugen, dass er mit schief geführten Messer den Gipfel des Schnittes 1—2 mm innerhalb der Cornea legte. In der Mehrzahl dieser Fälle trat jedoch eine sehr verspätete Wiederbildung der vorderen Kammer ein.

Das Resultat der Starextractionen im Seraphimerlazaret seit 1859 zeigt die Tabelle auf Seite 238. In den Jahren 1859—1877, wo keine Antiseptik benutzt wurde, trat Suppuration bei 14 % der Fälle ein. 1878 wurde die Augenantiseptik von **Rossander** eingeführt. 1878—1885 kamen 3,8 % Totalverluste vor. 1886 bis 31. Juni 1892 wurde Sublimat 1 : 5000 als Desinfectionsmittel angewandt. Die Anzahl der Suppurationen war in dieser Periode 1,27 %, der Totalverlust 3,2 %. Vom 1. Juli 1892 bis 30. Juni 1895 kam bei 162 Staroperationen eine Suppuration vor (0,62 %). Totalverlust 1,24 %. Während dieser Periode ist eine genaue Aseptik angewendet worden, obgleich mit Beibehaltung von Sublimat 1 : 1000 als Desinfectionsmittel für Augenlider und Cilienränder, und von Sublimat 1 : 5000 für den Conjunctivalsack mit Nachspülung von sterilisirter Kochsalzlösung.

Wenn die Thränencanäle oder Lidränder, obgleich behandelt, krankhafte Veränderungen zeigen, oder andere Complicationen eine Infection unter dem deckenden Verbande befürchten lassen, stäubt der Verf. nach der Operation eine geringe Menge sterilisirten Jodoforms in den Bindehautsack ein. Er erwähnt zwei Operationsfälle (Iridektomie bei Glaucoma fere absolutum) mit verspäteter Wiederbildung der vorderen Kammer. Der Verlauf war die ersten Tage ganz reizlos. Als aber das Jodoform am achten, resp. vierzehnten Tage ausgesetzt wurde, trat Suppuration ein.

---

2) **Ueber Ruptur der Corneo-Scleralkapsel durch stumpfe Verletzung,** von Dr. **Leopold Müller**, I. Assistenten der II. Universitäts-Augenklinik in Wien. Mit 5 Abbildungen im Text und 9 Tafeln. Leipzig und Wien, Franz Deuticke. 1895. (Herrn Prof. E. **Fuchs** in Wien gewidmet.)

Die ausführliche Arbeit enthält in 8 Abschnitten fremde und eigene Beobachtungen über Ruptur der Corneo-Scleralkapsel durch stumpfe Gewalt, befasst sich mit den Theorien über ihr Zustandekommen und giebt auf Grund von Experimenten und mikroskopischen Untersuchungen neue Erklärungen für dasselbe.

Es finden nur solche Verletzungen Berücksichtigung, die ein vorher normales Auge betreffen. Verf. bringt die Ruptur in Beziehung zur Stelle der Gewalt-Einwirkung, der Richtung, in welcher der fremde Körper eingewirkt hat, und zur Blickrichtung des Patienten. Eine Aenderung der Blickrichtung, vornehmlich eine Rollung des Auges nach oben, findet im Moment der Verletzung nicht statt, ausgenommen vielleicht in den Fällen, in welchen der Lidschluss unmöglich sei. Dies geht auch schon daraus hervor, dass die meisten groben Verletzungen des Bulbus den Lidspaltenbezirk betreffen.

Weiterhin führt M. den statistischen Nachweis, dass die stumpfe Ruptur des Bulbus nicht als Contraruptur aufzufassen sei. Die in der Literatur niedergelegten Fälle werden in Bezug auf die Art der Verletzung, die Lage der Rissstelle, das Verhalten der Linse, der Iris, der Ciliarfortsätze, des Ciliarkörpers, der Choroidea, der Retina und des anderen Auges eingehend gewürdigt; es werden die subjectiven Symptome, Prognose und Therapie besprochen.

Im dritten Abschnitt geht M. genauer auf die eigenen Beobachtungen ein. In 28 Fällen liess sich der Angriffspunkt bestimmen, in 17 nicht. Je 5 mal lag derselbe aussen, oben, innen und aussen oben, 3 mal innen unten, 2 mal unten und 2 mal aussen unten. In 17 Fällen betrug die Entfernung der Mitte der Ruptur von der Stelle des Angriffs etwa 90°; 3 mal war die Entfernung

geringer, 5 mal grösser. Es kam auf ca. 2500 Augenkranke eine Scleralruptur. In fast $^1/_3$ der Fälle erfolgte die Verletzung durch Hornstoss von Rindern, in der Hälfte durch stumpfe Gegenstände anderer Art, durch scharfkantige 5 mal, 1 mal infolge eines Hiebes mit der Peitschenschnur. Das rechte Auge ist 14 mal, das linke 28 mal betroffen, bei 2 Patienten sind es beide Augen.

Ueber den Sitz der Ruptur siehe Original.

Die Linse war 8 mal normal, in 5 Fällen liess sich über die Lage derselben nichts aussagen. Einmal bestand ein Kapselriss ohne Luxation der Linse, 8 mal Luxatio subconjunctivalis, 1 mal Luxation in den Tenon'schen Raum, 1 mal in den Glaskörper; 7 mal trat Aphakie ein, 3 mal Subluxatio lentis.

In 26 Fällen bestand ein colobomartiger Defect der Iris durch Verziehung derselben in oder vor die Wunde, 1 mal fand sich an der Stelle des Coloboms noch ein tiefer radiärer Einriss, 4 mal bestand Aniridie und 1 mal zeigte die Iris normales Verhalten. In 2 Fällen entstand Dialyse ohne Vorfall, in einem dieser Fälle fanden sich ausserdem zahlreiche, seichte, radiäre Einrisse des Pupillarrandes. Von einer Einsenkung der Iris war in keinem Falle etwas zu sehen. Der Ausgang war in 14 Fällen günstig, in 33 ungünstig, in 2 Fällen entstand secundäre Netzhautabhebung.

12 Augen wurden anatomisch und mikroskopisch besonders auf die Beschaffenheit und Lage des Risses untersucht.

Der fünfte Abschnitt enthält eine Reihe von Versuchen, die an Augen von Kaninchen, Hunden, Schweinen und Pferden angestellt wurden, ferner dienten enuclirte menschliche Bulbi für das Experiment. Nach Besprechung der von früheren Autoren gegebenen Theorien stellt M. eine neue Theorie von dem Zustandekommen der Scleralruptur auf.

Capitel VII behandelt die partielle Ruptur der Sclera, Capitel VIII die Cornealruptur. Verf. hält sich zu folgenden Schlussfolgerungen berechtigt:

1. Die Angriffe auf den Bulbus erfolgen nur ausnahmsweise unten, gewöhnlich innen oder oben.

2. Die Patienten führen in der Regel keine Abwehrbewegungen aus, weder den Lidschluss noch die Rollung des Auges nach oben.

3. Die Ruptur der Bulbuskapsel betrifft entweder die Cornea oder die Sclera (im Verhältnisse 2 : 5).

4. Die Cornea zerreisst hauptsächlich bei jugendlichen, die Sclera bei alten Leuten.

5. Die directe Cornearuptur ist so häufig wie die indirecte, die directe Scleralruptur ist ein ungemein seltenes Vorkommniss, vielmehr ist die Scleralruptur fast immer eine indirecte.

6. Die indirecte Scleralruptur ist keine Contraruptur, sondern liegt intermediär zwischen Angriffs- und Unterstützungspunkt in Kreislinien, welche diese beiden Punkte verbinden, also senkrecht auf dem sogenannten Dehnungsäquator im „Dehnungsmeridian".

7. Geht der Dehnungsmeridian durch die Hornhaut, so weicht der Riss der Hornhaut aus und geht um sie herum, durch den Schlemm'schen Canal, denn

8. die Gegend des Schlemm'schen Canals ist zum Risse besonders disponirt, weil durch die Einschaltung das Trabeculum Corneosclerale, i. e. des Gewebes, das den Schlemm'schen Canal von dem Kammerwinkel scheidet, in dem festgefügten Scleralgewebe gewissermassen ein Stück der Wanddicke ausgefüllt wird.

9. Die Häufung der Rupturen innen oben ist aus der Einwirkung der Trochlea abzuleiten, da diese die durch den Binnendruck des Auges stark ge-

spannte Kapsel in gleichem Sinne wie der Binnendruck selbst an umschriebener Stelle beeinflusst.

10. Die Rupturen, die zum Theil oder ganz durch den Schlemm'schen Canal gehen, sind als typische zu bezeichnen, sie liegen noch im Bereiche der Vorderkammer.

11. Die Richtung der Cornealruptur steht in keinem gesetzmässigen Verhältnisse zum Angriffe.

12. Die partielle Scleralruptur besteht in der Zerreissung der eigentlichen Sclera bei unversehrter Episclera. Sie ist kein Beweis dafür, dass die Zerreissung in den inneren Schichten der eigentlichen Sclera beginnt, um in deren äusseren zu enden, sondern beweist nur, dass die Sclera vor der Episclera zerreisst.

13. Eine Einsenkung der Iris findet bei der typischen Ruptur nicht statt. (Auch bei den atypischen hat er sie nicht beobachtet.)

14. Die Linse verlässt in der Regel den Bulbus mit unverletzter oder eröffneter Kapsel; in den typischen Fällen von Ruptur nimmt sie ihren Weg hinter der Iris und vor dem Ciliarkörper, indem sie die Iris an ihrer Wurzel durchtrennt.

15. Die Prognose der Cornealruptur ist nicht so ungünstig wie die der Scleralruptur. Bei dieser entfallen auf 1 günstig abgelaufenen Fall 3 ungünstige.

16. Ein operativer Eingriff bei subconjunctivaler Linsenluxation soll auf den Zeitpunkt verschoben werden, wo die Scleralwunde geheilt ist. Die Enucleation hat nur dann stattzufinden, wenn der Bulbus lange Zeit injicirt und auf Betastung schmerzhaft oder gar schon eine sympathische Ophthalmie zum Ausbruch gekommen ist.

17. Auf 62 von ihm beobachtete Fälle von Ruptur entfällt nur 1 Fall mit sympathischer Ophthalmie. Von 17 Fällen sympathischer Ophthalmie nach Ruptur, die publicirt sind, entfallen 9 auf offene Rupturen, 8 auf Fälle mit unverletzter Conjunctiva. In welcher Weise dieses mit der Theorie von der Invasion von Mikroorganismen in auffallendem Widerspruche stehenden Zahlenverhältniss zu erklären ist, mag weiterer Forschung überlassen bleiben.

Es folgt ein ausführliches Literaturverzeichniss. Stiel.

---

3) **Keratomykose (beginnende Keratomalacie) bei einem mit Lues congenita haemorrhagica behafteten Säugling,** von Dr. Eduard Zirm. Aus der Augenabtheilung der Olmützer Landeskrankenanstalt. (Wien. klin. Wochenschrift. 1895. Nr. 34 u. 35.) Verlag von W. Braumüller, Wien.

Bei dem 6 Wochen alten Mädchen entwickelte sich im Anschluss an schwere Erscheinungen von Lues congenita haemorrhagica folgendes Krankheitsbild beider Augen: Zunächst waren die Augenlider mit schmutziggelben, fettigen, leicht abstreifbaren Borken bedeckt, die Conjunctiven der Lider von einer eigenthümlich durchscheinend trüben, blassen Färbung. Die Bulbi waren vollkommen entzündungsfrei, die Hornhäute klar. Geringe eitrige Secretion. Nach 2 Tagen begannen die Hornhäute sich oberflächlich leicht staubig zu trüben und am nächsten Tage hatten die Trübungen eine dichtere Beschaffenheit angenommen. Am vierten Tage war der Zustand der Augen dieser: An den oberen Lidern befinden sich schmutziggelbe, fettige Krusten, unter welchen das Corium blossliegt und bei leichter Berührung blutet. Die Lider fühlen sich etwas derber an, wie leicht infiltrirt, sind aber nicht geschwollen. Die Lidspalte wird meist geschlossen gehalten, aber zeitweise spontan ein wenig geöffnet. Die Bindehaut der Lider ist von einer auffallenden Blässe, trüb durchscheinend, speckartig glänzend. Der gesammte Conjunctivalsack ist von einer auffallenden Trockenheit. Die Bulbi sind vollkommen injectionslos; gegen die

Uebergangsfalte zu liegen in der Augapfelbindehaut mehrere punktförmige Haemorrhagien. Die Hornhäute zeigen eine trocken-fettige Beschaffenheit, die an Xerosis erinnert. Ihre Oberfläche hat einen matten Glanz und ist leicht uneben. In der rechten Cornea befindet sich innen unten eine zum Hornhautrande parallel verlaufende und von ihm durch eine etwa 1 mm breite durchscheinende Zone (nach Art eines Gerontoxon) getrennte dichte Trübung von porzellanweisser Farbe. Diese überragt ein wenig das Hornhautniveau und ist nach aussen schärfer begrenzt als gegen die Mitte und scheint den oberflächlichen Schichten anzugehören. Auch die übrige Cornea ist trüb und besitzt in ihrer Mitte saturirtere punktförmige weissliche Flecke. Links sind diese Veränderungen noch ausgesprochener wie rechts. Am nächsten Tage ist der fettige Glanz der Hornhäute noch stärker, die Trübungen haben gleichfalls zugenommen. An demselben Tage erfolgte der Tod des Kindes.

Ein Stückchen des linken unteren Lides und der ganze vordere Abschnitt des linken Bulbus gelangten zur mikroskopischen Untersuchung und boten folgende Verhältnisse: Die Conjunctiva des Scleralrandes ist von ödematöser Beschaffenheit, indem ein ganzes System feiner, in den Präparaten dem Anscheine nach leerer Spalten sie durchsetzt. Kleine aber zahlreiche Blutextravasate befinden sich innerhalb derselben. Ihre Gefässe sind mässig erweitert, insbesondere die Venen sind auf den Durchschnitten stark klaffend. Ihre Wandungen sind unverändert, nur am Cornealrande, wo die Zelleneinwanderung in die Cornea beginnt, sind sie von Leukocythenschwärmen umhüllt. Das Epithel der Conjunctiva setzt sich eine kurze Strecke weit in intactem Zustande auf die Cornea fort. Auf einmal ändert es seine Beschaffenheit, die Zellen werden trüber und blässer gefärbt, namentlich die Kerne treten weniger scharf hervor. Die oberflächlichen Lagen der bereits erkrankten Epidermis sind abgestossen. Detritus und Kokken haften den restirenden Zellen an. Noch ein wenig centralwärts fehlt bereits die Zellschicht gänzlich, jedoch auch die M. Bowmanni ist arrodirt, an ihrer äusseren Seite zerfasert und von Kokken und Detritusmassen gedeckt. Unmittelbar daneben ist sie bereits perforirt; hier liegt ein dichter Pilzrasen bereits im Parenchym. In der äusseren Grenzlamelle sind keine Mikroorganismen wahrnehmbar. Im übrigen bestehen also die makroskopisch sichtbaren Trübungen aus Kokken. Die von diesen befallene Partie ist ringsum von Eiterzellen umschlossen, ohne dass diese in die bereits veränderten, offenbar in beginnender Nekrose befindlichen Lagen eindringen.

Ausser in der Hornhaut und um die Randgefässe der Conjunctiva befindet sich eine dichte Zellinfiltration um den Schlemm'schen Canal, im Ciliarkörper und theilweise in der Iris; Sclera und Linse zeigen nichts Abnormes.

Der Lidrand ist oberflächlich zerstört. Die Ulcerationen sind mit Detritus und Kokkenhaufen bedeckt. Stiel.

---

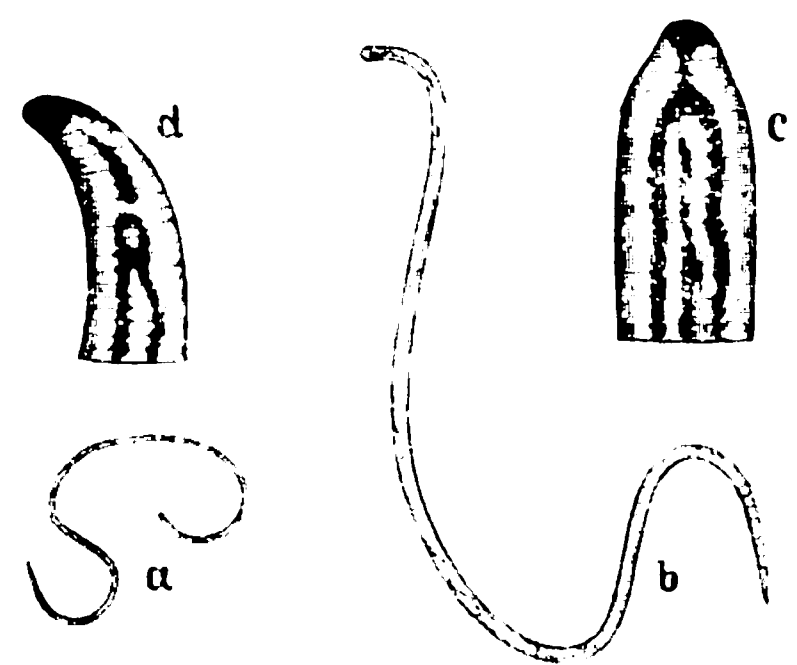
4) **Ueber einen aus dem menschlichen Augapfel entfernten Fadenwurm,** von J. Hirschberg. (Nach einem in der Berliner medicinischen Gesellschaft am 23. October 1895 gehaltenen Vortrag.) (Berliner klin. Wochenschr. 1895. Nr. 44.)

M. H. Seitdem in den letzten Jahrzehnten europäische Culturstaaten im dunklen Afrika eine lebhaftere Colonisirungsthätigkeit entfaltet haben, sind wir mehr und mehr in unmittelbare Berührung mit tropischen Erkrankungen gekommen und lernen Erzeugnisse derselben durch eigene Anschauung kennen, während wir früher nur aus dem Studium der Literatur ein wenig davon zu erfahren pflegten.

Zu den wichtigeren Gegenständen dieser Art gehören die in Afrika einheimischen Schmarotzerthiere des Menschen. Einem Zufall verdanke ich das Glück, Ihnen ein derartiges heute vorzeigen zu können, und möchte an diesem Beispiel darthun, wie lückenhaft auf diesem Gebiet unsre Kenntnisse noch sind, wie sehr wir noch der weiteren Beobachtung und eignen Anschauung bedürfen.

Es handelt sich um einen Rundwurm (Filaria), den Herr Visser, ein ausgezeichneter Kaufmann, Rheinländer von Geburt, zu Cayo in dem französischen Congo-Gebiet, einem Neger aus dem Augapfel (d. h. wohl zwischen Binde- und Lederhaut) entfernt hat; das Auge war furchtbar geschwollen und wurde nach der Entfernung des Wurms gleich besser. Der Wurm wurde in Alkohol gelegt und an unser Museum für Völkerkunde gesandt. Herr Dr. von Luschan war so liebenswürdig, wofür ich ihm meinen besten Dank ausspreche, den Wurm mir zu leihen und zu gestatten, dass ich ihn abzeichnen liess und ihn heute hier vorzeige. Natürlich muss ich mit dem anvertrauten Gut sorgfältig umgehen und kann das Fläschchen nicht herumgeben. Ich zeige Ihnen die Abbildung des Wurms *a*) in natürlicher Grösse, *b*) in zweifacher Vergrösserung, *c*) Kopf- und *d*) Schwanz-Ende in 15 facher Lupenvergrösserung. (S. Fig.).

Das fadenförmige Gebilde ist zusammengerollt, ungefähr 40 mm lang und einen halben mm breit, hart und gelblich und sieht fast aus wie ein Catgutfaden oder wie eine dünne Violinsaite. Aber, sowie man genauer zusieht, namentlich mit der Lupe, erkennt man, trotz der unvollkommenen Erhaltung, dass es ein Wurm ist mit abgerundetem Kopf und spitzem Schwanz, durchzogen von Verdauungs- und Geschlechts-Schlauch, auch mit Andeutung von Ringelung oder Querstreifung der Leibeshülle. Der Mund ist unbewaffnet und setzt sich in einen Verdauungsschlauch fort; das hintere spitze, leicht gekrümmte Ende hat keinen Stachel oder Fortsatz. Mehr kann ich nicht aussagen, da ich den Wurm nicht zerschneiden durfte.



a) Natürliche Grösse. *b*) 2 fache Vergrösserung. *c*) Kopf, und *d*) Schwanz, 15 fach vergrössert.

Es kann wohl keinem Zweifel unterliegen, dass wir ein Weibchen von Filaria loa vor uns haben.

Bekanntermassen hat Guyot,[1] ein französischer Wundarzt, um das Jahr 1777, auf seinen Reisen in Angola, also südlich vom Congo, etwa 10° südlicher Breite, gefunden, dass die dortigen Neger sehr häufig einen Wurm zwischen Bindehaut und Augapfel beherbergen, den sie Loa nennen. Der Wurm erscheint, macht Reizung, verschwindet für 1 bis 2 Monate in der Tiefe, erscheint wieder und macht neue Reizung; nach mehreren Jahren ist er gewöhnlich fort aus dem Auge, ohne dass man weiss, wohin; und ohne dass man Heilmittel angewendet. Guyot gelang in 2 von 5 Fällen die Operation, indem er eine gekrümmte Heftnadel mittlerer Grösse rasch zwischen Wurm und Lederhaut durchstiess, so den Wurm gegen die Höhlung der Nadel presste und, nach Einschneiden der Bindehaut, herauszog.

Guyot betont ausdrücklich, dass Loa nicht der Medinawurm sei, der in

[1] Vgl. Davaine, Entozoaires, Paris 1859. S. 750.

jenen Gegenden ganz unbekannt wäre.[1] Er mass die Länge von Loa zu 32 mm, während der Medinawurm 500—800 mm lang wird.[2]

Im Jahre 1854 zog Lestrille,[3] ein französischer Schiffsarzt, einem Neger zu Gabon, (also gleichfalls im französischen Congo, unter dem Aequator,) einen Wurm durch Einschneiden der Augapfelbindehaut heraus. Der Wurm war vorn abgerundet, mit unbewaffnetem Munde, hinten zugespitzt, 30 mm lang, dünn wie eine Violinsaite. In Gabon sind auch von Guyon[3] einige Fälle bei Negern beobachtet worden. Derselbe stellte auch fest, dass der Wurm binnen wenigen Stunden aus dem einen Auge quer unter der Haut der Nasenwurzel in das andere Auge wandern könne, wobei der Kranke deutlich den Weg fühlt; und dass die Schmerzen am heftigsten seien, wenn der Wurm unter der Augapfelbindehaut der Hornhaut sich nähere. Der Wurm ist früher auch auf den Antillen und in Südamerika beobachtet worden, nämlich so lange noch dorthin Negersklaven von den westafrikanischen Küsten verschleppt wurden;[4] er ist auch gelegentlich an anderen Körperstellen, in den Augenlidern, was nicht wunderbar scheint, und auch unter der Haut der Finger gefunden worden.

Die mustergültigen Lehrbücher der menschlichen Parasiten (von Davaine, Blanchard, Cobbold, Leuckart, Braun) enthalten eine kurze, ziemlich übereinstimmende Beschreibung der Loa; kein einziges bringt eine Abbildung derselben. Vielleicht hat keiner der genannten Forscher ein gut erhaltenes Exemplar der Loa zu Gesicht bekommen.[5] Sie sehen, m. H., wie dringend nothwendig es ist, dass sachkundige Forscher in Europa brauchbares Untersuchungsmaterial aus Afrika erhalten, oder dass an Ort und Stelle genaue, auch mikroskopische Untersuchungen angestellt werden, namentlich auch, um die immer noch von Neuem aufgeworfene Frage endgültig zu entscheiden, ob Loa vom Medinawurm der Art nach verschieden sei; und um die Entwickelung und Einwanderung von Loa unumstösslich festzustellen.

Davaine[6] folgt der oben erwähnten Beschreibung von Lestrille.

Blanchard[7] beschreibt die Filaria loa folgendermassen: Ein (16—70, durchschnittlich) 30—40 mm langer, violinsaitendünner Wurm, mit einem zugespitzten und einem stumpfen Ende. Letzteres scheint das vordere zu sein. Die Lage des Afters ist noch unbekannt. Beim Weibchen schliesst der Genitalschlauch 35:25 μ grosse Eier ein, die schon Embrya enthalten.

---

[1] An der Goldküste Afrika's kommt allerdings Filaria (Dracunculus) medinensis vor und heisst deshalb bei den Engländern Guinea-worm.

[2] Nach Einigen bis 4000 mm und darüber; doch wird dies von Leuckart bezweifelt, der nur bis 800 mm gemessen.

[3] Leuckart, Parasiten, Leipzig, 1876, II, 619.

[4] Am besten von diesen Fällen ist die Beschreibung, die unser Landsmann Dr. Lallemant (Casper's Wochenschr. 1844, S. 842) geliefert. Uebrigens riss der Wurm beim Herausziehen aus dem Auge des Negers ab, die Gesammtlänge betrug etwa 5/4 Zoll = 30 mm, nicht 3/4 Zoll, wie Leuckart angiebt.

[5] Mit Ausnahme von Leuckart. Vgl. Falkenstein, Virchow's Archiv, Bd. 71, 1877: „Auf meiner Heimreise kam am 11. Mai 1876 in Old Calabar ein Engländer an Bord, welcher von grosser Sorge gequält nach Europa reisen wollte, weil er einen Wurm im rechten oberen Augenlide hätte. Obgleich das Lid geröthet aussah, konnte ich durchaus zunächst nichts bemerken. Später aber konnte ich genau eine sich hervorwölbende stecknadelknopfgrosse Stelle und von da eine feine nach der Nase zugehende Linie erkennen. Nach einem Einschnitt extrahirte ich einen 3 1/2 cm langen fadendicken Wurm, indem ich den Kopf mit der Pincette fasste und diese langsam um sich selbst drehte. Der Patient wollte die Schmerzen erst vor 5 Tagen zum ersten Mal gefühlt haben. Prof. Leuckart erklärte das Exemplar für ein Weibchen der Filaria loa."

[6] A. a. O.

[7] Zoologie médicale, Paris 1890, II, S. 10.

Cobbold[1] beschreibt den Wurm als Dracunculus loa.

Leuckart[2] beschreibt Filaria loa folgendermassen: Ein cylindrischer Wurm von 30—32 mm Länge und von der Dicke einer zarten Violinsaite. Das eine (hintere) Ende ist zugespitzt, das andere abgestumpft, mit unbewaffnetem Munde.

Leuckart meint, dass Loa vielleicht doch mit dem Medinawurm identisch sei, nur an empfindlichen Orten, wie am Auge schon früh seine Anwesenheit verrathe und ausgezogen werde. Dagegen sprechen aber Guyot's bestimmte, auch später bestätigte Angaben, 1. dass der Medinawurm in Angola gar nicht vorkomme, 2. dass Loa Jahre lang im Auge verweilen kann. Hierzu kommt, dass fast alle weiblichen Exemplare von Loa, die bisher ausgezogen und gemessen wurden, 30—40 mm lang waren; es müssten doch gelegentlich längere Uebergangsformen vorkommen. Endlich ist die Zeichnung des Medinawurmes bei Leuckart (S. 642) nicht identisch mit der unsrigen.

Max Braun[3] hat dieselbe Beschreibung, wie Leuckart. Er fügt nur hinzu, dass Manson im Blute etlicher Neger am Congo eine Filaria-Larve gefunden, die den Jugendzustand von Loa darstellen soll.

Die Lehrbücher der Augenheilkunde enthalten nichts Wesentliches. Keiner dieser Lehrbuch-Verfasser scheint jemals eine Loa gesehen zu haben; wie auch ich, trotz meiner Reisen in südliche Gegenden, erst Hrn. von Luschan diesen Anblick zu verdanken habe.

Dagegen sind während des letzten Jahres in den augenärztlichen Fachzeitschriften zwei Fälle von Filaria loa beschrieben worden, in denjenigen Ländern, die schon länger Colonien in West-Afrika besitzen.

Am wichtigsten ist die Beobachtung von Argyll Robertson,[4] weil sie zeigt, dass auch Europäer in jenen westafrikanischen Gegenden den Wurm sich zuziehen können.[5] Es handelt sich um eine 32 jährige Frau aus Schottland, welche einige Jahre in der Mission von Old-Calabar, also nordwestlich von unserem Kamerun, unter dem 5. Grade nördlicher Breite, gewohnt, aber wegen intermittirendem Fieber und Ruhr nach Hause zurückkehren musste. Februar 1894 hatte sie zuerst den Wurm im Auge beobachtet; sie merkte ein Prickeln und Zucken und konnte die Bewegungen des Wurmes fühlen. Derselbe wanderte über den Augapfel unterhalb der Bindehaut und erhob die letztere zu einer kleinen Hervorragung durch seine Bewegung. Bisweilen verliess er das eine Auge; sie fühlte, wie er unter der Haut über den Nasenrücken wanderte und in dem anderen Auge wieder erschien. In der letzten Zeit hatte er sich im linken Auge dauernd niedergelassen. Bisweilen war das Auge empfindlich und geröthet nach dem Erscheinen des Wurmes. Der Einfluss der Kälte auf das Verhalten des Wurmes war sehr merkwürdig. In dem warmen Clima von Afrika zeigte er sich häufig, und als, nach der Heimkehr, in England die Kranke auf Haus und Bett angewiesen war, erschien der Wurm häufig unter der Bindehaut; Zimmerwärme steigerte seine Beweglichkeit. Als sie ausging, verzog sich der Wurm in die tieferen Theile und wurde nur selten sichtbar. Bei der ersten Besichtigung fand Robertson das Auge normal. Am 12. September fühlte sie die Bewegungen des Wurmes; sie legte ein warmes Tuch über das Auge und ging zu Argyll Robertson. Dieser sah den Wurm unter der Augapfelbindehaut sich bewegen, setzte den Finger darauf und hielt den Wurm in seiner

[1] Entozoa, London 1864.
[2] A. a. O.
[3] Parasiten, Würzburg 1895, S. 226.
[4] Ophthalmic Review 1894, S. 329.
[5] Was Falkenstein zuerst gefunden (s. S. 29, Note 5).

Stellung, während das Auge cocaïnisirt wurde. Nun wurde die Bindehaut gefasst, eingeschnitten und der Wurm herausgezogen. Er sah aus wie ein Stück Angelschnur (fishing gut[1]), schlängelte sich zuerst, aber starb gleich, sowie er in eine schwache Lösung von Borsäure gelegt ward. Seine Länge betrug 25 mm, die Breite 1/2 mm, der Kopf war leicht, der Schwanz stark zugespitzt. Nach der Grösse schien es ein Männchen zu sein.[2] Schwer war es, das Eindringen des Wurmes zu verstehen. Trink- und Waschwasser wurden in Calabar vorher gekocht. Im Blut der Kranken fand man keine Filaria-Larven, aber der Wurm war ein Männchen. Andere Fälle des Wurmes unter der Bindehaut kamen vor unter den Mitgliedern der Mission von Old-Calabar; unter den dortigen Negern sind sie sehr häufig. Der Wurm ist auf diesen kleinen Theil von Afrika beschränkt.[3]

Dr. Patrick Manson, der in der Englischen augenärztlichen Gesellschaft am 18. October 1894 zugegen war, als Argyll Robertson seinen Vortrag hielt, erklärte, dass er den Schmarotzern von Afrika, besonders von Old-Calabar, grosse Aufmerksamkeit geschenkt habe. Das Blut von 50 % der Neger daselbst enthielt Filaria-Larven.[4] Filaria diurna ist eine Art, die bei Tage in dem der Haut entnommenen Blutstropfen erscheint und Nachts nicht gefunden wird; nach seiner Meinung ist sie verschieden von Filaria Bancroftii, die im Larvenzustande die tropische Chylurie, im ausgewachsenen Zustande Elephantiasis verursacht; aber identisch mit Loa. Die Larven, d. h. einzelne von ihnen, verlassen den menschlichen Körper durch Mosquito-Stiche: sie werden im Blutstropfen von den Mosquitos aufgesogen. Die Mosquitos spielen die Rolle des Zwischenwirths, in dem die Larven grösser und widerstandsfähiger, selbständiger werden. Von den Mosquitos gelangen sie in das Wasser und dringen mit dem Trinkwasser wieder in den Menschen ein, um dann zum geschlechtsreifen Zustand der Loa auszuwachsen. Die Lebensdauer der ausgebildeten Filaria beträgt 10 Jahre und mehr. Die Länge beträgt 17 bis 70 mm; die kleineren sind die Männchen.

Inzwischen hat Herr Argyll Robertsen noch einen genaueren Bericht veröffentlicht und einige Zusätze gemacht, in: Case of Filaria Loa, Reprint. from the Transations of the Ophth. society, 31 Seiten, mit mehreren Abbildungen.

Dr. Mason hat den Wurm mit Sicherheit als ein männliches Exemplar erkannt.

Beim Waschen hatte Pat. die Vorsicht geübt, die Augen zu schliessen; und wenn die Augen krank waren, das gekochte Trinkwasser benutzt. In Old-Calabar wimmelt das Wasser, das man stehen lässt, von Moskito-Eiern. Eine Zeitlang war sie in Old-Calabar sehr krank gewesen und ihre Pflegerin verstand die Sterilisirung des Wassers gar nicht.

3 Fälle an Europäern aus der Mission in Old-Calabar werden erwähnt, in dem 2. wurden 2 Filarien nach einander aus dem Auge entfernt, in dem 3., der 1892 nach Schottland zurückkehrt, ist der Wurm seit 8 Jahren nicht mehr zum Vorschein gekommen. Einige zwanzig Fälle sind in der Literatur sicher gesammelt und werden von dem Verf. im Auszug mitgetheilt.

---

[1] D. i. Catgut.

[2] Um den Wurm war ein feiner Faden gewunden, wohl der Verdauungsschlauch, durch die Fass-Pincette herausgequetscht.

[3] Das gilt wohl nur vom Standpunkt des Engländers, da das Vorkommen von Gabun bis Angola sicher gestellt ist. Kamerun liegt zwischen Old-Calabar und Gabun; es ist also sehr wahrscheinlich, dass der Wurm auch in Kamerun vorkommt. — Das sichere Verbreitungsgebiet ist die westafrikanische Küste von 5° n. Br. bis 10° s. Br.

[4] Firket fand bei meisten der 60 Congo-Neger auf der Ausstellung zu Antwerpen in jedem Blutstropfen 1—2 Filarialarven („Embrya"). Vgl. Coppez. Arch. d'ophth. 1894, Sept.

Dr. Patrick Manson erwähnt, dass die von ihm im Blut von 50 % der Old-Calabar-Neger gefundene embryonale Filaria diurna identisch sei mit den Embrya aus dem Uterus einer erwachsenen Filaria loa, deren Skizze Prof. Leuckardt ihm gesendet.

In der Sitzung vom 14. März 1895 machte Herr Argyll Robertsen eine weitere Mittheilung über seine Kranke. Dieselbe fühlte im Febr. 1895 einen Wurm im linken Oberlid, später bald im Unterlid, endlich wurde am 13. Febr. eine Filaria loa mühsam aus der Tiefe des rechten Oberlids entfernt. Es war ein Weibchen von 3,25 cm Länge; 0,5 mm Breite, die Embrya von 0,25 mm Länge, sehr ähnlich der embryoralen Filaria diurna und nocturna. Das Blut der Kranken ist frei.

Die zweite Beobachtung des letzten Jahres wurde in Belgien gemacht. Ein $2\frac{1}{2}$ jähriges Negermädchen vom Congo kam in Beobachtung von Coppez in Brüssel.[1] Er sah an der Regenbogenhaut des linken Auges im unteren äusseren Quadranten zwei weisse, eben sichtbare Knötchen, wie Ameiseneier, das eine nahe dem Sphincter, das andere am peripherischen Rande. Einige Zeit später war nur letzteres zu sehen, dagegen bewegte sich in der Vorderkammer ein kleines, weissliches Würmchen.

Lacompte[2] sah in der Vorderkammer desselben Mädchens ein weisses, dünnes, anscheinend 20—30 mm langes Würmchen, das blitzschnell und unaufhörlich die verschiedensten Bewegungen ausführte; dieselben bestanden auch Nachts, jedoch etwas verlangsamt. Das Kind hatte am 26. April 1894 zuerst Europa betreten, war durch den Wurm nicht gestört, das Auge reizlos. Der Wurm wurde am 6. Juli zuerst bemerkt und lebte bis zum 24., also 17. Tage. Dann lag er zusammengerollt leblos im unteren Kammerwinkel. Da schon am anderen Tage Regenbogenhautentzündung begann, wurde der Wurm sofort durch Lanzenschnitt leicht und im Ganzen entfernt. Glatte Heilung, Auge reizlos.

Der Wurm scheint Filaria Loa zu sein, er ist 15 mm lang, 0,08 mm breit, am Kopfende 0,03, am Schwanzende 0,02. Ersteres ist leicht aufgetrieben, zeigt eine Mundöffnung, die in den Verdauungsschlauch übergeht; dieser zieht durch den ganzen Körper hindurch. Die Oberhaut ist hyalin, der Wurm geschlechtlich noch nicht entwickelt.

Das ist der gegenwärtige Standpunkt unsrer Kenntnisse von Filaria Loa.

Vermischtes.

1) College Augustin hat in seiner Arbeit über Operation des Ectropium (Dec.-Heft 1895) die ganze, so reichhaltige Litteratur nicht berücksichtigt. Verschiedene Fachgenossen haben die von ihm beschriebene Operation schon geübt, so Prof. Gama Pinto, so ich selber. Die Arbeit von Gama Pinto ist im Centralbl. 1892, S. 447, genau referirt. H.

2) In der Arbeit Dr. Ischreyt (Nov.-Heft) sind einige Druckfehler zu verbessern:

Statt Potkin lies Botkin.
„ Oehru lies Oehrn.
„ Uischenew lies Kischenew.

[1] Arch. d'ophth. 1894, Sept.

[2] Annales de la société de Gand. Oct. 1894. — Der Fall von Barkan (A. f. A. u. O. V, 381) ist unvollständig.

Um Einsendung von Separatabdrücken wird gebeten.

Verlag von Veit & Comp. in Leipzig. — Druck von Metzger & Wittig in Leipzig.

Centralblatt
für praktische
AUGENHEILKUNDE.

Herausgegeben von

Prof. Dr. J. Hirschberg, Geh. Med.-Rath, in Berlin.

Monatlich ein Heft. Preis des Jahrganges 12 Mark. Zu beziehen durch alle Buchhandlungen des In- und Auslandes und die Postanstalten des Deutschen Reiches.

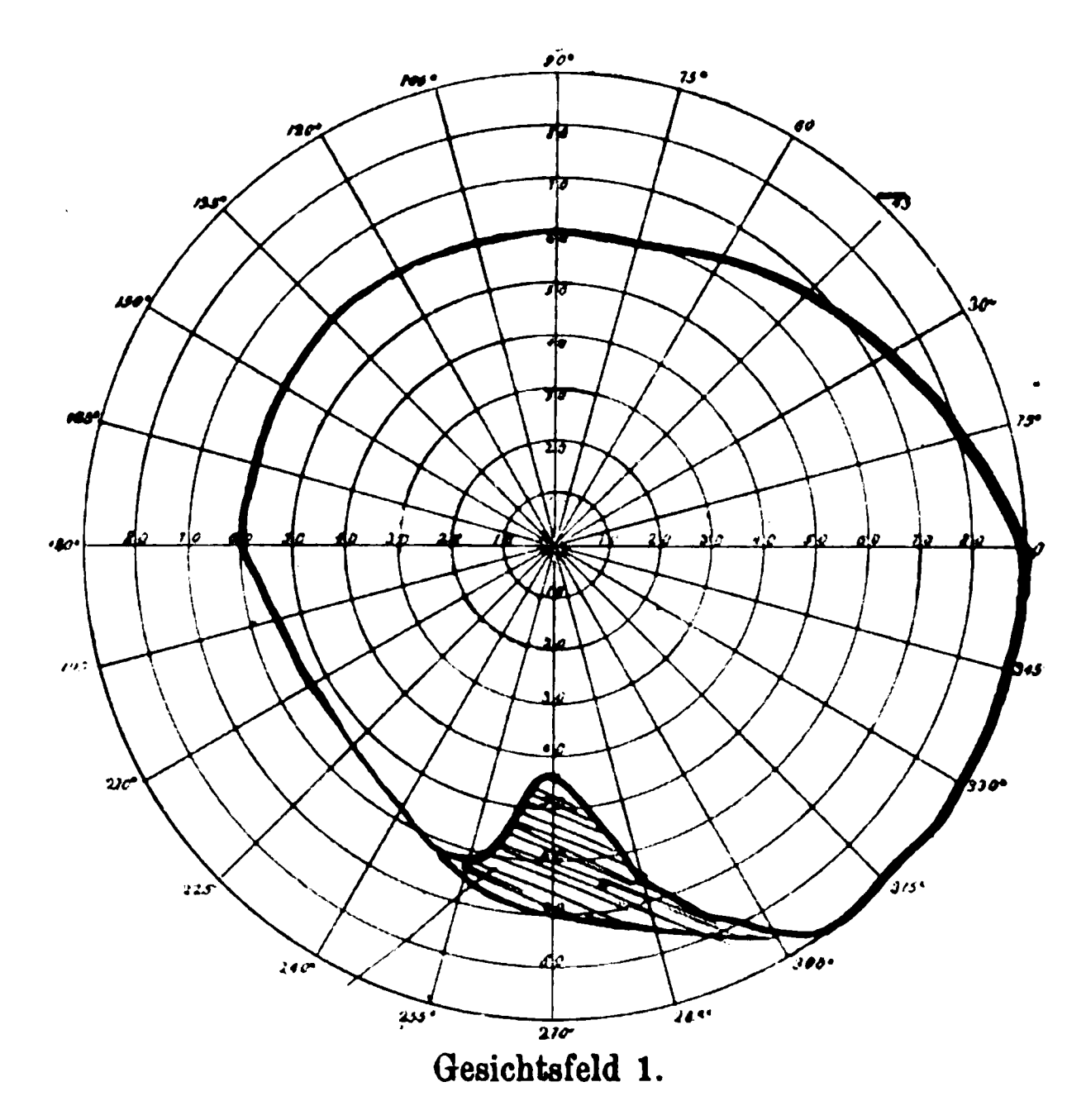
Februar. Zwanzigster Jahrgang. 1896.

I. Ueber jugendliche Netzhaut- und Glaskörperblutungen, durch sichtbare Netzhautvenenerkrankungen bedingt.

Von Dr. **Harry Friedenwald** in Baltimore, U. S. A.

Netzhautblutungen und Blutungen in den Glaskörper hängen von Veränderungen der Blutgefässe, von geschwächter Widerstandsfähigkeit der-

selben, von Veränderungen im Blute selbst oder von Störungen im Blutkreislauf ab; oder sie sind bedingt durch das Zusammenwirken genannter Ursachen. Man kann jedoch in vielen Fällen die genaue Ursache nicht feststellen. In jener interessanten Krankheit, die vielfach unter dem Namen „jugendliche Glaskörperblutungen“ beschrieben worden ist, sind Erkrankungen der Netzhautgefässe nie beobachtet worden. Viele haben sogar die Quelle der Erkrankung in die Choroidea verlegt. In den unten beschriebenen Fällen sind bedeutende Veränderungen der Netzhautvenen festgestellt worden. Aus diesem Grunde allein verdienen diese Fälle veröffentlicht zu werden. Noch andere Beobachtungen erhöhen ihre Wichtig-



Gesichtsfeld 1.

keit. Unter diesen steht vor allen anderen das Vorkommen einer Blutung zwischen Netzhaut und Glaskörper; dieselbe wanderte von einer höheren Stelle nach einer niederen und umkreiste die Macula in solcher Weise, dass die festere Verbindung zwischen Retina und Membrana hyaloidea um die Macula genau bewiesen wurde. Ueber diese Frage herrschen verschiedene Meinungen.

Eine weitere interessante Beobachtung war die Entstehung feiner Blutgefässe im Glaskörper, welche sich allmählich vermehrten und sich zu grösseren Bindegewebsmassen entwickelten.

I. Fall. A., 15 Jahre alt, gesund und rüstig, klagte am 12. December 1892 über etwas Schmerz in den Augen. Seit etlichen Monaten hatte er zuweilen das Erscheinen feuriger Kugeln vor den Augen bemerkt. Will

früher keine Augenkrankheit gehabt haben. Gesundheitszustand im Allgemeinen gut; nur hatte er vor 6 Jahren einen Anfall von Wechselfieber, welcher sich im vergangenen Sommer wiederholt hatte und dann durch wiederkehrendes Frostgefühl gekennzeichnet wurde.

Die centrale Sehkraft des rechten Auges war $^8/_8$, fast ebenso gut wie die des linken. Das Gesichtsfeld beider Augen war normal, mit Ausnahme eines kleinen Anschnittes rechts unten (s. Gesichtsfeld 1). Hypermetropie leichten Grades (0,5 D) war vorhanden. Die ophthalmoskopische Untersuchung ergab, dass das linke Auge durchaus gesund war; dagegen befanden sich im rechten Auge zahlreiche, aber nur kleine Blutungen in der Peripherie der Netzhaut, besonders im oberen Theil. Die Papille und

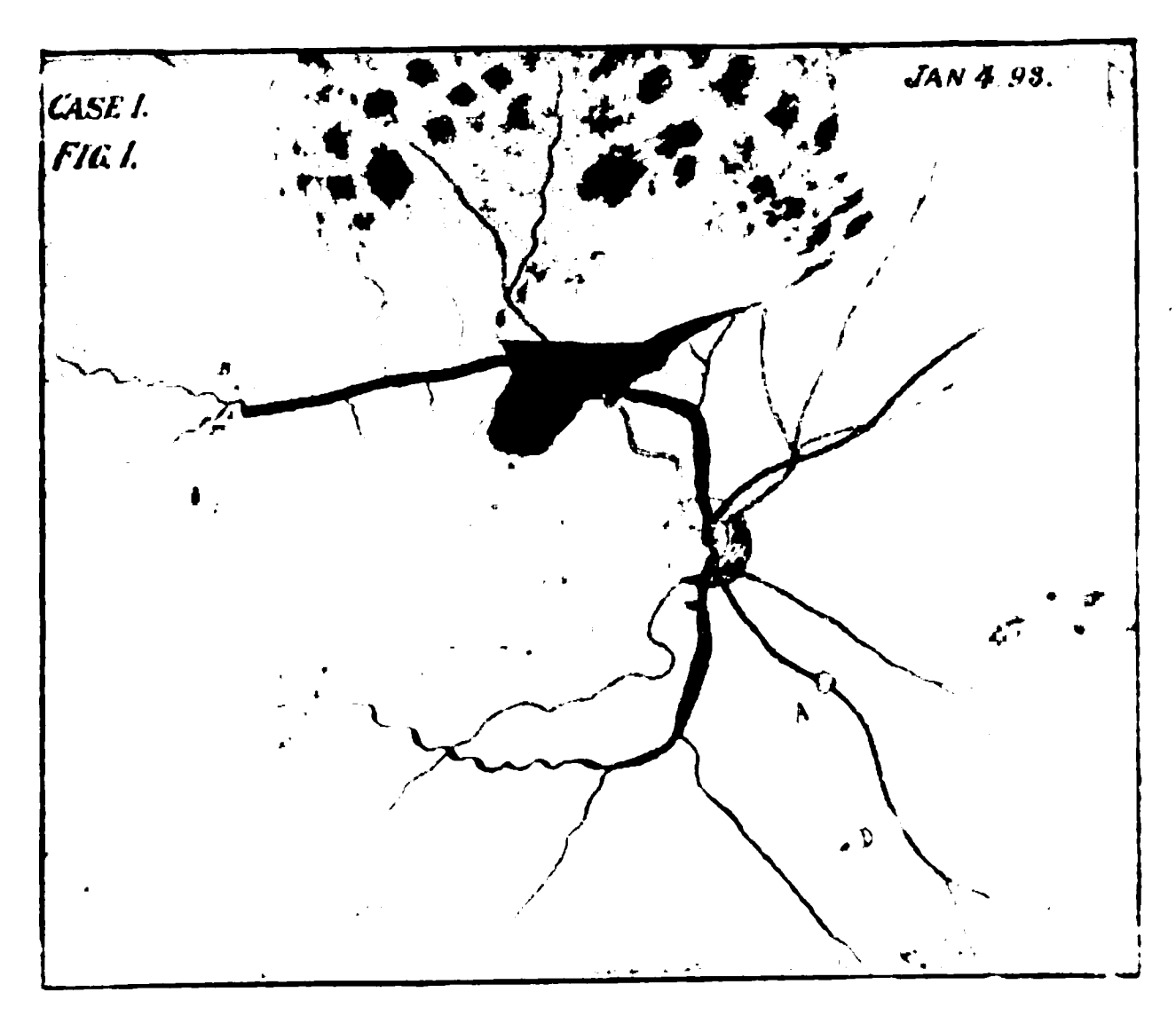


Fig. 1.

der centrale Theil der Netzhaut waren normal. Die Arterien zeigten keine entschiedene Abnormalität; etwas Fülle und Schlängelung waren zu bemerken. Die Venen jedoch waren s e h r angeschwollen und die kleinen s e h r geschlängelt.

Der Patient wurde öfters untersucht, doch zeigten sich keine Veränderungen bis zum 3. Januar 1893, als eine grosse Blutung in dem oberen Theil der Netzhaut auftrat mit der vorhergehenden Erscheinung feuriger Kugeln. Am folgenden Tage schien die Blutung ihre Lage weiter nach unten verändert zu haben. Eine genaue Zeichnung wurde aufgenommen (Fig. 1). Der grosse Bluterguss befand sich jetzt oberhalb und seitlich von der Papille; der untere Rand reichte bis ungefähr 1 P. D. vom oberen Rand des Maculareflexes. Die unterliegenden Blutgefässe waren vollständig

verdeckt und erschienen am Rande wie abgebrochen. Der obere Rand des Ergusses bildete eine vollkommen horizontale Linie, doch der untere unregelmässige Windungen. Die Venen zeigten bedeutende Veränderungen. Die Vena temp. sup. war sehr angeschwollen und verlief sich plötzlich in zwei sehr kleine und geschlängelte Zweige; an dieser Stelle befand sich eine sonderbare Drehung; eine grosse Anzahl feiner Zweige gingen der Vene in ihrem Laufe ab. Die Vena temp. inf. war nicht nur stark angeschwollen, sondern zeigte auch stellenweise Caliberschwankungen. Kurz nach Verlassen der Papille dehnte sie sich und verengerte sich dann wieder vor ihrer Verzweigung; der temporale Zweig verlief sich in stark geschlängelte Aestchen. Die Ven. nasal. infer. war nicht in gleichem Maasse geschwollen und zeigte an einer Stelle eine so bedeutende Verengerung, dass es fast

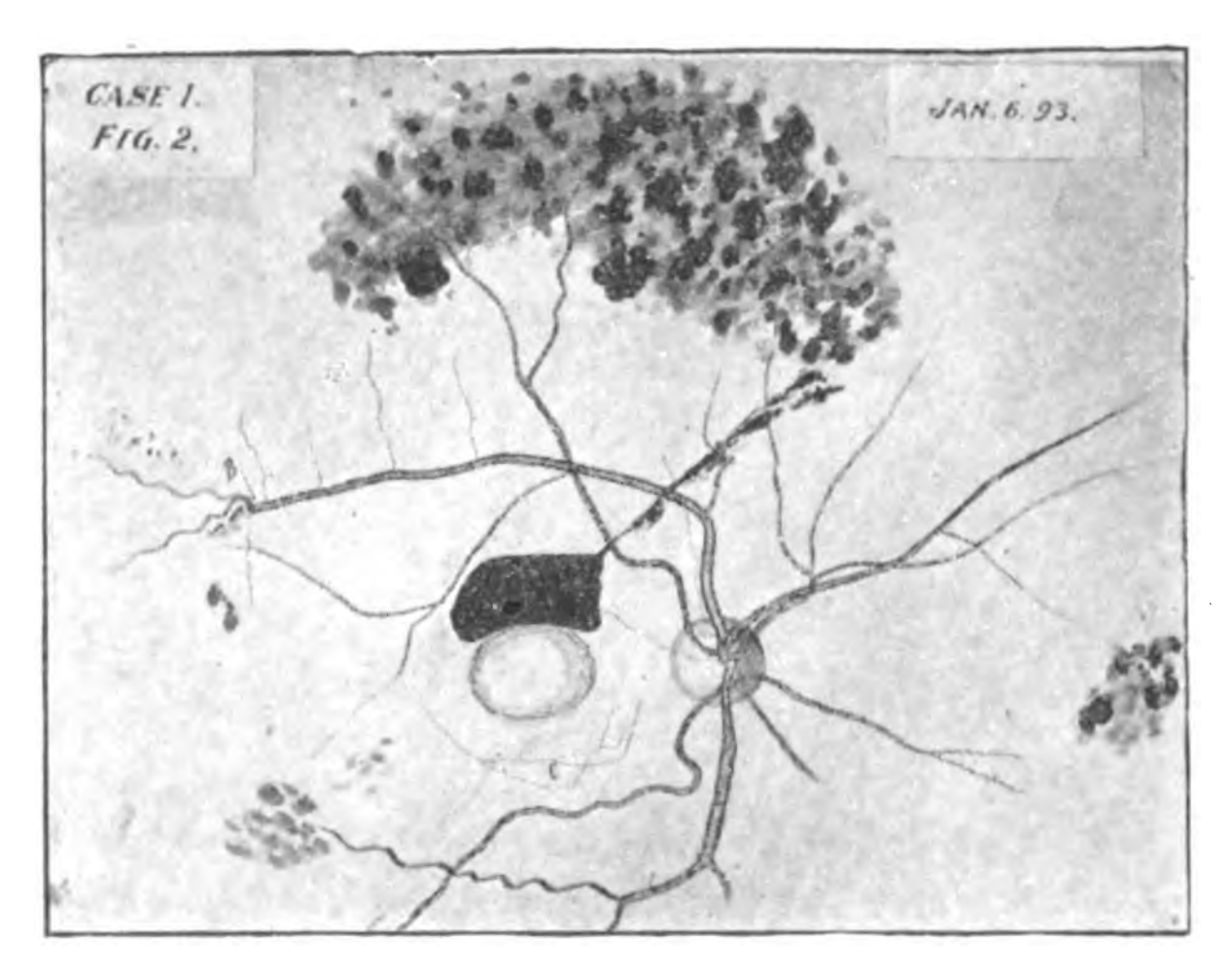


Fig. 2.

schien als ob sie entzwei getheilt wäre (*D*). Ein kleiner bläulicher Punkt (*A*) lag auf der Vene wie ein Wölkchen. Zahlreiche feine Gefässe in der Netzhaut zeugten von der Stauung; eine Anzahl derselben lagen unterhalb der Macula und schienen nicht mit anderen Gefässen in Verbindung zu stehen (*c*).

Im oberen und inneren Theile der Netzhaut waren die Gefässe normal und es waren hier auch keine Blutungen vorhanden. S. R. A. $^8/_8$. S. L. A. $^8/_6$. Es fand sich ein kleines Scotom zwischen dem 5. und 10. Grad unter dem Fixirpunkt.

Am 6. Januar beobachtete ich zu meinem Erstaunen, dass der grosse Bluterguss nach unten gewandert war und sich unmittelbar über dem Macularefiex gelagert hatte. Der untere Rand war etwas ausgehöhlt und stimmte mit dem oberen Rand dieses Reflexes überein (Fig. 2). Der Bluterguss wurde oben durch eine fast gerade horizontale Linie begrenzt; nach

der Nase zu verlief derselbe in eine Anzahl lineare Blutungen, welche ihn mit den oberen Netzhautblutungen verband. Die frühere Lage erschien jetzt normal. Staubförmige Trübungen wurden im Glaskörper bemerkt.

Am 10. Januar sank der Bluterguss noch tiefer und theilte sich in zwei Theile, die durch eine unregelmässige Linie verbunden waren; ein kleiner Theil blieb als schmales Band (Fig. 3 *E*) in der ursprünglichen Lage, der grössere Theil von unregelmässiger Form befand sich tiefer als auch seitlich von der Macula (Fig. 3). Eine frische Blutung in den Glaskörper hatte sich eingestellt.

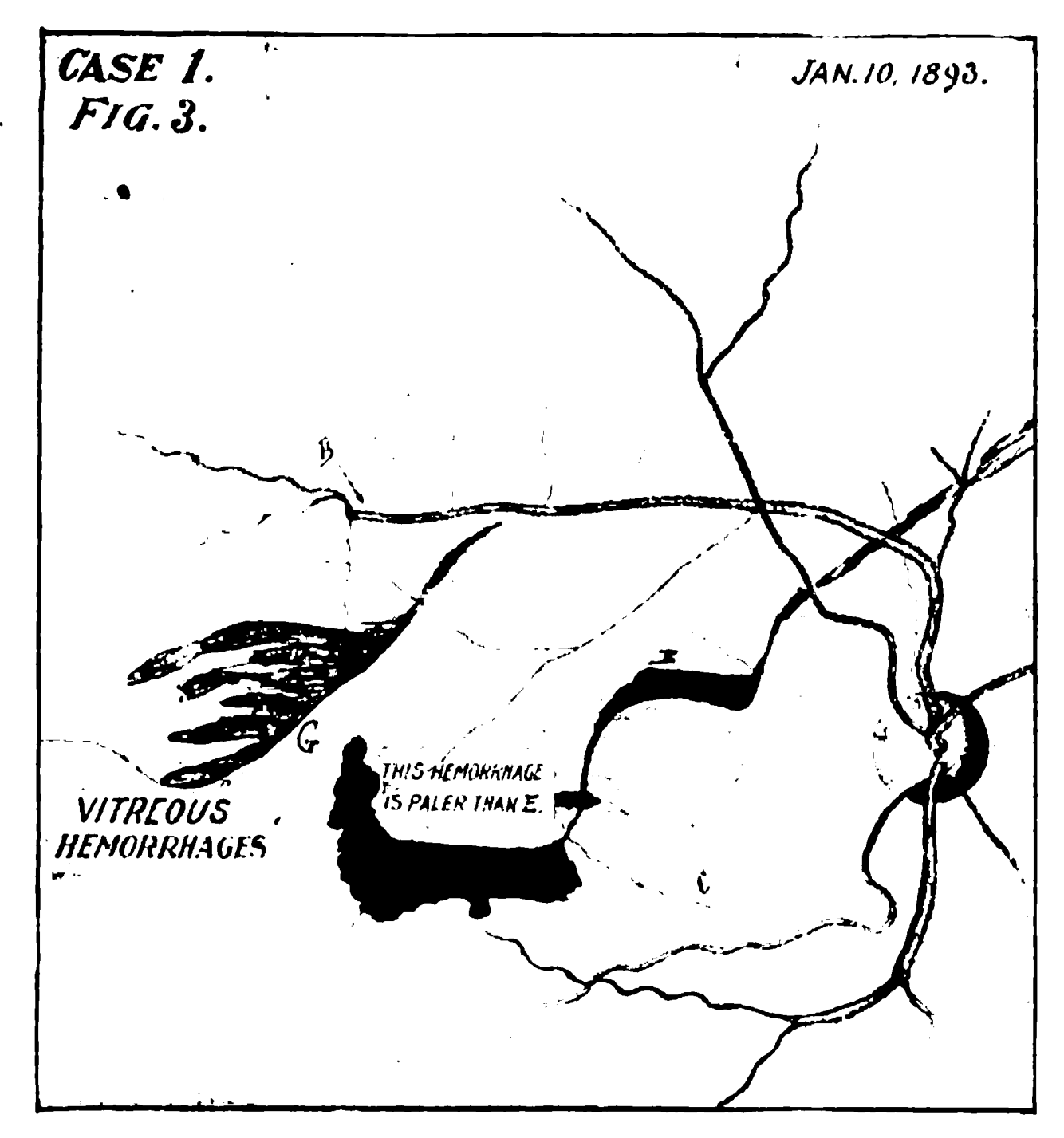


Fig. 3.

Am 12. Januar war noch eine schmale Blutlinie am oberen Rand des Maculareflexes sichtbar. Einzelne weisse Punkte hatten unter den Blutergüssen im oberen Netzhauttheil ihre Erscheinung gemacht.

Am 16. Januar fanden erneute Blutungen statt; eine feine linienartige lag in der inneren Maculagegend und ein grosser Erguss reichte theilweise in den Glaskörper hinein (Fig. 4). Die Vena nasal. super. zeigte eine spindelförmige Anschwellung ungefähr 3 bis 4 P. D. von ihrem Entstehungspunkt. Die Sehkraft war fast normal.

Am 22. Januar waren die Blutergüsse unterhalb der Macula bis auf gefässähnliche Linien zusammengeschrumpft.

Am 30. Januar bemerkte man ein zartes in den Glaskörper hineinragendes Gefässnetz, wo die Vena temp. sup. sich in zwei feine Zweige theilte (Fig. 4).

Am 11. Februar trat eine frische Blutung in dem unteren und inneren Theil der Netzhaut auf, während die früheren Ergüsse unter der Macula vollständig verschwunden waren. S. R. A. $^{8}/_{8}$.

Am 5. März zeigte die Vena nasal. infer. sonderbare Veränderungen; ungefähr 2 P. D. von ihrem Entstehungspunkt sassen eine Anzahl feinster Gefässe, die in den Glaskörper ausliefen (Fig. 4 *A*). An dieser Stelle erschien auch eine Windung oder Drehung in der Vene. Etwas weiter in ihrem Laufe befanden sich zwei Verdickungen, welche sich bei genauer Beobachtung als Windungen des Gefässes herausstellten. Weiterhin verengerte sich die Vene, dehnte sich dann wieder aus und verlief sich in

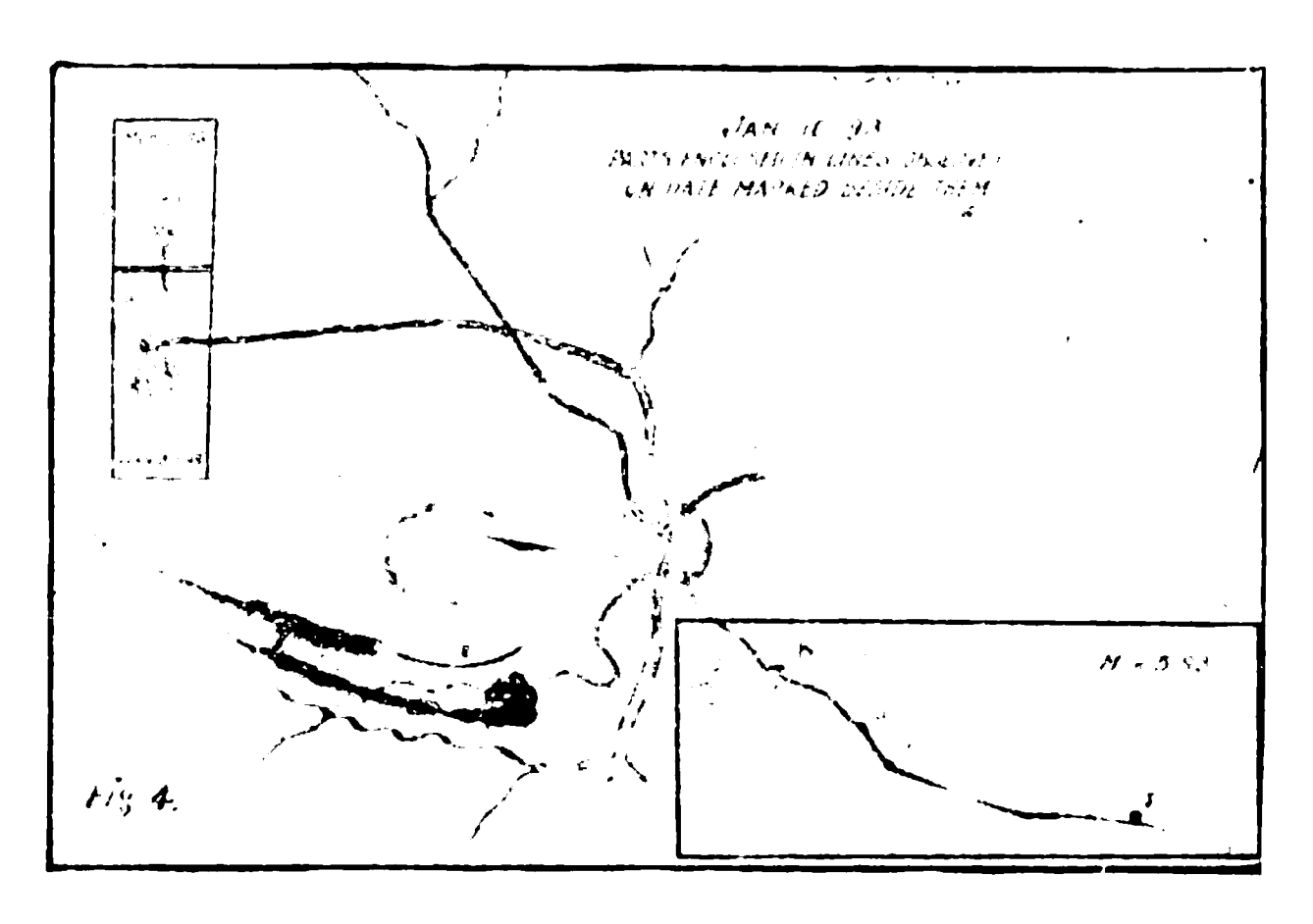


Fig. 4.

feine Zweige; auf einem dieser Zweige wurde eine bestimmte runde Erhöhung bemerkt, welche bei genauer Untersuchung als eine Venektasie erkannt wurde und unter Druck auf den Augapfel sich beträchtlich verringerte. Ein feiner Zweig der Ven. temp. super. erschien sehr geschlängelt und verlief sich in ein Gefässnetz, welches in den Glaskörper hineinragte. Die Vena nasal. super. erschien nun äusserst geschlängelt mit bedeutenden Schwankungen des Calibers.

Am 28. März hatte sich das von der Vena nasal. infer. ausgehende Gefässnetz bedeutend vergrössert und reichte nun bis an den inneren unteren Rand der Papille (am besten mit + 2 D. gesehen). Auch die Gefässbildung auf der Vena temp. super. hatte sich vergrössert und enthielt weissliches Bindegewebe. S. unverändert. Seit dem vorhergehenden Besuch hatte der Patient neuerdings an Wechselfieber gelitten; am 17.

und am 19. März hatte er sehr starken Schüttelfrost gehabt; nach Chiningaben kehrte derselbe nicht wieder.

Am 7. April war S. R. A. beinahe $^{8}/_{6}$. Die Blutpunkte im oberen Theil der Netzhaut waren fast verschwunden. Es hatten sich keine weiteren Blutungen eingestellt. Im Glaskörper befanden sich noch immer staubförmige Trübungen.

Bis zum 21. April war die Sehkraft unverändert geblieben. Am vorhergehenden Tage hatte sich der Patient eine Zeit lang beim Faustkampf betheiligt (Boxing, Spaning) und bemerkte am folgenden Morgen beim Lesen das Erscheinen schwarzer und grüner Pfeile, die vor den Augen flogen, und danach folgte eine Verschleierung. Das Sehvermögen verschlimmerte sich in kurzer Zeit in dem Maasse, dass der Patient nach Verlauf weniger Stunden nur auf 2 Fuss Entfernung Finger zählen konnte. Mit dem Augenspiegel wurde festgestellt, dass eine grosse Glaskörperblutung stattgefunden hatte.

In den nächsten Tagen schien sich der Schleier zu heben. S. R. A. war am 23. April wieder beinahe $^{8}/_{50}$. Jetzt waren Blutungen in der Netzhaut nach der Nasenseite zu sowie Glaskörperblutungen nach unten und gegen die Schläfe hin sichtbar. Die letzteren wurden allmählich grösser. Am 18. Mai hatte die auf der Vena nasal. infer. die Papille überzogen und reichte über den oberen äusseren Rand hinaus; S. R. A. $^{8}/_{18}$ theilweise.

Am 14. Februar 1894 erschien Patient nach langer Abwesenheit und erzählte mir, dass sich die Sehkraft sehr verbessert hätte (er habe auf dem rechten Auge ebenso gut wie auf dem linken sehen können). Jedoch hatte er im September 1893 einen wiederholten Anfall von Schüttelfrost gehabt und die Sehkraft hatte sich zur Zeit etwas verschlimmert.

December 1893 hatte sich abermals eine Blutung eingestellt, die sich wieder aufgeklärt hatte. Vor einigen Wochen war abermals eine Wiederholung der Blutung eingetreten, welche die Sehkraft des rechten Auges fast vollständig vernichtet hatte. Handbewegungen konnten nur im äusseren Theil des Gesichtsfeldes gesehen werden.

Am 26. Februar 1894 wurde der Allgemeinzustand des Patienten gründlich untersucht; es befanden sich alle Organe normal (Lungen, Herz, Nieren u. s. w.); der Harn war schon vordem öfters untersucht worden, doch immer mit negativem Resultat. Die Blutuntersuchung ergab einen verringerten Procentgehalt des Hämoglobins, doch die Zahl und Formen der rothen und weissen Blutkörperchen waren normal. Der Zustand war demnach ähnlich der Chlorose beim Weibe.

Mit dem Augenspiegel sah man in allen Richtungen einen schwarzen Reflex, nur im innersten Theil fand sich ein schmaler röthlicher Schein. S. verbesserte sich allmählich und der rothe Reflex wurde grösser.

Am 1. Mai S. $^{6}/_{60}$.



Am 22. Juni. Geringer rother Reflex in der Pupillenmitte. S. $^8/_{36}$.

Am 21. Juli. S. $^8/_{12}$ (theilweise). Die Mitte der erweiterten Pupille war klar, aber der äussere Umfang des Glaskörpers war grösstentheils dunkel. Gegen Ende des Jahres 1894 verschlimmerte sich die Sehkraft, doch klärte sie sich später, wenn auch sehr langsam, wieder auf.

Am 18. April 1895 mit erweiterter Pupille (Atropin). S. $^8/_{24}$: mit — 1 Ds. $^8/_{18}$ und theilweise $^8/_{12}$.

Nieden beobachtete einen Fall von Glaskörperblutung, bei dem sich Emmetropie in Myopie (— 6 D.) entwickelte. (Bericht der ophth. Gesellschaft. Heidelberg. 1888.)

Das Auge lässt sich jetzt mit dem Augenspiegel untersuchen; die Papille ist ziemlich klar; in dem Glaskörper befinden sich grosse Massen gefässreichen Bindegewebes, viel grösser als früher, die das Bild einer Retinitis proliferans darstellen.

Von dieser Zeit ab verbesserte sich der Zustand. Am 26. August S. R. A. $^8/_{24}$, — 1,75 Ds. $^8/_8$ fast. Es war jetzt in jeder Richtung ein heller rother Reflex zu sehen mit wenigen halbdurchsichtigen Glasköpertrübungen. Die Papille sah man klar; die Gefässe, so weit man sie betrachten konnte, waren normal. Manche verliefen sich in den weissen Bindegewebsmassen. Die letzteren enthielten Blutgefässe, die weit in den Glaskörper hineinragten. Diese Verbesserung ermuthigte uns sehr, aber unglücklicher Weise litt der Patient October 1895 an erneuten Glaskörperblutungen, die seine Sehkraft bis auf Lichtperception verminderten.

Die Therapie, welche im obigen Bericht nicht erwähnt ist, beruhte erstens auf der Anwendung von Mutterkorn, später Jodkali, Jaborandi und Chinin; doch wurde der Lauf des Leidens nicht in bestimmter oder merklicher Weise beeinflusst.

Bei aufmerksamer Verfolgung des Falles wird es uns klar, dass die Blutungen auf Erkrankung der Netzhautvenen beruhten. Die erste Erscheinung der Blutungen, welche am dichtesten in der oberen Peripherie der Netzhaut hervortraten, war von einem Defect im Gesichtsfeld begleitet, welcher nicht wieder verschwand. Es ist wahrscheinlich, dass die Ursache in einer Thrombose eines kleinen Venenzweiges im entsprechenden Theil der Netzhaut zu finden war. Die pathologischen Dehnungen und Verengerungen der Venen geben den Beweis einer Erkrankung derselben.

Die feinen Gefässschlingen, welche sich in dem Glaskörper bildeten, hingen wohl mit den Stauungen in den Venen und ihren Windungen zusammen (*A* und *B*). Während der Beobachtung zeigten sich hier keine Glaskörperblutungen; die Gefässentwickelung war daher nicht eine Folge der Resorption ausgegossenen Blutes. Es ist deshalb schwierig ihre Entstehung anders zu deuten als eben eine Folge der Venenstauung und Erkrankung. Es ist kaum möglich, dass sie auf einer Organisation der Glas-

körpertrübungen beruhten, denn dieselben waren fein und wenig ausgeprägt. Wir dürfen dieselben jedenfalls als den Beweis einer Gefässerkrankung ansehen, wie ich sie auch in einem anderen Falle bemerkt habe, den ich nächstens zu veröffentlichen beabsichtige.

Die feinen, durchsichtigen Gefässbildungen entwickelten sich allmählich zu Bindegewebsmassen, eine Retinitis proliferans. Diese wird gewöhnlich als eine Organisation der Netzhaut- und Glaskörperblutungen betrachtet. (Vgl. LEBER, Graefe-Sämisch' Handbuch. Bd. V. S. 666.)

Unser Fall beweist, dass die zarte Gefässneubildung der Ausgangspunkt einer Retinitis proliferans sein kann. Auch von anderer Seite sind Bindegewebsbildungen nach Glaskörperblutungen im Jünglingsalter bemerkt und als Organisation eines Blutgerinnsels angesehen worden.[1]

Was die Gefässneubildung im Glaskörper betrifft, so sind bis jetzt nur wenige Fälle veröffentlicht worden und in diesen sind die Gefässe stationär geblieben oder sie verschwanden im Laufe der Zeit; die Bindegewebsentwickelung, wie oben beschrieben, ist noch nicht beobachtet worden.[2]

Von grossem Interesse ist die Blutung zwischen Netzhaut und Glaskörper; ihre Lagerung ist unzweifelhaft. HAAB,[3] DIMMER[4] und HOTZ[5] haben in letzter Zeit ähnliche Fälle gesammelt; doch ist die Zahl gering. Von allen anderen unterscheidet sich der erwähnte Fall durch die deutliche Beweislieferung der engen Verbindung zwischen Netzhaut und Glaskörper um den Rand der Macula; dass eine solche Verbindung vorhanden ist, haben GUNN, NETTLESHIP, LANG u. A. angenommen; denn es sprach dafür die runde Form, welche die Blutungen in der Macula unter der Membrana hyaloidea gewöhnlich annehmen. Jedoch wurde diese Ansicht dadurch geschwächt, dass Blutungen unter dieser Membran auch an anderen Stellen oft eine ähnliche Form haben. In unserem Falle führte die Form der, ihre Lage verändernde, Blutung, welche in der Richtung des geringsten Widerstandes wanderte, den Beweis der engen Verbindung.

Unzweifelhaft gehört unser Fall in die seltsame Classe der recidivirenden Blutungen im Jünglingsalter, von der schon viele Fälle veröffentlicht worden sind.

---

[1] JACOBSON, Mittheilungen aus der Königsberger Klinik 1880; im NAGEL'schen Jahresber. f. 1880, S. 350, referirt. PROBBSTING, Archiv f. Ophthalm. XXXVIII. 3. S. 114. RAAB, Archiv f. Ophthalm. XXIV. S. 30. CHODINE, referirt in den Annales d'Oculistique, Amerik. Ausgabe. 1895. S. 287.

[2] Vgl. HIRSCHBERG, Centralbl. 1890. S. 266, wo eine Anzahl solcher Fälle gesammelt sind. SCHUTTER, Centralbl. 1891. S. 40. CHORNLEY und FOX, Ophth. Hospital. Rep. X. 2. S. 193 (referirt in NAGEL's Jahresber. f. 1881. S. 424). JACOBI, ZEHENDER's Monatsbl. 1874. S. 255 (referirt in NAGEL's Jahresber. f. 1874. S. 387).

[3] HAAB, DEUTSCHMANN's Beiträge. Bd. I. S. 395.

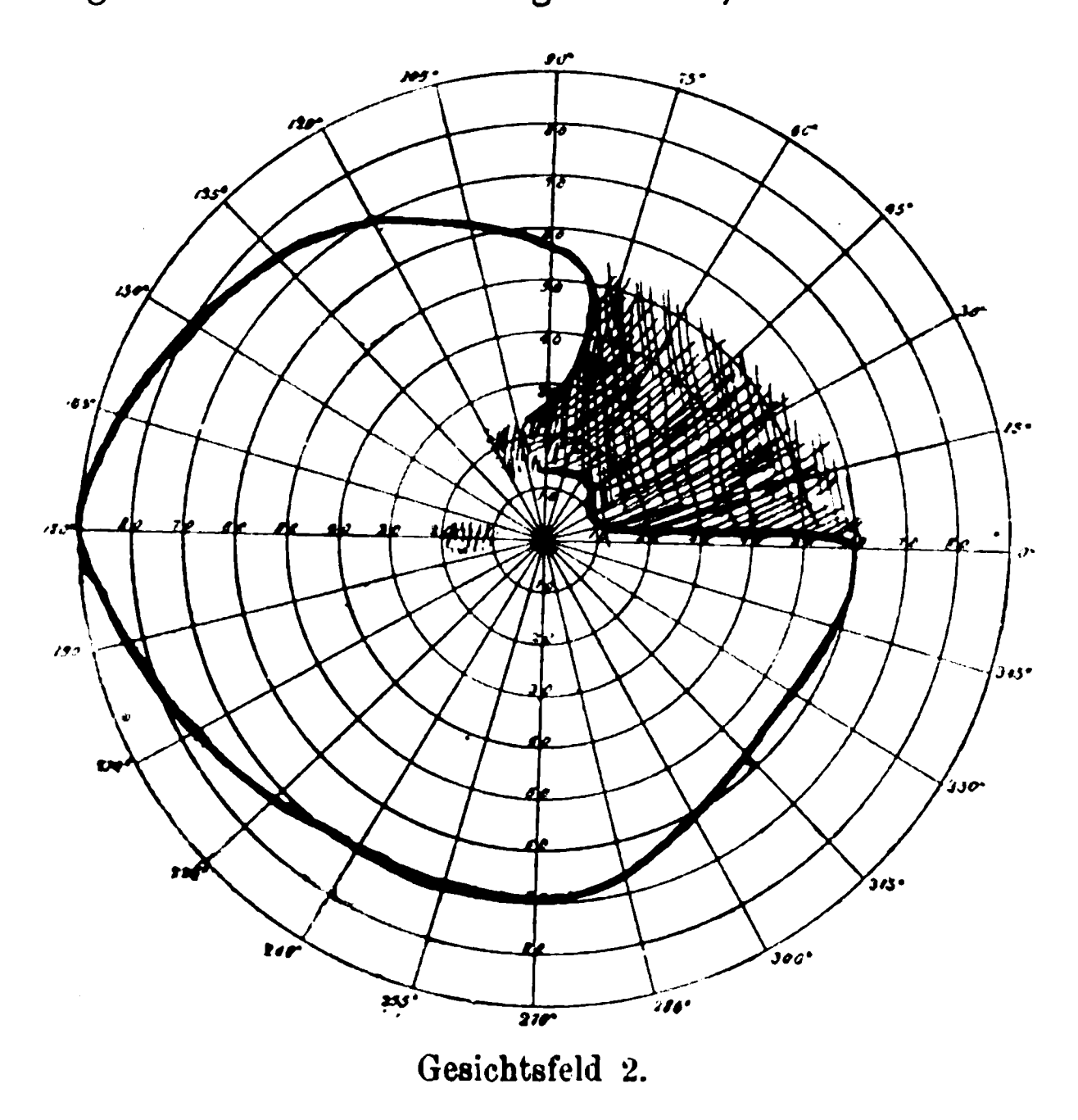
[4] DIMMER, DEUTSCHMANN's Beiträge. Bd. II. S. 389.

[5] HOTZ, Annales of Ophthal. and Otology. 1893. Januar.



Eine bestimmte Ursache dieser Erkrankung ist bis jetzt noch nicht entdeckt worden, doch sind Anämie, Verstopfung, Verdauungsstörungen, Herzvergrösserung u. s. w. als ätiologische Momente angenommen worden. In dem erwähnten Fall war nur ein leichter Grad von Anämie vorhanden.

Es ist möglich, dass hier Malaria eine Rolle spielt. Der Patient hatte früher schon an Malaria gelitten und nochmals während der Augenaffection; eine Blutung fand sogar zur Zeit eines Schüttelfrostes statt. Und da eine Anzahl Fälle veröffentlicht worden ist, in denen Netzhautblutungen unzweifelhafte Begleiterscheinungen des Wechselfiebers waren, so darf dieses in der Aetiologie nicht unberücksichtigt bleiben; doch litten in den meisten



Gesichtsfeld 2.

Fällen die Patienten an einer ausgeprägten Malaria, und oft war eine merkbare Cachexia vorhanden.

In mancher Hinsicht diesem Falle ähnlich ist der folgende Fall von Glaskörperblutung, in welchem aber die Blutung sich nicht wiederholte.

2. Fall R. K., 22 Jahre alt, besuchte mich am 23. November 1890. Er hatte gesunde Augen gehabt und litt an keiner constitutionellen Krankheit. Im Jahre 1880 hatte er die Masern und im Jahre 1887 einen Typhusanfall. Er hatte niemals eine Verletzung erlitten; litt an chronischer Verstopfung, doch in leichtem Grad. Harn war normal. Am 14. October 1889 beim Mittagessen verschleierte sich plötzlich das linke Auge und in kurzer Zeit war das Sehvermögen fast gänzlich aufgehoben. Er wurde von einem wohlbekannten Augenarzt untersucht, welcher eine Glaskörperblutung

vorfand. Das Sehvermögen verbesserte sich; nach Verlauf dreier Wochen konnte er Personen erkennen und nach sechs Wochen lesen. Nach drei oder vier Monaten glaubte er, dass die Sehkraft wieder vollständig hergestellt worden war.

Am 14. October 1889 S. L. A. $^{8}/_{18}$; S. R. A. $^{8}/_{8}$. Im linken Gesichtsfeld befand sich ein grosser Defect, welcher den oberen Quadrant an der Nasenseite einnahm und welcher unzweifelhaft durch eine Circulationsstörung der unteren Schläfengefässe bedingt war (Gesichtsfeld 2). Mit dem

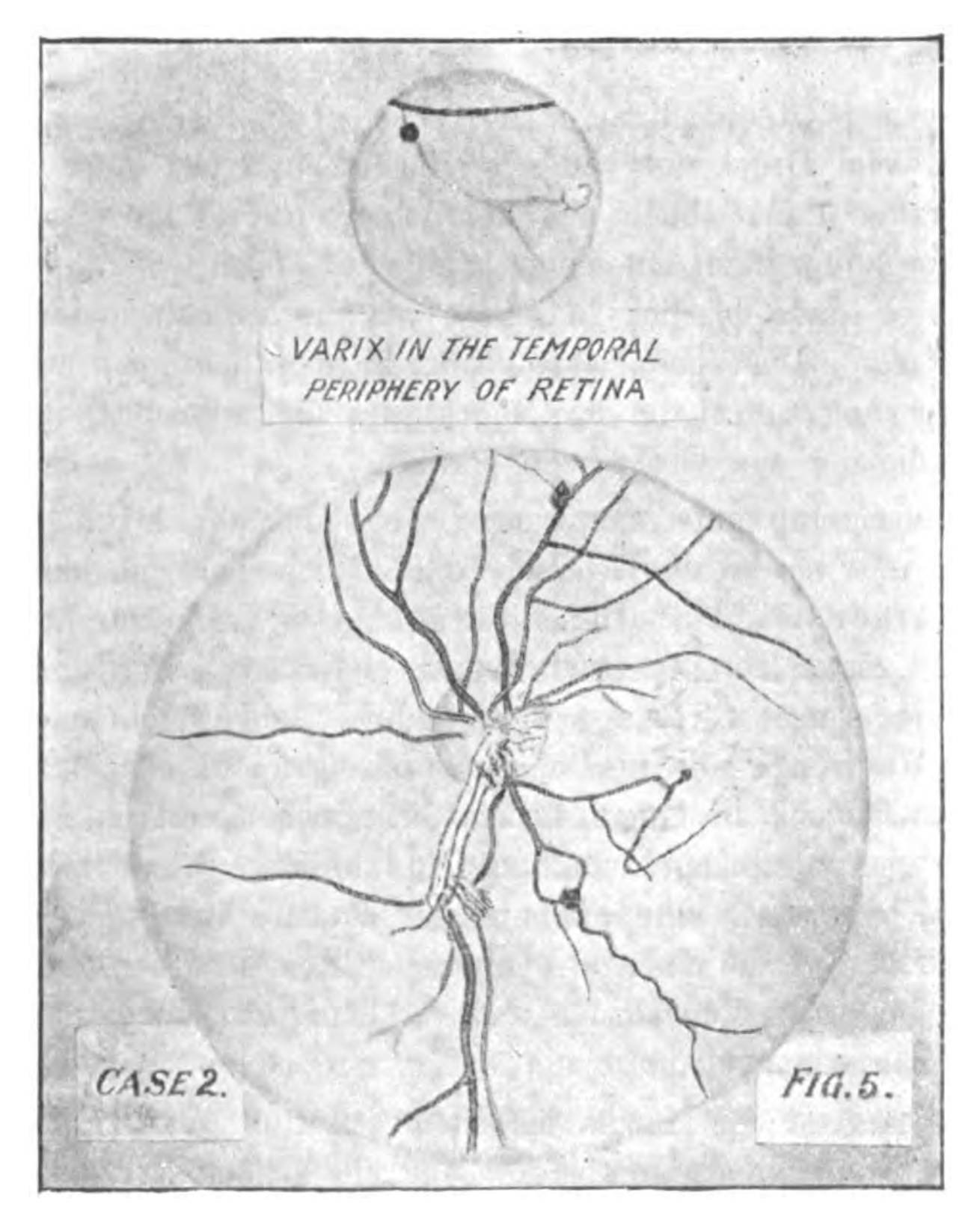


Fig. 5.

Augenspiegel untersucht, zeigte die Netzhaut des rechten Auges nichts abnormes; im Glaskörper befand sich eine feine schwebende Trübung. Das Spiegelbild des linken Auges war sehr klar (Fig. 5); die Papille und die Netzhaut waren hyperämisch (in der letzteren zeigten sich überall eine ungewöhnliche Anzahl feiner Gefässe). Eine dünne, ausserordentlich weisse Bindegewebssäule ragte von dem mittleren Theil der Papille in den Glaskörper hinein. Etliche kleine Blutgefässe liefen durch die ganze Länge der Säule und von ihrem Ursprung auf der Papille ragten zarte Gefäss-

schlingen in den Glaskörper. Am Ende der Säule befand sich ein zweites Gefässnetz, das weit in den Glaskörper hineinragte. Die Gefässchlingen waren frei von Bindegewebe. Beim Bewegen des Auges schwebte die Bindegewebssäule hin und her.

Die Untersuchung der Netzhautgefässe zeigte einen rothen Punkt, welcher auf der Vena temp. super. lag und ungefähr 2 P. D. von der Papille entfernt; von unregelmässiger Form hatte derselbe einen Durchmesser zwei- bis dreimal grösser als der der darunterliegenden Vene. Dieser Punkt war einer Blutung ähnlich und zeigte einen feinen weisslichen Schleier auf der Mitte.

Bei genauer Untersuchung stellte es sich als eine Venektasie heraus, welche sich beim Druck aufs Auge verringerte und fast ganz verschwand; nur ein grauer Punkt blieb auf der Vene zurück. Es war dies keine optische Täuschung, denn ein feines Blutgefäss, welches in dieselbe hineinlief, war noch ganz deutlich zu sehen, als die Venektasie fast ganz verschwunden war. Die Vene selbst zeigte nichts abnormes, ausgenommen eine Verengerung unterhalb der Venektasie, die wahrscheinlich auf einer grauen Verdickung der Gefässwand beruhte.

Die Vena temp. infer. verzweigte sich ungefähr 1 P. D. nach ihrer Entstehung in zwei kleine Gefässe, welche sich bald in einem grossen rothen Flecken vereinigten. Dieser Flecken hatte einen Durchmesser zwei- bis dreimal grösser als der einer Arterie erster Art. Weiterhin zog sich die Vene eine lange Strecke fort, war aber sehr geschlängelt. In der Nähe ihres Ursprungs gab dieselbe einen Zweig an die Macula ab, welcher in der Maculagegend in einem kleinen, rundlichen, rothen Fleck endete. In der Peripherie schläfenwärts hing ein ähnlicher Fleck an einer Vene wie ein Apfel am Ast; ein feiner weisser Faden, ein sclerosirtes Gefäss, lief von hieraus bis zu einer atrophischen Stelle in der Aderhaut. Diese rothen Punkte waren Venektasien und verkleinerten sich beträchtlich beim Druck auf den Augapfel.

In der Gegend der Macula befanden sich eine Anzahl grauer Streifen und Flecken (unregelmässige Reflexe) und ein kleiner Krystall. Bei einer nochmaligen Untersuchung, ungefähr zehn Monate später, waren keine Veränderungen eingetreten.

Dieser Fall stimmt in vielen Hinsichten mit dem ersten Fall überein. Die Glaskörperblutung, welche sich schon bei der ersten Untersuchung resorbirt hatte, darf man wohl auf eine Erkrankung der Vene zurückführen, denn dafür sprechen die Venektasien und die Gefässsclerose. Für diese Veränderungen jedoch wissen wir keine Ursache anzugeben.

Die Bindegewebsbildung im Glaskörper war in diesem Fall wohl anderen Ursprungs als im ersten. Sie hatte ganz den Anschein einer Vernarbung, die Folge der Resorption eines Blutergusses.

Beide Fälle weisen so bestimmt auf eine Gefässerkrankung, dass ich nicht umhin kann, die Meinung auszusprechen, dass Netzhaut- und Glaskörperblutungen im Jünglingsalter wohl häufig auf ähnliche Ursachen zurückzuführen sein mögen. Weitere Beobachtungen werden diese Meinung rechtfertigen oder verwerfen.

Es sollte nur noch erwähnt werden, dass sorgfältige Forschungen in der Literatur eine ähnliche Beobachtung nicht aufgewiesen haben.[1]

II. Die Hornhauttrübungen und Controllmassage.

Von Dr. **Marczel Falta,** Augen- und Ohrenarzt in Szeged.

Die Erkrankung der Cornea gefährdet immer ihre Durchsichtigkeit, und die Behandlung muss auch stets vor Augen halten, dass man immer die Wiederherstellung der normalen oder möglichsten Durchsichtigkeit zu erreichen bestrebt sein muss. Bei den acuten ebenso wie bei den chronischen Leiden der Hornhaut wollen wir entweder die pathologischen Stoffe zur Aufsaugung oder die eventuellen Substanzverluste zur Restituirung bringen, da doch zu oft die verschiedenen Gewebselemente der Cornea zu Grunde gehen, oder wir haben die Aufgabe, Beides zu erreichen. Die Hauptbedingung ist jedenfalls die Mitwirkung der Lymph- und Blutcirculation, d. h. des Stoffwechsels und noch dazu in einem gesteigerten Maasse. Zur Steigerung des Stoffwechsels trägt alles bei, was das Auge reizt; die Reize können wir auf chemischem Wege, wie durch Silbernitrat, Quecksilber, Jod etc. oder auf mechanischem, durch Glasstaub, Bimsstein etc. hervorbringen; zu den letzteren gehört auch die Massage. Desmarres lässt es sogar dahingestellt sein, was für eines Agens man sich bedient, nur solle es eine, beiläufig viertelstündige Reizung hervorrufen.

Es ist jedoch unbestreitbar, dass die durch Donders in die Augenheilkunde eingeführte und durch Pagenstecher geregelte Massage in dieser Beziehung die ausgezeichnetsten Dienste leistet. Wie die Massage die Circulation des Auges beeinflussen kann, zeigt am besten das Beispiel, dass ein leichter Fingerdruck auf den Augapfel genügt, eine lebhafte Pulsation an der Papille wahrnehmbar zu machen, dass sogar, wenn der Fingerdruck etwas länger einwirkt, das ganze Gesichtsfeld verdunkelt wird.

Den unmittelbarsten Einfluss auf die Circulation können wir nun durch die Massage erzielen, mit deren Hülfe wir auch den Stoffwechsel auf be-

---

[1] Jacobi (Zehender's Monatsbl. 1874) beschrieb nicht sehr auffallende „varicenartige“ Schlängelungen einzelner Netzhautvenen in drei Fällen. In einem der Fälle waren sie mit Glaskörpergefässneubildung verbunden. Dies scheint mit unseren Fällen nicht zusammenzuhängen.



liebige Stellen concentriren können. Drücken wir die Hautoberfläche mit dem Finger, so entsteht hier zuerst Blutleere, welche bald einer Hyperämie Platz machen muss: damit haben wir nun in dieser kleinen Hautpartie einen regeren Blutabfluss und Blutzufluss hervorgerufen; ebenso können wir auch einzelne Theile der Cornea einem lebhafteren Stoffwechsel aussetzen, und eben dieser Umstand spielt bei der Behandlung der Hornhaut eine bedeutende Rolle.

Je nachdem, wie und an welcher Stelle die Massage auf die Cornea einwirken soll, können wir eine pericorneale und eine im engeren Sinne genommene corneale Massage unterscheiden, welche Unterscheidung auch gemäss dem Einflusse der Massage auf die Cornea gemacht werden kann. Die pericorneale Massage beeinflusst hauptsächlich das die Hornhaut umgebende Gefässschlingennetz und dadurch gleichmässig den Stoffwechsel der ganzen Cornea, während die corneale diese Beeinflussung in einer beliebigen Partie der Hornhaut concentriren kann, indem wir von und zu dieser Partie radiär massiren, wobei vorzüglich die horizontale Richtung zu beachten ist, da die meisten Lymphwege in der Richtung gegen die Augenwinkel verlaufen. Wie wir in allen Fällen das Massiren solcher kleineren Stellen überwachen können, davon wird im Folgenden die Rede sein.

Meine Beobachtungen, die ich diesem Gegenstande gewidmet, haben gezeigt, dass, wenn ich die Massage z. B. bei lymphatischen Eruptionen der Cornea oder bei Ulcus regressiven Stadiums systemlos angewendet habe, ohne zu beachten, dass hauptsächlich die erkrankten Partien massirt werden, auch Erfolge zu erzielen waren; seitdem ich aber dies Letztere vor Augen halte, sind die Erfolge mehr zufriedenstellend. Bei älteren Hornhauttrübungen aber sind die Vortheile unverkennbar, welche eine Massage bietet, die diese Trübungen zum Mittelpunkte ihrer Einwirkung hat, nicht nur im Bezug auf die Behandlungsdauer, sondern auch auf das Resultat.

Es ist schon seit langem bekannt, welch eine werthvolle Heilkraft die Massage bei lymphatischen Erkrankungen der Cornea, bei Geschwüren, Infiltraten oder Pannus, in sich birgt, — natürlich in der richtigen Zeit und unter geeigneten Verhältnissen angewendet; da sie z. B. die grösseren Ciliarreize noch verschlimmert, es würde geradezu ein Fehler sein, sie dort anzuwenden.

Bei dieser Gelegenheit will ich auch die, nach jedweder Hornhauterkrankung zurückgebliebenen Trübungen näher in Betracht ziehen. Wenn nur das äussere Epithel der Cornea erkrankt ist, pflegt die Restitutio ohne Zurücklassung einer Trübung zu geschehen, ist aber auch die Bowman'sche Membran oder auch nur die obersten Schichten der Propria in's Bereich der Erkrankung gezogen, so bleiben schon mehr oder minder gesättigte Trübungen zurück; die dichtesten Trübungen liefern die Leiden der tieferen Schichten der Propria und die der Membrana Descemeti.

Die isolirten Trübungen der inneren Epithelschichten sind meistens uveale Erkrankungen begleitende Niederschläge, die hier ausser Betracht kommen.

Ein bedeutender Theil der Augenkranken sucht den Arzt mit solchen Hornhauttrübungen auf, die ihnen entweder in ästhetischen oder optischen Beziehungen oder in beiden nachtheilig sind. In optischer Hinsicht kommen jene Trübungen nicht in Betracht, die auch bei der grössten Desaccommodation des Kranken nicht in das Gebiet der Pupille fallen, es sind vielmehr jene die nachtheiligsten, die die ganze Cornea verdecken; nicht minder schädlich sind aber auch die viel kleineren Trübungen, welche die bei der Accommodation verkleinerte Pupille verdecken. Ich habe einen Fall gehabt, in welchem dem Kranken ein Zündholzköpfchen in's linke Auge geflogen war und in der Cornea, der Mitte der Pupille entsprechend, eine kleinhanfkorngrosse, dichte Trübung verursacht hatte; bei der Nahearbeit, beim Lesen, Schreiben sah der Kranke mit dem linken Auge nichts, für die Ferne war $S = {}^1/_3$; das stereoskopische Sehen war aufgehoben.

Je diffuser die Hornhautflecken sind, um so entstellender sind sie auch, aber nicht um so hinderlicher im Sehen. Eine durchsichtigere Trübung kann die Sehschärfe durch die Zersteuungskreise viel mehr herabsetzen, als eine ebenso grosse, an derselben Stelle befindliche diffuse Trübung; das ist eben der Grund, warum das Tätowiren, d. h. die Sättigung der Trübung oft indicirt ist. Unter allen Umständen aber muss man erst die Möglichkeit der Aufhellung in die Waagschale werfen und ist diese absolut ausgeschlossen, dann können das Tätowiren oder die verschiedenen Regenbogenhautoperationen in Frage kommen. Ich will betonen, dass hier von Hornhauttrübungen die Rede ist, die nach den verschiedenen cornealen Erkrankungen zurückgeblieben sind und nicht von Trübungen im frischen Stadium der Erkrankung, wo wir noch gegen die entzündlichen Erscheinungen zu kämpfen haben, um das Weiterschreiten des Uebels zu verhindern; ebensowenig kann hier die Rede sein von der Trübung, die unter dem Namen Arcus senilis bekannt ist.

Unter den Cornealleiden spielen die lymphatischen Erkrankungen die Hauptrolle und in Folge dessen haben wir es auch am meisten mit Hornhautflecken dieser Herstammung zu thun; es ist dieser Umstand besonders wichtig, weil diese Leiden meistens im Alter von 3—15 Jahren herrschen. Diese Trübungen, wenn sie nicht zu gesättigt sind, pflegen spurlos zu verschwinden, sogar die diffusen, allerdings bedürfen dieselben dazu eines gewissen, oft bedeutenden Zeitraums und günstiger hygienischer Verhältnisse. Es ist ganz und gar nicht gleichgültig, dass dieser Zeitraum in das Kindesalter fällt, wo das Auge das Sehen noch lernt oder wenigstens doch der Grundstein des Verstandes, der zukünftigen Bildung gelegt werden muss. Dieser Umstand erfordert es besonders, dass die zur Heilung nöthige Zeit möglichst eingeschränkt werde.

Sehr viele Heilmittel werden zur Aufhellung der Trübungen in Anwendung gebracht; meistens gehören dieselben zu den Resorbentien. Die schönsten Resultate habe ich mit Hülfe der Massage, der Vereinigung der cornealen und pericornealen Massage erreicht. Die Heildauer der Hornhautflecken mittelst Massage hängt von ihrer Ausdehnung, von ihrem Sitze und von ihrer Sättigung ab.

Ich will mich hier nicht in die Erörterung der Frage einlassen, in welchem Maasse das pericorneale Gefässschlingennetz und in welchem das Kammerwasser zur Ernährung der Cornea dient, ich will nur hervorheben, dass, wie die zur Peripherie näher gelegenen Zwischenerkrankungen der Cornea eine günstigere Prognose gestatten, ebenso bei den zurückgebliebenen Trübungen die Aussicht auf Heilung — wenn überhaupt davon die Rede sein kann — um so grösser ist, je näher sie nach dem Rande zu liegen.

Die centralen Leiden der Cornea gewähren überhaupt eine schlechtere Prognose, was auch beweist, dass die Ernährung hauptsächlich die pericornealen Gefässe besorgen und das Kammerwasser dabei eine mehr untergeordnete Rolle spielt. Man könnte den Grund darin suchen, dass die dem Rande näher gelegenen Theile leichter und schneller mit neugebildeten Gefässen versehen werden und dass vielleicht eben deswegen die Heilung rascher vor sich geht; dieser Umstand aber, dass auch die Hornhauttrübungen, in oder an welchen diese Gefässe nicht aufzufinden sind, ebenfalls vom Rande aus sich aufzuhellen beginnen, ist ein klarer Beweis, dass die physiologische Ernährung vom Cornealrande aus grösser ist.

Wenn nun eine gleichmässig gesättigte Trübung massirt wird, beginnt die Aufhellung immer von dem der Peripherie der Cornea am nächsten gelegenen Theile und schreitet centripetalwärts vor. Sind aber verschieden gesättigte Trübungen gleichzeitig da, so hellen sich zuerst die durchsichtigeren auf. Bei den nicht scharf begrenzten Flecken, wo der Rand verwaschen und also heller ist, beginnt die Heilung auch in dieser helleren Partie; da kann man aber auch constatiren, dass die Aufhellung von dem der Peripherie zugelegenen Randtheile aus rascher vor sich geht.

Es ist überaus wichtig, den verwaschenen Randtheil gewissenhaft in Rechnung zu ziehen, da man es oft mit Trübungen zu thun hat, deren Centrale keine Aussicht auf Heilung bietet, wo hingegen der verwaschene Rand noch einer Behandlung zugänglich ist, was auf den Visus einen sehr günstigen Einfluss haben kann. Ich habe mich öfters davon überzeugt, dass überhaupt bei phlyktänulären Erkrankungen der Cornea die einzelnen Eruptionen so confluiren, dass sie wie eine gleichmässige Trübung aussehen und sich dann während der Heilung resp. Behandlung wieder separiren, dass die zwischen den einzelnen Eruptionen liegenden Partien sich aufhellen, obwohl noch die den Eruptionen entsprechenden Theile trübe sind. Es ist immer, bei jeder Trübung grösserer Ausdehnung, zu forschen, ob die Aetio-

logie oder die genaueste Untersuchung das Confluiren mehrerer Trübungen nicht annehmen lässt. Ich halte es für Werth, den folgenden Fall zu erwähnen:

Ladislaus W., 4 Jahre alt, wurde im Juni d. J. in meine Ordination gebracht; leidet seit $1^1/_2$ Jahren an beiden Augen. Die Untersuchung ergab, dass beide Pupillen fast ganz von, an der Oberfläche glänzenden, scheinbar gleichmässigen, reizlosen Hornhautflecken verdeckt sind und ein ausgiebiger Nystagmus oscillatorius vorhanden ist, was doch nichts Ueberraschendes bietet, da die Trübungen in der Aetiologie des Nystagmus eine Rolle spielen. Das Kind war lymphatischer Constitution. Zu Hause wird es seit Monaten mit Calomeleinstreuungen behandelt. Ich nahm die Massage vor. Schon nach 2 Wochen ist bemerkbar, dass die Trübung an beiden Augen wie chagrinirt aussieht, nachdem sie sich in mehrere kleinere Inseln zertheilt hatte. In 6 Wochen konnte man die den einzelnen Eruptionen entsprechenden Trübungen isolirt und die Zwischenräume ganz aufgehellt sehen; von Nystagmus war keine Spur mehr. Dieser Fall zeigt, wie dankbar hier die Anwendung der Massage war, obwohl ich nicht bezweifeln will, dass, wenn man weiter nur die Calomelinspersionen gemacht hätte, diese Aufhellung auch vor sich gegangen wäre, ich halte es sogar für gewiss; aber es ist die Frage, wann und ob damals schon der Nystagmus nicht beständig geworden wäre? Die Schnelligkeit in der Behandlung der Hornhauttrübungen darf nun in vielen Fällen nicht ausser Acht gelassen werden. Die schnellsten Erfolge sicherte mir wieder nur die Massage zu. Opium, Jodtinctur, Dämpfe, ADLER's Elektrolyse etc. stehen alle hinter der Massage zurück. Gut helfen die verschiedenen Quecksilberpräparate; nicht ausgeschlossen ist die auch von DARIER und MITVALSKY empfohlene graue Salbe. Es kommt vor, dass das Auge die Massage mit Salbe nicht gut verträgt, da die Reizung zu gross ist; in solchen Fällen massire ich ganz ohne Salbe, oder wende sie nur in längeren Zwischenpausen an.

Ein besonderes Gewicht muss auf die Technik der Massage gelegt werden. Wenn wir nur hin- und herreiben, werden wir den erwarteten Erfolg nicht erzielen, umsoweniger, wenn die Massage auf eine brüske Weise ausgeführt wird, wodurch wir überflüssige Schmerzen verursachen, sogar entzündliche Reize der Cornea und der vorderen Uvealpartie hervorrufen können. Das beste Beispiel, was ich für eine zarte Massage beibringen kann, ist das Massiren der Thiere mit ihrer Zunge.

Es wird den bei der Massage in Anwendung gebrachten Salben vielfach Cocaïn beigefügt; ich wende es nie an, denn die Massage bereitet in der That nur dann Schmerzen, wenn die Nervenendigungen der Cornea frei liegen, also bei Geschwüren, die mit Epithel noch nicht bedeckt sind; aber in diesem Stadium darf Massage überhaupt nicht angewendet werden. Weiter ist die nachtheilige Wirkung des Cocaïns auf das Epithel allgemein

bekannt und bei den regressiven cornealen Processen ist dazu das Epithel oft noch neu, zart und weniger resistent. Dieses dumpfe Schmerzgefühl aber, das die Massage bereitet, kann das Cocaïn nicht unterdrücken, da dasselbe nicht durch den Druck der massirten Stelle, sondern durch den sich auf den ganzen Augapfel vertheilenden Druck entsteht.

Man massirt die Cornea unmittelbar oder mittelbar. Die unmittelbare Massage üben Manche mittelst des Fingers, Andere wieder mit verschiedenen, zu diesem Zwecke construirten Instrumenten. Dieses Verfahren kann man ganz getrost fallen lassen, da, abgesehen vom unangenehmen Gefühl, welches die Berührung des Auges mit Körpern niedrigerer Temperatur erweckt, die Augenlider mit ihrer glatten, ebenen Innenfläche doch ganz gut die Instrumente ersetzen und sich von selbst zur Ausübung einer schonungsvollen Massage eignen. Warum man die Cornea unmittelbar massirt, wird damit begründet, dass man so eine energischere Massage ermöglicht; die Hauptsache ist aber, dass man nicht im Dunkeln arbeitet. Der Energie stehen die Augenlider nicht im Wege. Was das Vermeiden, im Dunkeln zu arbeiten, betrifft, so ist dies ein berechtigtes Verlangen.

Ich habe schon oben betont, dass die zweckmässige Ausübung der Massage bedingt, die zu behandelnde Stelle der Cornea zum Centrum der Massage zu machen, was bei geschlossenen Lidern undurchführbar scheint, da das Auge sich hin und her bewegt, ausgenommen, der Kranke kann während der Massage fixiren; dies können jedoch Kinder überhaupt nicht, Grössere nur zum Theil. Diese beiden Vortheile auszunützen, d. h. dass wir mit den Augenlidern massiren und doch nicht im Dunkeln arbeiten, sondern die Bewegungen des Auges fortwährend beobachten können, kann man auf eine sehr einfache Weise erreichen; und weil diese Methode so einfach ist, ist man bisher nicht darauf gekommen.

Ich übe die Massage in folgender Weise aus: mit einer Hand massire ich das zu behandelnde Auge durch das obere Lid, mit der anderen halte ich das andere Auge geöffnet, indem ich die Lider mit dem Daumen- und Zeigefinger auseinander halte; bei Blepharospasmus benütze ich für das obere Lid den Lidhalter. Auf eine solche Weise ist es nun leicht, die Bewegungen des offenen Auges beobachtend, von der Stellung des massirten Auges Kenntniss zu nehmen, das doch Mitbewegungen macht — ausgenommen bei Parese und Paralyse. Je nachdem die vordere Partie des offenen Auges sich bewegt, können wir derselben mit der Massage des geschlossenen folgen und so die gewünschte Stelle zum Mittelpunkte der Massage machen. Wir können auch constatiren, wie wünschenswerth es ist, nicht im Dunkeln zu arbeiten, da wir auf diese Weise sehen können, wie sich das Auge während der Massage nach verschiedenen Richtungen, meistens nach oben, innen oder aussen bewegt; lassen wir dies aber ausser Acht, so massiren wir oft nur die Sclera anstatt die Cornea.

Es ist auch ersichtlich, dass die Cornea gegenüber der Massage nicht empfindlicher ist, als die Sclera, da während der Hin- und Herbewegung des Auges auch die Cornea direct unter die Massage kommt, ohne dass jetzt die Bewegungen schneller würden. Die Bewegungen haben ihre Ursache nur darin, dass das Auge im Ganzen dem Insulte ausweichen will.

Diese Controllmassage wird beim rechten Auge durch die linke Hand, beim linken Auge durch die rechte ausgeführt; bei im Schoosse liegenden Kindern durch die dem Auge entsprechende Hand; die andere Hand hält das andere Auge offen. Wer nicht ambidexter ist, kann auch mit gekreuzten Händen massiren. Ich massire mit den Fingern sehr selten, sondern mit einem kleinen Wattebäuschchen; es giebt so einen besseren Griff.

Neue Instrumente, Medicamente etc.

Eine Hornhautnadel aus Platina-Iridium.

Von Dr. Peltesohn in Hamburg.

Die aus Platina-Iridium hergestellten Canülen haben sich bei den subconjunctivalen Injectionen so trefflich bewährt, dass der Gedanke, diese Legirung auch für die Entfernung von Fremdkörpern aus der Hornhaut zu benutzen, recht nahe lag. In der That hat sich ein nach meinen Angaben angefertigtes Instrument so nützlich erwiesen, dass ich es mir nicht versagen kann, die Herren Collegen, welche gleich mir täglich in zahlreichen Fällen Fremdkörper zu extrahiren haben, ebenfalls darauf hinzuweisen. Wer nicht viel Zeit hat, die Hornhautlanze nach jeder Manipulation zu säubern, abzuspülen, abzutrocknen und beim Wiedergebrauch erst eine Weile in eine antiseptische Flüssigkeit zu legen, wer überdies zu seinem Aerger erfahren hat, wie schnell das stählerne Instrument rostet und rauhe Flächen und Kanten zeigt, wird das neue aus Platina-Iridium angefertigte wegen seiner überaus einfachen Handhabung willkommen heissen. Es bedarf keinerlei Säuberung in Flüssigkeiten, sondern wird einfach vor und nach Gebrauch durch die Flammen gezogen oder über dem Augenspiegelbrenner ausgeglüht, um die sicherste A- und Antisepsis zugleich zu garantiren. Denn, während es selber keimfrei geworden ist, zerstört es durch die Glühhitze etwaige dem Fremdkörper anhaftende oder an seinem Sitze bereits in die Hornhaut gedrungene Infectionsstoffe. Dabei behält die Lanze trotz hundertmaliger Anwendung ihr spiegelblankes neues Aussehen. In den freilich seltenen Fällen, wo wegen ungünstiger Lage in den Hornhautlamellen der Fremdkörper schliesslich nur mittelst des Electromagneten extrahirt werden kann, während der Weg zu ihm mit der Lanze freigelegt werden muss, gewährt das neue Instrument den Vortheil, dass es bei gleichzeitiger Arbeit nicht wie Stahl von dem Magneten beeinflusst werden kann.

Die Herren, welche das kleine Instrument nicht von dem unten verzeichneten Fabrikanten[1] beziehen, wollen beachten, dass die übrigens von dem üblichen

---

[1] Das Instrument ist zum Preise von 4 Mark von Pertzel u. Schulz, Hamburg, Gr. Bleichen 16, 18, zu beziehen.



Modell in keiner Weise abweichende Lanzenspitze nicht zu dünn ausgewalzt wird, weil sie sich sonst leicht umbiegt. Gehärtet wie Stahl kann sie nicht werden.

Unser Büchertisch.

Neue Bücher.

1. Atlas der Ophthalmoskopie, von Dr. J. Oeller, Kgl. Hofrath, Privatdocent an der Universität München. 1. Lieferung. 15 Tafeln mit Text. Wiesbaden. J. F. Bergmann.

2. Schemata zum Einzeichnen ophthalmologischer Krankheitsbilder, von Dr. med. Otto Lange in Braunschweig. Braunschweig. Harald Bruhn. 1894.

Gesellschaftsberichte.

1) Aerztlicher Verein zu Marburg. 1895.

Vorsitzender: Hr. Marchand; Schriftführer Hr. Nebelthau.

1. Hr. Axenfeld stellt eine 13jährige Patientin mit einer dem Keratoconus entgegengesetzten Hornhaut vor, durch welche das betr. Auge gleichzeitig stark kurzsichtig und stark übersichtig war. Die Anomalie bestand seit dem 1. Lebensjahr.

2. Derselbe spricht über die Roth'sche sog. Retinitis septica.

Vortr. berichtet, dass nach den Untersuchungen Herrnheiser's ausser der metastatischen Pilzansiedelung in der Netzhaut, welche zu eiteriger Entzündung führt, die Retina bei septischer Blutinfection noch in anderer Weise erkranken kann, ganz ähnlich dem Bilde der Retinitis bei der perniciösen Anämie (Hämorrhagien, weisse Flecke), wie dies von Roth schon behauptet, aber später von Litten, Kabler etc. bestritten war. Vortr. spricht dann besonders über die Möglichkeit, eine metastatische Retinitis in ihrem ersten Beginn von einer einfachen Ret. septica mikroskopisch zu unterscheiden und betont besonders, dass der Befund von Mikroorganismen in den Gefässen des Auges nur dann eine Ansiedlung während des Lebens beweise, wenn sich in der Umgebung reactive Erscheinungen finden, da auch die postmortale Vermehrung circulirender Mikroben embolieähnliche Bilder verursachen könne. Diese postmortale Vermehrung wird dann an mikroskopischen Augenpräparaten septicopyämischer Kinder demonstrirt.

2) Aerztlicher Verein in Marburg.

Hr. Axenfeld: Ueber eine durch Pneumokokken hervorgerufene Schulepidemie von Conjunctivitis.

Nach den Untersuchungen von Parinaud, Morax und Gasparini giebt es eine Form von acuter Conjunctivitis, als deren Ursache Pneumokokken angesprochen werden müssen. Parinaud beschreibt sie bei Neugeborenen, Morax bei einigen Kindern unter 10 Jahren, und auch Gasparini fand sie vornehmlich bei Kindern, obwohl er einige Fälle auch bei Erwachsenen sah.

In Deutschland ist der Pneumococcus als Conjunctivitiserreger bisher nicht beschrieben worden, und auch die in Italien und Frankreich gesehenen Fälle waren sporadisch.

Vortr. hatte Gelegenheit, in Nieder-Weimar eine sog. Schulepidemie bacteriologisch zu untersuchen, an der 25 Kinder erkrankten bei einer Gesammtzahl von 94. Bei denjenigen Fällen, die im Stadium der Secretion in Beobachtung kamen, liessen sich in dem Eiter massenhaft längliche Diplokokken nachweisen und auf vorher als geeignet ausprobirtem Glycerin-Agar auch cultiviren, die mit den Fraenkel'schen Pneumokokken übereinstimmten, nur vielfach keine Kapsel erkennen liessen. Für Thiere erwiesen sie sich wenig virulent, ebensowenig konnte Vortr. durch Uebertragung einer Cultur bei sich selbst eine Conjunctivitis hervorrufen, auch nicht durch Einbringung einer eitrigen Secretflocke in seinen Conjunctivalsack. Von einer Pneumokokkenconjunctivitis muss man trotzdem reden, weil bei allen Individuen das gleiche klinische Bild mit dem Auftreten massenhafter Reinculturen der Diplokokken begann, die im Eiter sich zahlreich auch in Zellen fanden; mit dem Aufhören der Secretion verschwanden die Mikroorganismen. Ein solcher Befund lässt sich sonst auf der Conjunctiva niemals erheben, obwohl einzelne Pneumokokken sich mitunter auch beim Normalen finden. Es ist übrigens Gasparani auch gelungen, einige Mal beim Thier mit Pneumokokken eine Conjunctivitis zu erzeugen, dasselbe haben Uhthoff und Axenfeld gelegentlich ihrer Untersuchungen über das Ulcus cornea serpens mehrfach beobachten können.

Hat sich die Epidemie trotzdem durch Contact verbreitet? Der klinische Verlauf sprach sehr dafür; z. B. erkrankten schulpflichtige Kinder und wurden vom Schulbesuch ausgeschlossen, nach einigen Tagen erkrankten auch ihre jüngeren Geschwister; ferner erkrankten eine Anzahl Kinder des benachbarten Dorfes Gisselberge, die in Nieder-Weimar zur Schule gingen, sonst aber in jener Zeit Niemand in der Umgegend. Es bleibt trotz der negativen Impfergebnisse für die Contagiosität eine doppelte Möglichkeit: 1. Erwachsene sind augenscheinlich sehr wenig empfänglich; in ganz Nieder-Weimar und Gisselberg ist kein Erwachsener erkrankt. Die Pneumokokkenconjunctivitis ist in erster Linie eine Kinderkrankheit. 2. Bei den meisten erkrankten Kindern bestand vor und während der Augenentzündung starker Schnupfen. Es ist möglich, dass dieser bei der Uebertragung von Einfluss ist. Jedenfalls befällt die Pneumokokkenconjunctivitis nur dazu disponirte Individuen, d. h. vornehmlich Kinder; aber auch bei Erwachsenen ist ausser dem Contagium, wenn man es aus der klinischen Verbreitung der Epidemie annehmen darf, eine eigene Disposition nöthig, da Vortr. bei Gelegenheit einer zweiten Epidemie in Ellnhausen sich später hat überzeugen können, dass auch von den beiden dort erkrankten erwachsenen Personen eine directe Secretübertragung auf einen Collegen negativ blieb.

Man könnte schliesslich noch daran denken, dass das gleichzeitige, epidemieartige Befallenwerden einer grösseren Zahl von Kindern desselben Ortes ohne contagiöse Uebertragung von einem auf den anderen sich so vollzogen haben könnte, dass durch gleichzeitig auf sie einwirkende Schädlichkeiten („rheumatische" etc.) schon vorher vorhandene, aber unschädliche Pneumokokken der Nase oder Conjunctive virulent geworden wären. Eine bestimmte Ansicht lässt sich hierüber noch nicht geben.

Der Verlauf der Pneumokokkenconjunctivitis war meist sehr milde; charakteristisch war: Leichtes Oedem der Lidhaut im Beginn, diffuse Röthung, geringe Schwellung der Conjunctiva, vielfach Bildung kleiner, oberflächlicher Pseudomembranen an den Uebergangsfalten. Conjunctiva bulbi ebenfalls geröthet, besonders oben, wo am 2. oder 3. Tage kleine verwaschene Hämorrhagien sich häufig zeigten. Ziemlich reichliche Absonderung von wässerigem, thränen-

artigem Secret, in welchem die kokkenhaltigen Eiterflocken schwimmen. Dauer dieser Secretion meist 2—3 Tage, dann schnelle spontane Rückbildung auch ohne Touchirung, nach 8 Tagen normaler Befund. Nur wenige Fälle zogen sich etwas in die Länge. Nur ausnahmsweise bildeten sich einige Follikel, die innerhalb der nächsten Wochen von selbst verschwanden. Die Conjunctivitis war fast immer doppelseitig.

Die Differentialdiagnose gegenüber der Conj. granulosa, sowie der Conjunctivitis des Koch-Week'schen Bacillus, ferner gegenüber der von Wilbrand-Saenger-Staehlin beschriebenen, durch gonokokkenähnliche Diplokokken hervorgerufenen Follicularconjunctivitis, ist leicht durchzuführen, und wegen der erheblich besseren Prognose von praktischer Wichtigkeit. Es ist demnach zu wünschen, dass die amtliche Physikatssprache unter der allgemeinen Rubrik: „contagiöse Augenentzündung" eine Anzahl von Unterabtheilungen mit den angegebenen, ihrer Aetiologie nach bekannten Formen einfügt.

Journal-Uebersicht.

I. Zehender's klinische Monatsblätter für Augenheilkunde. 1895. November.

1) Ueber einige subjective Gesichtswahrnehmungen, von W. v. Zehender.

Fünfter (letzter) Artikel. Ueber die im eigenen Auge sichtbare Bewegung der Pigmentkörner in der retinalen Epithelschicht.

---

2) Ueber subconjunctivale Sublimatinjectionen, von Dr. Seggel.

Bei einer Glaskörpereiterung nach Staroperation, einem Falle einer inficirten Sprengwunde der Hornhaut mit theilweisem Glaskörper und Irisvorfall, Irisdialyse, Zonulariss bei Sprengung der Hyaloidea mit drohender Eiterinfiltration der ganzen Hornhaut und des Glaskörpers, einem Falle von Orbitalphlegmone, sowie einer Iridocyclitis führte Seggel mit günstigem Erfolge die subconjunctivale Sublimatinjection aus.

---

3) Totaler Lichtsinn bei Trübungen der Augenmedien, von Dr. R. Katz.

Bei normaler Beschaffenheit des Sehnervenapparates haben Augen mit Trübungen der Medien dieselben oder nahezu dieselben Unterschiedsempfindlichkeiten des Lichtsinnes, wie vollständig normale Augen. Sobald aber der Sehnervenapparat in irgend welcher Weise afficirt wird, so zeigt sich der Lichtsinn merklich herabgesetzt. Auf dieser Thatsache fussend giebt Katz eine Methode an Erkrankungen des Sehnerven bei Trübungen der Augenmedien zu diagnosticiren.

---

4) Heilung der Netzbautablösung, von Dr. Fraenkel.

Fr. berichtet über eine doppelseitige Netzhautablösung bei einem 27jähr. Myopen. Nach einer vierwöchentlichen Behandlung mit Rückenlage, Verband und Pilocarpin trat keine Besserung ein. 11 Jahre später war beiderseits die Abhebung angelegt, ohne dass irgend ein Heilverfahren angewandt worden war. Dieser Zustand blieb bis jetzt, in den nächsten 3 Jahren, unverändert.



December.

1) **Beitrag zur Lehre der pathologischen Anatomie der Hornhaut. Keratitis vesiculosa mit Gefässneubildung,** von Dr. Bossalino.

B. hat die Hornhaut eines Auges, welches wegen langwieriger Keratitis ulcerosa mit Iritis verbunden und folgender Keratitis vesiculosa mit Blutgefässneubildung auf der Oberfläche enucleirt worden war, mikroskopisch untersucht. Der Inhalt der Bläschen war nicht klar und durchsichtig, wie gewöhnlich bei Keratitis mit Bläschenbildung, sondern er bestand aus Fibrinflocken, Zellendetritus und rothen Blutkörperchen, wahrscheinlich die Folge von Zerreissungen der Gefässe, welche das gewucherte Epithel durchzogen. Die Blutgefässneubildung fand in dem letzteren zum grossen Theile statt. Das Epithel vermehrte entweder seine Neubildungsfähigkeit wegen der vermehrten Ernährung, in Folge der Zunahme des Ernährungsmaterials, welches ihm die neugebildeten Gefässe zubrachten, oder die Hypertrophie des Epithels war selbständig, und primär wie bei der Gefässentwickelung drangen die Gefässe in das gewucherte Epithel hinein.

---

2) **Zur Frage der nasalen Hemianopsie,** von Dr. Bakowicz.

Verf. beobachtete einen Fall von sog. nasalem hemianopischem Gesichtsfelddefecte, welcher durch eine Sehnervenatrophie bedingt war. Er ist der Ansicht, dass in den Fällen, wo die nasalen Gesichtshälften auch bei normalem Fundus fehlen, immer andere Erkrankungen in Erwägung zu ziehen sind und der Ausdruck nasale Hemianopsie ganz fallen zu lassen ist.

---

3) **Einige Untersuchungen über Atropinconjunctivitis,** von Dr. Gustav Ahlström.

Nach den Beobachtungen und Untersuchungen von A. beruht die Atropinconjunctivitis nicht in jedem Falle auf der Anwesenheit von Mikroorganismen in der angewandten Atropinlösung, welche eine Infection in der Conjunctiva hervorrufen, sondern auch auf einer Idiosynkrasie der Schleimhaut gegen dieses Mittel.

---

4) **Bemerkungen zur Accommodation im erblindeten und schielenden Auge,** von Th. Axenfeld.

A. bestätigt die Beobachtung von Greef, dass auch in erblindeten und schielenden Augen die Accommodation stattfindet.

---

5) **Zwei interessante Fälle von Trauma,** von E. Pergens.

---

6) **Eine Augenspiegellampe für Gas- und elektrische Beleuchtung,** von O. Eversbusch.

---

7) **Zur Aetiologie des Bindehautkatarrhes,** von Ph. Steffan.

Horstmann.

II. v. Graefe's Archiv für Ophthalmologie. XLI. 3.

1) **Zur pathologischen Anatomie der centralen und perinuclearen Cataracte,** von Dr. Eugen v. Hippel, Privatdocent und I. Assistent der Universitäts-Augenklinik in Heidelberg.

Verf. untersuchte vier jedenfalls seit frühester Kindheit cataractöse Linsen, von denen je zwei von einer Mutter und deren Kinde stammten. Von den fünf



Kindern derselben Mutter sind noch zwei andere wegen Schichtstar früher iridectomirt worden, zwei sollen gesunde Augen haben. Im ganzen konnte v. H. die Befunde früherer Untersucher bestätigen. In einem Auge der Mutter fanden sich anatomisch in der normalen Corticalis schmale mit feinkörniger Masse gefüllte Spalten, welche in vivo keine Trübung verursacht hatten. Im übrigen handelte es sich in allen Fällen um Cataracta centralis et perinuclearis mit mehrschichtigen perinucleären Trübungen, welche durch Einlagerung von tropfenförmigen Bildungen bedingt waren. Beide Linsen der Mutter waren geschrumpft, die eine im äquatorialen Durchmesser, die andere von vorne nach hinten.

Auch die beiden Linsen des Kindes waren hochgradig geschrumpft. In einer derselben zeigte sich starke Verflüssigung der Corticalis, was einen Zerfall der Linsenfasern voraussetzt.

Der Inhalt der Hohlräume färbt sich auch dann sehr intensiv mit Hämatoxylin, wenn die Härtung in Müller'scher Flüssigkeit stattgefunden hat.

---

2) Ueber das Vorkommen eigenthümlicher homogener Gebilde mit Amyloidreaction in Hornhautnarben, von Dr. Eugen v. Hippel, Heidelberg.

In Uebereinstimmung mit Beobachtungen, welche seiner Zeit von Beselin veröffentlicht wurden, fand Verf. in einem Falle von Leucoma adhaerens und in zwei Fällen von Leucoma ectaticum in den Hornhautnarben eigenthümliche Einlagerungen, welche zum Theil feinste Pünktchen, zum Theil kleinere und grössere Schollen darstellten. Eine Anzahl derselben zeigte mit Jodlösung ausgesprochene Amyloidreaction, andere blieben ungefärbt. Wahrscheinlich beruht die ausgesprochen gelbe Färbung mancher Hornhautnarben auf diesen Gebilden.

In einem der Fälle fanden sich an der Hinterfläche der Hornhaut — vermuthlich durch Neubildung von Gewebe — eine Strecke weit zwei Glashäute. Da die Einlagerungen auch zwischen diesen beiden Häuten vorhanden waren, so können sie nicht aus Hornhautfibrillen hervorgegangen sein. Verf. vermuthet, dass sie aus umgewandelten rothen Blutkörperchen entstehen. Der positive Ausfall der Hämatoidinreaction, welche einzelne Gruppen zeigten, bestätigt diese Vermuthung. Zudem hat Verf. schon früher nachgewiesen, dass sich aus dem Blute Massen bilden können, welche Amyloidreaction geben.

Das Verhalten verschiedenen Farbstoffen gegenüber kann hier nicht ausführlich mitgetheilt werden. Es genügt hervorzuheben, dass dieselben Farbstoffe nicht bei allen Gebilden in gleicher Weise einwirken, und dass auch, wie schon erwähnt, die Jodreaction manchmal ausbleibt. Verf. schliesst daraus, dass die Einlagerungen keine constante chemische Zusammensetzung besitzen, sondern in einem Umwandlungsprocesse begriffen sind.

---

3) Ueber die histologischen Vorgänge bei der Heilung perforirender Lederhautwunden, von Dr. E. Franke in Hamburg.

Die Beobachtungen wurden an den Augen meist junger Kaninchen angestellt. Aequatorialschnitt von 6 mm Länge etwa 5 mm vom oberen Hornhautrande entfernt. Die erste Untersuchung fand 4 Stunden nach der Verletzung statt.

Die Aderhaut und die Episclera betheiligen sich vorwiegend an der Bildung der Narbe. Sie zeigen Proliferation der Zellen, welche sich von beiden Seiten in die Wunde hineinerstrecken und innerhalb derselben zusammentreffen. Mitosenbildung ist erst nach 48 Stunden zu beobachten. Die Sclera selbst ist wenig activ und liefert erst spät aus fixen Bindegewebskörperchen hervor-

gegangene Fibrillen. Die Mitwirkung weisser Blutkörperchen konnte ebensowenig festgestellt werden wie die des Glaskörpers. Auch die Netzhaut betheiligt sich an der Bildung der Scleralnarbe nicht, sie verwächst mit der Aderhaut, deren Elemente den Netzhautspalt ausfüllen und zur Vernarbung bringen. Ebenso ist die Bindehaut unbetheiligt. Ihre Wunde pflegt längst vernarbt zu sein, wenn die Lederhautwunde noch granulirt.

Die Fasern des definitiven Narbengewebes haben dieselbe Richtung wie die Fasern der Sclera.

Durch Schrumpfung des mit der Netzhaut verwachsenen Glaskörpers kann noch nach Jahren Solut. retin. eintreten.

Praktisch ist zu beobachten, dass eine feste Vereinigung der Scleralwunden erst nach etwa 3 Wochen erfolgt, und dass es sich daher empfiehlt, so lange Zeit einen Druckverband tragen zu lassen.(?)

---

4) **Die Nerven der Augenlider und der Sclera beim Menschen und Kaninchen nach Untersuchungen mit der Golgi-Cajal'schen Methode,** von Dr. Ludwig Bach, Privatdocent und I. Assistent an der Universitäts-Augenklinik zu Würzburg.

Beim Menschen sind der Tarsus und die Conjunct. palpebr., beim Kaninchen der Lidrand besonders nervenreich. Die eigenthümlich knäuelförmigen Geflechte lassen sich ohne Abbildung nicht beschreiben. Beim Menschen und Kaninchen umspinnen Nervenäste die Meibom'schen Drüsen und dringen in die Acini ein. Endigungen in dem Epithel der Acini wurden nur beim Kaninchen beobachtet. In Uebereinstimmung mit Helfreich konnte Verf. Nervendigungen in der Sclera feststellen.

---

5) **1. Die Nervenzellenstructur der Netzhaut in normalen und pathologischen Zuständen.**
2. Die menschliche Netzhaut nach Untersuchungen mit der Golgi-Cajal'schen Methode, von Dr. Ludwig Bach, Würzburg.

---

6) **Bau der Säugethiernetzhaut nach Silberpräparaten,** von Dr. F. Hosch in Basel. Aus der anatomischen Anstalt des Vesalianum zu Basel.

Beide Arbeiten sind zumal ohne Abbildungen für ein kurzes Referat nicht geeignet.

---

7) **Ein Beitrag zur Kenntniss der leukämischen Erkrankung des Auges,** von Dr. Rosa Kerschbaumer in Salzburg.

25jähriger Patient mit ausgesprochen leukämischer Allgemeinerkrankung zeigte Vortreibung — rechts 1,85, links 2,2 cm — und mangelhafte Bewegung der Bulbi. Links $S = {}^{6}/_{24}$, rechts $S = {}^{6}/_{12}$. Lidschluss vollständig. Links Stauungspapille, rechts nur einige ausgedehnte Venen, keine gelbliche Färbung des Fundus. 3 Wochen nach der Aufnahme exitus.

Der Inhalt der rechten Orbita misst von vorne nach hinten 58,5 cm, in der Breite 43,5 cm und erstreckt sich vom Bulbus bis zum Foramen opticum. Der Bulbus wird bis in die Nähe des Hornhautrandes von der Neubildung umfasst. Dieselbe ist von weicher, nur stellenweise derberer Consistenz und locker mit der Sclera verwachsen. Mikroskopisch zeigt die Conjunct. bulbi sich vom Hornhautrande an um das 2—3fache verdickt und vielfach gefaltet. Das Gewebe enthält viel fibrilläres Bindegewebe und zahlreiche stark ausgedehnte Gefässe, an der Oberfläche grössere und kleinere Blutextravasate. Zwischen

Sclera und Conjunctiva findet sich eine kleinzellige Infiltration, die nach vorn an Intensität abnimmt und sich zwischen den Bindegewebsfibrillen der Conjunctiva verbreitet. Die Rundzelleninfiltration ist in den vorderen Abschnitten der Chorioidea spärlich, in den hinteren Abschnitten aber so stark, dass der normale Bau unkenntlich wird. Mässige Infiltration der äusseren Netzhautschichten. Die Scheiden des N. opticus, namentlich die Arachnoidealscheiden sind hochgradig infiltrirt. Ein Gleiches gilt von der Thränendrüse und von den Scheiden der Gefässe. Im Orbitalgewebe ist sowohl das Fettgewebe selbst als auch die bindegewebige Zwischensubstanz von dem Infiltrat ergriffen.

Der Inhalt der linken Orbita misst 62,5 bezw. 46 mm. Er ist von derberer Consistenz und fest mit der Sclera verwachsen. Bei der mikroskopischen Untersuchung zeigte sich, dass die Infiltration auch in die oberflächlichen Lagen der Sclera eingedrungen ist und in der Chorioidea, von hinten nach vorne abnehmend bis in den Ciliarkörper hinein reicht.

Die hinteren völlig degenerirten Partien der Chorioidea sind um das vierfache verdickt, die zugehörige Netzhaut ist ebenfalls von dem Infiltrate durchsetzt und nur in den inneren Lagen relativ frei. Der N. opticus selbst ist unverändert, dagegen erscheinen die Scheiden in Folge der dichten Infiltration unter sich und mit dem Nerven verwachsen.

Das Infiltrat bilden vorzugsweise kleine wenig färbbare Rundzellen, grössere den weissen Blutkörperchen gleichende Rundzellen, grosse, glänzende meistens mehrkernige Zellen und Detritus. Seltener sind Riesenzellen, rothe Blutkörperchen und feine Kerne. Zahlreiche Zell- und Kerntheilungsfiguren.

Im Infiltrate und auch in den Gefässen finden sich in grosser Zahl kurze Bacillen, welche meistens eine hyaline Kapsel besitzen und den Bacillen des Rhinoskleroms ähnlich sind. Kokkengruppen nur vereinzelt. Die Leukämie darf als eine auf Einwanderung von Mikroben beruhende Krankheit angesehen werden.

Die Rundzellen werden durch die Gefässe in die Orbita gebracht und lagern sich zunächst an den Gefässscheiden in grösserer Menge ab.

In den Bulbus gelangt die Infiltration besonders durch die Art. cil. post. brev., die in ihrem Lumen und in ihren perivasculären Lymphräumen zahlreiche Rundzellen enthalten.

Die Zellen des Infiltrats sind nicht alle eingewandert, sondern werden, wie mehrkernige Zellen und karyokinetische Figuren beweisen, auch im Infiltrate gebildet. Ein Theil derselben zeigt fettige Metamorphose und zerfällt in fettigen Detritus.

---

8) Die neuropathische Natur des Nystagmos, von Alfred Graefe.

Um die noch bestehenden Widersprüche in der Auffassung des Nystagmos auszugleichen, stellt Verf. „mit aller Reserve“ folgende Theorie auf. Bei der stets vorhandenen Amblyopie empfängt das Sehcentrum im Grosshirn nur minderwerthige Reize und überträgt subnormale Erregungen zu den die Bewegungen der Augen regulirenden Centren. Diese reagiren darauf mit tremorartigen, dem Willen entzogenen Bewegungen. Die neuropathische Läsion ist daher nicht immer schon vorher vorhanden (Raehlmann), sondern wird unter Umständen erst erworben. (Vgl. Michel, Lehrbuch. 1890. S. 579.)

Beim acquirirten Nystagmos der Bergleute treten bekanntlich Scheinbewegungen der gesehenen Objecte auf, worauf der lästige Gesichtsschwindel beruht. Wenn beim angeborenen oder in frühester Jugend erworbenen Nystagmos

ruhende Objecte ruhend erscheinen, so darf darin ein Beweis für die Richtigkeit der empiristischen Theorie des Sehens erblickt werden.

---

9) **Zur Sehleistung der Myopen**, von Dr. Hermann Triepel, Assistent am anatomischen Institut in Giessen.

---

10) **Ueber einen Fall von Graves'scher Krankheit mit Exophthalmus monocularis und einseitiger Schilddrüsen-Anschwellung**, von Dr. Percy Fridenberg in New-York.

24jährige Frau, von Jugend an nervös, schüchtern, ängstlich, seit 4 Jahren in vielfach getrübter Ehe lebend, spürte nach einem besonders peinlichen Ereigniss Zunahme der Schwäche. Es zeigte sich Herzklopfen, Asthenopie, grosse Reizbarkeit. Bei der Aufnahme bestand mässige Prominenz nur des linken Auges, das obere Lid retrahirt, bei Bewegungen des Auges nach unten nicht folgend. Insufficienz der Mm. rect. int., feiner fibrillärer Tremor der Hand und der Zunge. Kein Klappenfehler, Herzdämpfung nach links vergrössert, Puls 120 (bei Ruhe). Deutliche Schwellung des rechten Lappens und des Isthmus der Schilddrüse, linker Lappen normal. Prominenz des Bulbus und Hypertrophie des Schilddrüsenlappens waren demnach gekreuzt.

Nach sechsmonatlicher Behandlung, Ruhe, Diät, Tinct. Strophanthi wesentliche Besserung aller Symptome. (Schluss folgt.)

Vermischtes.

1) Réglement du XIIe Congrès International de Médecine à Moscou. 19.—26. Août 1897 (unseres Stiles).

Le XIIe Congrès International de Médecine est placé sous l'Auguste patronage de Son Altesse Impériale le Grand-Duc Serge Alexandrovitch. — L'ouverture du Congrès de Moscou aura lieu le 19 Août 1897 et sa clôture le 26 du même mois. Sa durée sera de huit jours. . . .

2) Der Geheime Medicinalrath Prof. Dr. Rudolf Schirmer in Greifswald, dessen am 27. Januar erfolgten Tod wir zu beklagen haben, gehörte ganz der pommerschen Universitätsstadt an. Dort am 10. März 1831 geboren, studirte er, auf dem Greifswalder Gymnasium vorgebildet, an der pommerschen Hochschule von 1852 an Medicin. 1856 erwarb er dort mit einer physiologischen Untersuchung über den Geschmackssinn den Doctorgrad. Nachdem er im Jahre darauf die ärztliche Staatsprüfung abgelegt hatte, unternahm er die übliche Studienreise, die ihn nach Göttingen, Berlin, Wien und Paris führte. Am längsten verweilte er in Berlin. Hier gewann er Zugang zu Albrecht v. Gräfe. Das war entscheidend für die Richtung von Schirmer's Lebensarbeit. Für Greifswald setzte Schirmer die selbständige Einrichtung des augenärztlichen Universitätsunterrichtes durch. Er habilitirte sich 1860 als erster Docent für Augenheilkunde an der pommerschen Hochschule. Von der Universität war damals noch der Chirurgieprofessor Adolf Bardeleben mit der Unterweisung der Studirenden in der Augenheilkunde beauftragt. Schirmer verstand es aber, sein Fach in dem Maasse zur Geltung zu bringen, dass 1867 in Greifswald eine ausserordentliche Professur für Augenheilkunde errichtet wurde, die ihm zufiel. 1873 kam es endlich bei der allgemeinen Reform des ophthalmologischen Unterrichtes an den preussischen Hochschulen zur Begründung einer ordentlichen Professur. Verbunden mit dieser ist die Leitung der Universitätsklinik für Augenkranke, deren Schaffung Schirmer zu danken ist und der er als eifrigster Lehrer (12 Stunden wöchentlich) vorstand. Was die wissenschaft-

lichen Leistungen Schirmer's angeht, so seien seine beiden grösseren Schriften „Die Lehre von der Refraction und Accomodations-Störungen des Auges" und „Die Krankheiten der Thränenorgane" hervorgehoben. Dazu kommt noch eine beträchtliche Reihe von Einzelstudien. Schirmer leitete die Greifswalder Augenklinik bis zum Herbst 1893. Seither lebte er im Ruhestande. Die Klinik übernahm als sein Nachfolger sein Sohn Otto Schirmer als ausserordentlicher Professor.

3) Mittheilung eines Falles von Mitbewegung eines ptotischen Lides bei Bewegungen des Unterkiefers. Von Prof. M. Bernhardt. (Nachtrag).

Die Beobachtung Hillemann's[1] betrifft ein 18jähriges sonst gesundes Mädchen, dessen linkes oberes Augenlid nicht eigentlich gelähmt war, doch aber schwächer functionirte als das rechte. Es bewegte sich beim Kauen mit: es hob sich bei Oeffnung des Mundes, beim Vorschieben des Unterkiefers und beim Verschieben desselben nach rechts. Wurden die Mm. masseteres und temporales bei geschlossenen Kiefern in Bewegung gesetzt, so senkte sich das Lid etwas bei ihrer Anspannung und hob sich wieder bei Nachlass der Spannung. — Es bestand ein Colobom des linken Sehnerven, eine beträchtliche Vergrösserung des blinden Fleckes: an der dem Sehnerveneintritt entsprechenden Stelle bestand ein relatives, z. Th. absolutes Scotom von etwa 15 Perimetergraden. In Bezug auf die Parese des oberen Lides und seine Mitbewegung schliesst sich Verf. im Wesentlichen den von Helferich und Referenten entwickelten Anschauungen an.

Bibliographie.

1) Ueber einen Fall von Embolie der Centralarterie mit Freibleiben des temporalen Netzhautbezirkes nebst Bemerkungen über die centripetalen Pupillenfasern, von Prof. Dr. Laqueur in Strassburg. (Arch. f. Augenheilkunde. XXX. Bd. 2. u. 3. Heft.) L. beschreibt einen Fall von Embolie der Centralarterie mit Freibleiben des temporalen Netzhautbezirkes. Die centrale S. betrug $^2/_3$. Das G. F. zeigt eine enorme Beschränkung, insofern dasselbe nach oben bis dicht an den Fixirpunkt, nach innen $3—4^0$, nach unten bis 6^0 und nach aussen bis 12^0 eingeengt war. Die Reaction der Pupille auf direct von vorn einfallendes Licht ist erhalten, wenn auch wenig ausgiebig. Der Augenhintergrund zeigt die bekannte milchige Trübung (mit Ausnahme des maculotemporalen Bezirkes) bis zu einer Entfernung von 3—4 Pa D., dann nimmt die Verfärbung allmählich, aber ziemlich rasch ab und die Aequatorialgegend erscheint wieder in dem normalen Roth. Temporalwärts ist sowohl der Rand der Pa. in einer Ausdehnung von ungefähr einem Drittel des Kreisumfanges normal, als auch ein breiter, scharfbegrenzter Streifen des Augenhintergrundes bis zur Peripherie, in welchem die Macula lutea enthalten ist. Im Bereich der normal erscheinenden Partie verläuft ein ziemlich dickes Gefäss (Arterie), ungefähr entsprechend einem Retinalgefäss 2. Ordnung, welches in den gesunden Bezirk verschiedene Aeste abgiebt und sich bis weit in die Peripherie hinein verfolgen lässt. Von Maculargefässen sind mit Mühe drei ganz kleine Aestchen zu erkennen, die sich jenseits des Papillenrandes bald verlieren. Der Harn ist eiweissfrei, aber es besteht ein Klappenfehler an der Mitralis, wahrscheinlich in Folge frischer Endocarditis. — Nach 8 Tagen begann die Netzhauttrübung sich aufzuhellen.

---

[1] Eigenthümliche Mitbewegung des oberen Lides eines mit Coloboma nervi optici behafteten Auges. (Aus der Bonner Augenklinik.) Klin. Monatsbl. f. Aug. Dec. 1894.



Die centrale S. ist jetzt = 1. Nach ungefähr 3 Wochen ist der untere und obere Papillenrand sichtbar geworden. Die Begrenzung des normalen Netzhautbezirkes ist nicht mehr so scharf. Die Pupillenreaction ist bei Lichteinfall von vorn sehr deutlich, aber schwächer als die synergische, ausserdem ist aber jetzt auch eine schwache Reaction zu constatiren bei excentrischem Lichteinfall von rechts oder links. — Im weiteren Verlauf trat deutliche Atrophie der Sehnerven ein, sämmtliche Arterien, mit Ausnahme des beschriebenen temporalen Astes, sind sehr dünn. Die centrale S. ist normal, das G. F. ist unverändert geblieben. Die Therapie (Massage) hat keinerlei Wirkung. — 8 Monate später ist die Netzhauttrübung völlig verschwunden, sonst hat sich nichts geändert. Das temporale Gefäss in dem normalen Bezirk hat immer noch den Durchmesser eines Gefässes 2. Ordnung, von den drei kleinen Maculararterien ist nur noch eine, ganz feine nachzuweisen. — Es handelt sich hier zweifelsohne um eine Embolie der Centralarterie mit Freibleiben des temporalen Astes, welcher vor der Stelle der Verstopfung aus dem Stamm entsprang. Das Vorkommen eines solchen starken temporalen Astes ist übrigens häufiger, als man glaubt. Der ophthalmoskopische Befund entspricht vollkommen jener Annahme, denn ein cilio-retinales Gefäss, welches hakenförmig aus dem Rand der Pa. aufgestiegen wäre, war nicht zu entdecken und hätte auch zur Ernährung eines so grossen Netzhautbezirkes nicht ausgereicht. Es gelang dem Verf. in der Literatur 16 weitere Fälle von Embolie mit Integrität der Macularregion zu finden. Er theilt dieselben kurz mit. Die Fälle gleichen sich im Allgemeinen ziemlich, die Verschiedenheit der Form der freigebliebenen Netzhautzone erklärt sich leicht durch die Annahme, dass von den kleinen Maculararterien bald nur eine, bald zwei, bald auch mehrere von der Embolie verschont geblieben sind. Die Ansicht, dass cilio-retinale Gefässe dabei eine Rolle spielen, ist schon von früheren Autoren mit guten Gründen widerlegt worden. Der wesentliche Unterschied des hier beschriebenen Falles von jenen bisher veröffentlichten 16 Fällen liegt jedoch darin, dass hier nicht blos der papillo-maculare Bezirk, sondern der ganze temporale Netzhautbezirk bis an die Ora serrata freigeblieben ist. Dies ist nur zu erklären durch das zufällige Vorhandensein eines stärkeren temporalen Astes der Centralarterie. Die macularen Arterien konnten keine Rolle spielen, denn sie waren bei der letzten Untersuchung völlig atrophisch gefunden worden. Dass bei der beträchtlichen Grösse des erhaltenen Netzhautbezirkes das G. F. so auffallend klein war, ist leicht verständlich, wenn man sich die Faserrichtung der Sehnervenfasern vorstellt, welche vom oberen und unteren Papillarrand mit Umgehung der Macula bogenförmig zu den von der Macula temporalwärts gelegenen Netzhautpartien ziehen, während die von dem temporalen Papillarrand abgehenden Fasern nur bis zur Macula selbst gehen und diese versorgen. Weiterhin ist der beschriebene Fall noch interessant, insofern die Belichtung der auf Licht nicht empfindlichen Netzhautbezirke eine sichere, wenn auch schwache Pupillarreaction auslöste, und es spricht L. die Ansicht aus, dass die kritische Betrachtung seines Falles und aller anderen hierher gehörigen Fälle zu dem Schlusse führe, dass in der Netzhaut neben den Sehfasern auch centripetale Pupillenfasern in gesondertem, wenn auch eng verflochtenem Fasersystem existiren müssen. Ancke.

2) **Zwei Fälle von Glaucoma malignum**, von Prof. E. Adamük in Kasan. (Archiv für Augenheilk. Bd. XXX. 2. und 3. Hft.) Verf. betrachtet als Ursache des Glaucoms nur die venösen Gefässe, da seine zahlreichen, in dieser Richtung angestellten Experimente erwiesen haben, dass die beständig und stark hervortretende Erhöhung des intracularen Drucks, welches das

wesentliche Merkmal dieses Processes bildet, einzig und allein durch Unterbindung der Venae vorticosae hervorgerufen werden kann. Alle übrigen Ursachen können nur temporäre Bedeutung haben; die nervöse Thätigkeit müsste schliesslich erschöpft werden, der Entzündungsprocess müsste allmählig sein natürliches Ende erreichen und das Glaucom, wenn es durch diese Ursachen bedingt wäre, müsste bedeutend früher endigen. Die beständig zunehmende Härte der Augen kann also nur von solchen Ursachen abhängen, welche keiner Erschöpfung und Ermüdung unterliegen. Veränderungen atrophischer Art in der Gefässhaut und im Ciliarkörper spielen dabei keine Rolle, denn es ist allgemein bekannt, dass der Glaucom-Process in seiner schärfsten Form an noch sehr gut sehendem Auge sich entwickeln kann, zu einer Zeit, wo von jenen Veränderungen keine Rede ist. Ferner hat die Verwachsung der Winkel in der vorderen Kammer nichts hierbei zu bedeuten, da dieselbe in 20% der Fälle fehlt und wenn sie sich bildet, dies erst thut, nachdem der Glaucom-Process schon einen höheren Grad erreicht hat. Auch die Wirkung der Mydriatica und Miotica bestätigt die Richtigkeit von A.'s Ansicht. Diese Mittel haben am gesunden Auge einen geringen Einfluss auf die Tension, der sich darin äussert, dass mydriatische Mittel unzweifelhaft den intraocularen Druck etwas herabsetzen, während ihn die miotischen etwas erhöhen. Gerade umgekehrt ist die Wirkung jener Mittel bei glaucomatösen Augen, aber nicht weil diese Alkaloide einen Einfluss auf die grössere oder geringere Filtration der Augenflüssigkeit ausüben, also nicht wegen ihrer physiologischen Wirkung, die sie sonst entfalten, sondern weil sie die Pupille gleichzeitig erweitern resp. verengern, also wegen ihrer mechanischen Wirkung. Sie entlasten den Ciliarkörper von Blut, falls sie die Pupille verengern, sie belasten ihn noch mehr, falls sie die Pupille erweitern. — Nach diesen allgemeinen Betrachtungen über das Wesen des Glaucoms schildert Verf. zwei Fälle von Glaucoma malignum. Der erste Fall betrifft einen 34jährigen Mann, der sich mit absolutem Glaucoma des innereren Auges in der Klinik vorstellt. S = 0. Vollkommen durchsichtige brechende Medien. Tiefe Excav., starker Haloglaucomat. Keinerlei Blutergüsse oder sonstige Veränderungen im Hintergrunde. Wie lange das Sehvermögen schon verloren war, konnte Pat. nicht angeben. Leichte dumpfe Schmerzen. Da die vorgeschlagene Enucleation verweigert wurde, iridectomirte A., ohne Störung bei der Operation und die ersten drei Tagen nachher. Am vierten Tag aber, nachdem Pat. eigenmächtig aus dem Bett gegangen war, gingen die Wundränder auseinander, eine Abflachung der vorderen Kammer trat ein und ein kleiner Bluterguss in dieselbe. Nach diesem Zwischenfall ging die Heilung nur sehr langsam vor sich, insofern die Wundränder immer wieder auseinandergingen. In den Wundwinkeln zeigten sich die Ränder der ausgeschnittenen Iris und mussten zweimal abgetragen werden. Erst nach 6 Wochen fand sich eine glatte Narbe vor, und die Tension wurde annähernd normal. Pat. wurde entlassen. Das zweite Auge war dabei immer vollkommen normal. Wieder 6 Wochen später stellte Pat. sich von Neuem in der Klinik vor und zwar auch auf dem ursprünglich gesunden Auge an Glaucom erblindet. Er soll kurze Zeit nach seiner Ankunft in der Heimath einige Anfälle von Nebelsehen ohne Schmerz gehabt, wodurch seine Sehkraft so geschwächt wurde, dass er schon nach 3 Tagen sich nicht mehr selbst führen konnte. Der Augenarzt in der Heimath des Patienten constatirte typisches Glaucom und iridectomirte. Die Operation an sich verlief normal, aber die Heilung verzögerte sich durch wiederholtes Auseinandergehen der Wundränder und secundäre Iritis. Unter anhaltenden Schmerzen schwand der Rest von Sehkraft vollständig. A. constantirte jetzt, dass die Narbe auf dem ersterkrankten Auge sich wieder

gedehnt hatte. Schmerzen oder grössere Härte fehlten. Auf dem zweiterkrankten Auge war die Narbe ebenfalls gedehnt und uneben und es fanden sich die Residuen abgelaufener Iritis. Das Auge war weich und die Reizung dauerte fort, hierbei bestand noch ganz schwache Lichtempfindung, die jedoch auch bald völliger Blindheit Platz machte. — In einem zweiten Fall handelt es sich um eine sonst gesunde 52jährige Bauernfrau, die mit Glaucoma non inflammat. complet. auf dem linken Auge, in einer unbedeutenden Entwickelung desselben Processes auf dem rechten Auge, in der Klinik erschien. SR = 20/40, L = 0. Beiderseits bedeutende Erhöhung des intraoculären Druckes, besonders L. Entzündliche Veränderungen fehlen. Das einzige Abnorme war die auf beiden Augen stark ausgeprägte glaucomatische Excavation. Nirgends ein Bluterguss. Es wurden nun beide Augen in einer Sitzung iridectomirt, ohne dass Complicationen dabei vorkamen; nur auf dem linken Auge lies sich die Iris schwer herausziehen, riss zweimal von der Pincette ab und musste wiederholt gefasst werden. Nach der Excision füllte sich die vordere Kammer auf beiden Augen mit Blut, welches nach der Entleerung sich immer wiedersetzte, sodass der Verband angelegt werden musste, obgleich die vordere Kammer nicht völlig von Blut gesäubert war. Pat. fühlte nach der Operation ziemlich unbedeutende Schmerzen, die noch viele Tage anhielten. Beim Verbandwechsel zeigt sich auf beiden Augen neben beträchtlicher Chemosis deutliche Iritis. Die Härte des Auges war bedeutend, die Wundränder verklebt, die vordere Kammer fehlt. Das Sehen war neblig. Dieser Zustand hielt zwei Monate an. Es wurde nun auf beiden Augen und zwar zuerst auf dem linken, dann zwei Wochen später auch auf dem rechten Auge die Iridectomie wiederholt. Auf dem linken Auge verlief Alles ziemlich erträglich. Zwar trat auch Bluterguss in die vordere Kammer, Hyperämie und geringe Chemosis auf, aber es verlief Alles viel milder, als bei der ersten Operation. Die Schmerzen waren nur gering. Die Härte des Auges verringerte sich. Deshalb schritt man auch zur zweiten Operation auf dem anderen Auge. Die Operation selbst verlief ohne Störung, aber die Blutung war hier bedeutender. Auch trat bei der Operation Schmerz ein, der während der folgenden Tage vorhielt. Bei der Abnahme des Verbandes am zweiten Auge zeigte sich dieselbe Hyperämie und dasselbe Oedem, wie nach der ersten Operation. Die entzündlichen Veränderungen dauerten mehr als zwei Monate, die Wundränder gingen an der neuen und an der alten Wunde auseinander, der Bluterguss in die vordere Kammer nahm zu und schliesslich zeigten sich die Merkmale einer Cyclitis und Neigung zur Atrophie. S = 0. — Es wäre nach des Verf.'s Ansicht wünschenswerth, Merkmale zu entdecken, die uns im gegebenen Falle auf dem voraussichtlich malignen Verlaufe eines Glaucoms aufmerksam machen würden und uns rechtzeitig vor der Iridectomie warnen würden.[1] Vielleicht giebt in solchen Fällen die Sclerotomie oder die einfache Paracentose eine bessere Prognose. Da die Malignität des Verlaufs stets auf beiden Augen vorhanden ist, so könnte man wenigstens, nach schlechten Erfahrungen bei dem ersten Auge, am zweiten Auge die weniger eingreifende Operation vornehmen. Ancke.

3) Ueber die genaue Localisation grosser eiserner und stählerner Fremdkörper im Auge mit dem Sideroskop, von Dr. Eduard Asmus, Ass. a. d. kgl. Universitäts-Klinik f. Augenkranke in Breslau. (Arch. f. Augenheikunde. Bd. XXXI. 1. Heft.) Wenn man der empfindlichen Magnetnadel des Sideroskops ein Auge nähert, welches ein ziemlich grosses oder sehr magnetisches Eisenstück enthält, so können stärkste Nadelausschläge in einem so

[1] In Fall 2 konnte probeweise zuerst das linke Auge operirt werden. H.

ausgedehntem Bezirk erfolgen, dass eine genauere Lokalisation des Fremdkörpers unmöglich ist. Wenn nun auch diese grösseren Eisenstücke trotz ungenauer Lokalisation sich meist leicht mit dem Magneten entfernen lassen, so giebt es doch auch Fälle, wo eine feinere Diagnose über den Sitz des Eisenstücks sehr wünschenswerth erscheint. Es sind das diejenigen Fälle, die nicht mehr ganz frisch sind und bei denen eine Fixation des Fremdkörpers zu befürchten ist und dann solche Fälle, bei denen die muthmassliche Form des Eisenstückes die Entfernung desselben aus dem Auge in einer bestimmten Richtung erfordert. Für solche Fälle giebt Verf. eine Modification seines Verfahrens an, welches die Ueberempfindlichkeit des Sideroskops, die hier störend wirkt, herabzusetzen im Stande ist. Er nähert nämlich dem Pol des Sideroskops, dessen Ausschlag die Nähe des Fremdkörpers anzeigen soll, den ungleichnamigen Pol einer zweiten Magnetnadel, welche zunächst bei starker Annäherung die Sideroskopnadel von dem Fremdkörper weg nach sich zu zieht. Entfernt man nun die Hülfnadel um ein kleines Stück, so kann der Fremdkörper wieder so stark auf die Sideroskopnadel wirken, dass diese einen Ausschlag giebt, aber nicht mehr so stark wie früher, dergestalt, dass nur noch von einem kleinen Bezirk des Auges her eine Ablenkung zu constatiren ist. — Handelt es sich um den gegentheiligen Fall, dass nämlich der Fremdkörper sehr klein ist, in welchem Fall natürlich eine Verstärkung der Ausschläge der Sideroskopnadel wünschenswerth erscheint, so giebt Verf. eine andere Modification seines Verfahrens an. Um nämlich das zeitraubende Arbeiten mit dem astatischen Nadelpaar zu vermeiden, so wendet er zur annähernden Astasirung und damit zur Erreichung einer gesteigerten Empfindlichkeit eine Hilfsnadel an, die der Sideroskopnadel sonst völlig gleich unterhalb jener fixirt wird, dergestalt, dass die gleichnamigen Pole übereinander liegen, nach Art des Häup'schen Stabes der Galvanometer. Aus beigegebenen Tabellen lässt Verf. ersehen, dass die Empfindlichkeit des Apparates durch sein Verfahren um ein Bedeutendes erhöht wird. **Ancke.**

4) **Die Arten des Sehpurpurs in der Wirbelthierreihe,** von **E. Köttgen** u. **G. Abelsdorf.** (Sitz.-Berichte d. Preuss. Akad. d. Wissensch. 1895. Nr. 38. S. 921.) **W. Kühne** hatte schon angegeben, dass, nach dem Aussehen zu urtheilen, wahrscheinlich zwei Arten von Sehpurpur vorkommen. Zur Prüfung dieser Vermuthung haben Verff. unter **A. König**'s Leitung die Absorption des Sehpurpurs bei 16 Thierspecies (4 Säugethiere, 1 Vogel, 3 Amphibien und 8 Fische) festgestellt. Die Netzhäute wurden bei rothem Licht präparirt und der Sehpurpur aus ihnen nach **Kühne**'s Methode mittelst gereinigter Galle extrahirt; die Gallenlösungen werden mit dem **König**'schen Spektralphotometer auf ihre Absorption untersucht. Die gefundenen Absorptionskoefficienten sind tabellarisch zusammengestellt. Thatsächlich giebt es darnach 2 Arten von Sehpurpur: die eine bei Säugethieren, Vögeln und Amphibien, die andere bei Fischen vorkommend. Erstere hat ihr Absorptionsmaximum bei der Wellenlänge 500 $\mu\mu$, letztere bei 540 $\mu\mu$, sodass die stärkste Absorption im Grünen stattfindet, bei den Fischen mehr im Gelbgrünen, daher das mehr violette Aussehen des Fischsehpurpurs. Die Absorption des Sehpurpurs der Säuger, Vögel und Amphibien stimmt nach Massgabe des von **A. König** für den Menschensehpurpur gefundenen Absorptionskoefficienten vollständig mit letzteren überein. Durch Belichtung wurde nur eine fortschreitende Abnahme des Sehpurpurs von schliesslich Farblosigkeit erzielt; ein Auftreten von Sehgelb bei dem belichteten Sehpurpur der Thiere war nicht zu beobachten. **J. Munk.**

Um Einsendung von Separatabdrücken wird gebeten.

Verlag von Veit & Comp. in Leipzig. — Druck von Metzger & Wittig in Leipzig.

Centralblatt
für praktische
AUGENHEILKUNDE.

Herausgegeben von

Prof. Dr. J. Hirschberg, Geh. Med.-Rath, in Berlin.

Monatlich ein Heft. Preis des Jahrganges 12 Mark. Zu beziehen durch alle Buchhandlungen des In- und Auslandes und die Postanstalten des Deutschen Reiches.

März. Zwanzigster Jahrgang. 1896.

I. Cancroid der Cornea, ausgegangen von der Spitze eines Pterygiums.

Von Dr. **L. Steiner** in Soerabaya (Java).

Aelterer Javane. Auf der inneren Hälfte der Cornea des linken Auges ein Pterygium, dessen Schleimhaut blass und dünn ist, und das, bei einer Länge von etwa $2^1/_2$ mm, an der Basis 2 mm, an der Spitze nicht


ganz 1 mm breit ist. An die Spitze des Pterygium, mit demselben verwachsen, schliesst sich ein ovaler Tumor an, dessen längster Durchmesser (5 mm) horizontal, dessen kürzester (3 mm) vertical ist und der sich um ungefähr 1 mm über das Niveau der Hornhaut erhebt. Derselbe sitzt der Cornea, die übrigens transparent und unverändert ist, fest auf, bedeckt die Mitte derselben und setzt sich überall am Rande scharf von ihr ab. Die Consistenz ist knorpelhart, die Oberfläche unregelmässig höckerig, die Farbe ungleich, grau bis grauröthlich. Zwischen den einzelnen Höckern ziehen schwärzliche Streifen.

Den Angaben des Patienten ist zu entnehmen, dass zuerst das Flügelfell im Laufe von einigen Jahren langsam auf die Hornhaut vorgedrungen, dass dagegen der in der Mitte befindliche Knoten ziemlich rach, während der letzten Monate, gewachsen ist.

Zur Entfernung der Geschwulst schnitt ich zuerst die Basis des Pterygiums am Cornealrande mit der Scheere durch und trennte es weiter von seiner Unterlage ab, bis es nur noch mit der Spitze an dem Tumor festsass. Es zeigte sich nun, dass diese Verbindung eine feste war, so dass ich das Flügelfell mit einer Pincette fassen und als Handhabe benutzen konnte, um den Tumor von der Unterlage abzuziehen, während ich, an der Spitze des Pterygiums beginnend, mit der Seite einer krummen Lanze, denselben in sägenden Zügen von der Hornhaut ablöste. Dies gelang leicht ohne Zurücklassen von Geschwulstresten und ohne Eröffnung der vorderen Kammer, so dass eine transparente Cornea mit glatter Wundfläche zurückblieb. Diese heilte in einigen Tagen mit einer Trübung. Während des ersten Monats nach der Operation zeigte das Auge weiter keine Veränderungen, namentlich keine Andeutungen eines Rezidivs. Nach dieser Zeit hat der Patient der Beobachtung sich entzogen.

Die mikroskopische Untersuchung ergiebt, dass die Geschwulst zum grössten Theil aus dichtgedrängten Epithelzellen besteht. An der Peripherie, rings herum, auch da, wo sich das Pterygium ansetzt, besteht sie ausschliesslich aus einer Anhäufung von diesen Zellen. In der Mitte ist zwischen dem Hornhautgewebe und der Epithelmasse eine Schicht Rundzellen eingeschoben. Die Grenze zwischen Epithel- und Rundzellen ist überall scharf aber äusserst unregelmässig, indem sowohl zapfenförmige Vorsprünge von Epithelien in die Rundzellenschicht als auch rundliche Sprossen von Rundzellen zwischen die Epithelien vordringen. Vielfach sieht man mitten in den Epithelmassen, manchmal ganz an der Oberfläche, abgeschnürte Rundzellennester ohne nachweisbaren Zusammenhang mit der Rundzellenschicht der Basis. Die Epithelzellen sind fast alle grosse Plattenepithelien mit grossem Kern. In vielen ist ein Kernkörperchen sichtbar. Nur an der Basis sieht man oft eine oder zwei Schichten kleiner kubischer, stellenweise auch cylindrischer Zellen die Rundzellennester umsäumen. An anderen

Stellen sind die Epithelzellen zwischen zwei solchen Nestern wie zusammengedrückt und zu langen Spindeln ausgezogen. Ganz vereinzelt finden sich in den Epithelmassen Cancroidkörperchen, welche aus einer grossen centralen runden Zelle um die sich andere Epithelzellen zwiebelschalenförmig gruppiren, bestehen und welche ohne scharfe Grenze in die Umgebung übergehen. Die Rundzellen haben das Verhalten von Lymphzellen. Sie sind ungleich gross, körnig; in vielen ist ein Kern sichtbar. Stellenweise sind sie durch gegenseitigen Druck zu unregelmässigen Vielecken mit abgerundeten Kanten zusammengepresst. Hier und da verlaufen zwischen den Rundzellen spärliche feine Bindegewebsfasern. Im Allgemeinen sind die Zellen, Epithelsowohl als Rundzellen, an der Basis gut erhalten, scharf contourirt und färben sich gut in Alauncarmin, während nach oben zu die Contouren ver-



schwimmen, die Färbbarkeit abnimmt und das Gewebe wie verhornt erscheint. Die Oberfläche ist an mehreren Stellen ulcerirt. Von dem unter der Geschwulst gelegenen Hornhautgewebe wurde nur eine dünne Schicht entfernt. Dasselbe fällt auf durch Vermehrung der Hornhautkörperchen, durch eine feine körnige Trübung der Grundsubstanz und durch stärkeres Hervortreten und welligen Verlauf der Linien, welche die Lamellen trennen. Rundzellen sah ich in demselben nicht. Die BOWMAN'sche Membran ist fast überall verschwunden. Nur hie und da findet man, an der Grenze der Rundzellenschicht, kurze, theilweise verbogene oder schiefgestellte Bruchstücke derselben die sich überall, auch an den Enden scharf von der Umgebung absetzen.

Das Pterygium besteht aus fasrigem Bindegewebe, welches in der Mitte spärliche, in der Nähe der Oberfläche ziemlich viele Rundzellen enthält, und welches sich durch auffallend grosse Gefässlumina auszeichnet.

Das Pflasterepithel der Oberfläche ist ziemlich gleichmässig dick; nur, wo es auf Falten stösst, verdickt es sich und füllt diese theilweise aus. Die Verbindung zwischen dem Flügelfelle und der Geschwulst bildet ein kurzes Bündel straffer, kernarmer Bindegewebsfasern, welches sich in das unter der Geschwulst gelegene Hornhautgewebe verliert, während seine Epithelbedeckung continuirlich in die Epithelmassen des Randes der Geschwulst übergeht. Der Grenze der Geschwulst ist jedoch durch den jäh aufsteigenden Rand, der sogar die Spitze des Flügelfelles buckelförmig überragt, scharf gezeichnet.

Die Zeichnung zeigt einen Durchschnitt des Randtheiles der Geschwulst bei starker Vergrösserung.

Die Geschwulst ist wohl aufzufassen als ein Cancroid mit sehr zellenreichem Stroma.

Bekanntlich nehmen die Geschwülste der Cornea in der Regel ihren Ausgang vom Limbus, während ein Entstehen derselben auf der Mitte der Hornhaut zu den grössten Seltenheiten gehört. Unsere Geschwulst macht nur scheinbar eine Ausnahme von dieser Regel; denn, dass dieselbe sich aus dem Pterygium und nicht aus dem Hornhautgewebe selbst entwickelt hat, darauf weisen, abgesehen von der grossen Seltenheit von Geschwülsten auf der Mitte der Cornea, das relative Intactsein dieser letzteren, die viel festere Verbindung des Tumors mit dem Pterygium als mit der Hornhaut und der Reichthum des Stroma an Rundzellen, welche wir wohl im Bindegewebe des Flügelfelles, nicht aber im Gewebe der Hornhaut wiederfinden. Sie stammt also aus denjenigen Theilen der Epithelbekleidung des Auges die ursprünglich am Limbus sassen und die erst nachträglich, durch die Bildung des Flügelfelles, auf die Mitte der Hornhaut hinübergezogen wurden.

Diese Beobachtung scheint mir dafür zu sprechen, dass die Prädisposition des Limbus zur Bildung von Geschwülsten ihren Grund hat, nicht in etwaigen diesem Theile eigenthümlichen mechanischen Verhältnissen oder Besonderheiten der Circulation, sondern in den den Zellen dieser Gegend inhärirenden Eigenschaften, welche diese Zellen behalten, auch dann, wenn sie, wie in unserem Falle durch das Vorschreiten des Flügelfelles, von ihrem ursprünglichen Sitze verpflanzt und in andere Verhältnisse gebracht werden.

II. Ein seltener Augengrundbefund.

Casuistischer Beitrag.

Von Dr. J. Hoene in Kieff.

Beim Anlass der Augenuntersuchungen betreffs Bestimmung der Militärdiensttauglichkeit hatte ich Gelegenheit, in der Augenabtheilung des Kieff'schen Militärhospitals den 21jährigen Ch. W. aus Winnice, Gouvernement Podolien, zu untersuchen, dessen linker Augengrund manche Eigen-

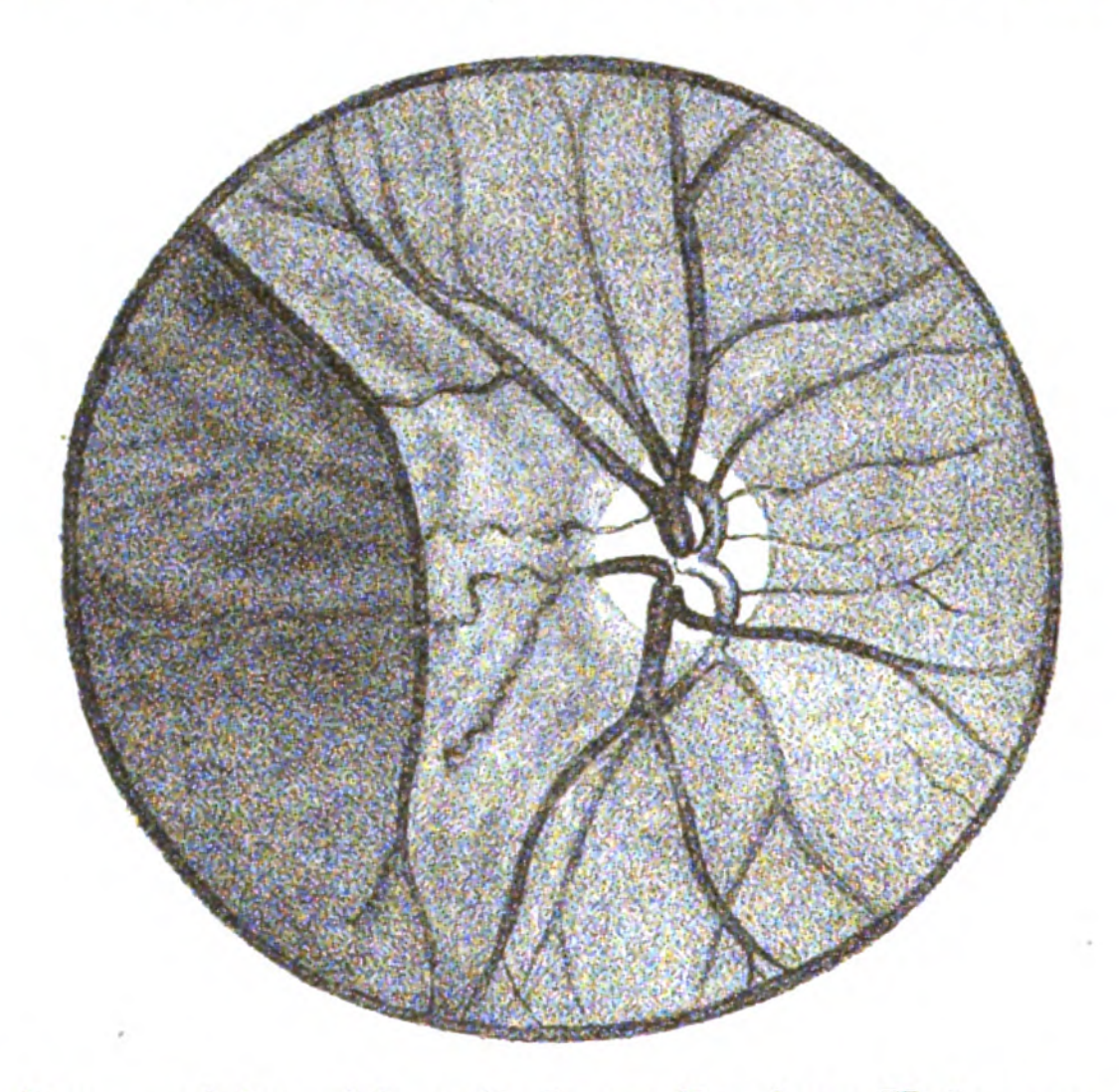


thümlichkeiten darbot, was mir Veranlassung giebt, den Fall hier näher zu besprechen.

Der Untersuchte erklärte, vor zwei Jahren zufällig vollkommenen Verlust der Sehkraft auf seinem linken Auge bemerkt zu haben. Niemals hatte er an demselben gelitten, oder irgend welche Beschwerden empfunden, und die zufällige Entdeckung des Verlustes seines Auges machte auf ihn keinen besonderen Eindruck, da er sich vollkommen gut fühlte und seinen Geschäften mit dem rechten Auge nachkommen konnte. Ebenso kann er sich nicht erinnern, in den letzten Jahren irgend welche schwerere Allgemeinerkrankung durchgemacht, oder eine traumatische Läsion am genannten Auge erfahren zu haben. Bei der Besichtigung seiner Augen lässt sich äusserlich nichts abnormes wahrnehmen. Beide Augen haben bei Blickrichtung nach vorn eine leicht divergente Stellung und sind durchaus symmetrisch. Die Augenbindehaut beider Augen ist normal, namentlich lassen sich beiderseits keine besondere Differenzen in der Füllung der vorderen Ciliargefässen wahrnehmen. Ebenso war auch die Pupillenweite beiderseits gleich. V. oc. d. $^{20}/_{30}$, bei H. von ungefähr zwei Dioptrien, vollkommener Durchsichtigkeit der klaren Medien und ganz normalem Augengrunde. Im linken Auge wurde vollkommene Blindheit angegeben, mit Einbusse des Lichtsinnes, ausgenommen einen geringen Bereich des oberen Gesichtsfeldes, wo die Erhellung mit dem Augenspiegel erkannt wurde. Bei näherer Untersuchung des linken Auges, nach maximaler Erweiterung der Pupille, zeigte sich vollkommene Klarheit der Hornhaut und normale Tiefe der Augenkammer; dagegen fand ich in der Linse, in der Gegend des hinteren Poles, mehrere streifige Trübungen, die aus Pünktchen und Streifen bestanden, und nicht in einer Ebene gelagert waren, sondern theilweise sich übereinander deckten. Die peripheren Theile der Linse waren vollkommen durchsichtig.

Bei der Untersuchung mit dem Augenspiegel, sowohl im aufrechten wie im umgekehrtem Bilde, sah man zunächst mehrere feinflockige, rasch bei Bewegungen des Auges im Gesichtsfelde herumschwimmende Trübungen im Glaskörper, und in der Tiefe des inneren Theiles des Augengrundes eine eigenthümliche, tief schwarze, etwas schillernde Schattenlinie, die auf den ersten Anblick ganz den Eindruck eines verschobenen Linsenrandes machte. Die Linse zeigte jedoch, trotz sorgfältigster Untersuchung, keine Spur von Dislocation, demnach muss die genannte Schattenlinie einer anderen Ursache zugeschrieben werden. Bei näherer Betrachtung derselben ergab sich, dass sie ganz in der Tiefe des Augengrundes gelagert ist, bei etwas convergenter Stellung des Auges theilt sie denselben in zwei scharf begrenzte Bezirke, die sich auch durch die Farbennüance des reflectirten Augengrundlichtes voneinander differenciren. Der weit grössere, etwa $^{2}/_{3}$ umfassende äussere Theil des Augengrundes reflectirte gewöhnliches orangerothes Licht, während der innere Theil in einer viel dunkelrother Farbe erscheint. Die schattige

Begrenzungslinie dieser beiden Theile in der inneren oberen Peripherie des Augengrundes anfangend, verläuft bogenförmig mit der der Papille zugekehrten Convexität und dann beinahe im Niveau derselben sich allmählig nach innen und unten wendend, verliert sie sich in der inneren unteren Peripherie des Augengrundes mit deutlicher Zweitheilung. Bei genauerer Betrachtung sieht man weiter, dass der ganze convexe Rand dieser Bogenlinie von einem grellen glänzenden Streifen begleitet ist. Die, mehrere Papillendiameter ausserhalb der Schattenlinie gelagerte, Papille des Sehnerven zeigte, ausser einer etwas undeutlichen Begrenzung ihres inneren Abschnittes, sonst keine merkbare pathologische Veränderungen. Ebenfalls ist die Anordnung der Gefässe vollkommen normal. Der arterielle centrale Stamm theilt sich fast auf der Höhe der Papille in ein oberes und unteres



arterielles Gefäss, welche sich mit bogenförmiger Krümmung nach oben und unten begeben. Das obere theilt sich noch im Bereiche der Papille in die temporale und nasale Arterie, während das untere in die entsprechenden Gefässe sogleich nach Verlassen der Papille sich verästelt. Die Venen sammeln sich in zwei besonderen Stämmen in der Papille, und zeigen sowohl im Verhalten ihrer Theilungen, wie in der Beschaffenheit ihrer Wandungen keine Abweichungen von der Norm. Nur die im inneren Theile des Augengrundes verlaufenden Gefässe zeigen bedeutende Veränderungen, welche gleich näher angedeutet werden. Sonst muss noch in Bezug auf das allgemeine Verhalten der Gefässe betont werden, dass ihr Kaliber im Vergleich mit dem rechten Auge etwas verdünnt erscheint. Während der Augengrund im oberen, unteren und äusseren Theile ziemlich gleichmässig erscheint und von keiner pathologischen, ophthalmoskopisch sichtbaren Veränderung eingenommen ist, findet man, dass der zwischen der Papille und

der Bogenlinie gelagerte Theil der Netzhaut mehrfach von der Gefässaderhaut abgehoben ist, was sich durch leichte Faltungen und weissliche Verfärbungen an derselben erkennen lässt. Entsprechend dem zeigten auch die in der Richtung gegen die Bogenlinie verlaufenden venösen Gefässe starke Windungen, wobei einzelne Abschnitte ihres Verlaufes bald unsichtbar wurden, bald wieder auftauchten. Von solchen Gefässen waren vier deutlich zu sehen. Ein oberes Aestchen, von der V. nasalis superior entspringend, erscheint nach kurzem gewundenen Verlauf dicht an der dunkelen Schattenlinie scharf abgeschnitten. Dann geht ein feines venöses Aestchen noch im Bezirke der Papille von der V. centralis superior nach innen und etwas nach unten ab, und gleich nach dem Ueberschreiten des Papillenrandes verläuft es in der Netzhaut mit starken Windungen, wobei einzelne seiner Abschnitte wie unterbrochen erscheinen. Die sichtbaren Theile dieses Gefässes, sowie auch der beiden nächstfolgenden, erscheinen stark erweitert, mit dunkler Färbung. Die beiden übrigen Gefässe entspringen mit einem gemeinsamen Stamme aus der V. centralis inferior, welcher sich gleich nach dem Uebertritt aus der Papille in zwei Gefässe theilt, von welchen das obere mit vielfachen Windungen gerade aus nach Innen sich begiebt, während das untere nach Innen und Unten vor der Schattenlinie sich verliert. Während das obere und untere von allen diesen Gefässästchen die genannte Schattenlinie nicht überschreiten, konnten die mittleren, bei entsprechender optischer Einstellung, über dieselbe verfolgt werden, und zwar in der Weise, dass sie nach starker parallaktischer Verschiebung nach oben, als ziemlich gradlinige, etwas verbreitete Gefässe mit etwas verwaschenen Wandungen, vortraten, und sich theilend in der Peripherie des Gesichtsfeldes verschwanden. Alle diese beschriebenen Einzelheiten des nach aussen von der Schattenlinie gelegenen Theiles des Augengrundes konnten im aufrechten Bilde, bei meiner H. von 1,5 Dioptrie, mit concav 1,0 Dioptrie deutlich erkannt werden. Aber zur deutlichen Einstellung des von der Concavität der Schattenlinie begrenzten Theiles des Augengrundes benöthigte ich 6 bis 7 Dioptrien convex. Wir haben demnach eine starke Niveaudifferenz des Augengrundes, welche beim Vergleich des inneren Theiles mit der Lage der Papille mindestens 8 Dioptrien beträgt. Nach der starken parallaktischen Verschiebung der Gefässe zu urtheilen, wie sie oben angedeutet wurde, kommt diese Erhebung des inneren Theiles des Augengrundes ziemlich plötzlich zu Tage. Irgend welche charakteristische Veränderungen dieses erhöhten Abschnittes des Augengrundes konnten jedoch nicht nachgewiesen werden. Nur die tiefrothe Farbennuance des reflectirten Lichtes, durch welche sie sich merkbar unterscheidet vom übrigen Augengrunde, mit stellenweiser leichter Schattirung, war das einzige Merkmal, welches auf den ersten Einblick eine tiefe Läsion dieses Augengrundtheiles markirte. Namentlich konnten, trotz sorgfältigem Nachsuchen, nirgends weder Herderscheinungen noch neugebildete Gefässe aufgefunden werden. Die beigegebene Skizze stellt die

Einzelheiten dieses eigenthümlichen Spiegelbefundes des Augengrundes im aufrechten Bilde bei starker Convergenzstellung des Auges dar; freilich muss noch bemerkt werden, dass die Gefässe etwas zu dick angedeutet sind, was jedoch das Erkennen des Bildes wenig beeinträchtigt. Sonst muss noch zugefügt werden, dass im Vergleich mit dem rechten, die Tension dieses Augapfels, freilich nur mit dem Fingergefühl gemessen, etwas gesteigert war.

Was nun die Deutung der eben beschriebenen Veränderungen des Augengrundes betrifft, so muss zunächst an eine begrenzte Neubildung, resp. Geschwulst im inneren Theile des Augengrundes gedacht werden. Wegen des ziemlich gleichmässigen Lichtreflexes von der Oberfläche desselben, sowie in Anbetracht des Abhandenseins irgend welcher characteristischer pathologischer Veränderungen von Seite der Gefäss- wie auch der Netzhaut, muss der Sitz der Geschwulst hinter der Gefässhaut resp. in den äusseren Schichten derselben angenommen werden, und zwar dem ophthalmoskopischen Bilde zufolge, in dem vorderen inneren Theile desselben, in der nächsten Nähe des Ciliarkörpers. Als weitere Folgen der gedachten Neubildung sehen wir starke Nutritionsveränderungen, die sich in der Linse, dem Glaskörper und den benachbarten Theilen der Netzhaut deutlich erkennen lassen. Ueber die Linsentrübungen, die die Gegend des hinteren Poles einnehmen, und als direkte Folge der gestörten Nutrition anzusehen sind, lässt sich nichts bemerkenswerthes aussagen. Dagegen sind höchst bemerkenswerth die Veränderungen im Glaskörper. Ausser einer Verflüssigung desselben, die sich in einer ausgesprochenen Beweglichkeit der in ihm vorhandenen flockigen Trübungen kund giebt, muss noch eine theilweise Verdrängung und Verdichtung desselben im äquatorialen inneren Theile angenommen werden. Wenigstens kann die dunkele, glänzende, eine starke parallaktische Verschiebung bei Bewegungen des Auges zeigende Schattenlinie anders nicht erklärt werden. Optisch kommen ja derartige Gebilde zu Stande nur durch den starken Refractionsunterschied zwischen einer die Lichtstrahlen brechenden Mitte und eines begrenzten Theiles derselben, wo keine Strahlen gebrochen und reflectirt werden. Dieses optische Phänomen sehen wir gewöhnlich bei dislocirten Linsen, bei welchen der scharfe, alle Lichtstrahlen reflectirende Rand als schwarze dunkle Linie erscheint. Es muss also hier in unsrem Falle eine analoge Erscheinung statthaben. Da von einer Lageveränderung der Linse in gegebenem Falle keine Rede sein kann, so muss die Ursache des Zustandekommens dieser optischen Erscheinung im Glaskörper gesucht werden. Diese kann nur bestehen in einer begrenzten Hervorhebung desselben, und zwar einer derartigen, dass ähnliche optische Bedingungen gegeben werden, wie am dislocirten Linsenrande. Zur Deutlichkeit dieser optischen Erscheinung mögen höchstwahrscheinlich wohl auch beigetragen haben etwaige Refractionsunterschiede in den verschiedenen, ungleichmässige Consistenz zeigenden Schichten des Glaskörpers. Den gegebenen Verhältnissen gemäss, muss die Hervorhebung des Glaskörpers, bei den in

ihm bestehenden Nutritionsstörungen, der Raumbeengung im Augapfel zugeschrieben werden. Wie es oben angegeben wurde, — bei genauer Betrachtung schliesst sich unmittelbar dem convexen Rande der Schattenlinie ein heller glänzender Saum an, der sie in ihrer ganzen Ausdehnung begleitet. Da er nur einerseits gelagert, und ziemlich gleichmässig bei allen Bewegungen des Auges sichtbar ist, so kann man ihn nicht als eine einfache Contrasterscheinung betrachten. Es müssen wohl materielle Veränderungen im Grunde des Auge diese Erscheinung verschulden, und zwar handelt es sich allem Anscheine nach neben einer partiellen Ablösung des Glaskörpers, längs der Begrenzungslinie der hervorwuchernden Geschwulst, noch um einen Exsudationsprozess zwischen Glaskörper und Netzhaut. Bekanntlich kommen die Ablösungen der Hyaloides von der unterliegenden Netzhaut dadurch zu Stande, dass ein seröser Erguss die äussere Glashaut von der Unterlage abhebt, und diese Ausschwitzung wurde von früheren Autoren als Vorbedingung des Zustandekommens der Glaskörperablösung betrachtet. Ophthalmoskopisch ganz analoge Veränderungen finden wir in der Gegend des hinteren Poles in den seltenen Fällen hochgradiger perniciöser Myopie, welche zuweilen von diesem pathologischen Zustande des Glaskörpers begleitet werden. In solchen Fällen finden wir ja auch in der Umgebung der Papille einen in den tiefsten Schichten des Glaskörpers gelagerten schwarzen Saum, der eine hellglänzende Fläche, den serösen Erguss, begrenzt. Freilich sind in unserem Falle die Verhältnisse ganz andere, dennoch ist die Analogie der entsprechenden ophthalmoskopischen Erscheinungen so augenfällig, dass nur auf diese Weise die gefundenen Augengrundveränderungen gedeutet werden können. Endlich finden wir noch in unserem Falle eine ausgedehnte flache Netzhautablösung, welche in mehrfachen Falten die ganze mittlere Parthie zwischen der Papille und Geschwulst einnimmt.

Was nun die Pathogenese dieses ungewöhnlichen Krankheitsfalles betrifft, so kann wohl kein Zweifel darüber bestehen, dass die Geschwulstbildung den Ausgangspunkt der anderweitigen Veränderungen des Augengrundes bildete. Ueber die Natur derselben können wir zur Zeit nichts bestimmtes aussagen. Es fehlen dazu sowohl genauere anamnestische Daten, als auch längere Beobachtungszeit, welche uns genauere Aufschlüsse geben könnten. Wenn wir den Angaben des Untersuchten vertrauen, so handelt es sich jedenfalls um einen längeren, mehrere Jahre dauernden pathologischen Wucherungsprocess, welcher allmählig schleichend und weiter sich fortbildend, zur schliesslichen Desorganisation des Augapfels führen wird. Der Localisation nach haben wir es mit einer höchstwahrscheinlich sarcomatösen Neubildung zu thun, welche gerade im Stadium der Ausbildung des glaucomatösen Zustandes sich befindet, und in dieser Beziehung steht unser Fall nicht einzeln da. Trotzdem ist er, da gerade ophthalmoskopische Bilder der genannten Affectionen nicht zu den alltäglichen Beobachtungen gehören, auch in dieser Beziehung vom gewissen klinischem Interesse. In

anderer Hinsicht aber, meiner Ansicht nach, müssen wir den Fall als einen klinisch sehr bemerkenswerthen betrachten, nämlich wegen der beschriebenen Veränderungen im Glaskörper. Obwohl dieselben nicht selbstständig auftreten und mit weitläufigen Netzhautablösungen begleitet sind, — streng begrenzte Abhebungen des Glaskörpers in der äquatorialen Gegend des Auges, die ophthalmoscopisch erkennbar sind, müssen doch zu den seltensten Ausnahmen gehören. Trotz sorgfältiger Nachforschung der betreffenden Literatur, fand ich nirgends Angaben über derartige Complicationen von Seiten des Glaskörpers, die bei Erhaltung seiner Durchsichtigkeit, ophthalmoscopisch sichtbar wären. Dislocationen des Glaskörpers, resp. Abhebungen desselben von der unterliegenden Netzhaut, können entweder bedingt werden durch traumatischen Verlust desselben oder durch Processe, welche allmählig die Dimensionen des Augapfels merklich vergrössern oder endlich bei Schrumpfungen des Glaskörpers, welche bei schweren cyklitischen Processen beobachtet werden. Die Abhebung findet sich gewöhnlich im vorderen oder hinteren Abschnitte des Auges, wobei die vorderen immer als Folge bedeutender Entzündungsprocesse auftreten. (Wedl und Bock Pathol. Anatomie des Auges.) Nach Alt (Norm. und pathol. Histologie des Auges) kann die Ablösung des Glaskörpers als Folge einer serösen Choroiditis auftreten, wobei durch seröses Exudat sowohl derselbe als auch die Netzhaut abgelöst gefunden werden. Die Wirkung der ihn von der Retina abdrängenden Flüssigkeit soll mehr auf chemischem als auf mechanischem Wege geschehen. In unserem Falle muss noch darauf aufmerksam gemacht werden, dass wir keine Schrumpfungserscheinungen im Glaskörper vorfinden, im Gegentheil nur Anzeichen seiner Verflüssigung. Demnach kann auch das Auftreten der Abhebung nur als Folge eines serösen Ergusses zwischen Netzhaut und Hyaloides betrachtet werden. Freilich müssen wir den veränderten Diffusionsverhältnissen des in seiner Ernährung stark beeinträchtigten Glaskörpers die Hauptbedingung des Auftretens dieses Zustandes zuschreiben und zwar dem verminderten Vermögen von Seiten des Glaskörpers, den stark eiweishaltigen serösen Erguss aufzunehmen. Meiner Meinung nach ist dieser klinische Befund auch wichtig in Hinsicht der bekannten von Raehlmann aufgestellten Ansichten, entgegen den Anschauungen von Leber, Weeber und Nordensohn, über die Entstehungsweise der Netzhautablösung.

In den Literaturberichten der letzten 10 Jahre, konnte ich ausser dem Falle von Campart, wo bei einer specifischen Chorioretinitis mit Blutergüssen im Glaskörper auch eine partielle Ablösung der Hyoloidea vorhanden war (Bull. de la clinique nationale des quinze vingt 1885), und den Stellen von Galezowski, die die genannten Läsionen des Glaskörpers bei hochgradiger Myopie besprechen, keine sonstige Angaben über diesen Gegenstand auffinden.

Klinische Beobachtungen.

Aus Prof. Hirschberg's Augenklinik.

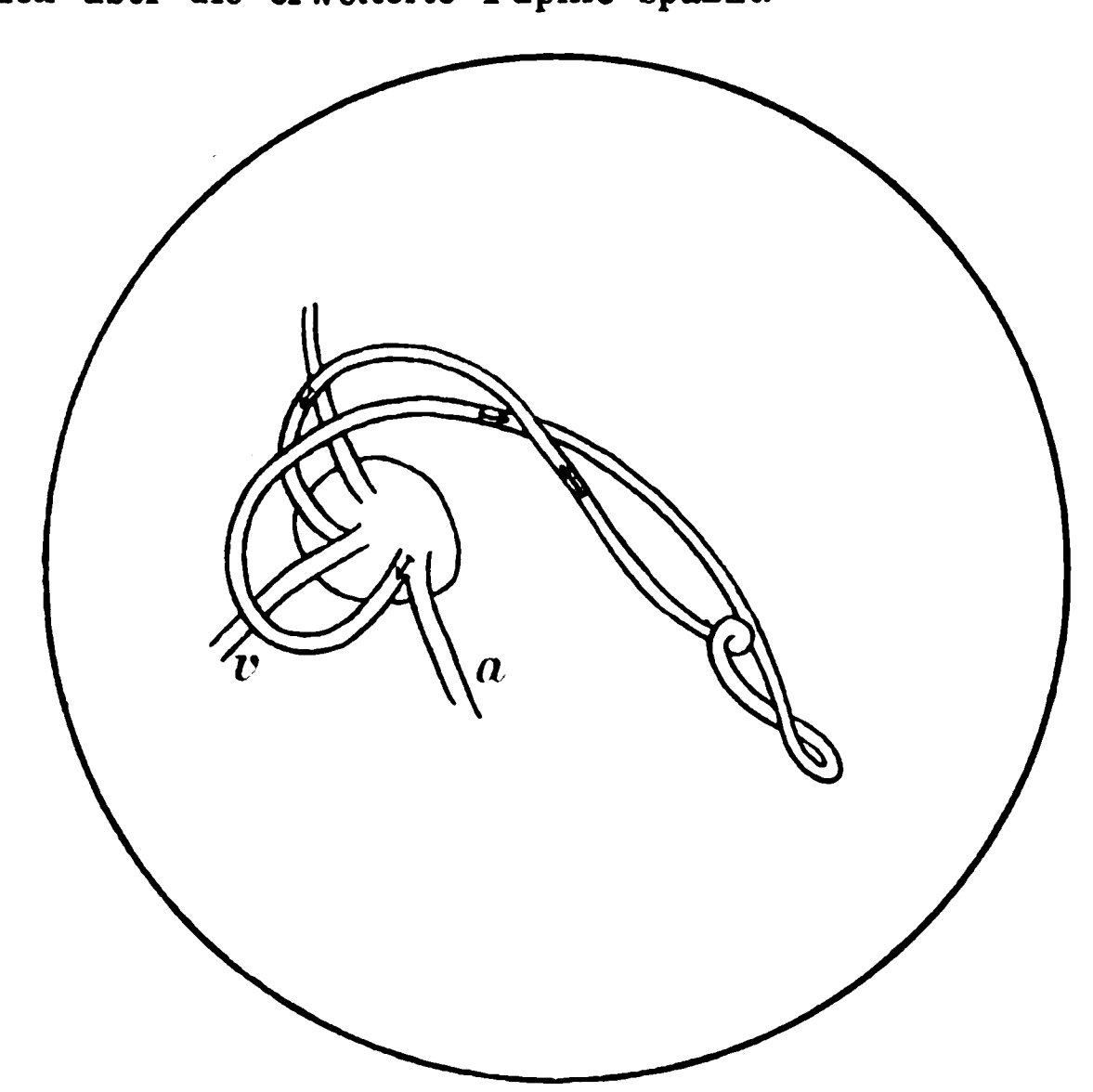
I. Glaskörperarterie, Pupillarmembran und subconjunctivales, erweitertes Venennetz an demselben Auge.[1]

Von Dr. Alfred Moll, Assistenzarzt.

Das linke Auge des 6jährigen P. D., der sich vor Kurzem in der Poliklinik vorstellte, weist drei Missbildungen auf, von denen zwei in ursächlichem Zusammenhang stehen dürften.

Bei der äusseren Betrachtung fällt an dem divergent stehenden Auge zunächst ein erweitertes subconjunctivales Venennetz am nasalen Theil des Bulbus auf. Dasselbe wurde sofort nach der Geburt angedeutet gefunden, vergrösserte sich aber vor einem Jahre nach Keuchhusten bis zu seiner jetzigen Ausdehnung. Durch die beim Husten auftretende Stauung wurde also das präformirte Venennetz erweitert und dauernd mit Blut gefüllt.

Zweitens sieht man eine sehr zierliche Membrana pupillaris perseverans, die ihre Fäden über die erweiterte Pupille spannt.



Als dritte interessanteste Missbildung erkennt man mit dem Augenspiegel eine Arteria hyaloidea persistens, deren schematisches aufrechtes Bild ich beifüge.[2]

Man sieht deutlich, wie aus einem Ast der Arterie (*a*) ein Bogen abgeht, in leicht gewundenem Verlauf ca. 3 mm (9 D) weit nach vorn geht, schlingenförmig umbiegt und sich in ein Gefäss fortsetzt, das sich um das erste windet, um dann auf der Papille unter einer Vene (*v*) zu verschwinden. Während der Abgang aus einer Arterie also ganz sicher gestellt ist, vermag man das Ende wegen der gerade ungünstigen optischen Projection nicht als ebenso sicher

---

[1] Nach einer Febr. 1896 in den Berl. ophthalm. Ges. veranstalteten Demonstration.

[2] Da die Glaskörperarterie direct nach vorn verläuft, präsentirt sie sich bei geänderter Blickrichtung des untersuchten Auges jedesmal anders, sodass das Bild schematisirt werden musste.

für venös zu erklären. Die Gefässschlinge erscheint in ihren ersten $^2/_3$ roth, d. h. mit Blut gefüllt. Die Kuppe ist grauschwarz durchscheinend und flottirt bei Bewegungen des Auges. Bei sanftem Druck auf den Bulbus fängt der arterielle Bogen an, zu pulsiren.

Von sonstigen ophthalmoskopischen Anomalien sind noch leichte Varicenbildungen der Venen zu bemerken.

Ein Cloquet'scher Canal oder hintere Poltrübung der Linse sind nicht zu sehen. — Das Auge erkennt die Finger auf 5 Fuss.

Das rechte Auge ist normal.

Zwei Dinge sind es, die den Fall so interessant machen. Erstens eine Bemerkung von Manz im Handbuch von Graefe und Sämisch, dass für alle gut beobachteten Fälle von Membrana pupillaris perseverans stets ein negativer Befund hervorzuheben ist: Man hat niemals Gefässreste im Glaskörper gefunden, ein Umstand, der auf eine gewisse Unabhängigkeit der foetalen vorderen und hinteren Gefässkapsel der Linse von einander hindeute. Allerdings, fügt M. hinzu, wäre es nicht ausgeschlossen, dass die die sog. Membrana capsularis bildenden Glaskörpergefässe zu Grunde gegangen sein können, während die aus der Iris stammenden, die Membrana pupillaris darstellenden Gefässe über das foetale Leben hinaus erhalten sein können. — Zweitens wird von allen Autoren angegeben, dass der Art. hyaloid. keine Vene entspicht. Vielmehr soll im foetalen Leben das durch die Glaskörperarterie zur hinteren Linsenfläche gebrachte Blut durch Gefässe abgeführt werden, die um den Linsenäquator herum mit den Venen der Pupillarmembran communiciren. Ein einziger Fall wird von Liebreich erwähnt, der ein dem unseren völlig gleichendes Bild gesehen zu haben scheint, in dem die Glaskörperarterie nach kurzem Verlauf umbog und in ein venöses, um die Arterie geschlungenes Gefäss überging.

Unser Fall stellt also ein Unicum dar in Bezug auf das Zusammentreffen von Arteria hyaloidea und Membrana pupillaris, und zugleich ein zum Mindesten sehr seltenes Ereigniss in Bezug auf das die Arterie umschlingende, Blut führende Gefäss, welches wohl mit einer gewissen Wahrscheinlichkeit als Vene gedeutet werden kann.[1]

II. Eine Schussläsion durch Orbita.

Von Dr. C. Normann-Hansen in Kopenhagen.

Der 39jährige, sonst gesunde Herr V. L. schoss sich, am 25. April 1895, bei einem Selbstmordversuche eine 7 mm Revolverkugel durch die rechte Schläfe. Bei dem Knall des Revolvers kamen Leute zu, und er wurde sofort ins Hospital gebracht. Dort angekommen, ist er recht klar, antwortet vernünftig, klagt nur über brennende Schmerzen im rechten Auge und der rechten Hälfte des Kopfes. Es findet sich 3 cm nach oben aussen vom Canthus ext. eine 4 cm lange, dreispaltige Wunde mit vom Pulver geschwärzten, leicht dilacerirten Rändern; man fühlt ein Loch durch Os zygomat., und eine Sonde gleitet ohne Widerstand ca. 14 cm in Richtung nach unten vorn hinein. Das rechte Auge ist geschlossen, es sind starke Ecchymosen in beiden Augenlidern und in Conjunctiva, die Pupille ist dilatirt ad maximum, es besteht absolute Ophthalmoplegie und gar keine Lichtempfindung. Das Augeninnere ist voll Blut. Am linken Auge findet sich anscheinend nichts, ausser einer unbedeutenden Ecchymose im unteren Augenlid, nebst Anästhesie in der ganzen Ausbreitung des Nerv. infraorbitalis.

[1] Nach Drucklegung dieser Veröffentlichung ersehe ich aus der Wiener med. Wochenschrift vom 29. Febr. 1896, dass Wachtler einen in gewisser Beziehung ähnlichen Fall in der Grazer Klinik beobachtet hat. M.



Es folgte ein ruhiger Krankheitsverlauf ohne alle Gehirnsymptome. Die ophthalmologische Untersuchung zehn Tage später giebt folgendes Resultat:

Die Bewegungen des rechten Auges in allen Richtungen freier, nur nicht nach aussen. Es besteht jetzt Lichtperception, aber schlechte Projection. Durch die Blutungsreste in der Retina und um die Papille sieht man eine breite Choroidalruptur von der Papille selbst nach oben aussen. Das Aussehen der Papille wie bei einer starken Neuritis.

Am linken Auge sind keine Paresen, die Papille ist dilatirt, aber reagirt auf Licht, der Augengrund ist überall blass, von wolligem, weissem Aussehen mit verschmälerten Gefässen, wie bei Oedema retina. S = zählt Finger in 12 Fuss Entfernung. Das Gesichtsfeld ist in allen Richtungen beschränkt.

In der folgenden Zeit hielt das rechte Auge sich unverändert, während das Sehvermögen des linken Auges nach und nach abnahm, bis es einen Monat nach der Läsion auf Fingerzählen in 6 Fuss Entfernung gesunken war. Zugleich war das Gesichtsfeld in allen Richtungen bis auf $^1/_4$ des normalen beschränkt, während das ophthalmoskopische Bild sich unverändert, nur noch blasser, hielt.

Der Kranke brachte jetzt den Tag im Freien zu. Und allmählich fing das Sehvermögen wieder an, sich zu verbessern. Mitte Juni zählte er wieder Finger in 12 Fuss, Ende Juni war S = $^6/_{18}$, und das Gesichtsfeld zeigte sich auch bei jeder Untersuchung erweitert. Die Accommodation aber war sehr mangelhaft, es wurde daher täglich Uebung im Lesen vorgenommen.

Bei seiner Heimkehr, ca. 3 Monat nach der Läsion, bestand langsam fortschreitende Atrophie des rechten Auges, mit kleinem Gesichtsfelde nach oben aussen, und darin nur Fingerzählen in wenigen Fuss Entfernung; die Pupille war stark contrahirt, das ganze Auge in die Orbita hineingesunken (bei Atrophie des Orbitalinhalts), die Spannung des Auges sehr herabgesetzt. Die Ophthalmoskopie zeigt den grossen Choroidalriss nach oben aussen von der Papille aus, die Papille selbst ist atrophisch weiss.

Das linke Auge hat jetzt normales Sehvermögen und Gesichtsfeld; es kann ohne jede Beschwerde lesen und schreiben. Ophthalmoskopie normal. Die Anästhesie im Umkreis des Nerv. infraorbitalis unverändert.

Eine Untersuchung im Januar 1896 giebt dieselben Verhältnisse, nur ist die Atrophie des rechten Auges weiter geschritten, völlige Blindheit desselben ist eingetreten, das Auge ist weich, die Pupille kaum stecknadelkopf gross.

In diesem Falle ist also die Kugel durch beide Orbitae gegangen, sie hat den rechten Bulbus genau über den Insertion des Nerv. optic. gestreift, möglicherweise einen Theil des Nerven abgerissen, ist dann nach unten vorn an den Boden der linken Orbita gelangt, hat den Nerv. infraorbitalis zerstört, eine Commotio retinae am linken Auge hervorgebracht und hat sich dann wahrscheinlich im linken Os zygomatic. eingebettet. Die Commotio retinae hat über 6 Wochen gedauert, mit progressivem Abnehmen des Sehvermögens bis Fingerzählen in 6 Fuss, um dann wieder in Restitutio ad integrum überzugehen. (Es ist während des ganzen Krankheitsverlaufes kein Versuch gemacht, die Kugel zu finden und herauszunehmen.)

Neue Instrumente, Medicamente etc.

Ueber eine neue Arbeitsbrille für hochgradige Myopen.


Vorläufige Mittheilung von Dr. Franz Heilborn, Augenarzt in Breslau.

Starke Concavgläser haben bekanntlich die unangenehme Eigenschaft, dass sie die Gegenstände verkleinern, die Projection stören, die Gegenstände verzerren



und durch ihre Schwere belästigen. Viele hochgradige Myopen verwerfen daher die starken Concavgläser, weil sie dieselben oft nicht vertragen. Von berufener Seite ist aber auch darauf hingewiesen worden, dass die starken Concavgläser die Myopen direct schädigen können und dieser Hinweis ist ein genügender Grund vorsichtig in der Verordnung von starken Concavgläsern zu sein. So schreibt Prof. Dr. J. Hirschberg in seiner „Einführung in die Augenheilkunde“: Menschen, welche dauernd Gläser von —3″, —4″, oder gar —2″ tragen, werden von Beschwerden und schliesslich von Erkankungen des Augeninneren heimgesucht.“ Sehr viele Augenärzte verordnen daher Concavgläser nur bis 6 D; andere gehen bis 8 D.

In Folgendem will ich nun über eine Brille berichten, die sowohl als Arbeitsbrille bei den höheren und höchsten Graden der Myopie in Anwendung



kommt, als auch zu Untersuchungszwecken geeignet erscheint, bei der Beurteilung der hochgradigen Myopie eine Rolle spielen. Diese Brille soll den hohen Myopen das Arbeiten mit schwachen Concavgläsern ermöglichen.

Die Myopie, die hier in Frage kommt, bewegt sich in den Grenzen von mindestens 10 D bis 20 D (4, $3^2/_3$, $3^1/_3$, 3, $2^5/_6$, $2^2/_3$, $2^1/_2$, $2^1/_4$, 2 u. s. w. nach der alten Benennung).

Die neu construirte Brille[1] besteht aus einer Combination von einem schwachen Concavglas von 5 oder 6 D (u. z. kommt bei einer Myopie von 10—15 D, die Nr. 5, von 15—10 D, die Nr. 6 in Frage) und einer neusilbernen Platte, die in den meisten Fällen hinter dem Glase zu liegen kommt und die in einer ganz eigenartigen Weise durchbohrt ist. Die Anordnung der Löcher der Platte, ihre Entfernung von einander, ihre Grösse, ihre Anzahl sind das Resultat mehrjähriger

[1] Die Radien-Brille ist bei Herrn Opticus Adolf Heidrich jun., Breslau, Schweidnitzerstrasse 27, zu haben.

Versuche. Die Brille erzielt im Vergleich mit den bisher bekannten stenopischen Apparaten (auch mit der von Stabsarzt Dr. A. Roth construirten Siebbrille) in Bezug auf die Sehschärfe den höchsten Effekt, und zwar wurden die Untersuchungen stets so vorgenommen, dass die hohen Myopen

1. mit concav oder cyl. Gläsern oder mit Combinationen von beiden geprüft wurden;
2. mit einer stenopäischen Brille mit einem Loche und Combination von Concav-Gläsern etc.;
3. mit Roth'scher Siebbrille und mit Combinationen von Concav-Gläsern etc.;
4. mit der neuen radienförmig construirten Brille und Combinationen von Concav-Gläsern etc.

Aus dem reichhaltigen Untersuchungsmaterial will ich ein Beispiel anführen:

L. S. 47 Jahr, RA — 10,0 D $S = {}^6/_6$
LA — 10,0 D $S = {}^6/_5$

1. liest ohne Glas $S < {}^6/_{60}$;
2. mit stenop. Loche $S < {}^6/_{60}$;
3. mit Roth'scher Brille $S = {}^6/_{60} - {}^6/_{36}$ z. Not;
4. mit radienförm. Brille $S = {}^6/_{18}$;

liest mit Roth'scher Brille und Combinationen von
— 7,0 D $S = {}^6/_6$;

liest mit Radien-Brille und Combinationen von
4,0 D $S = {}^6/_6$.

Die Grösse der Löcher der Radien-Brille, ihre Entfernung, ihre Anzahl sind, wie gesagt, empirisch gefunden. Zur Erläuterung der Wirksamkeit der radienförmigen Anordnung der Löcher sei folgendes bemerkt: Der Raumwinkel, von welchem das centrale Sehfeld begrenzt wird, ist ein sehr kleiner (noch nicht $^1/_2$ Grad). (Unsere Testtypen zur Bestimmung der centralen Sehschärfe umfassen einen Winkel von 5 Minuten in der betreffenden Normalentfernung.)

Deshalb wird bei Gebrauch der Lochbrille, die ja dicht vor dem Auge steht, nur durch ein Loch gesehen. Es würde daher auch ein einziges Loch genügen, wenn das Auge unbeweglich hinter demselben fixirt wäre. Das Auge bewegt sich aber fortwährend zum Zwecke der Fixation, so dass die Sehlinie sehr leicht neben das Loch der Brille trifft. Daher müssen seitlich vom centralen Loch ebenfalls Löcher vorhanden sein, um der seitlich fallenden Sehlinie wieder Durchgang zu lassen. Die Bewegungen des Auges erfolgen nun in Kreisbewegungen um einen Drehpunkt, resp. es beschreibt die mathematische Blicklinie bei den einzelnen Bewegungen von der Ruhelage ausgehenden Radien eines Kreises, dessen Mittelpunkt der bei der Ruhelage fixirte Punkt ist. Stehen nun die Löcher der Scheibe ebenfalls in Radien, deren Schnittpunkt ein centrales Loch ist, so wird am leichtesten bei den Seitenbewegungen des Auges ein correspondirendes Loch gefunden. — Aus der oben erwähnten Thatsache der Kleinheit des centralen Sehwinkels geht auch der Grund hervor, weshalb der Abstand der Löcher von einander ein (empirisch gefundener) ganz bestimmter ist. Die Löcher müssen soweit von einander stehen, dass die Sehfelder, welche durch sie gesehen werden (die ja in Folge der Beugung des Lichtes am Rande der Löcher grösser sind, als sie nach der Grösse des Sehwinkels sein sollten) sich gerade berühren. Stehen die Löcher zu weit, so wird das Gesichtsfeld unterbrochen; stehen sie zu eng, so wird durch zwei Löcher zugleich hindurch gesehen und die Gesichtsfelder überdecken sich zum Theil, sodass lästige Zerstreuungskreise entstehen.

Die hohen Myopen gewöhnen sich nun rasch an diese Arbeitsbrille und werden durch die geringe Verdunklung wenig oder fast gar nicht genirt. Jedenfalls ist gute Beleuchtung bei der Anwendung der Brille nothwendig.

Auch als Untersuchungsbrille für die verschiedenen Grade der Myopie, speciell für die hohe Myopie ist die Radienbrille geeignet und liefert manches interessante Resultat zur Beurtheilung der hohen Myopie. Diese Untersuchungsbrille besteht aus einem einfachen Gestell mit zwei nach der oben angegebenen Methode durchbohrten Platten. Vor und hinter die Platten können Concavgläser gesetzt werden. Es ist zweckmässig die Myopen erst mit Concavgläsern zu untersuchen; und dann mit der Untersuchungsbrille, indem man bis zur Erzielung der höchsten Sehschärfe entsprechende Concavgläser vor die Platten setzt. Es hat sich herausgestellt, das vereinzelte Fälle von hochgradiger Myopie durch diese Art der Untersuchung nicht beeinflusst werden; es ist dann auch meistens die Sehschärfe eine schlechte. Ob man nun diese letzteren Fälle als alleinige Myopie bezeichnen kann, während man dagegen die überwiegende Anzahl von Myopien bei denen man die höchste Sehschärfe — mit Platte und einem relativ viel schwächeren Concavglas erzielt — als eine Combination von Myopie und Astigmatismus irregularis sich denken könnte, soll hier nur angedeutet werden. Manches spricht für diesen Astigmatismus irregularis, der dann ein steter Begleiter der hohen Myopie und mit dem Längenwachsthum des Bulbus zu erklären wäre. Jedenfalls ist es für den untersuchenden Arzt von Interesse bei jedem Falle von hoher Myopie konstatiren zu können, ob überhaupt und um wieviel Dioptrien bei der angegebenen Untersuchungsmethode sich jedesmal die hohe Myopie herabmindern liesse.

Auch bei manchen Formen des complicirten Astigmatismus lässt sich die oben beschriebene Brille ohne Concavgläser mit Erfolg da anwenden, wo uns Cylindergläser im Stiche lassen oder nicht vertragen werden.

Unser Büchertisch.

Neue Bücher.

*1. The toxic ambyopies by G. E. de Schweinitz. Philadelphia, Lea Br. & Co. 1896. 238 S.

*2. Technique de l'exploration oculaire, introduction à l'étude de l'ophthalmologie, par L. Vignes. Avec 213 Fig. Paris, A. Maloine, 1896. 719 S.

*3. Das Gesichtsfeld. Ein Handbuch für Augenärzte, Neurologen, practische Aerzte und Studirende, von Dr. med. K. Baas, Privatdocent der Augenheilkunde und I. Assistent an der Universitäts-Augenklinik zu Freiburg i. Br. Mit 100 Figuren. Stuttgart, F. Enke, 1896. 264 S.

*4. Die Erkrankungen der peripherischen Nerven, von Prof. M. Bernhardt in Berlin. I. Theil. Wien, 1895. Alfred Hölder. (Spec. Pathologie und Therapie, von Hofrath Dr. Hermann Nothnagel. XI. 1.)

5. Dr. A. Trousseau, Traitement des maladies des yeux. Paris, 1895. Doin. 158 S.

*6. Neue literarische Beiträge zur mittelalterlichen Medicin, von Dr. Julius Pagel, pract. Arzt und Privatdocent der Geschichte der Medicin an der Universität zu Berlin. Berlin, G. Reimer, 1896. Enthält, zum ersten Male gedruckt, die im Mittelalter berühmte Augenheilkunde des Alcoatim (aus dem Jahre 1159).

*7. Chirurgie de Pierre Franco composée en 1561, nouvelle Édition par E. Nicaise. Paris, 1895. CLXIV u. 382 Seiten. Der Abschnitt von den Augenkrankheiten ist ziemlich ausführlich. S. 153—217.

Referate, Uebersetzungen, Auszüge.

Einiges über Biermer'sche essentielle Anämie und pseudo-essentielle, durch Helminthen bedingte Blutarmuth. Von Dr. E. Fischer in Dortmund.

Nachdem ich mich lange Zeit nicht mehr mit Ankylostoma duodenale befasst hatte, wurde ich durch einen Zufall veranlasst, meine Aufmerksamkeit diesem Gegenstande wieder zuzuwenden, mit dem ich sowohl in Bonn wie in Cöln und Dortmund eigentlich ohne viel Zuthun meinerseits bekannt zu werden Gelegenheit hatte. — Ein Artikel über Filaria loa von Hrn. Geh. Medicinalrath Prof. Hirschberg in diesem Centralblatt bewog mich, gerade jetzt Einiges über bei uns (wenn auch nicht im Auge) vorkommende Helminthen zusammenzustellen.

Als ich ganz zu Anfang der achtziger Jahre in Bonn die medicinische Klinik besuchte, stellte Professor Rühle uns häufig Kranke mit „essentieller Anämie" vor, in jedem Semester eine ganze Reihe von Patienten, und verfehlte nicht, uns darauf aufmerksam zu machen, dass es sich hier um eine Berufskrankheit handle, dass sämmtliche Patienten Ziegelbäcker seien.

Die Patienten selbst nannten sie „maladie de terre" und schoben die Ursache der Erschöpfung der angestrengten Sommerarbeit zu. Wenn man nun sieht, wie solche Leute arbeiten, wie sie von Morgens $^1/_2$5 bis Abends um 9 Uhr mit kurzen Pausen angestrengt thätig sind, könnte man ja als Arzt auf dieselbe Vermuthung kommen. Man braucht sich aber nur z. B. bei uns in Westfalen die von Gesundheit strotzenden Ziegelbäcker anzusehen, welche dieselbe angestrengte Arbeit leisten, um diese Supposition sofort aufzugeben.

Das Geheimniss liegt einfach darin, dass unsere Ziegelarbeiter in Westfalen aus dem Lipperlande kommen, die im Rheinlande aber aus Wallonen sich rekrutiren, dass die Lipper gesund, die Wallonen aber von ihrer Bergarbeit im Winter in den belgischen Kohlengruben mit Ankylostoma duodenale behaftet sind.

Angelo Dubini entdeckte diesen Parasiten vor mehr als 50 Jahren, Griesinger erkannte klar seine krankmachende Wirkung bei der ägyptischen Chlorose 1851, Wucherer bei der tropischen Chlorose 1866, Grassi, Parona, Graziadei, Perroncito bei der „in Italien seit alten Zeiten bekannten" Anämie der Ziegelarbeiter 1877/78. Dann kam die Epidemie unter den Arbeitern des Gotthardtunnels 1879. 1882 stellte Menche als Assistenzarzt Rühle's auf der Bonner Klinik die Diagnose Ankylostomiasis bei den Bonner Ziegelarbeitern und wenige Wochen später begann Prof. Leichtenstern seine epochemachenden gründlichen Untersuchungen über das Vorkommen des Wurmes bei den Ziegelarbeitern in der Umgebung Cölns. Fachschriften und Tagesblätter trugen die Kunde weiter und wie in französischen und ungarischen Gruben so konnte auch in belgischen und deutschen Kohlenbergwerken alsbald Ankylostoma als Ursache der Cachexia montana, der Anämie der Bergleute, festgestellt werden. 1892 hatte auch ich das Vergnügen, meinem früheren Chef Hrn. Prof. Leichtenstern Ankylostoma-Eier aus dem Stuhlgange eines Dortmunder Bergarbeiters zusenden zu können. Ich fand den Patienten im hiesigen Kranken-

hause, welches mir durch die Freundlichkeit der behandelnden Aerzte zugänglich gemacht worden war; einen zweiten Patienten sehr bald darauf auf der Zeche, welche der ersterwähnte als seinen Arbeitsort angegeben: und bald folgten weitere von den Knappschaftsärzten gefundene Fälle, welche sämmtlich auf Anordnung der Bergbehörde dem Bochumer Krankenhause „Bergmannsheil" überwiesen wurden, welches von Prof. Loebcker geleitet wird.

Jedoch entsprach die von mir gefundene kleine Endemie bei weitem nicht in ihren Dimensionen der Cölner Endemie der „Anaemia latericia", welche ich als Assistent des Cölner Bürgerhospitals zeitweilig mit beobachten durfte.

In neuester Zeit mehren sich auch die Beobachtungen schwerer Anämien nach Bothriocephalus latus, jenem Bandwurm, welcher in Holland, in der Schweiz, in Hamburg, Pommern, Ostpreussen nnd in den russischen Ostseeprovinzen beobachtet ist. (Strümpell, 1895. Bd. II S. 180). Die Infektion entsteht durch den Genuss von finnenhaltigem Fischfleisch.

Sehr interessant sind auch die von Dr. Moosbrugger[1] berichteten Fälle von schwerster, ja tödtlicher Trichocephaliasis, wo viele Hunderte von Peitschenwürmern, Trichocephalus dispar, im Dickdarm, vom Coecum bis zum Rectum hausten.

In den Hrn. Prof. Leichtenstern wiederholt zugeschickten Faeces, welche von diesen Fällen herrührten, konnten constant auch ausserordentlich zahlreiche Krystalle und zwar die bekannten Charcot-Robin'schen, auch Leyden'schen Krystalle genannt, gefunden werden. Letztere sind nicht ganz ohne diagnostische Bedeutung.

„Die Gegenwart von Entozoen, gleichgültig welcher Art, im Darmkanale ist jedenfalls die häufigste Ursache, welche zur Bildung der Charcot'schen Krystalle im Darme und somit zum Auftreten derselben Krystalle in den Faeces Veranlassung giebt."

„Die Krystalle finden sich nahezu constant auch bei Ankylostomiasis." (272 Leichtenstern'sche Fälle). „Das Vorhandensein der Krystalle in den Faeces macht die Gegenwart von Helminthen im Darm ausserordentlich wahrscheinlich."[2]

Die Beobachturg Jürgensens, schwere Anämie nach Bakterium termo im Darm und schnelle Heilung durch Extractum filicis, steht meines Wissens zur Zeit noch ziemlich vereinzelt da.

Selbstverständlich darf man diese Anämie eigentlich nicht mehr als essentielle bezeichnen, sie scheiden aus der Reihe der Fälle von essentieller perniciöser Anämie eben desshalb aus, weil man ihre Ursache kennen gelernt hat. Im Uebrigen gaben sie klinisch fast genau dasselbe Bild.

Bei allen diesen Patienten werden wir zunächst die Symptome der einfachen hochgradigen Anämie gelegentlich auch mit dem Augenspiegel feststellen können, als da sind: schwaches Arteriencaliber, Blässe und abnorme Durchsichtigkeit des Blutes in Arterien und Venen, namentlich erkennbar auf der Papille, Arterienpuls in Folge des allgemein gesunkenen Blutdrucks bei noch guter Tension des Bulbus, Kaliberschwankung und Locomotion der Arterien, abgeblasste Sehnervenscheibe etc.

Dazu kommen bekanntlich als Zeichen ernsterer Blutverderbniss und als klinisch differentialdiagnostisch verwerthetes Symptom die Netzhautblutungen, welche die essentielle Anämie und die ihr nachstehenden durch Darmhelminthen

[1] Württemberg. Med. Correspondenzblatt. 1890. Nr. 25 u. 1891. Nr. 29.
[2] Leichtenstern, Deutsche med. Wochenschr. 1892. Nr. 25.



hervorgerufenen Formen schwerer Blutarmuth scheiden helfen von der einfachen primären Anämie (Chlorose) und den einfachen sekundären Anämien (nach Tuberkulose, Krebs etc.). Die seltenen Fälle, wo sie sich bei reiner Chlorose fanden, sind Grenzfälle, welche zur essentiellen perniciösen Anämie etc. überleiten. Denn Uebergänge giebt es auch hier. Die Natur schematisirt nicht so scharf wie die Lehrbücher. Bei der richtigen essentiellen Anämie (Biermer, 1868) treten sie zwar nicht in allen, aber doch in der Mehrzahl der Fälle auf; bald sind sie nur vereinzelt, bald zahlreich. Man hat an der Leiche auf einem Netzhautquadranten mehr als 120 gezählt.[1]

Im Leichenauge treten die Blutflecken wegen des leicht getrübten Aussehens der Retina intensiv hellroth hervor und heben sich trotz ihrer Kleinheit sehr deutlich vom Abgrunde ab. Sie gruppiren sich gern um die Papille oder folgen besonders zahlreich dem Verlaufe eines grösseren Gefässes. Vielfach sind sie so gross wie die Sehnervenscheibe, oft viel kleiner. Die Gestalt kann mehr rundlich oder mehr streifenförmig sein. Zum Theil findet man bekanntlich in der Mitte des Blutfleckens ein etwas helleres Centrum, eine Resorptionserscheinung in den älteren, weniger intensivroth aussehenden Blutungen.

Die Netzhaut kann im Uebrigen natürlich normal sein.

Es ist ja kein Wunder, dass die Gefässwände, welche ja selbst von dem wässerigen Blute schlecht ernährt werden, verfetten und gelegentlich an irgend einer Stelle eine Ruptur erleiden oder die Blutkörperchen per diapedesin austreten lassen. Mikroskopische Untersuchungen der Gefässänderungen fehlen bis dato bei den Ankylostomakranken, bei meinen Patienten aus dem für sie sehr erfreulichen Grunde, weil sie eben genasen und nach gestellter Diagnose leicht zu kuriren waren.

Natürlich kommen die Blutungen nicht allein auf der Netzhaut und in derselben vor; wir finden sie auf der Mundschleimhaut, ja sogar auf der äusseren Haut, am frühesten und reichlichsten auf den unteren Extremitäten, wo sie gewöhnlich den Umfang eines Stecknadelkopfes oder etwas darüber haben; bei der Section zeigen sie sich auf den serösen Häuten, punktförmig, oft enorm zahlreich, sie können sich aber auch in dem Gewebsinnern vieler Organe finden. Aber nirgendwo haben wir sonst ein so zartes, so zu Blutungen disponirendes Organ, welches der directen Beobachtung so zugänglich ist wie die Netzhaut.

„Sie (die Blutungen) erlauben unter allen Umständen den Rückschluss, dass der Trockenrückstand des Blutes stark reducirt ist, mit grosser Wahrscheinlichkeit ist auch die Voraussage berechtigt, dass Hypalbumninose vorliegt.“ (Zunft.)

Vor einigen Jahren erlaubte ich mir, in Heidelberg auf dem Ophthalmologen-Congress darauf hinzuweisen, dass bei der Ankylostomiasis dieselben Blutungen in der Netzhaut auftreten, wie bei der Biermer'schen Anämie. Rampoldi hat diese übrigens, wie ich aus dem Centralblatt für Augenheilkunde von Prof. Hirschberg, XVI, 497, entnehme, bei seinen in gleicher Weise erkrankten Italienern schon 1881 gesehen. Der Befund ergiebt allerdings lange nicht mehr ein positives Resultat, es sind nur hin und wieder einzelne kleine nahe der Gesässscheide liegende Hämorrhagien, keine Exsudate. (Privatmittheilung von Sanitätsrath Dr. Nieden-Bochum.)

Vor meiner Besprechung dieses Themas in Heidelberg 1892 hatte auch Prof. Leichtenstern „diese Fälle ein paarmal gesehen; es handelte sich meist um sehr schwere und protrahirte Ankylostoma-Anämien; nachher hat er alle

---

[1] Eichhorst, 1891, Bd. IV. S. 29.

Fälle daraufhin untersucht, leider sind es nicht mehr viele, denn die Ankylostomiasis hat in Cöln bedeutend abgenommen. Einige Male, aber immerhin selten, hat er diese Blutungen, die ja bei allen schweren protrahirten Anämien gelegentlich einmal vorkommen, bei Ankylostoma-Anämien auch seitdem angetroffen." (Privatmittheilung von Prof. Leichtenstern-Cöln.)

Einem Privatbriefe des Hrn. Prof. Leichtenstern, meines früheren Chefs am Augustahospital, entnehme ich noch folgende Erklärung über Blutbefund bei Ankylostomiasis: „es giebt Unterschiede im Blute der Ankylostoma-Kranken und essentieller Anämie. Bei Ankylostoma-Anämie findet sich sehr häufig Leukocytose, nicht bei essentieller Anämie; ferner bei Akylostomiasis bedeutende Vermehrung der Leukocyten in allen jenen Fällen, wo Charcot'sche Krystalle in den Fäces sind. Er fand jüngst 60 % enosinophile Zellen. Ferner die Makroerythrocyten sind bei Ankylostoma-Anämie sehr selten, bei essentieller Anämie häufig."

Ausser den Ankylostomen sind, wie oben erwähnt, in den letzten Jahren viele Helminthen als Blutverderber beschuldigt worden, von den Bandwürmern namentlich Bothryocephalus latus. Auch in solchen Fällen hat man schon Netzhautblutungen beobachtet. (A. Tchemolossow, Blutaustritt in die Netzhaut bei der Biermer'schen perniciösen Anämie in Folge von Bandwürmern. St. Petersb. med. Wochenschr. 1894 Nr. 50.)

Es fragt sich nun, wie die Würmer, in specie die best beobachteten Ankylostomen, die Anämie und die für diese specielle Form von Anämie halbwegs charakteristischen Netzhautblutungen machen. Wenn man je Gelegenheit gehabt hat, einer Section eines Ankylostomakranken wenige Stunden post mortem beizuwohnen, die noch lebenden und zum Theil der Darmwand festanhaftenden Würmer herauszunehmen und in einem Schälchen lauen Wassers zu betrachten, wenn man den Inhalt ihres Nahrungsschlauches selbst sieht, blutig von dem Blute ihres Wirthes, von welchem sie nicht einmal alles verdauen, sondern dessen rothe Blutkörperchen sie als echte Luxusconsumenten gelegentlich als rothe Wolke aus ihrem Anal-Ende ausstossen, wenn man ferner sich einen Darm ansieht, in welchem die Thiere gehaust haben, wie zahllose Blutergüsse zwar nicht im Duodenum, aber im Jejunum und Ileum sich finden an den Stellen, wo die Thiere gesaugt haben, wenn man sich endlich vorstellt, dass, wie ein Floh nicht einen, sondern zahlreiche Flohstiche machen kann, so auch ein Ankylostoma, namentlich ein Männchen, wandert, den Wirth an mehreren Stellen anzapft, welche vielleicht noch nachbluten, dann kann man sich eine Vorstellung davon machen, was einem solchen Kranken allmählich an Blut abgezapft wird, namentlich wenn Tausend Ankylostomen und mehr gemeinsam auf Kosten eines Wirthes leben.

Es wird einem schwer, wenn man solche greifbare Thatsachen vor sich hat, mit der einfachen Logik des Praktikers die extreme Anämie des Kranken nicht einfach auf Rechnung der zahlreichen andauernden kleinen Blutverluste zu setzen und sich zu sagen: die Differenz, welche wir klinisch den Reconvalescenten nach einmaligem schwerem akutem Blutverluste und zwischen unsern ständig durch ewig wiederholte kleine Blutverluste geschädigten Kranken wahrnehmen, ist zu erklären eben durch diese Differenzen des Modus des Blutverlustes; behaupten doch z. B. viele Augenärzte, eine Blutentziehung per Heurteloup habe eine ganz andere Wirkung auf das Auge als eine meinetwegen von sechs natürlichen Blutegeln. So könnte man auch hier sagen: die Eigenartigkeit der Wirkung auf den Organismus liegt in der Eigenartigkeit des Modus der Blutentziehung.

Das wäre Alles ganz schön und gut, wenn die Toxine nicht wären. Die

Anhänger der complicirteren Erklärung sagen und vielleicht auch mit Recht: Es ist nicht die direct blutsaugende Thätigkeit des Wurmes, welche das Blut verschlechtert, sondern die Bildung eigenartiger Produkte, welche der Wurm, sei es lebendig sei es nach dem Absterben producirt, die der Wirth in sich aufnimmt und die das Blut verderben. Sie könnten möglicherweise enthalten sein in den Charkot-Robin'schen Krystallen, welche, wie Leichtenstern nachgewiesen hat, bei der Section sich namentlich in den Darmabschnitten finden, welche nachweislich die meisten Würmer enthalten haben; sie könnten, ins Blut eingetreten, die Ursache des auffallend häufigen Auftretens der eosinophilen Zellen und die Ursache des Zerfalles der Hämoglobinträger, der rothen Blutkörperchen, werden und so auch die Blutungen aus den Netzhautgefässen herbeiführen.

Vielleicht bringen die nächsten Jahre Licht in diese complicirten Verhältnisse, welchen sich mehr als früher das rege Interesse vieler hervorragender Forscher zugewandt hat.

Eine unendlich wichtige Seite der behandelten Sache will ich nicht vergessen hervorzuheben, die miserablen Erfolge der Therapie bei der wirklichen essentiellen perniciösen Biermer'schen Anämie einestheils und anderntheils die grossartigen Erfolgen des Extractum filicis maris bei erkannter Ankylostomiasis.

Man muss es, wie Leichtenstern und seine Assistenten, gesehen haben, wie nach Abtreibung der Entozoen Leute nach mehrjährigem schweren Siechthum sich mit einem Schlage erholen, ein kräftiges, blühendes Aussehen wieder erlangen, wie sie direct dem Tode entrissen werden durch die gestellte Diagnose und deren Consequenz, die Verabreichung von Extractum filicis maris. Denken wir daher bei uns in Deutschland auch an Orten, wo bisher das Vorkommen dieser Entozoen bisher noch nicht constatirt worden, bei einschlägigen Fällen schwerer unerklärter Blutarmuth auch an die Möglichkeit des Vorhandenseins der Entozoen, deren Anwesenheit so leicht festzustellen ist, wenn man nur daran denkt. Denn viele Hunderte von Patienten sind ganz gewiss in den letzten Decennien an vermeintlicher „essentieller Anämie" oder „Leukämie" zu Grunde gegangen, welche ganz positiv zu retten gewesen wären, wenn man die richtige Diagnose gestellt hätte.

Und nicht blos der innere Kliniker soll alle die Möglichkeiten berücksichtigen, welche ein dem Biermer'schen Symptomencomplex ähnliches Bild schaffen können, sondern meines Erachtens auch der Augenarzt, welcher von dem internen Collegen ja gerade um die Netzhautblutungen festzustellen, zu dem Kranken gerufen wird.

Mein erster hiesiger Kranker ist mir immer noch im Gedächtniss. Die Diagnose lautete „Leukämie" und war sowohl nach der mikroskopischen Blutuntersuchung als nach Palpation und Perkussion der geschwollenen Milz wahrscheinlich. Weniger beschlagen in der internen Diagnostik als der interne College, aber als früherer Assistent Leichtenstern's an die Möglichkeit des Vorhandensens des Ankylostoma denkend schlug ich eine mikroskopische Untersuchung der Fäces vor, worauf wir gemeinsam als Grund der Blutverderbniss die Anwesenheit des Parasiten constatiren.

Wie fröhlich und consequent die Weibchen der Ankylostomen das Eierlegen betrieben, davon gab jedes der Ausstrichpräparate der Fäces unter dem Mikroskope den glänzenden Beleg. So zahlreich waren die characteristisch aussehenden Eier in jedem mikroskopischen Gesichtsfelde. Der vorher jahrelang von Ohnmachten etc. heimgesuchte, schwer entkräftete Mann genas binnen kurzer Zeit.



Nicht aus anderen Gründen erwähne ich diesen Fall, sondern in derselben Absicht, in welcher Prof. **Leichtenstern** unermüdlich durch eingehendste klassische Arbeiten bestrebt ist, eine erfolgreiche Seite der sonst so wenig therapeutischen Erfolg verheissenden Behandlung schwerer Blutarmuth dubiöser Herkunft in das verdiente helle Licht zu stellen. Mögen die Fachgenossen es desshalb verzeihen, dass ich in dieser kleinen Abhandlung etwas viel innere Medicin mit etwas wenig Augenheilkunde vermengt habe.

Journal-Uebersicht.

I. v. Graefe's Archiv für Ophthalmologie. XLI. 3. (Schluss.)

11) **Beitrag zur Kenntniss der Augenlidtumoren,** von Dr. **Max Becker** aus Hannover. (Aus der Augenklinik zu Jena.)

54jähriger Mann. Seit 3 Jahren langsam wachsende, schmerzlose Geschwulst des rechten oberen Lides. Das Lid war anfangs blau, die blaue Farbe ging aber zurück und soll zeitweise wiedergekehrt sein. Nie Entzündung. Bei der Aufnahme fand sich eine 6,5 cm lange, 2,5 cm breite, 1 cm dicke, teigige Geschwulst, auf welcher die Haut nicht verschiebbar war. Conjunctiva palp. und Bulbus ganz gesund.

Operation: Einschnitt in der ganzen Länge des intermarginalen Theils bis auf den gesunden Tarsus, bogenförmiger Schnitt um den ganzen Tumor in der Grenze des gesunden, Trennung der Geschwulst vom Orbicularis, welcher zum Theil mit entfernt werden musste, endlich stumpfe Ablösung vom Tarsus. Der Defect konnte durch Heranziehung der unterminirten Haut gedeckt werden. Nach einigen kleinen Nachoperationen Heilung ohne Ectropium. (Photographie.)

Die Untersuchung der Geschwulst ergiebt, dass dieselbe von der Cutis ausgeht und eine Verdickung des Bindegewebes der Haut selbst und des Unterhautzellgewebes darstellt. Sie besteht aus einem von Hohlräumen durchsetzten derben, bindegewebigen Netzwerk. Die verschieden grossen, meistens spaltförmigen Hohlräume sind mit einer einfachen Lage spindelförmiger Zellen ausgekleidet und enthalten weder Blut noch eine sonstige Flüssigkeit. Gross ist die Zahl der Gefässe, in deren Umgebung sich oft junges Bindegewebe findet. Mehrfach Hämorrhagien und zerfallene Blutkörperchen (Pigment). In der Geschwulst zerstreut, zum Theil in der Nähe der Hohlräume, liegen massenhafte Ansammlungen von grossen Kernen fast ohne Protoplasma.

Der Kernreichthum des Bindegewebes, welches in allen Stadien der Entwickelung vorhanden ist, nimmt von der Oberfläche nach den tieferen Schichten hin zu. An den Seiten geht die Geschwulst allmählich in die gesunde Cutis über.

Die Hohlräume sind Lymphräume, welche nicht nur aus ectatischen Lymphgefässen hervorgegangen, sondern grösstentheils neugebildet sind.

Verf. fasst die Erkrankung als Elephantiasis auf.

---

12) **Ein Fall von subconjunctivalem Angiom,** von Dr. D. **Bossalino**, wissenschaftl. Assistenten, und Dr. O. **Hallauer**, Volontairarzt der Klinik. (Aus der Augenklinik des Herrn Prof. **Schiess** in Basel.)

Die Geschwulst fand sich bei einem 19jährigen Manne und war seit 7 Jahren bemerkt worden. In letzter Zeit rascheres Wachsthum. An der nasalen Seite des rechten Auges zeigte sich eine bohnengrosse, bläulich rothe Geschwulst

unter der Conjunctiva. Keine Muskelinsufficienz. Operation unter Cocain. Der Tumor lässt sich anfangs leicht auslösen, später geräth man aber auf der Sclera in ein dichteres blutendes Gewebe, worauf die Geschwulst collabirt. Die Sclera ist entsprechend dem Ansatze der Sehne des Rect. int. verdünnt, ein eigentlicher Muskel fehlt hier, derselbe ist in der Geschwulst nicht zu isoliren. Nach der Ausrottung des Tumors Insufficienz des Internus, die jedoch schwindet, nachdem tiefe Catgutfäden von der Karunkel aus unter der Conjunctiva bis zum oberen und unteren Hornhautrande durchgeführt und angezogen sind.

Der Tumor erweist sich bei der Untersuchung als cavernöses Angiom. Ein Theil desselben enthält grosse Hohlräume und wenig Muskelgewebe, der andere kleine Hohlräume und mehr Muskelgewebe, letzterer kann daher als musculäres Angiom bezeichnet werden. Muskelangiome am Auge sind bisher nicht beschrieben worden. [Einen ähnlichen Fall hat Hirschberg, Klin. Beob., 1874, beschrieben und abgebildet.]

---

13) **Ueber Kapselabhebungen,** von Dr. Alfred Topolanski, Augenarzt im Barmherzigen Spital in Wien.

I. Angeborene Kapselabhebung bei Coloboma lentis. Die Kapsel senkt sich nicht in die Einkerbung hinein, sondern liegt in situ. Der Raum zwischen ihr und dem eingekerbten Linsenrande scheint mit Flüssigkeit angefüllt zu sein.

II. Durch Zug der Zonula auf die Kapsel können zeltförmige Abhebungen derselben vom Linsenäquator entstehen. Sie finden sich an ganz normalen und an cataractösen Linsen, an letzteren fast ausnahmslos, wenn die Cataract geschrumpft ist.

III. Bei schrumpfenden Staren kann sich, wenn die Kapsel durch Verwachsung mit der Iris oder durch die Zonula in ihrer Elasticität beschränkt und festgehalten wird, auch in der Nähe des vorderen Pols eine Abhebung entwickeln. Ferner wird beobachtet, das Kapselcataracte im Stadium der Schrumpfung zu einer blasenförmigen Abhebung der Kapsel führen.

IV. Schrumpfende Kapselnarben bewirken unter Umständen durch Zug eine Kapselabhebung, welche in diesem Falle in Gestalt einer oder mehrerer von der Narbe ausgehenden Falten auftritt.

Spaltung der Kapsel in mehrere Schichten fand sich an der Linse eines Auges, welches an langwieriger Entzündung des Urealtractus gelitten hatte.

---

14) **Ueber die Filtration aus der vorderen Kammer bei normalen und glaucomatösen Augen,** von Dr. Chr. F. Bentzen in Kopenhagen und Prof. Th. Leber in Heidelberg.

Die Verwachsung der Irisperipherie mit dem Corneo-Scleralrande braucht nicht ohne weiteres eine Aufhebung oder Hemmung der Filtration durch den Kammerwinkel ein Gefolge zu haben, andererseits beweist aber auch das Fehlen der Verwachsung nicht, dass die Filtration frei erfolgt. Sie kann durch eine Verdichtung des Gewebes gehemmt sein. Entscheidend ist in dieser Frage die experimentelle Untersuchung des Verhaltens der Filtration.

Aus einer grösseren Reihe genauer beschriebenen Versuche geht hervor, dass in allen Fällen von acut und chronisch entstandenem Primärglaucom, von Secundärglaucom und von Hydrophthalmus anterior die Filtration wesentlich geringer war, als bei normalen Augen. Fast immer wurde anatomisch eine Verlegung des Kammerwinkels festgestellt; wo sie fehlte, wie beim Hydrophthalmus, bleibt die Ursache der geringeren Filtration vorläufig dunkel.

Aus dem Umstande, dass enucleirte glaucomatöse Augen auch bei Schutz vor Verdunstung längere Zeit ihre Härte behalten, darf der Schluss gezogen werden, dass die Filtration durch den Kammerwinkel behindert ist. Erhöhte Spannung durch vermehrte Secretion in vivo müsste nach dem Eintritt des Todes rasch verschwinden.

Höchst wahrscheinlich ist in vielen Fällen von Glaucom die Hypertonie durch die Behinderung der Filtration verursacht.

---

15) **Ueber eine lineare Form der stenopäischen Brille,** von Prof. Hensen in Kiel.

Das Diaphragma ist in der Mitte 1,2 mm breit und verjüngt sich allmählich in einer Ausdehnung von je 3 mm nach oben und unten hin, um dann in einen gleichmässig ca. 0,2 mm breiten Spalt überzugehen. Die Vortheile dieser Einrichtung bestehen in der Vergrösserung des Gesichtsfeldes und in der Zunahme der Lichtstärke. Durch Neigungen des Kopfes kann man diejenige Spaltweite wählen, welche sich als die für den Sehact günstigste erweist.

Ein intelligenter Musiker, welcher früher mit keinem Glase ohne Beschwerden arbeiten konnte, bediente sich der stenopäischen Brille seit 10 Jahren beim Notenlesen und ist sehr zufrieden. Leider fehlen nähere Angaben über Refraction etc. Wir erfahren nur folgendes: ohne Correction Jäger D = 1,5 in 15 cm, feine Schrift mühsam, „mit seiner Cylinderbrille“ D = 1,0 in 31 cm, mit Diaphragma auf den Cylindergläsern D = 1,0 in 46 cm, feinste Schrift wird entziffert.

Der myopische Verf. liest ohne Glas feinste Schrift in 19 cm, mit Diaphragma in 32 cm. —

16 und 17 enthalten persönliche Bemerkungen. Scheer.

II. The Royal London Ophthalmic Hospital Reports. Vol. XIV. Part. I. (1896.)

Descriptive catalogue of specimens in the hospital museum, by E. Treacher Collin.

Serie IV. — Tumoren.

Verf. theilt die Geschwülste am Auge nach ihrem Ursprungsorte ein und bringt in einem kurzen Resumé über die ausserordentlich reiche Anzahl seiner Präparate ein vorzügliches Capitel über die Geschwulstlehre·

a) Geschwülste der Orbita.

Die cystischen Geschwülste der Augenhöhle, Hydatiden- und Dermoidcysten, sind selten; sie können von den Lymph- oder Blutgefässbahnen entspringen und im letzteren Falle pulsiren. Primäre Sarcome der Thränendrüse, ebenso adenomatöse und carcinomatöse Tumoren derselben kommen vor. Die von den knöchernen Wänden entspringenden Tumoren können harmloser Natur oder malign sein, Osteome und Osteosarcome. Den eigentlichen Ursprung der elfenbeinharten Osteome festzustellen, gelingt nur schwer. Oft entstehen sie in einem der Sinus, namentlich häufig im Sinus frontalis, dessen Wände ausgedehnt und schliesslich durchbrochen werden, sodass davon Schädel- und Augenhöhle betheiligt sind. Die an der inneren Orbitalwand entspringenden Knochengeschwülste sind häufig gestielt und für operative Eingriffe zugänglicher. Am allerhäufigsten sind die Sarcome der Orbita, die bei der Section der Präparate meist schon so weit fortgeschritten sind, dass man nicht mehr feststellen

kann, in welchem Gewebe ihr Ursprung zu suchen ist. Zweifellos stammen manche aus fibrösem Gewebe; andere, die vom Periost ausgehen, zeigen bisweilen in ihrer Structur zerstreute Inseln von wirklicher Knochensubstanz. Bisweilen sind die Augenmuskeln der Sitz des Sarcoms oder secundär der Art ergriffen, dass ihre einzelnen Muskelbündel durch das Sarcom auseinander gesprengt werden. Die Verdrängung des Bulbus richtet sich nach dem Sitze des Tumors; wenn die Geschwulst an der Spitze der Orbita entspringt, wird der Augapfel gerade nach vorn gedrängt. Der Sehnerv wird oft comprimirt und bisweilen der Augapfel selber an einer Seite plattgedrückt. — 9 Präparate.

b) Geschwülste der Conjunctiva und Augenlider.

Hier handelt es sich um Papillome und Sarcome der Bindehaut und Danthörner und Dermoidcysten der Lider. Auch begegnet man sowohl auf der Bindehaut, wie auf den Lidern den Naevi, Cysten, Adenomen, Drüsencarcinomen, Ulcus rodens und Epitheliomen. Die Papillome sind äusserst selten; in einem solchen Falle ähnelt das histologische Bild einem villösen Tumor der Blase. Die Horngeschwülste beginnen als Warzen, deren Oberflächenepithel trocken und hart wird, ohne abgestossen zu werden. Dermoidcysten in den Lidern und Augenbrauen, die aus einer fötalen Abschnürung des Epiblast herrühren, sind keineswegs ungewöhnlich, meist sind sie am äusseren oder inneren Augenwinkel anzutreffen, längs der Fissura orbito-nasalis. Sie liegen tief unter dem Orbicularis und hängen mit dem Pericranium zusammen. Selten sind die Bindehautsarcome, welche entweder hell oder ganz dunkel pigmentirt sein können. — 7 Präparate.

c) Geschwülste der Hornhaut.

Cystische Geschwülste kommen hier äusserst selten vor und hängen dann wohl, wie in einem angeführten Falle, wo es sich um eine sehr grosse, 5 mm tiefe und 9,5 mm breite Cyste handelte, mit einer penetrirenden Wunde zusammen, durch welche das Epithel der Oberfläche nach innen gestülpt wird, um durch Proliferation oder Verflüssigung einzelner Zellen zu dem Aufbau der Cyste mit beizutragen. Am häufigsten sind die Dermoide, die congenital und fast immer am Sclerocornealrande gelegen sind; zuweilen begegnet man einem Fibrom. Von den malignen Tumoren werden die Epitheliome und Sarcome genannt, sie sind aber selten und entspringen beide in der Regel vom Sclerocornealrande aus. Man muss sich hüten, erstere im Anfange für ein einfaches Ulcus oder Pterygium zu halten, indem man auf die zerfressenen unregelmässigen Ränder der ulcerösen Fläche, auf ihre eigenthümliche dunkelweisse Farbe und die Niveauerhebung des ganzen Geschwürs achtet. Die malignen Hornhauttumoren wachsen zuerst nicht in die Tiefe, weil das feste fibröse Hornhautgewebe Widerstand leistet, sondern dehnen sich in der Fläche sehr breit aus. Die am Rande entspringenden Sarcome sind bisweilen theilweise pigmentirt. — 5 Präparate.

d) Die Geschwülste der Iris und des Ciliarkörpers.

In der Iris kommen die cystischen Geschwülste zumeist vor. Sie zerfallen in 3 Classen: 1. die epithelialen Cysten; 2. die endothelialen Cysten, und 3. solche, die zwischen den beiden Pigmentschichten auf der hinteren Irisoberfläche sich ausbreiten. Die ersteren entstehen immer durch perforirende Wunden in Folge von Epitheleinpflanzung in das Stroma. Ihr Inhalt ist bisweilen flüssig oder halbfest, je nach dem Ursprunge des eingestülpten Epithels. Der Inhalt

besteht aus degenerirten Epithelien, Fetttröpfchen und Cholestearinkrystallen, welche den frisch geöffneten Cysten einen perlartigen Glanz verleihen. Die endothelialen Cysten, von denen sich in der Sammlung kein Exemplar findet, zeichnen sich dadurch aus, dass nur einzelne Schichten flacher Zellen von der Irisvorderfläche oder der Descemet'schen Membran ihre Grenzmembran darstellt; sie brauchen nicht durchaus nur durch ein Trauma hervorgerufen zu werden, und entstehen wahrscheinlich durch Abschnürung der Mündung einer der Krypten auf der Irisvorderfläche. Kleine Cysten bilden sich endlich durch Trennung der beiden Pigmentschichten der Iris, nicht selten in Folge eines entzündlichen Exsudats, welches erst zur Verklebung des Hinterblattes mit der Linse führt, worauf dann durch Ansammlung seröser Flüssigkeit eine Abhebung des Stroma iridis und der Vorderschicht statt hat. Klinisch kann dadurch genau dasselbe Bild entstehen, wie bei der sog. Iris bombé. Aber auch ohne alle entzündlichen Vorgänge konnen solche intermediären Cysten sich bilden, die dann durch die Pupille an ihren vibrirenden Wänden erkannt werden können. Von soliden Tumoren der Iris, die relativ selten angetroffen werden, ist das Sarcom zu erwähnen, welches in allen Graden von Pigmentation bis zur Pigmentlosigkeit angetroffen wird. Ein Leukosarcom der Iris ist natürlich nicht ohne Weiteres von entzündlichen Granulationsgeschwülsten und Tuberkeln oder Gummata zu unterscheiden.

Im Ciliarkörper kommen Cysten, Myome, Adenome, Drüsencarcinome und vor Allem Sarcome vor. Die Thatsache, dass unter den Präparaten ein primäres Drüsencarcinom figurirt, ist für den Verf. von besonderem Interesse, weil sie für den drüsigen Charakter der Tubuli spricht, welche er ihnen an anderer Stelle vindicirt hat. Die Sarcome kommen in allen Typen und Pigmentformen vor, die man kennt. Das Leukosarcom ist aber weniger häufig als das Melanosarcom. Klinisch erscheinen natürlich alle Tumoren tiefdunkel melanotisch, weil das Pigmentepithel ihnen aufliegt. Die Sarcome wachsen nach vorn durch die Irisinsertion und können klinisch das Bild einer Iridodialysis vortäuschen, wenn man nicht durchleuchtet. Auch nach aussen wachsen sie längs der vorderen Ciliargefässe durch die Sclera und erscheinen als Pigmentknötchen unter der Conjunctiva nicht weit vom Hornhautrande. Bisweilen wird die Linsensubstanz beeinflusst, ja sogar direct nach Durchbruch der Kapsel infiltrirt. Das Wachsthum kann schon sehr vorgeschritten sein, ohne dass Glaskörperschrumpfung oder Netzhautablösung einzutreten braucht. In der Regel aber leidet durch Ernährungsstörung erst der Glaskörper und es folgt dann die Ablösung. Erst wenn letztere total geworden ist, kann Glaucom eintreten. — 14 Präparate.

e) Geschwülste der Chorioidea.

Naevi der Aderhaut sind sehr selten, kommen aber gleichzeitig mit Gesichtsnaevi vor. Das Aderhautcarcinom ist stets secundär. Cysten sind sehr ungewöhnlich und liegen dann in dem Suprachoriodealraume. Manchmal stellen sie eigentlich locale Abhebungen von der Sclera dar, wahrscheinlich in Folge von Blutergüssen, manchmal sieht man aber wirklich verdickte Wände mit grossen Hohlräumen. Am bekanntesten sind natürlich die Sarcome, die auch hier in allen möglichen Formen, Ausdehnungen und Pigmentirungen vorkommen. Stark pigmentirte Sarcome zählt Verf. in 12 Fällen, ganz pigmentfreie in 6 Fällen, graufarbige 4 Mal, rehbraune 5 Mal. Ihre Consistenz ist ausserordentlich wechselnd, bald fest oder flocculent oder schwammig oder sogar cystenartig weich. Einzelne sahen auf der Schnittfläche Hirnwindungen sehr ähnlich. Das Sarcom entspringt zuerst unter der elastischen Lamelle, welche

erst abgehoben, dann mehr und mehr gestreckt und endlich durchbrochen wird. Nach dem Durchbruche wächst der Tumor schwammartig zu einem runden Knopfe weiter, der an der Durchbruchsstelle eine Einschnürung zeigt. Die Netzhaut wird abgehoben, bisweilen zugleich von der Chorioidea, aber häufig bleibt sie an dem Gipfel der Geschwulst haften.

Infiltrirt vom sarcomatösen Gewebe wird die Netzhaut erst in den allerletzten Stadien der Krankheit. Die Ablösung der Netzhaut kann ihren Grund nicht blos in der Glaskörperschrumpfung, sondern auch in dem Austritte serösen Exsudats aus den durch das Sarkom obliterirten Aderhautgefässen haben. Mitunter wächst die Geschwulst nach vorn bis in die Vorderkammer, ergreift die Hornhaut und wächst durch dieselbe hindurch; häufiger durchbricht sie die Sclera, zuerst längs der Blutgefässe, und zwar entweder am Aequator an der Stelle, wo die Venae vorticorae austreten, oder weiter hinten, wo die A. ciliar. post. in das Auge eintreten. Der Durchbruch nach aussen hängt dabei keineswegs davon ab, dass das ganze Innere des Auges ausgefüllt ist. Auch längs des Opticus, zwischen Pial- und Duralscheide, breitet sich das Sarcom bisweilen fort. Gelegentlich, aber nur ausnahmsweise, zeigt sich die extraoculare Masse der Geschwulst unpigmentirt, während das intraoculare Sarcom Pigment enthält. — 41 Fälle.

f) Geschwülste der Retina.

Hier kommen cystische und solide Tumoren vor. Die Cysten zeigen sich gewöhnlich in bereits lange erblindeten Augen mit Netzhautablösung. Wahrscheinlich gehen sie aus einem Oedem der Netzhaut hervor, indem grosse ödematöse Spalten zusammenfliessen. Bisweilen finden sich in einem Auge multiple Cysten. Die häufigste Geschwulst ist bekanntlich das Gliom, dessen schnelles Wachstum und rapide Degeneration gefürchtet ist. Die ersten Zeichen des degenerativen Processes verrathen sich mikroskopisch durch langsameres Blaufärben der Zellkerne, die weiteren der fettigen Degeneration zeigen sich schon dem blossen Auge als opake gelblichweisse Stellen; bisweilen finden sich auch Kalkeinlagerungen. Zuletzt fühlte sich der Tumor nicht mehr fest an, sondern flocculent. Entweder fängt das Gliom localisirt an einer Stelle an oder gleich mehr diffus als gleichmässige Verdickung einer grösseren Netzhautpartie, bisweilen auch an verschiedenen Stellen gleichzeitig, sodass dann die Netzhaut knotig erscheint. Für das Glioma endophytum und exophytum werden je 4 Fälle angeführt. In einem Falle der ersten Art wurden grosse Blutungen in den Glaskörper constatirt. Wenn das Glioma exophytum zur Abhebung von der Aderhaut führt, braucht die Geschwulst nicht den ganzen Hohlraum zu füllen, theilt ihn vielmehr mit seröser Flüssigkeit. Alsdann wird auch Chorioidea und sogar Sclera infiltrirt und durchbrochen, sodass das Gliom extraocular fungusartig weiter wächst. Häufiger allerdings wächst es längs des Opticus nach hinten. Bei den meist jugendlichen Individuen, wo die Cornea und Sclera sehr elastisch sind, wird der ganze Bulbus ausgedehnt und eine Art Buphthalmus erzeugt, nachdem Linse und Iris unter Aufhebung der Vorderkammer an die Hornhaut gedrängt worden sind. In einem anderen Falle wurde ein Staphylom am Hornhautrande gefunden. Schliesslich wird aber auch die Hornhaut perforirt und die Geschwulst wächst frei nach vorn, was man ehedem Fungus haematoideus genannt hat. Verf. hat das Gliom niemals nach dem 11. Lebensjahre auftreten sehen. In seiner Sammlung fand er aber einen soliden Tumor der Retina, von einer 65 jährigen Frau herrührend, dessen mikroskopischer Charakter immerhin an das gewöhnliche Gliom erinnerte. — 22 Fälle.

g) Geschwülste des Sehnerven.

Opticusgeschwülste kommen selten vor und sind sehr verschiedenartiger Structur: Sarcome, Myxosarcome und Gliome. Ihr Ursprung ist bald die Duralscheide, bald die Pialscheide, bald der Opticus selbst. In der Sammlung befand sich nur ein einziges Präparat von einem 12jährigen Knaben.

Peltesohn.

Vermischtes.

1) Zwei Hausmittel gegen die Zuckerkrankheit.

... „Auch ich leide seit 7 Jahren, d. h. seit meinem 55. Jahre, an Diabetes und pflege fast jedes Jahr Karlsbad aufzusuchen. Ich war gewöhnt, dort meinen Zuckergehalt nach dreiwöchentlichem Brunnentrinken auf 0 reduzirt zu sehen.

Nur im letzten Jahre (1895) übte der Karlsbader Brunnen trotz strengster Diät die gewünschte Wirkung nicht. Da erfuhr ich daselbst durch Herrn Köthner, Besitzer der Firma Schwarzlose, Markgrafenstrasse 29, Berlin, dass sich in seinen Händen Leinsamenthee und Austern als Mittel gegen Diabetes bewährt hätten. Aerzte, die ich darüber befragte, konnten mir keinen Bescheid geben. Ich versuchte deshalb nach der zum ersten Male misslungenen Karlsbader Kur die Sache an mir selbst.

Zwei Esslöffel von Leinsaat wurden mit 100 ccm Wasser aufgebrüht, so dass eine schleimige Masse entstand. Diese wurde mit 100 ccm kalten Wassers verdünnt und getrunken, und zwar täglich 3 mal, vor dem ersten Frühstück, vor dem Mittagessen und vor dem Schlafengehen. Später kochte ich eine grössere Menge Thee früh auf Vorrath und wärmte davon zum Trinken je 200 ccm auf. Die Resultate ergiebt folgende Tabelle, bei welcher ich unter „Bemerkungen“ die Nebenumstände angedeutet habe, die auf den Zuckergehalt von Einfluss sind.

Datum	Zuckergehalt	Bemerkungen
Sept. 13.	3,46 %	Vor Beginn der Leinsamencur.
„ 15.	3,38 „	Nach einer Tasse Leinsamenthee.
„ 16.	1,7 „	Nach zwei Tassen „
„ 17.	3,7 „	Nach drei Tassen „ und starker geistiger Anstrengung.
„ 19.	3,4 „	Nach je drei Tassen Leinsamenthee täglich.
„ 20.	3 „	
„ 24.	1,00 „	
„ 28.	1,5 „	Nach je drei Tassen Leinsamenthe täglich; schlaflose Nächte, Zahngeschwulst.
Oct. 1.	2,2 „	Nach je drei Tassen Leinsamenthee täglich; schlaflose Nächte, Zahngeschwulst.
„ 6.	1,4 „	Nach je drei Tassen Leinsamenthee täglich.
„ 9.	1,4 „	„ „ „ „ „ „

Die günstige Wirkung des Leinsamenthees scheint demnach ausser Zweifel zu sein, obgleich die Trinkkur erst 26 Tage, statt der vorgeschriebenen sechs Wochen, gedauert hatte.

Inzwischen versuchte ich auch die Wirkung der Austern (15 Stück Holländer am 9. October Abends), ohne die Leinsamenkur zu unterbrechen. Die Wirkung ergiebt sich aus folgender Tabelle:

Datum	Zuckergehalt	Bemerkungen
Oct. 10.	0,25 %	Am Morgen nach dem Austerngenuss.
„ 14.	2,2 „	Nach schwerer Erkältung, heftiger Kolik, schlaflosen Nächten.
„ 15.	1,083 „	Nach dem Genuss von 15 Austern (s. o.).
„ 16.	1,3 „	Aussetzen des Leinsamenthees, Austerngenuss; ganz auffallend wenig Harn.
„ 19.	1,23 „	Nach Wiederaufnahme der Leinsaatcur.
„ 20.	0,475 „	Nach Wiederaufnahme der Leinsaatcur und 18 Austern.

Drei Wochen später, nachdem ich den Leinsamenthee ziemlich regelmässig bei nicht allzu strenger Diät genommen, prüfte ich 12 Stunden nach dem Genuss von 10 Austern meinen Zuckergehalt abermals. Er war gleich Null.

Der Austerngenuss hat somit den Zuckergehalt das erste Mal um 1,15 %, das zweite Mal um 1,117 %, das vierte Mal um 0,758 % herabgedrückt. Nur beim dritten Versuche — 16. October — zeigte sich keinerlei günstige Wirkung. Ob das dem Aussetzen der Leinsaatkur (nach Herrn Köthner wirkt die Auster auch ohne gleichzeitig genossenen Leinsamenthee) oder der auffallend geringen Harnmenge zuzuschreiben ist, lasse ich dahingestellt. Diätfehler lagen nicht vor. Ich habe auch Seemuscheln versucht, aber eine günstige Wirkung derselben nicht gespürt.

Ich bin weit entfernt, meine Beobachtungen als entscheidend anzusehen. Ich möchte sie nur veröffentlichen, um zu weiteren Versuchen im Interesse der sehr zahlreichen Diabetiker anzuregen. Von einzelnen mir bekannten Aerzten geschieht dies bereits.

Freilich helfen beide Mittel ebenso wenig auf die Dauer wie Karlsbader und Neuenahrer. Aber sie sind zugänglicher und das eine, die Austern, sicher schmackhafter. ... Ich gebe hier meine neuerdings gewonnenen Resultate.

Datum	Zuckergehalt	Bemerkungen
1895 Nov. 28.	0 %	Nach ziemlich regelmässiger Leinsaatcur.
1896 Jan. 2.	0 „	Nach Aussetzen der Leinsaatcur und der Zuckerdiät, vergnügte Weihnachtswoche mit Punsch und Pfannkuchengenuss etc.
„ „ 25.	3 „	Nach Aussetzen der Leinsaatkur, furchtbaren Aufregungen, Todesfällen, Ueberanstrengung.
„ „ 26.	—	Wiederbeginn der Leinsaatcur.
„ Febr. 3.	2,8 „	Diät.
„ „ 13.	0,118 „	
„ „ 26.	2,1 „	Nach starken Rheumatismusanfällen und schlaflosen Nächten.
„ „ 27.	0,8 „	Nach Genuss von 12 Stück Austern am 26. Abends.

Ich konnte mich somit nach dem 28. November als geheilt betrachten. Ich blieb es auch trotz Aussetzens der Zuckerdiät bis 2. Januar und wäre es sicher auch noch länger geblieben, wenn nicht die unter dem 25. Januar angedeuteten Umstände eingetreten wären, die meinen Zuckergehalt plötzlich auf 3 % brachten. Aber die wieder aufgenommene Leinsamencur that abermals ihre Schuldigkeit und drückte trotz anhaltender Ueberarbeit in 18 Tagen meinen Zuckergehalt auf 0,118 % herab.“ Prof. H. W. Vogel.

2) Im Jahre 1889 kam zu mir ein 64jähriger Herr mit überreifem Star des linken Auges, der seit 6 Jahren bestand, und fast reifem des rechten. Ich fand Zuckerharnruhr (5 %), von welcher der Kranke keine Ahnung gehabt, besserte den Zustand durch richtigere Lebensweise und Mühlbrunnen, und zog

am 5. Mai 1889 den linken Star aus, mit runder Pupille. S = $^5/_6$ mit + $3^3/_4$", optisch vollkommen. Geht auf die Jagd, liest Stunden lang. — Ebenso bis heute, ohne dass Discission nöthig geworden, oder Extraction des anderen Auges.

In der Regel hat er im Frühjahr 5 % Zucker; wenn er dann von Karlsbad zurückkommt, 0,1—1,0 %.

Gegen Ende des Jahres 1895 brachte er mir seine ganz star-blinde Frau zur Operation. Bei dieser Gelegenheit schrieb mir der 71jährige, recht rüstige Herr das Folgende:

„Ich habe 4 Wochen lang Bohnenwasser getrunken, und dabei alles gegessen, Brot, Kuchen, Kartoffeln, auch 3—4 Schnitt Pilsener Bier täglich getrunken, und doch den Zucker verloren, bis auf $^1/_3$ %, ebenso wie vom Karlsbader Mühlbrunnen, bei dem ich kein Bier trinken durfte. Ich nehme jeden Tag 3 Hände voll (= 50 g) trockene Bohnenhülsenschalen; die letzteren werden gewaschen, in einen Topf gethan, 3 Liter Wasser aufgegossen und so lange gekocht, bis das Wasser auf $^3/_4$ Liter eingekocht ist, was 3—4 Stunden erfordert. Diese $^3/_4$ Liter Flüssigkeit werden im Laufe des Tages kalt getrunken. So jeden Tag 4 Wochen lang und länger. (Das Mittel kann ohne Schaden beliebig lange getrunken werden.)" H.

3) Druckfehler.

Seite 334 Zeile 8 v. o.: statt „Jules" lies „Juler".
„ 10 „ „ lies „die Mutter des 4 Monate alten Knaben hat in dessen 6. Lebenswoche".

Bibliographie.

1—4) **Beiträge zur Augenheilkunde**, in Gemeinschaft mit Prof. Dr. E. Fuchs in Wien, Prof. Dr. O. Haab in Zürich, Prof. Dr. **A. Vossius** in Giessen herausgegeben von Prof. Dr. R. Deutschmann in Hamburg. XXI. Heft. Hamburg u. Leipzig. Verlag von Leop. Voss. 1895.

1) Beitrag zur Drusenbildung im Sehnervenkopfe, von Dr. Adolf Sachsalber, Assistent der Univ.-Augenklinik in Graz. S. fasst das Ergebniss seiner Untersuchung eines Falles von Drusenbildung im Sehnervenkopf dahin zusammen, dass es sich um Ablagerung einer die Albuminreaction gebenden Substanz handelt, welche die von Recklinghausen geforderten Eigenschaften des Hyalins darbietet. Diese hyaline Substanz geht allmählich secundäre Veränderungen ein, indem die Homogenität und Färbbarkeit mit Eosin schwindet; dafür tritt aber nunmehr eine Ablagerung von Kalksalzen auf, die sich zuerst durch erhöhte Färbbarkeit mit Hämatoxylin äussert, später als krümeliche Einlagerung und zuletzt als krystallinische, harte, splitternde, sich mit keinerlei Farbstoffen tingirende Masse zu Tage tritt. Als Ursache der Drusenbildung werden von S. concrete entzündliche Vorgänge angenommen. Ihren Ursprung nehmen die Drusen aus dem interstitiellen Bindegewebe des Sehnerven, bez. der Netzhaut. Folgt Litteraturverzeichniss.

2) (Aus der I. k. k. medic. Klinik des Hofrathes Nothnagel in Wien.) Casuistische Beiträge zur Lehre von den angeborenen Beweglichkeitsdefecten der Augen, von Dr. Carl Kunn, Augenarzt in Wien. Es handelt sich um eine Ergänzung der im Heft XIX, 1895 in den „Beiträgen zur Augenheilkunde" von demselben Verfasser veröffentlichten Monographie über die angeborenen Beweglichkeitsdefecte der Augen. K. fügt zu den früher erwähnten 7 Fällen 4 neue eigene Beobachtungen ausführlich und die noch von anderen Autoren mitgetheilten kurz hinzu.

3) (Aus der Klinik des Prof. E. Fuchs in Wien.) Einige weitere

Fälle von Amblyopie in der Lactationsperiode, von Dr. Carl Heinzel, klinischem Assistenten. H. berichtet über 3 weitere Fälle von Sehnervenentzündung bei säugenden Frauen — im Anschluss an die in Heft XIII erschienene Mittheilung. (Referat im Centralbl. f. p. A. 1895. S. 124.)

4) Beiträge zur Pathogenese der Iritis, von Dr. med. Gustav Ahlström in Gothenburg (Schweden). A. machte bei einem mit Iritis rheumatica behafteten Pat. zu therapeutischen Zwecken eine Iridectomie. Das excidirte Irisstückchen brachte er unter den nöthigen Cautelen in die Vorderkammer eines Kaninchenauges. Es trat in demselben nach einigen Tagen Iritis auf, sich kennzeichnend durch pericorneale Injection, Trübung des Kammerwassers, Veränderungen der Iris etc. Am 12. Tage wurde das Auge enucleirt. Bei der mikroskopischen Untersuchung zeigten sich die hauptsächlichsten Veränderungen in der Iris; letztere war der Sitz einer diffusen Infiltration, zeigte sich deutlich verdickt, auf der Rückseite mit einer Fibrinschichte versehen, die theilweise die hintere Kammer einnahm und sich sowohl über die Vorderseite der Linse, als auch über das Corpus ciliare erstreckte; einige einzelne punktförmige Präcipitate auf der M. Descemeti; sonst im Auge nichts Bemerkenswerthes. Bacterien liessen sich durch verschiedene Färbemethoden nicht nachweisen. Controlversuche mit Irisstücken gesunder Augen (Cataractösen) ergaben keine Entzündung. Ein zweiter, dem obigen ähnlicher Versuch, war wieder positiv, ohne dass Bacterien gefärbt oder gezüchtet werden konnten. Zwei Versuche mit Irisstückchen Glaucomatöser verliefen ebenso wie die mit Irispartien gesunder Augen angestellten, es trat keine Reaction ein. Wie die Irisstückchen verhielt sich in Bezug auf entzündungserregende Eigenschaft das Kammerwasser. A. nimmt für das Zustandekommen der Entzündung toxische Eigenschaften des Irisgewebes, bez. des Kammerwassers bei Iritis rheumatica an. Stiel.

5) Das Empyem der Highmorshöhle und Erkrankungen des Auges, von Dr. med. H. Koerner, prakt. Arzt und Zahnarzt in Halle a. S. (Sonderabdruck der Deutschen Odontolog. Gesellschaft. Bd. VII, Heft 1 u. 2.) K. berichtet über 2 Fälle von Augenentzündung im Anschluss an Empyem der Highmorshöhle. Im ersten Fall bestand nahe unter dem linken unteren Lide und ungefähr an der Grenze zwischen innerem und mittlerem Drittel desselben eine sehr stark Eiter absondernde Fistel mit etwas aufgeworfenen Rändern; ausserdem Röthung und Schwellung der Wange über dem Jochbein nach der Nase zu und eine starke Injection der Conjunctiva bulbi nebst Thränenträufeln. Durch Behandlung der Highmorshöhleneiterung erfolgte schnelle Heilung. Im zweiten Falle fand sich linksseitige Lidschwellung des oberen Lides in der der Nase zugekehrten Seite und nicht allzustarke Protrusion des Bulbus nach vorn, aussen, unten. Das Bestehen einer linksseitigen, die Augenaffection bedingenden Highmorshöhleneiterung wurde noch aus anderen Gründen angenommen, die Diagnose durch Operation bestätigt und in 3 Tagen nur durch Behandlung des Empyems das Auge zur Norm gebracht. Stiel.

6) (Aus der Augenabtheilung der Olmützer Landeskrankenanstalt.) — Eine neue Behandlung der Hypopyon-keratitis, von Dr. Eduard Zirm. (Wien. klin. Wochenschr. 1895. Nr. 44.) Z. befürwortet als ausschliessliche Therapie des septischen Geschwüres die Pinselung der Bindehaut mit einer 1—2 %igen Lapislösung. Es soll dadurch neueren Zerstörungen vorgebeugt und die Progression des Geschwüres sofort gehemmt werden. Das den natürlichen Heilungsvorgängen überlassene Geschwür hinterlässt eine günstige Trübung. Um Folgezuständen der Iritis vorzubeugen wird ausserdem Atropin eingeträufelt. Die Behandlung hat den Zweck, der Proliferation der Mikroorganismen im Bindehautsacke Einhalt zu thun. Schenkl.

7) Bemerkungen zu Zirm's Aufsatz: „Eine neue Behandlung der Hypopyon-keratitis", von Prof. Czermak in Prag. (Wien. klin. Wochenschr. 1895. Nr. 46.) C. macht darauf aufmerksam, dass, nach einer Veröffentlichung Axel Holmer's, der Kliniker Hansen Grut schon im Jahre 1883 bei serpiginösen Geschwüren der Cornea Lapispinselungen mit dem günstigsten Erfolge in Anwendung gebracht und sich von der desinficirenden Eigenschaft des Mittels überzeugt habe. Zirm's Methode unterscheide sich von der Grut's nur dadurch, dass bei ersterer die Lidbindehaut, bei letzterer das Geschwür bepinselt werde, was jedoch für das Thatsächliche der Einwirkung keinen wesentlichen Unterschied ausmacht, da bei Bepinselungen der Uebergangsfalte eine unmittelbare Einwirkung auf die Hornhaut nicht zu vermeiden ist. C. empfiehlt neben der Behandlung der Bindehaut, wie sie Zirm vornimmt, gleichzeitig auch noch nach Hansen Grut die Geschwürsfläche selbst zu bestreichen, und glaubt, dass auch Zirm die Erfahrung machen wird, dass der Lapis die chirurgische Behandlung in einer Anzahl von Fällen nicht zu ersetzen vermag.[1] Schenkl.

8) (Aus dem k. k. deutschen poliklinischen Institute in Prag.) Mittheilung eines Falles von pulsirendem Exophthalmus, von Dr. A. Frank, Assistent am Institute. (Prager med. Wochenschr. 1895. Nr. 39 u. 41.) Ein 21 jähriger Handschuhmacher bot unmittelbar nach einem Sprunge in's Wasser die typischen Symptome eines linksseitigen pulsirenden Exophthalmus dar. Mit Ausnahme eines kurzen systolischen Geräusches an der Herzspitze fanden sich keine Veränderungen weder am Herzen noch an den grösseren Gefässen. Compression der Carotis der linken Seite rief sofort eine beträchtliche Verminderung der über dem Bulbus und der ganzen linken Kopfhälfte hörbaren Geräusche hervor und bewirkte ein Sistiren der Pulsationen des Bulbus. Es wurde eine Ruptur der Carotis interna im Sinus cavernosus angenommen und wegen stetiger Zunahme des Exophthalmus und wegen des Auftretens einer im inneren Augenwinkel unterhalb des Orbitaldaches sichtbaren und tastbaren Geschwulst zur Unterbindung der Carotis communis sin. geschritten, nachdem einige Zeit vorher ohne wesentlichen Erfolg eine Digitalcompression vorgenommen worden war. Nach der Operation schwanden die subjectiven Geräusche, die Pulsation des Bulbus hörte auf, nur die Geräusche über dem Bulbus blieben hörbar. Diese Besserung hielt nur einige Tage an; in kurzer Zeit machten sich die früher angegebenen Symptome, im erhöhten Maasse und rasch an Intensität zunehmend, wieder geltend. Schenkl.

9) Ectopia lentis et pupillae o. u. Lenticonus o. u. Extraction beider disloxirten Linsen in der Kapsel. — Heilung. Von k. Rath Dr. S. Lindner, Augenarzt in Wien. (Wien. mediz. Wochenschr. 1895. Nr. 37.) Bei dem 19 jährigen Patienten zeigten sich beide Pupillen nach unten verschoben; die Linsen waren nach oben luxirt, vergrössert, und besassen an der vorderen Fläche eine kegelförmige Vorwölbung; nebenbei bestand Nystagmus mixtus. Nach vorausgeschickter Iridectomie wurde die Extraction der Linse in der Kapsel mittelst der Weber'schen Schlinge vorgenommen. Die Augenspiegeluntersuchung nach der Extraction ergab: Anaemia retinae, Spuren von Retinitis pigmentosa; R: Finger in 3 Meter, L: mit + 12 D Sn XL in 6 Meter, mit + 15 D Jäg 2 in 7″. Schenkl.

---

[1] Höllenstein gegen Hornhautgeschwüre, — das sind alte Geschichten. Scarpa und Guthrie haben das empfohlen. Vgl. Jüngken (1836), S. 994 u. 461; Himly, II, 43, 1, 82. Vgl. ferner Hirschberg, A. v. Graefe's Klin. Vortr. S. 213 (1871); Hirschberg, D. m. W. 1886, Nr. 18 (gegen sept. Hornhautvereiterung nach Starschnitt). H.

Um Einsendung von Separatabdrücken wird gebeten.

Verlag von Veit & Comp. in Leipzig. — Druck von Metzger & Wittig in Leipzig.

Centralblatt

für praktische

AUGENHEILKUNDE.

Herausgegeben von

Prof. Dr. J. Hirschberg, Geh. Med.-Rath, in Berlin.

Monatlich ein Heft. Preis des Jahrganges 12 Mark. Zu beziehen durch alle Buchhandlungen des In- und Auslandes und die Postanstalten des Deutschen Reiches.

April. Zwanzigster Jahrgang. 1896.

Aus der Augenklinik des Herrn Dr. Treitel in Königsberg, Ostpr.

I. Beiträge zu den Thränendrüsentumoren.

Von Dr. **L. Pick.**

Im Sommer 1895 hatte ich als Assistent der Dr. TREITEL'schen Augenklinik in Königsberg Gelegenheit, einen Fall von doppelseitiger, symmetrischer Geschwulstbildung der Thränendrüsen zu beobachten, der nach mehrfacher Hinsicht Interesse erregen dürfte.

Fräulein M. K., 56 Jahre alt, aus Russland. Sie wurde vom 29. Juli bis 20. August 1895 in hiesiger Klinik behandelt. Aus der Anamnese ist

erwähnenswerth, dass Patientin an recidivirendem Erysipelas faciei leidet; letzter Anfall vor 1 Jahr. In der Jugend Bleichsucht und Scrophulose; seit cirka 10 Jahren Husten und Auswurf, seit circa 3 Jahren stärkere Athembeschwerden. Keine Hämoptyse, keine Nachtschweisse. In der Familie der Mutter Tuberculose erblich, drei Schwestern an Phthis. pulm. gestorben. Für Lues absolut keine Anhaltspunkte. — Ende Mai 1894 bemerkte Patientin im linken oberen Lid eine etwa bohnengrosse Geschwulst; eine gleiche Geschwulst bildete sich bald nachher an entsprechender Stelle des rechten Auges. Beide Tumoren waren von Anfang an sehr hart, schmerzlos und nahmen allmählich an Grösse zu.

Status: Die Untersuchung der Lungen ergiebt auf der linken Seite oben gedämpften Schall, bronchiales Atmen, klingende Rasselgeräusche. Bei der Untersuchung des reichlichen Sputums finden sich Tuberkelbacillen in spärlicher Menge. Drüsen, insbesondere die Praeauricular- und Submaxillar-Drüsen nicht geschwollen. Keine Zeichen von Leukämie. Das Blut zeigt sich mikroskopisch normal, Urin frei von Eiweiss und Zucker.

An beiden Augen fällt sofort eine Hervorwölbung unterhalb des äusseren Abschnittes des Supraorbitalrandes auf, links erheblicher als rechts; in der entsprechend gedehnten Lidhaut keine erweiterten Gefässe. Bei der Palpation fühlt man beiderseits an dieser Stelle — in der Gegend der Thränendrüse — eine etwa pflaumengrosse, bei Berührung nicht schmerzende Geschwulst, von sehr derber Consistenz, glatt, mit convexer Oberfläche, anscheinend scharf nach allen Seiten abgegrenzt. Ein Zusammenhang mit dem Orbitalrande ist nicht nachzuweisen, mit der Haut ist die Geschwulst nicht verwachsen. Der Tumor ist etwas verschiebbar und lässt sich ein wenig nach hinten in die Orbita hineindrücken. Bemerkenswerther Weise ist die Lage und Form des Bulbus nicht verändert, die Beweglichkeit nach keiner Seite hin eingeschränkt. Es bestehen keine Doppelbilder. Die Conj. befindet sich im dritten Stadium des Trachoms (glatt, narbig, weisslich, undurchscheinend). Ausserdem sind noch einige maculae corneae oben, sowie ein arc. senil. oben zu erwähnen. Der Hintergrund zeigt eine grosse, physiologische Excavation. Links mit + 2 D. S. = 0,9, rechts mit + 1 D. S. = 0,6.

Es wurde dann in zwei Sitzungen die Exstirpation: des linksseitigen Tumors am 31. Juli, des rechtsseitigen am 9. August unter Cocain ausgeführt. Dabei zeigte sich die Geschwulst mit der Umgebung verwachsen, nirgends dem Knochen adhaerent, ziemlich tief in die Orbita hineinreichend; Reste anscheinend nicht zurückgeblieben. Die Wunden heilten glatt, ausgenommen eine kleine Nahteiterung der linksseitigen Wunde; die Thränensecretion war nicht alterirt. Nach einer Mittheilung der Patientin vom 20. Januar 1896, also nach ca. $^1/_2$ Jahr, ist beiderseits kein Recidiv aufgetreten. Da die histologische Untersuchung des ersten Tumors

die Diagnose „Tuberkulose" wahrscheinlich machte, so wurde von der rechtsseitigen Geschwulst gleich nach der Operation ein Stück unter das Peritoneum eines Kaninchens eingeimpft.

Die Section des nach 4 Wochen an einer intercurrenten Krankheit gestorbenen Kaninchens ergab, dass das verimpfte Stück mit dem grossen Netz verwachsen war; von Tuberkeleruptionen war weder in der Umgebung desselben noch sonst wo eine Spur zu finden (Prof. NAUWERCK).

Die Untersuchung des frischen Präparates des ersten Tumors ergiebt: regellos angeordnetes, fibrilläres, wenig zellreiches Bindegewebe. Einige kleine aus der Tiefe der Orbita entfernte Partikelchen erweisen sich teilweise als Fettgewebe, teilweise als Bindegewebe.

Die genauere histologische Untersuchung (Härtung in Alkohol, Färbung mit Haemalaun) ergab folgenden Befund, den mir Hr. Prof. NAUWERCK in liebenswürdigster Weise zur Verfügung stellte.

Von Thränendrüsengewebe ist nichts zu erkennen. An einem Theil der Schnitte besteht eine gewisse Abkapselung, indem sich hier grobfasriges, ziemlich gefässreiches Bindegewebe, parallel geschichtet, der Oberfläche auflagert. Zu äusserst finden sich kleine Inseln von Fettgewebe. Da und dort ist auch dieses abkapselnde Bindegewebe kleinzellig entzündlich infiltrirt, namentlich in der Umgebung der Blutgefässe; letztere führen häufig ein an Leukocythen reiches Blut. An der einen Seite der Schnitte fehlt eine besondere Begrenzung, und es scheint hier das tumorartige Gewebe bei der Operation durchschnitten worden zu sein.

Mustert man die Schnitte bei schwacher Vergrösserung durch, so zeigt sich, dass das Präparat sich im Ganzen zusammensetzt: 1. aus Bindegewebe und zwar aus dichtem, kernarmen, ziemlich grobfaserigen zum Theil sclerotischen Bindegewebe, und 2. aus einem zellreichen Gewebe, welches vielfach geradezu als Granulationsgewebe zu bezeichnen ist. Epithelbestandtheile lassen sich nicht nachweisen. Die Vertheilung des zellarmen Bindegewebes und des Granulationsgewebes ist im Ganzen derart, dass erteres sich mehr an der Abtragungsfläche der Geschwulst, letzteres hauptsächlich an der grösstentheils sich abkapselnden Oberfläche vorfindet. Bei schwacher Vergrösserung fällt ferner auf, dass das zellreiche Gewebe zum Theil zwar diffus, zum grösseren Theil aber in Form von nicht sehr scharf abgegrenzten Knötchen und Knötchengruppen angeordnet ist, die an Grösse etwa miliaren, noch eher aber submiliaren, Tuberkeln entsprechen, Riesenzellen sind bei schwacher Vergrösserung nicht zu erkennen.

Bei starker Vergrösserung zeigt sich, dass die Knötchen sich in der Hauptsache aus einem spindelzelligen Bindegewebe zusammensetzen, dessen Kerne sich etwas blass gefärbt haben; ferner mischen sich dann, namentlich gegen die Peripherie hin, kleine Rundzellen ein, theils ein-, theils

mehrkernig; letztere sind theilweise im Zerfall begriffen, sodass sich stellenweise dunkel gefärbte Kerntrümmer in geringer Menge angehäuft vorfinden. Verkäsungen finden sich nirgends. Epitheloidgruppen, wie sie Tuberkeln in der Regel zukommen, finden sich nicht. Man sieht nur hier und da zwischen den erwähnten Spindelzellen etwas grössere Zellen verschiedener Gestalt, mit grossem, bläschenförmigen, blassgefärbten Kern. Die Knötchen führen Capillaren, zum Theil auch stärkere Blutgefässe. Das übrige, nicht in Knötchenform angeordnete zellreiche Gewebe bietet die gewöhnlichen Merkmale des Granulationsgewebes dar. In den kernarmen Bindegewebe besteht eine ausgebreitete Endarteriitis, und es sind eine ganze Anzahl von Blutgefässen zu hyalinen, kernarmen Strängen umgewandelt. Auch in dem Gebiete des kernarmen Bindegewebes findet sich stellenweise noch eine gewisse Andeutung knötchenartiger Zusammensetzung, die sich freilich zum Theil an den Gefässverlauf anschliesst.

Das zweite Präparat war zur Hälfte verimpft, zur Hälfte ebenso behandelt wie das erste; der Befund stimmt im Wesentlichen mit dem ersten überein.

Die Deutung dieses anatomischen Befundes bereitet einige Schwierigkeiten. Die Annahme von Tuberkulose, welche die knötchenförmige Anordnung, die Verwachsung der Geschwulst mit der Umgebung, die nachweisbare Tuberkulose der Lungen nahe legte, konnte weder durch Bacillenfunde noch durch Impfungsresultate gesichert werden. Ferner war zu denken an eine einfache (nicht infectiöse), chronische, hyperplastische Entzündung der Thränendrüsen. Zunächst möchte ich hierbei einen Fall erwähnen, der verschiedene Aehnlichkeiten und andererseits auch grosse Differenzen von dem unsrigen aufweist. In Deutschmann's Beiträge IV, S. 34 hat Zirm einen Fall von gleichzeitiger symmetrischer Anschwellung der Parotiden, Thränendrüsen und sehr zahlreicher Lymphdrüsen veröffentlicht. Bei der Patientin, die auch dadurch noch besonders interessant war, dass in Folge eines intercurrenten Erysipels die Schwellungen fast gänzlich zurückgingen, um nachher wieder zu kommen, wurde je ein Stückchen von der Parotis und der Thränendrüse exstirpirt. Die histologische Untersuchung ergab „das Thränendrüsengewebe durchsetzt von einem zum Theil deutlich in Knötchen angeordneten Granulationsgewebe, so dass man vereinzelte Drüsengänge sieht. Die Untersuchung auf Tuberkelbacillen ergab negativen Befund.“ Zirm fasst diese Tumoren als Resultate chronisch-fibröser, hyperplastischer Entzündungsprocesse auf, ohne jedoch diese Annahme als eine durchaus sichere hinzustellen. Es darf wohl die Frage aufgeworfen werden, ob nicht infektiöse Ursachen auch für derartige Entzündungen verantwortlich gemacht werden können. Für den Zirm'schen Fall hat eine derartige Annahme allerdings nur wenig Wahrscheinlichkeit für sich, bei unserer Patientin ist es aber

sehr wohl denkbar, dass der Tuberkelbacillus gleichwie er in der linken Lunge der Patientin zu chronisch-indurativen Veränderungen geführt hat, auch die oben beschriebenen Affektionen der Thränendrüsen verursacht haben kann. Dafür, dass diese Geschwülste bei unserem Fall als Granulationsgeschwülste tuberkulöser Natur aufzufassen sind, sprechen noch verschiedene Momente. Zunächst bestand im Gegensatz zum Zirm'schen Fall eine — bei der Operation konstatirte — einigermaassen feste Verwachsung mit der Umgebung; ein Ausgangspunkt für die Einschleppung der Tuberkelbacillen war nachweisbar vorhanden, das Wachsthum war ein sehr langsames und geschah nicht gleichzeitig, und schliesslich sind in der Literatur in den letzten Jahren eine Reihe tuberkulöser Geschwülste publicirt worden, welche in ihrer klinischen Erscheinungsweise mit unserem Fall ziemlich harmoniren. Es sind bis jetzt acht derartige Fälle bekannt geworden, welche alle in der Arbeit von F. Schäffer (Inaug.-Dissert., Giessen 1895) aufgezählt sind. Bei zweien (L. Müller: Festschrift f. Billroth 1892, S. 44) gelang der Nachweis von Tuberkelbacillen, bei den übrigen ergab die mikroskopische Untersuchung wohl typische Tuberkelknötchen resp. tuberkulöses Granulationsgewebe mit Riesenzellen, aber keine Bacillenfunde. Bei einem Fall (Abadie cit. nach Schäffer) waren in ganz ähnlicher Weise wie bei unserem Fall beiderseits symmetrische Geschwülste der Thränendrüse aufgetreten. Es ist nun merkwürdig, dass in allen diesen Fällen die Tuberkulose der Thränendrüsen klinisch als Geschwulstbildung sich manifestirte, harte, fast knorpelharte, scharf abgegrenzte, schmerzlose Tumoren, die trotz oft recht erheblicher Grösse nur wenig den Bulbus (Lage, Form, Beweglichkeit) beeinflussten, während die gewöhnlichen Folgeerscheinungen der Tuberkulose, Necrosenbildung, Verkäsung, Vereiterung bisher nicht beobachtet worden sind. Auch bei unserem Fall war die klinische Erscheinungsweise eine durchaus entsprechende.

Andererseits ist nicht ausser Acht zu lassen, dass von den anatomischen Eigentümlichkeiten des tuberkulösen Gewebes die als charakteristisch angesehenen: Riesenzellen, Epitheloidzellgruppen, Sclerosirung der Gefässe in den Knötchen, Verkäsung im vorliegenden Präparate vollkommen fehlen. Es besteht nur eine knötchenförmige Anordnung des Geschwulstgewebes, das einerseits typisches Granulationsgewebe, andererseits dichtes, kernarmes, stellenweise sclerotisches Bindegewebe enthält.

Um eine anatomisch präcise Diagnose zu stellen, würde man also sagen können: es handelt sich um Granulationsgeschwülste mit Uebergang in Bindegewebe. Es besteht die Wahrscheinlichkeit, dass diese Tumoren tuberkulösen Ursprungs sind; es ist aber nicht ausgeschlossen, dass eine einfache, chronisch-hyperplastische Entzündung mit Untergang des Drüsenparenchyms vorliegt.

Im Anschluss hieran will ich noch kurz eines zweiten Falles von

Thränendrüsentumoren Erwähnung thun, der im Jahre 1893 bei uns zur Beobachtung gekommen ist.

Frau E. L., 29 Jahre alt, hatte seit cirka 1 Jahr rechts ein Tieferstehen des oberen Lides bemerkt. Status am 9. Juni: Rechts oben aussen ein harter Tumor mit höckriger Oberfläche zu fühlen, der nach hinten nicht abzugrenzen ist und von dem Supraorbitalrande sich trennen lässt. Der Bulbus steht erheblich tiefer, mässig protrudirt, dabei aber die cornea geradeaus gerichtet. Visus mit + 1 D. cyl. (I) kleiner als 0,5. Bei der Exstirpation platzt die Kapsel, und weisslich körnige, leicht zerdrückbare Masse entleert sich.

Bei der Entlassung am 27. Juni bestand noch geringe Protrusion und Tieferstehen, beim Blick nach links Einfachsehen nach allen anderen Richtungen Doppeltsehn. Ophthalm. Refr. normal. Bei der Vorstellung nach ca. $^1/_2$ Jahr war kein Recidiv eingetreten, die Lage des Bulbus war — wie sich Herr Dr. Treitel zu erinnern glaubt — normal, die Diplopie war verschwunden.

Die anatomische Diagnose (Geh. Prof. Neumann) lautete Adenosarkom der Thränendrüse; ein genauer Befund ist damals leider nicht erhoben worden.

Am Schlusse dieser Arbeit ist es mir eine angenehme Pflicht, Herrn Dr. Treitel für die Anregung hierzu sowie für die Ueberlassung des Materials meinen besten Dank auszusprechen.

II. Ueber periphere Scotome bei Glaucom.

Von Dr. **Richard Simon** in Berlin.

Obgleich das Auftreten von centralen und paracentralen Scotomen bei Glaucom schon seit längerer Zeit bekannt war, scheinen doch erst Bunge,[1] Pflüger,[2] Sachs[3] und neuerdings besonders Bjerrum[4] und Schnabel[5] auf ihre Häufigkeit hingewiesen zu haben; und es kann nur auf einem Zufall beruhen, dass Ole Bull[6] letztere nie gefunden hat.

[1] Ueber Gesichtsfeld und Faserverlauf im optischen Leitungsapparat. Halle. 1884.

[2] Wie verhalten sich einige Glaucom-Symptome zur Drucktheorie? Bericht über die XVII. Versammlung der ophthalmol. Gesellschaft zu Heidelberg. 1885.

[3] Ueber Scotome bei glaucomatösen Sehnervenleiden. Centralbl. f. prakt. Augenheilkunde. 1887. S. 161.

[4] Verhandlungen des X. internat. medicin. Congresses. Berlin. 1890. Bd. IV. Abtheilung 10. S. 66.

[5] Das glaucomatöse Sehnervenleiden. Arch. f. Augenheilk. XXIV. 4. 1892. S. 273.

[6] Ole Bull, Perimetrie. S. 76.



In der an BJERRUM's Vortrag sich anschliessenden Discussion konnte auch HIRSCHBERG bereits auf zahlreiche ähnliche Befunde hinweisen.[1] Wenngleich schwieriger als die Grenzen des Gesichtsfeldes und als rein centrale Defecte lassen sich doch diese paracentralen Scotome noch verhältnissmässig leicht bestimmen, und es ist eine darauf gerichtete Untersuchung, besonders beim chronischen Glaucom, indicirt, da sie bezüglich der Behandlung oft ausschlaggebend sein können. Denn die Erfahrung lehrt, dass, wenn die Gesichtsfeldgrenzen bis dicht an den Fixirpunkt herangerückt sind, dieser durch eine Iridectomie meist sofort verloren geht. Die gleiche Gefahr liegt nach Ansicht des Herrn Geh.-Rath HIRSCHBERG vor bei einem bis dicht an den Fixirpunkt reichenden Scotom, auch wenn die Grenzen des Gesichtsfeldes noch weit davon entfernt sind.

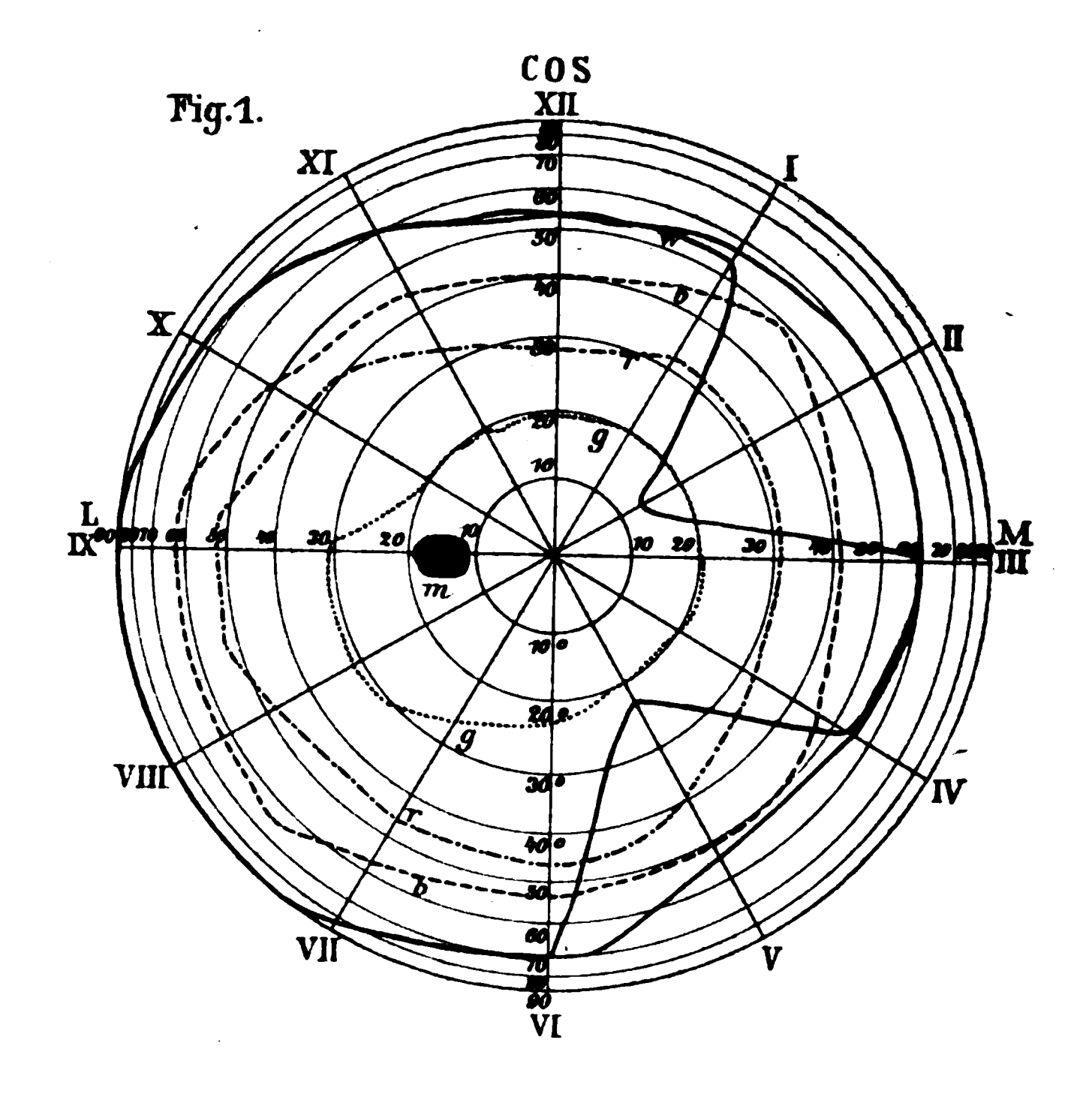
Ist somit die Constatirung eines paracentralen Scotoms wichtig nicht nur für die Beurtheilung des Falles an sich, sondern auch von hervorragender Bedeutung für die Prognose einer Operation; so ist es wohl auch eine der Kenntniss werthe, bisher meines Wissens noch nicht beschriebene Thatsache, dass in der Peripherie gleichfalls, ganz analog den früher beschriebenen centraleren, theils relative, theils absolute Scotome vorkommen, die diagnostisch und prognostisch unter Umständen sehr werthvoll sein können. Solche peripheren Scotome, d. h. in der Nähe der bereits etwas eingeengten oder noch nicht eingeengten Grenzen liegende inselförmige Ausfälle im Gesichtsfelde, konnte ich in einer Anzahl von Fällen, zunächst durch die Güte des Herrn Geh.-Rath HIRSCHBERG in dessen Klinik, constatiren und möchte ich einige von diesen und spätere Beobachtungen, die besonders markant sind, vorerst hier wiedergeben.

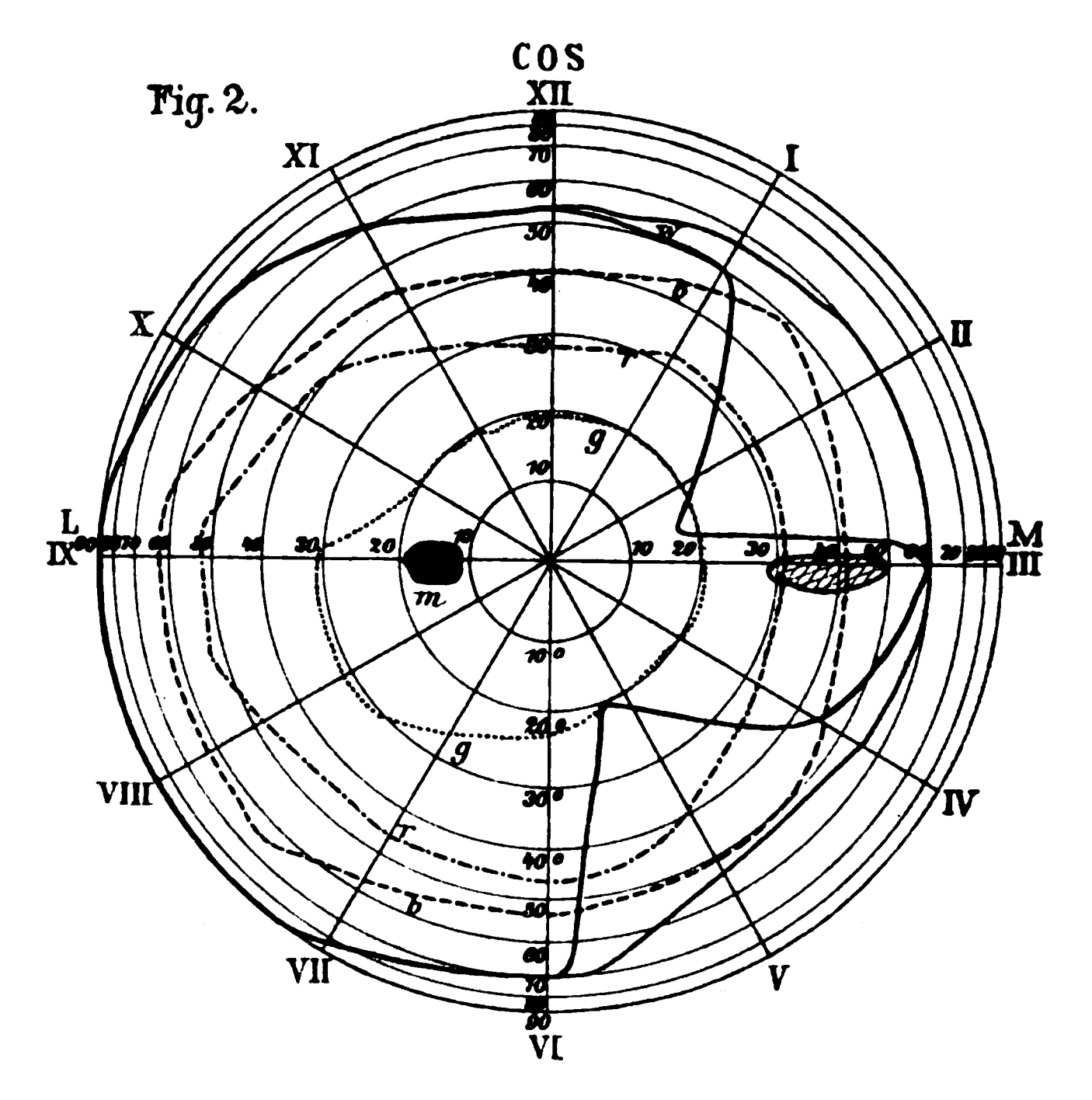
Fall 1. 35jähriger Lehrer. Doppelseitiges Glaucoma chronic. simplex. Rechts nur noch excentrisches Sehen. Links centrale Sehschärfe fast normal; scheinbar auch stets normales Gesichtsfeld. Dasselbe wurde noch am 7. August 1889 constatirt. Am nächsten Tage fand sich G. F. Fig. 1. Dieser Befund blieb zunächst constant, obwohl am 9. October 1889 die Iridectomie gemacht wurde. Auf das oftmals angegebene momentane Auftauchen des Objectes an den normalen Grenzen im Bereiche des Defectes wurde damals kein Werth gelegt, sondern eine Täuschung des Patienten angenommen. Es ist mir gar nicht zweifelhaft, dass hier ein schmaler Streifen noch percipirender Netzhaut an der Grenze bestand; denn am 8. October 1890 beobachten wir, wie Fig. 2[2] zeigt, wiederum durch eine schmale Brücke von den peripheren Grenzen getrennt, ein neu auftauchendes Scotom. Bei der lange Zeit später, 4. April 1893, vorgenommenen

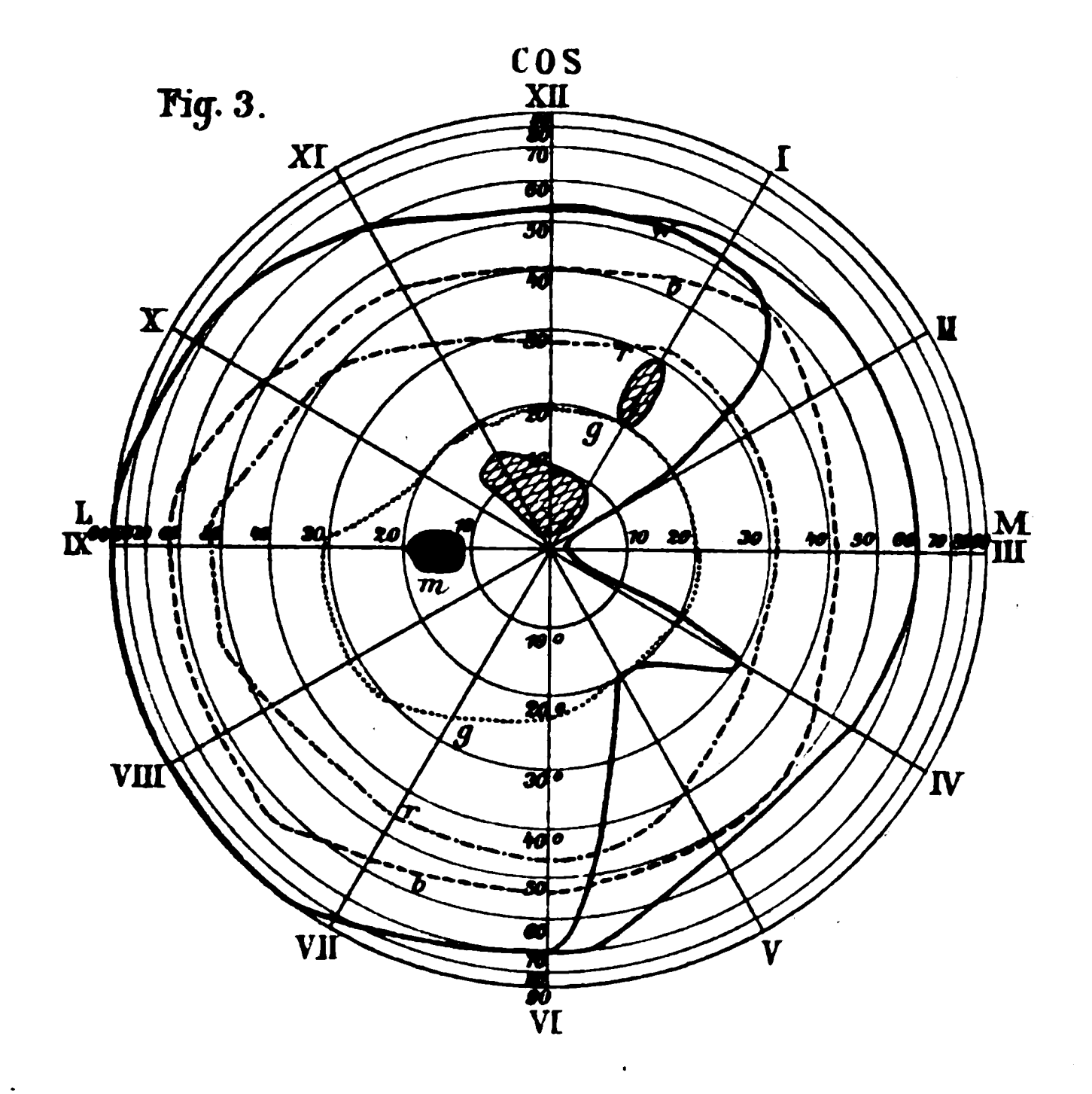
---

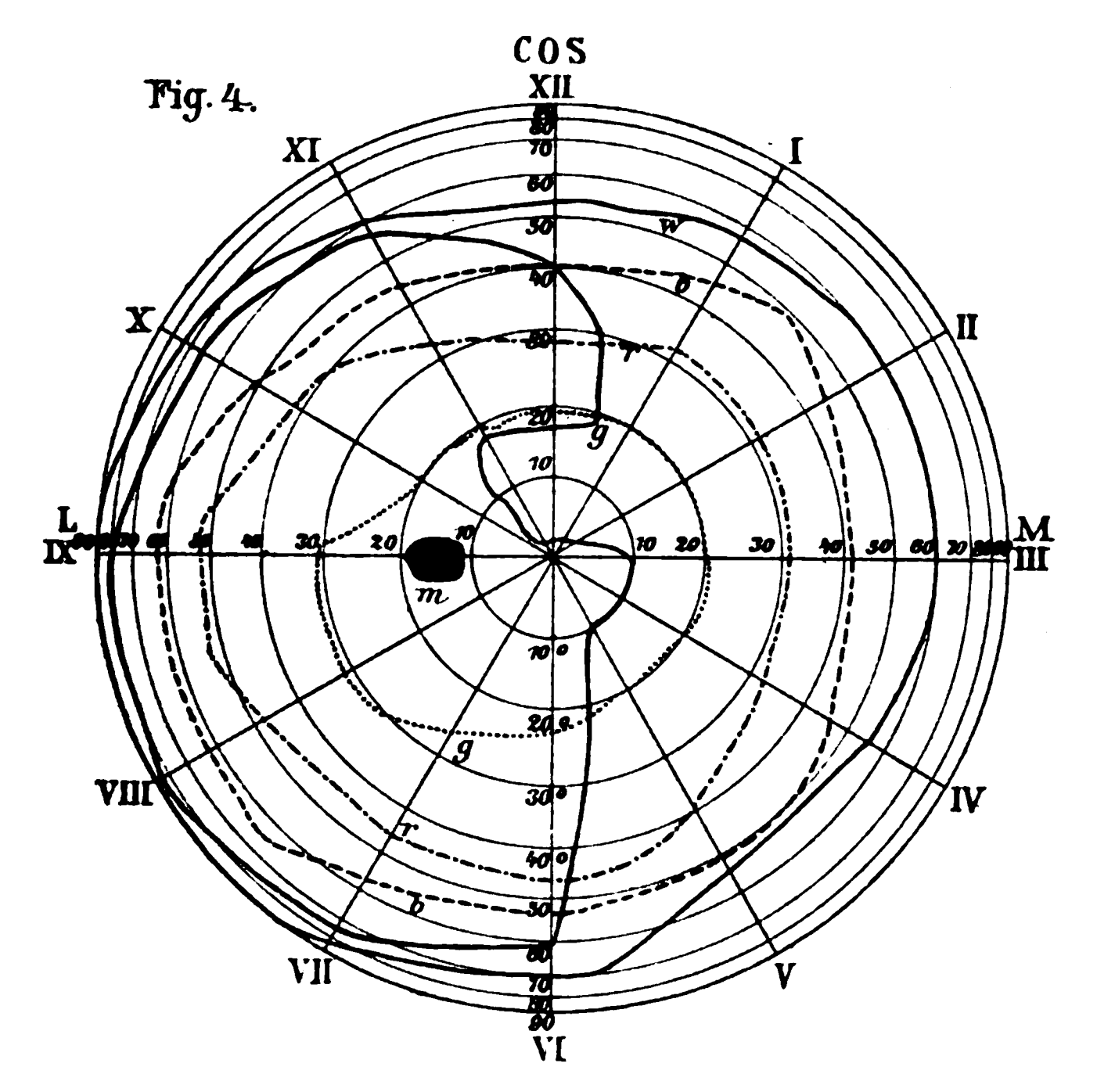
[1] Auch KARL BAAS in seiner soeben erschienenen umfassenden Monographie (Das Gesichtsfeld. Stuttgart. Ferdinand Enke) bestätigt diese Ansichten.

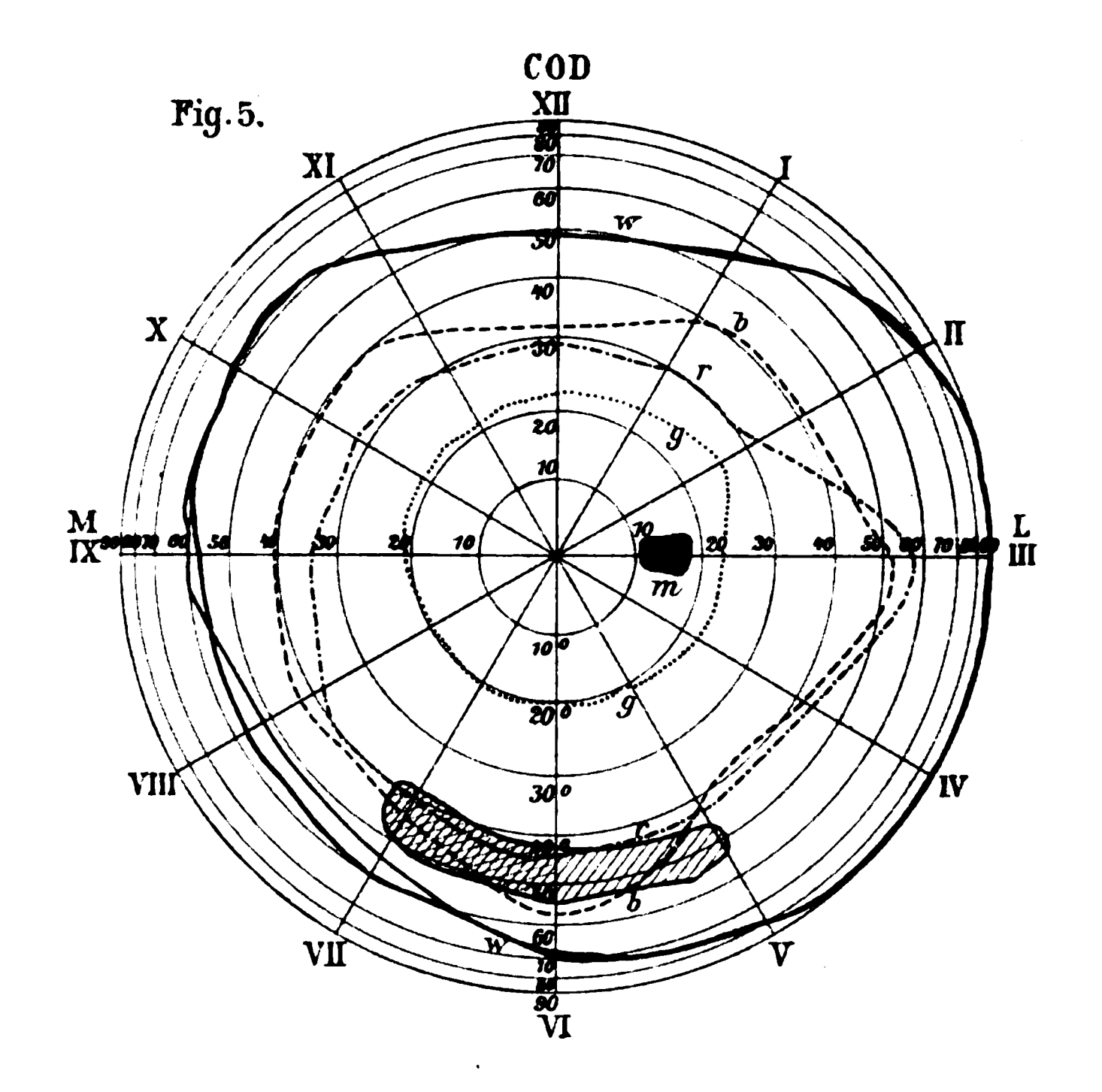
[2] Die einfach schraffirten bedeuten relative, die kreuzweis schraffirten absolute Scotome.

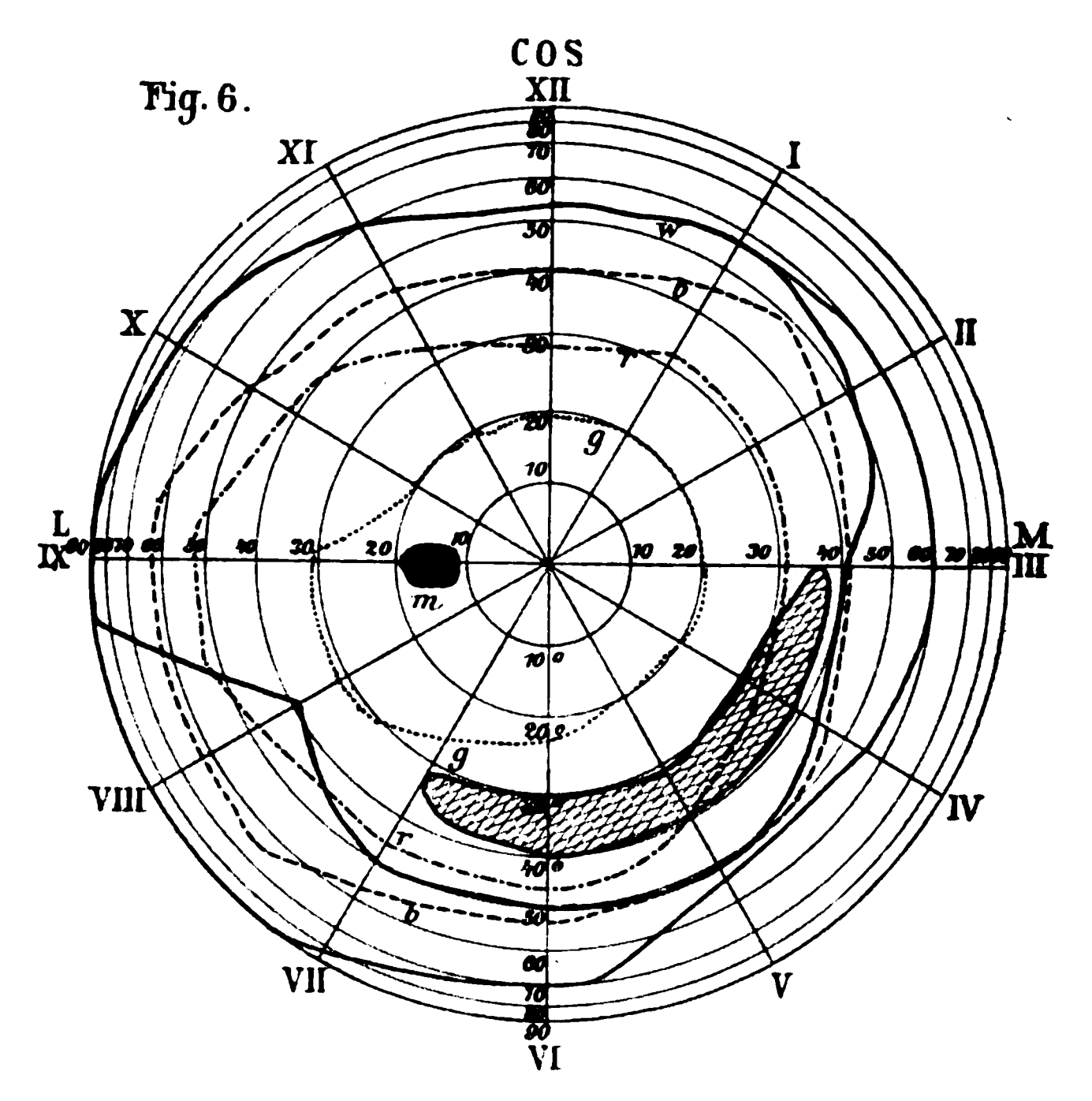

Fig. 1.
COS
XII
I
II
M
III
IV
V
VI
VII
VIII
L
IX
X
XI
m
g
r
b
w

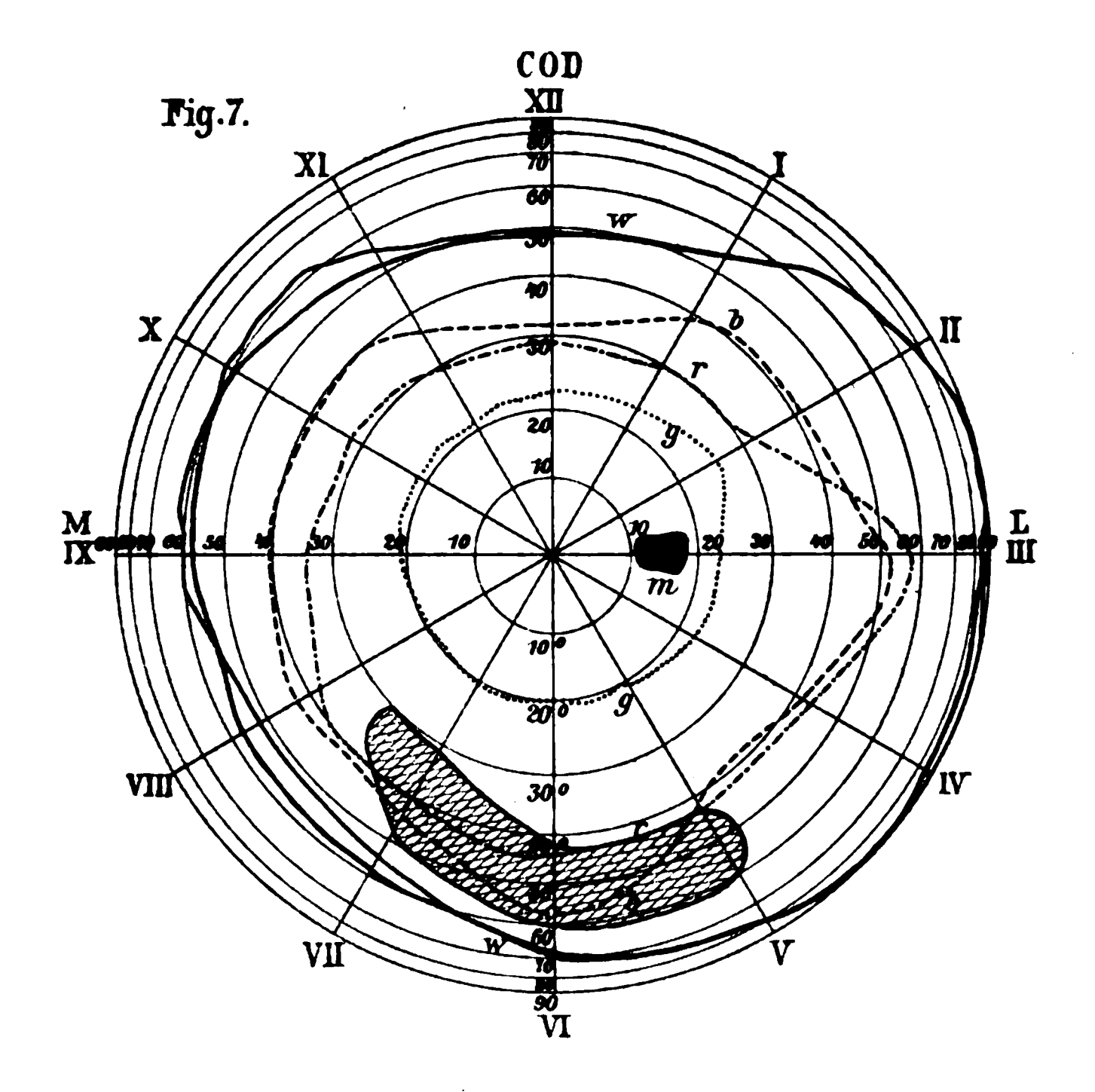

Fig. 2.
COS
XII
I
II
M
III
IV
V
VI
VII
VIII
L
IX
X
XI
m
g
r
b
w

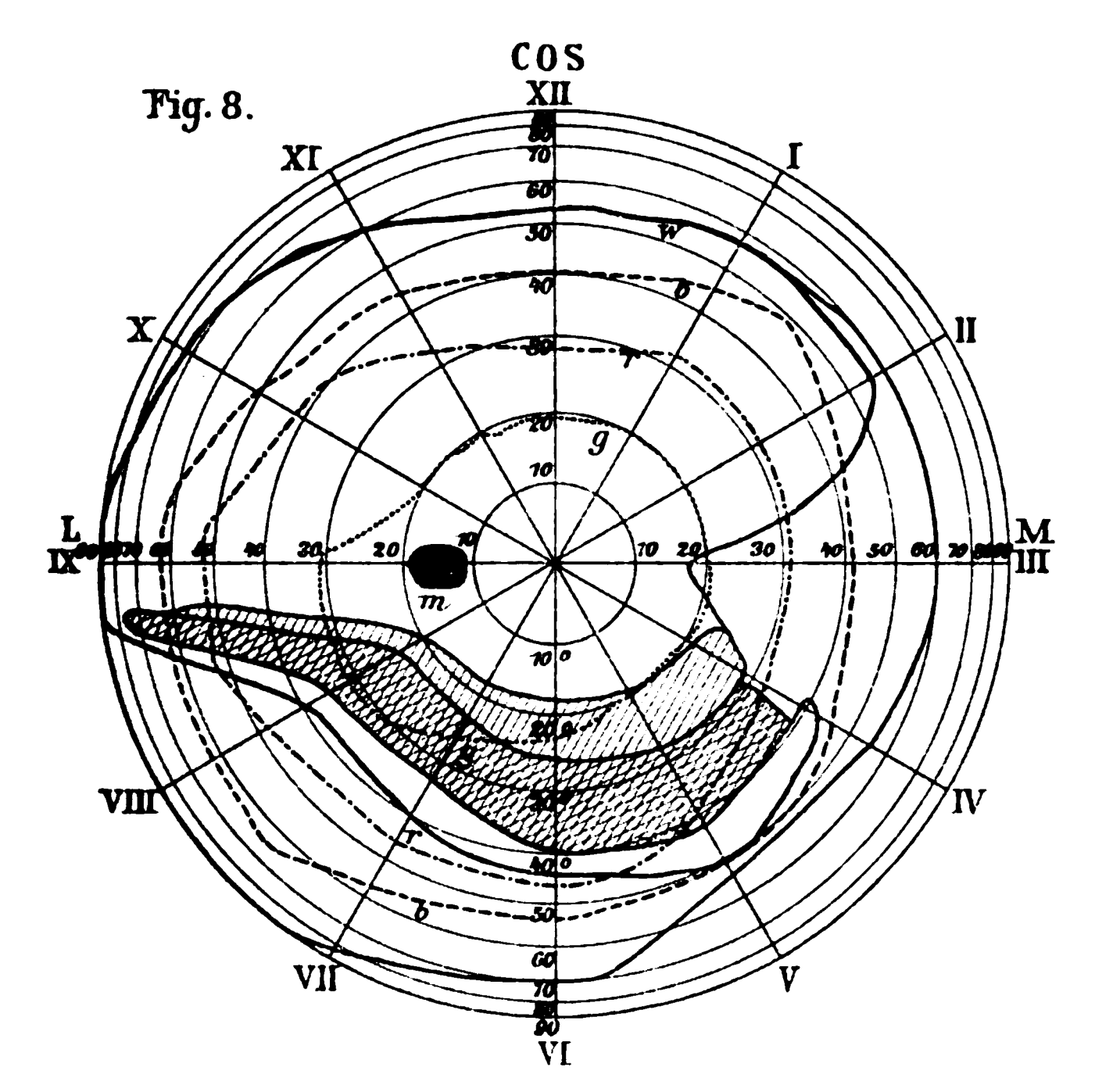

Fig. 3.
COS
XII
I
II
M
III
IV
V
VI
VII
VIII
L
IX
X
XI
w
b
r
g
m

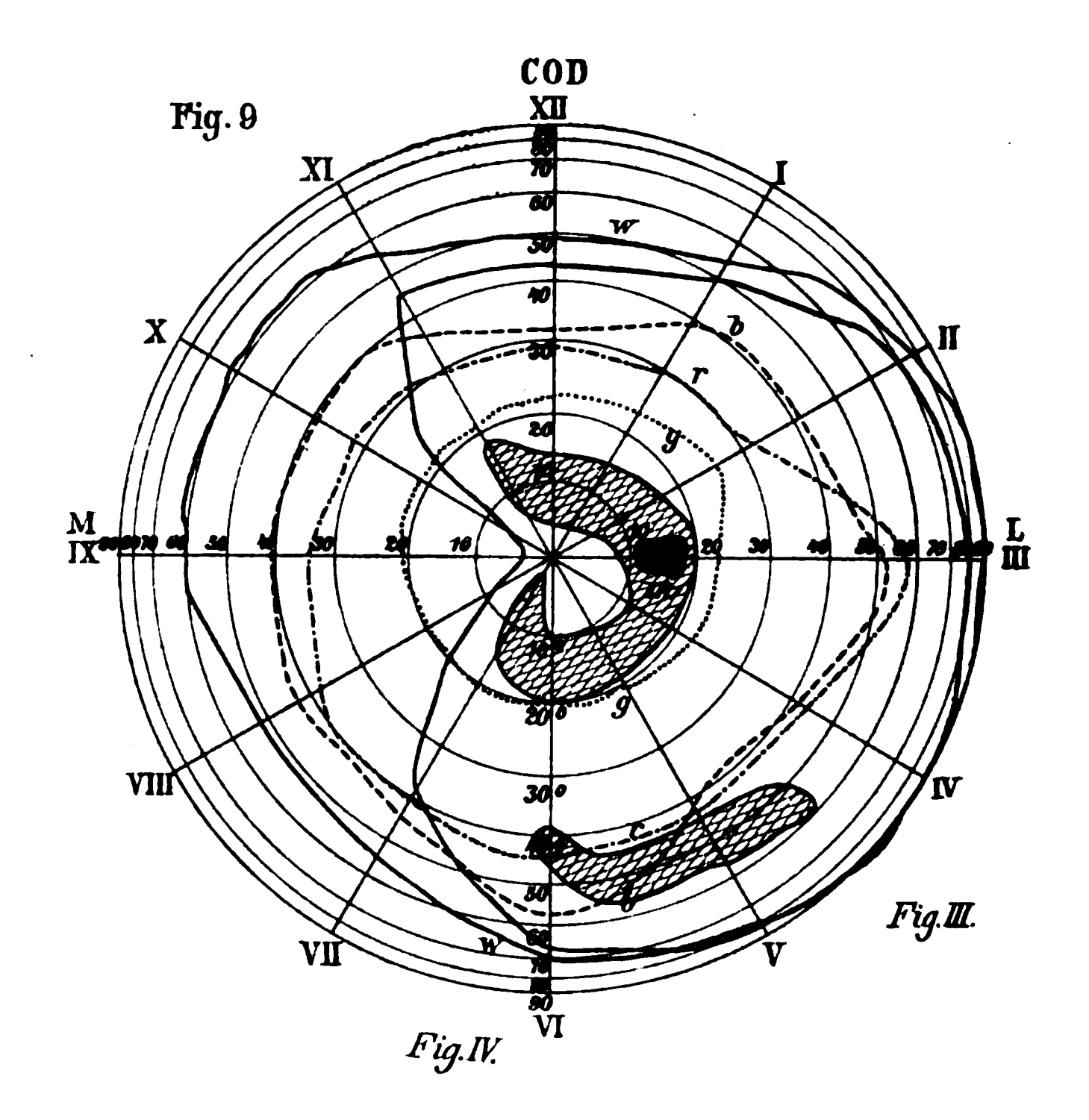

Fig. 4.
COS
XII
I
II
M
III
IV
V
VI
VII
VIII
L
IX
X
XI
w
b
r
g
m

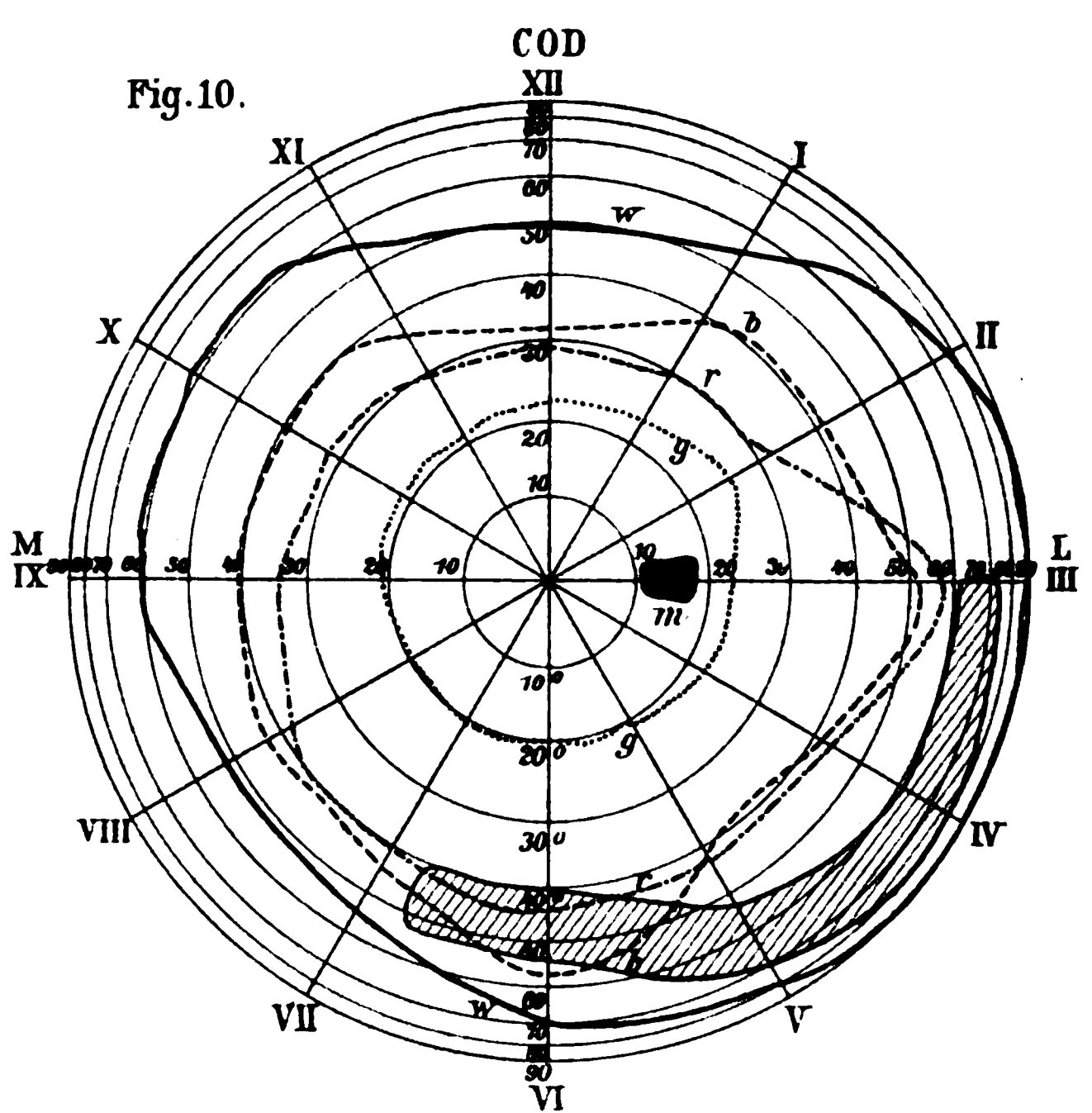

Fig. 5.
COD
XII
I
II
L
III
IV
V
VI
VII
VIII
M
IX
X
XI
w
b
r
g
m


Fig. 6.
COS
XII
I
II
M
III
IV
V
VI
VII
VIII
L
IX
X
XI
w
b
r
g
m


COD
Fig. 7.
XII
I
II
III
IV
V
VI
VII
VIII
IX
X
XI
M
L
w
b
r
g
m


COS
Fig. 8.
XII
I
II
III
IV
V
VI
VII
VIII
IX
X
XI
L
M
w
b
r
g
m


COD
Fig. 9
XII
XI
I
X
II
M
IX
L
III
VIII
IV
VII
V
VI
w
b
r
g
Fig. III.
Fig. IV.


COD
Fig. 10.
XII
XI
I
X
II
M
IX
L
III
VIII
IV
VII
V
VI
w
b
r
g
m

Untersuchung ist dieses Scotom in den jetzt stark vergrösserten Defect aufgegangen. Dagegen zeigt sich, neben einem paracentralen, im oberen inneren Quadranten ein neues Scotom (Fig. 3). Auch dieses ist im Januar 1894 durch den nunmehr fast die Hälfte des Gesichtsfeldes einnehmenden Defect verschlungen worden. (Fig. 4.)

Fall 2. Frau D., jetzt 46 Jahre alt.

1892: Seit vielen Jahren oft Schleier vor den Augen und Farbenringe um die Flammen. Beiderseits Glaucoma chronicum. Centrale Sehschärfe normal. Auf beiden Augen Iridectomie. Gesichtsfelder vom April 1893 Fig. 5 und 6 und vom 28. Februar 1896 Fig. 7 und 8.

Auch hier ist rechts ein Theil des Scotoms in den vergrösserten peripheren Defect aufgegangen. Wie in der Regel die periphere Gesichtsfeldeinschränkung auf beiden Augen an entsprechenden Stellen eintritt, so sehen wir hier auch die Scotome bereits ziemlich symmetrisch liegen.

Fall 3. Frau W., 68 Jahre alt.

1893: Rechts Glaucoma chronicum simplex. Links Druck vielleicht etwas erhöht. Beide Sehnerven excavirt. Rechte Papille grau-grünlich verfärbt. Rechtes Gesichtsfeld Fig. 9.

Fall 4. Fräulein G., 41 Jahre alt. Seit 6—7 Jahren Prodromalanfälle. Sehschärfe R. $^6/_6$, L. $^6/_4$. Beiderseits Iridectomie. Rechtes Gesichtsfeld Fig. 10.

Der Befund in den übrigen Fällen war ein ganz ähnlicher, und es darf danach wohl mit Sicherheit angenommen werden, dass das Vorkommen derartiger Scotome bei Glaucom verhältnissmässig häufig ist.

Ihre Form scheint, wenigstens anfänglich, stets eine bogenförmige zu sein, der Ausstrahlung der Sehnervenfasern entsprechend. In vielen Fällen scheint dem bekannten sectorförmigen Defect erst ein peripheres Scotom vorherzugehen und jener dadurch zu entstehen, dass das Scotom nach der Peripherie durchbricht.

Ob sich das Vorhandensein der peripheren Scotome, resp. ihre Form, differential-diagnostisch, zur Unterscheidung des einfachen Glaucoms von der Sehnervenatrophie, verwerthen lässt, müssen erst weitere Untersuchungen lehren. Jedenfalls können sie uns werthvolle Hinweise auf einen bestehenden pathologischen Process geben, was besonders für die oft schwierige Diagnose im sogen. Prodromalstadium von Nutzen sein kann.

Durch eine Iridectomie werden diese Scotome natürlich oft ebenso zum Stillstand gebracht werden können, wie die peripheren Einschränkungen. Ihr Auftreten nach der Operation scheint aber häufig den gänzlichen Verfall des Gesichtsfeldes einzuleiten und somit von übelster prognostischer Bedeutung zu sein.

Dass ihr Nachweis ein recht schwieriger ist, bedarf keiner ausdrücklichen Erwähnung. Selbst bei intelligenten Patienten soll man sich nicht

mit einer Untersuchung begnügen, sondern durch mehrmalige Prüfung die Zuverlässigkeit der Angaben controlliren. Am sichersten ist es, zunächst ein Einüben des blinden Fleckes vorzunehmen; lässt sich dieser nicht nachweisen, so ist der Patient zur Untersuchung auf periphere Scotome natürlich unbrauchbar.

Was die Prüfungsobjecte anbetrifft, so erscheinen mir die WOLFFBERG'schen ganz unbrauchbar, ebenso die Perimeter mit Schnurbewegung nicht praktisch, weil bei diesen die Bewegung der Platte, resp. des Objectträgers immer noch mitbemerkt wird und dadurch das Verschwinden des Objectes selbst innerhalb des kleinen peripheren Scotoms meistens übersehen wird. Ich habe mir deshalb ganz dünne, vorn höchstens $^1/_3$ mm breite, kaum wahrnehmbare Eisenstangen machen lassen, an die eine runde Scheibe von 1,5—5—10 mm angeschraubt wird, auf welche dann die weissen, grauen oder farbigen Objecte geklebt werden. Wie ich jetzt gesehen habe, hat BJERRUM offenbar ganz ähnliche Stäbe bereits vor Jahren verwendet. Sie sind auch zum Nachweis kleiner centraler und paracentraler Scotome sehr geeignet.

Ueber die Grösse der Objecte lassen sich bestimmte Vorschriften natürlich nicht machen. Oft ist der das Scotom nach aussen begrenzende Rand des Gesichtsfeldes auch schon in seiner Function stark geschädigt; zu kleine Objecte werden dann daselbst ebenfalls nicht gesehen, man erhält einen einfachen sectorförmigen Defect. In anderen Fällen würden kleine, besonders relative Scotome mit zu grossen Objecten sicher übersehen werden. Man muss die Grösse also im einzelnen Fall ausprobiren. Am geeignetsten scheint mir zunächst ein Durchmesser von 5 mm zu sein.

Da wir bei herabgesetzter Beleuchtung in vielen Fällen von Glaucom stärkere Gesichtsfeldeinschränkung finden, so werden sich vielleicht auch Scotome früher und leichter auf diese Weise oder auch bei Benutzung von grauen Objecten nachweisen lassen.

Unser Büchertisch.

Neue Bücher.

*1. Manuel théorique et pratique du Strabisme par E. Javal. Membre de l'Acad. de médecine. Paris. 1896. G. Masson. Die Lebensarbeit eines gelehrten Forschers.

*2. Die Erholungsausdehnung des Gesichtsfeldes unter normalen und pathologischen Bedingungen, von Dr. Hermann Wilbrand, Augenarzt am alten allgemeinen Krankenhaus zu Hamburg. Mit 8 Tafeln und 2 Textabbildungen. Wiesbaden. J. F. Bergmann. 1896. 181 Seiten.



Gesellschaftsberichte.

Ophthalmological Society of the United Kingdoms. Sitzung vom 12. December 1895. (Brit. Med. Jour. 21. December 1895.)

Klinischer Abend.

Retinitis circinata.

Hartridge stellt einen Fall davon vor; graue Degeneration im gelben Fleck mit zahlreichen weissen Ablagerungen in dem Nervenfaserlager, radienförmig um den gelben Fleck. Keine Netzhautblutungen. Trotzdem das Bild nicht in allen Einzelheiten mit dem typischen Aussehen übereinstimmt, hält es H. doch für Ret. circ.

Holmes Spicer hält die weisse Exsudation eher für Ret. albuminurica; in allen unzweifelhaften Fällen von Ret. circ. zeigte die Exsudation bemerkenswerthe Uebereinstimmung, aber von ganz anderer Art als der vorgestellte.

Habershone fragt, ob Nieren- oder Herzerkrankung vorhanden sei.

Hartridge verneint ersteres; das Herz sei noch zu untersuchen.

Rare form of Nystagmus.

Ernest Clarke zeigt einen und Grimsdale drei Fälle von besonderem Nystagmus. S. betrug in Cl.'s Fall binocular $^6/_6$; nach Bedeckung des einen Auges fängt das andere sofort an heftig zu oscilliren; in G.'s Fällen war der Nystagmus gleicher Art, doch weniger ausgeprägt.

Nach Habershone's Untersuchung zeigte der erstere Fall keine Nervenerkrankungen, doch bot er neurotischen Typus dar mit leichter Steigerung aller Reflexe.

Ormerod bemerkt, dass der Patient ein Juwelier ist und für sein eines Auge eine Uhrmacherlupe gebraucht; möglicherweise ist dies die Ursache; denn der Nystagmus war vor Beginn seines Geschäftes nicht da.

Superficial Peripheral Chorioiditis.

Rayner Batten stellt eine 40jährige Frau vor mit unregelmässig begrenzten, landkartenähnlichen Herden nur in der Peripherie der Chorioiden. Die tieferen Lagen sind nicht ergriffen, die oberflächlichen haben gebleichtes Aussehen. Das Sehen ist unverändert, ausgenommen eine leichte Gesichtsfeldeinschränkung. Von erworbener Syphilis keine Spur; wahrscheinlich ist es eine späte Manifestation angeborener S. Der Process ist noch im Fortschreiten.

Holmes Spicer ist bezüglich der Aetiologie der gleichen Ansicht wie B., in Anbetracht der weissen Linien längs der kleinen Gefässe, ein Umstand, der sehr characteristisch für angeborene Syphilis ist und auch auf ein verhältnissmässig frisches Fortschreiten der Erkrankung hindeutet.

Embolism of the central retinal artery.

Marcus Gunn: Junges, anämisches Mädchen, vor 3 Wochen plötzliche Erblindung, indem ein dicker Nebel sich vorlegte. Das Sehen hat sich seitdem in einem Theile des Gesichtsfeldes wieder etwas hergestellt. Kein Zeichen eines Herzfehlers; sie litt zur Zeit an Amenorrhoe. Trotzdem an der Gestalt der Arterien wenig Veränderung zu sehen war, zeigte sich in der Macula der typische kirschrothe Fleck. Anfangs betrachtete G. die Sache als Embolie, glaubt aber jetzt, es sei eine Blutung in die Opticusscheide gewesen, welche die Gefässversorgung des Nerven beschädigte.



Hartridge sah eine Embolie bei einem gesunden Manne 2½ Stunden nach dem Eintritte derselben; es war bereits Oedem vorhanden.

Bickerton sah einen Fall frisch mit nur geringen Gefässveränderungen. Die Pupille reagirte auf Licht.

Batten beobachtete plötzliche Erblindung bei einem anämischen Mädchen mit nur leichten Gefässveränderungen.

Drake-Brockman sah vor längerer Zeit eine Frau, die einen plötzlichen Schwindelanfall bekam und auf einem Auge völlig erblindete. Herz und Nieren waren gesund, nur bestand Anämie.

Retrobulbar optic neuritis.

Holmes Spicer stellte einen 68jährigen, gesunden Mann vor, dessen Sehen seit 7 Monaten schlechter ist. Starker Raucher, seitdem Abstinenz. Rheumatismus, Gicht, Syphilis, locomotorische Ataxie, disseminirte Sclerose, Nephritis oder Diabetes fehlt völlig. Sehnerven sehr blass und leicht geschwollen. Gesichtsfeldgrenzen normal, im Fixirpunkte ausgedehntes Farbenscotom. Der Fall hat alle Züge einer Tabakamblyopie, aber die Abstinenz brachte keine Besserung, im Gegentheil, es wurde beständig schlechter.

Griffith hält die Blässe für zu stark für eine Tabakamblyopie in diesem Falle.

Habershon glaubt, der Fall stehe in der Mitte zwischen Tabakamblyopie und der von Leber beschriebenen hereditären Atrophie.

Nettleship erwähnt, dass Fälle beobachtet würden, besonders bei alten Leuten, bei denen der Tabak eine viel stärkere Wirkung habe als gewöhnlich, und der vorliegende Fall sei vielleicht hierzu zu rechnen.

Recurrent paralysis of third nerve with migraine.

Ormerod und Holmes Spicer stellten einen 15jährigen Knaben vor, der mit einem Jahre völlige Lähmung des linken Oculomotorius bekam, die wieder verging, dann nach 7 Jahren den gleichen Zustand bekam, der gleichfalls wieder verging, jetzt aber alle 9 bis 10 Monate wiederkehrt, und zwar im Gefolge heftigen linksseitigen Kopfschmerzes. Der linke Opticus ist etwas atrophisch, und ein Theil der gelähmten Muskeln ist nicht wieder vollständig actionsfähig geworden. Der gegenwärtige Anfall ist schon wieder fast vorüber, aber es besteht noch leichte Ptosis, Mydriasis und vollständige Lähmung der vom Oculomotorius versorgten äusseren Augenmuskeln.

Double Ptosis.

Waren Tay zeigte einen Fall von frischer doppelseitiger Ptosis mit Convergenzverminderung und Schwäche der Interni. Ursache konnte keine gefunden werden; erst waren die Bewegungen noch gut, aber es war schon Diplopie vorhanden. Eisen und Nux vomica schafften bald Besserung.

Paralysis of both internal recti.

Treacher Collins stellte einen 22jährigen vor, der plötzlich eine Lähmung beider Interni bekommen hatte unter Kopfschmerzen. Er konnte weder bei Convergenz, noch bei seitwärts gerichtetem Blicke zur Nase hin sehen. Pupillen normal, S. gut. Gang unsicher, Kniezucken verstärkt, Schwanken bei geschlossenen Augen.

Turner spricht über den muthmaasslichen Sitz der Läsion in den beiden Fällen.



Demonstrationen.

Donald Gunn: Peripapilläre Chorioidalatrophie ungewöhnlicher Art, rundherum um den Sehnerven; die Netzhaut darüber erhöht, ausgedehnt, völlig klar mit glänzenden Linien, ähnlich einem zersprungenen Glasball. — Spencer Watson: Enucleïrtes Auge, nach Entfernung eines Fremdkörpers durch den Elektromagneten zu Grunde gegangen. — Jessop: Papillom der Conjunctiva.

Neuburger.

Journal-Uebersicht.

Annali di Ottalmologia di Quaglino, Guaita e Rampoldi. 1895. fasc. 4 supplemento.

Bericht über den 14. italienischen Ophthalmologencongress in Venedig, August 1895.

1) **Das Stereoskop in der Cur des Strabismus,** von Prof. Reymond, Torino.

Dem Schielenden wird durch abwechselndes Verdecken der zwei Augen das von jedem derselben percipirte Bild zum Bewusstsein gebracht und so bei Uebungen mit dem Stereoskop das Erlernen des körperlichen Sehens vorbereitet. R. hat nun, um dies Verdecken bequem zu machen, eine rotirende Scheibe mit zwei Löchern vor dem Stereoskop angebracht.

---

2) **Methode zur Messung der Farbenempfindlichkeit,** von Prof. Guaita, Siena.

Rotirende Scheiben haben die drei Fundamentalfarben in drei Sectoren derart proportionirt, dass sie reines Grau geben. In dem centralen Theile wird nun durch eine graue Scheibe ein Theil oder ganzer Sector einer Farbe verdeckt. Wer für die betreffende Farbe total blind ist, wird zwischen Centrum und Peripherie der Scheibe keinen Unterschied machen, und partielle Farbenblindheit kann man am Grade messen, bis zu welchem der Farbensector verdeckt werden muss, um eine Differenz zwischen Centrum und Peripherie der Scheibe hervortreten zu lassen.

---

3) **Aseptische Collyrien,** von Prof. Guaita und Dr. Pagnini.

Kochen ist unbequem und alterirt viele Collyrien. Sublimatzusatz präcipitirt die Alkaloide. Tricresol ist unzureichend und irritirend. Borsäure 3 $^0/_0$ genügt nur, um Cocaïncollyrium asesptisch zu erhalten. Für die anderen wird Formol 1:1000 empfohlen, 1:2000 ist zu schwach.

---

4) **Amyloide Degeneration der Cornea,** von Dr. Baquis, Livorno. Referirt.

---

5) **Operation unreifer Stare,** von Dr. Vitali.

Verf. hat sehr gute Resultate von der Extraction unreifer Stare gehabt, nur meint er, müsse man wiederholt die Vorderkammer entleeren und sie durch eine Injection ausspülen.

Discussion: Diese Ansicht fand im Allgemeinen Widerspruch. Moauro sah brillante Resultate von Wecker's Methode, bei unreifen Cataracten mit Förster's Pincette eine grosse Portion der Vorderkapsel zu extrahiren. Guaita räth dies bei jeder Cataractextraction.



6) Die sog. innere Sclerotomie, von Prof. de Vincentiis, Neapel.

Verf. verwahrt sich gegen Wecker's Ansicht, dass seine Operation, die Einschneidung des Iriswinkels, ungefähr der alten Sclerotomie gleich sei und darum innere Sclerotomie genannt werden solle. Er und seine Schüler haben bisher ca. 100 Mal die Einschneidung des Iriswinkels und stets mit guten, auch dauerhaften Erfolgen ausgeführt.

---

7) Die Einschneidung des Iriswinkels bei Glaucom, von Dr. Sgrosso, Neapel.

Verf. machte 10 Mal die Operation mit vorzüglichem Erfolge.

Discussion: Prof. Gallenga hat die Operation auch mehrmals mit sehr gutem Resultate ausgeführt.

Prof. de Vincentiis erwähnt, dass er namentlich bei Glaucoma chronicum simplex, weniger bei Gl. acutum diese Operation angezeigt finde, wo er die Iridectomie vorziehe bei sehr enger Vorderkammer.

Prof. Businelli frägt, ob je nach dieser Operation die Excavation der Papille wieder verschwinde, er habe nach Iridectomie bei Glaucom nie diesen Erfolg constatiren können.

Sgrosso hat einmal auch das Verschwinden der Excavation beobachtet, hat auch bei Hydrophthalmus Verringerung des Volumens des Bulbus, sowie Refractionsänderung in Folge der Operation von de Vincentiis erreicht.

Prof. Reymond räth, da die Iridectomie in den Glaucomfällen, welche mit Einschränkung der Farbengrenzen complicirt sind, sehr problematischen Nutzen hat, zu beobachten, ob bessere Resultate von dieser neuen Methode erzielt werden.

---

8) Orbitalinhalt eines blindgeborenen Schweines, von Dr. Sgrosso.

Makroskopisch sah man keine Spur vom Auge. Das dieses ersetzende Dermoid zeigte mikroskopisch Elemente der Sclera, des Corpus und der Processus ciliares, sowie der Choroidea, Knorpel, modificirte Schweissdrüsen, Talgdrüsen, Knochenkerne.

Das zweite Auge war vorhanden, zeigte aber Coloboma nervi optici.

---

9) Bacteriologie der acuten Conjunctivitiden, von Dr. Gasparrini, Siena.

Verf. unterscheidet: 1. die acute Conjunctivitis, verursacht durch den Bacillus Week's (1885). Morax beschrieb sie 1894.

2. Die Pneumokokken-Conjunctivitis. Soll nach Morax und Parinaud nur dem ersten Kindesalter angehören und fast immer unilateral sein, und gutartig, kann aber auch zu Hornhautperforation führen. Sie kann chronisch werden. Verf. fand den Pneumococcus fast immer bei Acutisationen alter Conj. granulosa. Verf. sah diese Pneumokokken-Conjunctivitis fast stets bilateral.

3. Streptokokken-Conjunctivitis mit und ohne Affection der Thränenwege.

4. Conjunctivitis durch Staphylokokken. Auch mit Pseudomembranen und schwerer Cornealerkrankung, Diphtheritis vortäuschend.

5. Conjunct. blennorrhagica.

6. Conjunct. diphtherica mit Bacillus Klebs-Löffler.

---

10) Ueber Aetiologie und Cur einiger pseudomembranösen Conjunctivitiden, von Dr. Pes, Turin.

Verf. weist darauthin, dass die von Reymond constant im Sebum Meibo-

mianum, bei Xerosis u. s. w. gefundenen Bacillen, die dem Klebs-Löffler'schen Bacillus ähnlich sind, nicht hinlänglich erforscht sind, und frägt, ob sie eine Varietät des letzteren sind.

11) Sterilisation des Conjunctivalsacks, von Dr. Bardelli, Siena.

1. Mit der Antisepsis (Formollösung 1:1500) unmittelbar vor der Operation und gleichzeitiger scrupulöser Asepsis erreicht man eine numerische Reduction der Bacteriencolonien von 90,24 $^0/_0$.

2. Mit strenger Asepsis und Waschung mittelst neutralem kohlensauren Natron erlangt man kaum 60 $^0/_0$ Reduction.

3. Mit Anti- und Asepsis, die nicht nur unmittelbar vor der Operation durchgeführt wird, sondern auch vorher, speciell durch feuchten Verband, der 12 Stunden vorher angelegt wird, beträgt die Reduction 98,12 $^0/_0$.

Verf. betont betreffs der Technik, dass statt Gelatine Bouillon zur Cultur zu verwenden ist, mit welchem man den ganzen Conjunctivalsack waschen kann (bei Bettlage des Kranken und unter Einführung des Blepharostaten) und der den Vortheil bietet, immer mit gleichen Quantitäten arbeiten zu können.

12) Die Wirkung der Toxine von Streptococcus im Auge, von Dr. Bardelli.

Parinaud stellte die Frage, ob die Iritis, welche oft die Streptokokken-Conjunctivitis begleitet, durch Eindringen der Kokken oder der Toxine bedingt sei. Verf. fand, dass durch Injection der Toxine in die Vorderkammer eine Iritis entsteht, welche nach 8—10 Tagen verschwindet, dass subconjunctivale Injection eine Conjunctivitis mit wenig abundantem Secrete erzeugt, dass häufige Instillationen in den Conjunctivalsack schwere Conjunctivitis, dann Iritis und Keratitis hervorrufen.

13) Schrotkugeln im Auge, von Dr. Ovio, Padova.

Die Kugeln sind in Folge der Erhitzung beim Schuss aseptisch. Daher blieben Wunden bei Kaninchen mit zuvor inquinirten Kugeln aseptisch, ebenso durchschossene Schachteln mit sterilisirter Gelatine. Sterilisirte Kugeln in Vorderkammer oder Glaskörper bei Kaninchen eingeführt, blieben Monate lang ohne irgend welche Reaction zu veranlassen.

14) Extraction der Linse mit Kapsel, von Prof. Gradenigo, Padova.

Diese Operation findet ihr Haupthinderniss in dem Widerstande der Zonula. Verf. liess eine Art gekrümmtes Cystotom construiren, mit dem er nach dem Hornhautschnitte und nach der Iridectomie die Zonula concentrisch zum Linsenrande eine Strecke weit zu incidiren versucht.

15) Die Zerstreuungskreise, von Dr. Ovio, Padova.

Verf. giebt mittelst ganz elementarer Rechnung Formeln für die hauptsächlichen Gesetze der Zerstreuungskreise, und findet einige Fehler in den Rechnungen anderer Autoren. Alsdann berechnet er mittelst dieser Formeln die verschiedenen Durchmesser der Zerstreuungskreise im emmetropischen und ametropischen Auge mit Pupillen von verschiedener Weite und für Focalabweichungen von 1—20 Dioptrien und berechnet die Entfernungen des Kreuzungspunktes von der Retina, welchen die Strahlen dieser Zerstreuungskreise haben. Er studirt ferner den Einfluss der letzteren auf die Sehschärfe, betreffs



dessen in der Litteratur grosse Irrthümer vorliegen. Diese beruhen darauf, dass man die Erscheinungen bei leuchtenden Punkten und die bei Objecten von einer gewissen Dimension confundirte. Die ersteren geben Zerstreuungskreise, deren Oberfläche gleichmässig erleuchtet ist, die letzteren solche mit einem verwischten Rande. Die verwischten Säume dieser Bilder können sich berühren und auch theilweise sich decken, ohne dass die Wahrnehmung der Form gestört werde, während bei Berührung oder partieller Superposition der diffusen Bilder leuchtender Punkte bald Confusion entsteht. So ergiebt die Rechnung mit leuchtenden Punkten, dass bei Focalabweichung von 1 D der V auf $^1/_7$ ca. reducirt wird, während bei Prüfung mit den gewöhnlichen Sehproben V kaum um $^1/_2$ verringert gefunden wird.

---

16) **Persistenz des Cloquet'schen Canals mit Spuren der Art. hyaloidea,** von Dr. Piccoli, Napoli.

Verf. folgert aus seinem Befunde, dass eine intrauterine Chorio-Retinitis stattgefunden hat, in Folge deren das System der Art. hyaloidea sich verdickte und darum persistirte. Die papillare Portion des Stranges zeigte spiralige Windungen, welche auf die Contractilität und Retraction der Arteria hinweisen, in der ja Gamer Pinto und Hess glatte Muskelfasern nachgewiesen haben. Die von Mitwalsky beschriebene ampullenförmige Dilatation des Stranges nahe der Papille ist als eine cystoide zu erklären. Der vordere Theil des Stranges war regelmässig cylindrisch und bewies die Persistenz des Canalis Cloquet, aus dem sich die Arterie retrahirt hatte.

---

17) **Carcinom des Thränensackes,** von Dr. Piccoli.

Die 56jährige Patientin bemerkte 1 Monat nach einer acuten Dacryocystitis den Tumor, der innerhalb 9 Monaten bedeutend wuchs und durch Cachexie zum Tode führte nach einer partiellen Exstirpation. Die Neubildung hatte einen Theil der Gesichtsknochen zerstört.

Sgrosso erzählt von zwei letzthin von ihm beobachteten Tumoren des Thränensackes. Ein Sarcom trat mit Dacryocystitis auf, wucherte in die Highmorshöhle und in die Siebbeinzellen, bewirkte Exophthalmus. Ein nach Exstirpation eines Nasenpolypen aufgetretenes Carcinom der Gegend des Thränensackes zerstörte die Knochen, bewirkte Exophthalmus, ulcerirte. Der ganze Tumor, der Bulbus, die Augenbrauengegend pulsirten.

---

18) **Gumma des Corpus ciliare,** von Prof. Gallenga, Parma.

Trat 2 Monate nach der Infection auf, heilte unter localer partieller Irisatrophie.

---

19) **Eine specielle Keratitisform,** von Prof. Gallenga.

Beobachtete 2 Fälle der dendritischen Keratitis.

Dr. Bietti (Pavia, Laboratorium des Prof. Golgi) zeigt Präparate des perivasculären Plexus nervosus der Choroidea und Nervenendigungen in den glatten Muskeln daselbst. Zeigt ferner die Existenz eines anderen Nervenplexus, der zwischen Choriocapillaris und Pigmentepithel liegt.

---

20) **Seltene Phänomene bei Netzhautabhebung,** von Dr. Baquis.

Mehrere Monate nach einer traumatischen Netzhautablösung stellte sich die Sehkraft im abgelösten Theile wieder her, aber Pat. sah Alles umgekehrt im

horizontalen Sinne, die Retina schien also derart zu functioniren, als ob sie auf ihrer äusseren Fläche vom Bilde der Gegenstände getroffen würde.

21) Pathologische Anatomie der Augen mit eingedrungenen Fremdkörpern, von Dr. Moauro, Neapel.

Beschreibt folgende seltenere Befunde: Proliferation des Endothels der Descemet, hämorrhagische Cyste im Corp. vitreum, cystische Dilatation des Fontana'schen Raumes, Theilnahme der Glaskörperzellen an den chronischen Entzündungsprocessen.

22) Eine specielle Wirkung des Cocaïns auf die Sehkraft, von Dr. Ovio.

Bestätigt den Befund von Cavazzani, wonach Cocaïn in den Glaskörper oder in die Orbita nahe dem Sehnerven injicirt, temporäre Blindheit erzeugt und fand, dass die Reproduction des Retinalpurpurs verlangsamt wird, auch die Bewegungen der Pigmentzellen der Retina behindert werden.

23) Thermometrie und Sthetoscopie des Auges, von Dr. Basevi, Venedig.

Mittelst des Augenthermometers von Gradenigo fand Verf. einige Temperaturvariationen, die mit der Instillation einiger Heilmittel in den Conjunctivalsack auftreten. Er legt überdies ein modificirtes Gradenigo'sches Augensthetoscop vor, mit dem er gefunden hat, dass Differenzen bestehen zwischen den Muskelgeräuschen der geraden und denen der schiefen Augenmuskeln, zwischen dem Geräusch im accommodirenden und nicht accommodirenden Auge, endlich zwischen den Geräuschen im myopischen und hypermetropischen Auge.

24) Conjunctivitis durch Lepthothrix buccalis, von Demselben.

Dieser Pilz fand sich auf der Conjunctiva in einem Falle, wo er eitrige Conjunctivitis hervorgerufen.

25) Chirurgie des Trachoms, von Demselben.

Verf. machte Incisionen in die Conjunctiva mit nachfolgenden Waschungen mit Arg. nitric. Er rühmt aussergewöhnliche Resultate, nur in einigen Fällen hatte er Symblepharon zu beklagen.

In der Discussion wird von Gosetti, Baquis, Guaita diese eingreifende Behandlung für schädlich erklärt. Letzterer empfiehlt die seit 1885 von ihm gehandhabte Sublimatbehandlung.

26) Croup und Diphtheritis der Conjunctiva, von Dr. Gosetti, Venedig.

Verf. hält noch nicht für definitiv bewiesen, dass die leichten croupösen und die schweren diphtheritischen Formen von Conjunctivitis stets durch den Bacillus Loeffler allein oder in Verbindung mit Streptokokken erzeugt werden. Da die wahre Diphtheritis der Conjunctiva sehr selten ist, so fragt Verf., ob letztere vielleicht nicht ein geeignetes Terrain für jene Mikroorganismen ist und wird darüber Untersuchungen mittheilen. Dr. Moauro erzählt von einem Falle Conjunctivitis diphtherica, den Tailor untersuchte. Das Kind starb durch Allgemeininfection und in den Geweben wie in Culturen fand sich ein vom Löffler'schen ganz verschiedenes Bacterium. Er selbst studirte 15 Fälle von leichtem Croup der Conjunctiva, konnte in den Culturen nie den Löffler'schen Bacillus nachweisen, sondern die Streptokokken des Erysipelas und Staphylococcus pyogenes.

27) Apparat zur Prüfung des musculären Gleichgewichts der Augen, von Dr. Gaudenzi, Turin.

Bei Fixation eines Punktes und alternirendem Verdecken des einen und anderen Auges nehmen die meisten Individuen im Momente des Oeffnens jedes Auges Diplopie wahr. Dieses Phänomen benutzt Verf. zur Feststellung des Grades der latenten Deviation. Er giebt zwei gleiche Marken zur Fixation für die beiden Augen und sucht die Entfernung zwischen beiden, wo bei Ausführung des obigen Experimentes keine Diplopie mehr stattfindet, und somit auch keine Scheinbewegung des Objectes. Auf der Marke, einer Scheibe, sind kleine Pünktchen gezeichnet, wie Reymond angab, damit die genaue Accommodation möglich sei.

---

28) Argentamin in der Augentherapie, von Dr. Bocci, Turin.

Ist phosphorsaures Ethylendiamin und Silber, ein Doppelsalz in Lösung. Diese Flüssigkeit ist alkalisch, giebt keinen Niederschlag mit Kochsalz, noch mit albuminösen Flüssigkeiten, zersetzt sich aber im Licht. Schaeffer (1894) hat constatirt, dass Argentamin stärker antiseptisch ist als Arg. nitricum, dass es in die Gewebe eindringt, da es nicht wie letzteres durch Coagulation des Albumins und durch Präcipitiren mit dem Kochsalz der Gewebe daran gehindert wird. Derselbe hat es bei blennorrhagischer Urethritis empfohlen, Levy (1895) für Waschungen des Magens. In der Turiner Universitätsklinik wurden Injectionen in die Thränenwege 1:2000—3000 gemacht mit gutem Erfolge gegen die Eiterung, ferner Einträuflungen bei acutem Conjunctivalcatarrh 1:200 mit rapider Besserung.

---

29) Gallicin in der Augentherapie, von Demselben.

Mellinger wandte es bereits an. In der Reymond'schen Klinik wurden sehr gute Resultate von Lösungen in heissem Wasser zu 6%, 8%, 10% bei Catarrhen, Phlyctänen, Hornhautgeschwüren gesehen. 2, 3, 5% Salbe dient gegen Hauteczeme, Blepharitis ciliaris.

---

30) Das stereoscopische Sehen bei Aphakie, von Demselben.

Es wurde, um binoculäres Sehen einzuüben, die Methode des abwechselnden Verdeckens jedes Auges vor einem Prismenstereoscop angewandt. Resultate:

1) Wenn ein Augenstar operirt ist, und das andere hinreichende Sehkraft besitzt; so erhält man, auch ohne den Refractionsfehler zu corrigiren, leicht stereoscopisches Sehen.

2) Sind beide Augen gleichzeitig operirt worden, so ergab sich dasselbe Resultat.

3) Ist das eine Auge sehr viel später als das andere operirt, so prädominirt immer die Perception in dem erst operirten, auch wenn dasselbe geringeren S. als das andere hat. Nur durch fortgesetzte Uebung erreicht man dabei stereoscopisches Sehen und zwar besser ohne, als mit Linsen.

Der Astigmatismus ist bei diesen Versuchen nicht wesentlich hinderlich.

---

31) Der Ophthalmometer von Reid, von Dr. Lucciola, Turin.

Referirt.

32) Modificirter Perimeter von Landolt, von Dr. Lavagna, Turin.

33) **Physiologische Wirkung des Arecolins,** von Demselben.

Dieses neue Alkaloid ist ein Mioticum. Ein Tropfen einer Lösung 1:100 bewirkt bereits in 8 Minuten starke Miosis, die aber nur 70 Minuten anhält. Zugleich findet Spasmus des Musc. ciliaris statt. Klinisch wirkt es antiglaucomatös.

---

34) **Monoculäre Stereoscopie,** von Student Magnani (Klinik von Prof. Reymond).

Referirt.

---

35) **Die skiascopischen Phänomene bei acquirirter Myopie,** von Dr. Antonelli.

Die senile Sclerose des Kernes der Linse erkennt man an dem skiascopischen Phänomen einer anschwellenden Schattenlinie mit schwacher Beleuchtung unter starker Annäherung des Beobachters an das Auge, welches stark seitwärts blicken muss. Es erscheint zunächst im vollständig erleuchteten Pupillarfeld eine anschwellende Schattenlinie circa 1 mm entfernt vom Pupillarrande, mit der Drehung des Spiegels verbreitert sich der Schatten, der alsbald den Pupillarrand erreicht unter gleichgerichteter Bewegung. Bei weiterer Drehung des Spiegels macht der Schatten die entgegengesetzte Bewegung, die für Myopie characteristisch ist. Diese anschwellende Schattenlinie ist nicht mit dem paracentralen Schatten zu verwechseln, welcher bei sphärischer Aberration auftritt. Sie rührt von der gesteigerten Refractionsdifferenz zwischen Cortex und Nucleus der Linse her. Diese constituirt den falschen Lenticonus und giebt sich überdies durch andere folgende Symptome zu erkennen: 1) grauen Reflex aus der Pupille bei diffusem Lichte, 2) neutralen Schatten in der Pupille bei schwacher Durchleuchtung mit dem ophthalmoscopischen Spiegel, 3) acquirirter Myopie.

---

36) **Framboesia brasiliana an den Lidern,** von Prof. Breda, Padua.

Verf. hatte in Brasilien Gelegenheit diese daselbst Boubas genannte Krankheit zu studiren (vgl. Vierteljahrsschr. f. Hautkrankheiten und Syphilis, October 1895) und entdeckte einen speciellen Bacillus, der wahrscheinlich die Ursache ist. Die Krankheit befällt die Cutis und die schleimhäutigen Oeffnungen, Lippen, Zahnfleisch, Zungenrücken, Nasenschleimhaut, harten Gaumen, Pharynx, Larynx, Tuba Eustachii, Trommelfell. Am Auge wurde sie zuerst in diesem Falle beobachtet. Ein 36jähr. gesunder Mann wurde 1891 in Brasilien von Boubas befallen. 1894 fand B. die Haut der Extremitäten, die Schleimhaut des Mundes, der Nase, des Pharynx und Larynx erkrankt. Im rechten Auge entstand alsbald auf dem Lidrande an der äusseren Commissur ein Infiltrat, welches die Haut 1 mm weit und die Schleimhaut 2 mm weit betheiligte; es trat eine Rhagade auf, die nässte. Die betroffene Partie war grau livid. Ebenso war der Rand des Unterlides erkrankt, aber nur in geringer Ausdehnung. Die Haut daselbst war roth, livid, gespannt glatt, prominent. Der Rand war 3 mm breit, die Mucosa war braun, stellenweise exulcerirt, ohne Granulationen. Kein Thränen, kein Pruritus oder Schmerz, keine geschwollenen Lymphdrüsen. Im linken Auge fand sich am oberen Lidrande und am Conjunctivalrande ein miliares, papillomartiges Knötchen. Nach mehreren Monaten (es war energische Mercurialcur inzwischen gebraucht worden) fand sich der Zustand verschlechtert. Im linken Auge war ebenfalls an der äusseren Commissur ein Knoten mit Rhagade hinzugekommen, von der Grösse eines Hanfkornes. Derselbe wuchs unter Necrose des Gewebes mit grösserer Rapidität, als im rechten Auge. Der Kranke kehrte

nach Amerika zurück. Das Leiden ist nicht auf syphilitischer Basis beruhrend, ebensowenig ist es tuberculös, da starke Schwellung, Granulationen und speckiges Aussehen, sowie Drüsenaffection fehlen.

---

37) Augenerkrankungen bei Variola, von Dr. Gambarotto, Venedig.

Unter 1972 Blatternkranken fand Verf. 9 % Augencomplicationen: pustulöse Conjunctivitis (ca. die Hälfte aller Fälle), purulente, croupöse, phlyctänuläre Conjunctivitis, Hornhautgeschwüre, Iritis, Iridochoroiditis, Iridocyclitis, Hyperämie des Ciliarkörpers mit Photophobie, eitrige Dacryocystitis. 10 Augen gingen zu Grunde, d. h. bei 5 pro Mille aller an Variola Erkrankten.

Fasc. 5.

38) Die optische Correction der Staroperirten, von Dr. Antonelli.

Dimmer empfahl (1891 und 92) zur Brillenwahl der Staroperirten planconvexe Linsen, an deren plane Seite ev. ein Cylinder zur Correction des Astigmatismus angelegt werden soll. Verf. hat auf Grund der Idee Dimmer's einen speciellen Brillenkasten für Staroperirte construirt, wo planconvexe Starlinsen mit bereits angeschliffenen Cylindern in allen Combinationen figuriren. Er besteht auch darauf, die Orientation der Cylinderlinsen nicht wie bisher nach ihrer Axe anzugeben, sondern nach der auf der Axe Normalen, da ja die Axenrichtung keine Correction bewirkt (?)

---

39) Reifung des Stares, von Dr. Rinaldi, Buenos-Ayres.

Empfiehlt die directe Massage auf der Linsenkapsel mittelst Spatels und meint, dass sie keine Gefahr mit sich bringe.

---

40) Neue Operationsmethode des totalen Cornealstaphyloms, von Dr. Bietti (Klinik des Prof. Gallenga), Parma.

Mit Gräfe's Messer wird nahe der Basis des Staphyloms Punction und Contrapunction gemacht und beide durch sägende Züge in Schnitte verwandelt, wie um die ganze Basis des Staphyloms abzutrennen, es bleibt aber wie bei Sclerotomie eine Brücke stehen. Diese 2 Schnitte werden darauf durch Abtragen eines Randes in ovale Defecte verwandelt. Eserin, Druckverband.

---

41) Cur der Ophthalmia migratoria, von Dr. Luciani, Spezia.

Verf. hatte in 2 Fällen guten Erfolg von subconjunctivalen und intratenonianen Sublimatinjectionen, die theils am sympathisirenden, theils am sympathisch erkrankten Auge gemacht wurden, freilich auch im Verein mit der Enucleation.

---

42) Ichthyol in der Augenheilkunde, von Demselben.

Nach Unna wirkt es reducirend, sauerstoffentziehend auf die Gewebe, ausserdem antiphlogistisch, adstringirend und hämostatisch. Verf. hat das sulfoichthyolsaure Ammonium der Ichthyol-Gesellschaft (Hamburg) angewandt in Lösung 1 bis 10 % und in Salben von $2^1/_2$ bis 10 %. Blepharitis ciliaris wurde in 32 Fällen mit bestem Erfolg behandelt, 2 Fälle chronischen Conjunctivalcatarrhs mit starker Absonderung und vascularisirten Hornhautflecken und Infiltraten wurden gebessert, vorzüglich wirkte die Cur bei „scrophulösen" Augenentzündungen der Kinder, Conjunctivitis sowie Keratitis. Ferner erzielte Verf. Erfolg bei einfacher Conjunctivitis, in einem Falle von Hypopyumkeratitis und



einer Episcleritis. Er empfiehlt daher das Mittel, um so mehr als es leicht anwendbar ist wegen seiner Löslichkeit in Wasser und der Leichtigkeit, mit der es sich mit Fetten vereinigt. Auch wird es in Folge seiner analgetischen Wirkung in stärkerer Dosis vertragen. Peschel.

Vermischtes.

Beitrag zur Geschichte der Kunstaugen.

Von Dr. Ed. Pergens in Brüssel.

Durch die Zuvorkommenheit des Herrn Destrée, Conservator am „Musée du Parc du cinquantenaire", war ich in der Lage, einige Kunstaugen von ägyptischen Mumien zu untersuchen, welche von den bis jetzt beschriebenen abweichen, und im genannten Musée aufbewahrt werden.

Nach Hazard-Mirault[1] waren die durch den Herzog von Chaulnes mitgebrachten Mumien mit einem silbernen Kunstauge versehen; hierauf befand sich ein weisser Email; in der Mitte war die Iris durch einen breiten Ring angedeutet, von brauner Farbe; die Pupille war als schwarzer, etwas erhabener Punkt zu bemerken.

Nach Girard[2] sollen die Augen einer im Jahre 1850 in London geöffneten Mumie aus einer weissen Masse bestanden haben, worin die Pupille (Iris) von Obsidian angefertigt war.

Die Augen vom Musée zerfallen in drei Sorten: steinerne, gebackene und gläserne.

Die steinernen Augen sind, von vorn betrachtet, nach oben etwas stärker gebogen als unten; seitlich endigen sie spitz. Von hinten gesehen, läuft jedes Auge etwas dreieckig zu und endet mit scharfer undurchbohrter Kante. Am inneren (nasalen) Theile ist eine kleine verticale Einschnürung. Der Stein ist wohl weisser Marmor. Vorn ist in der Mitte eine kreisförmige Auswölbung; diese ist mit einer Glasmasse gefüllt, aus einer einzigen Farbe bestehend. Sie ist mit einem schwarzen Kitte am Marmor befestigt, und es scheint beim ersten Anblicke diese ganze Masse schwarz. Jedoch waren zwei Augen dunkelblau, eins dunkelgrün, das vierte aus etwas hellerem grünen Glase angefertigt. Dieser Theil soll Iris sammt Pupille bedeuten. Das Glas liegt in einer Ebene mit dem vorderen gebogenen Marmortheil und sind beide polirt, durch Reiben nach verschiedenen Richtungen, jedoch nicht durch Drehbewegungen, wie die Lupenbetrachtung es klar andeutet.

Ausserdem sind die Augen begrenzt durch zwei bronzene, gebogene Plättchen, welche die Lidränder darstellen. Die Cilien sind ausgeschnitten, als kleine Zähnchen von ± 1 mm Breite, auf 3—4 mm Länge.

Die vier steinernen Augen stammen aus der Sammlung Ravenstein's, und haben folgende Maasse:

Breite	40—44 mm
Höhe	23—38 „
Durchmesser von vorn nach hinten	20—29 „

Die Pupillen (i. e. Cornea) waren nicht kreisrund, sondern vertical etwas kleiner als horizontal.

Die horizontalen Durchmesser sind zwischen 15,5 und 18 mm begriffen.

---

[1] Hazard-Mirault, Traité pratique de l'oeil artificiel. 1818. p. 20.
[2] Indicateur archéologique. 1850—51.



Das gebackene Auge stellt eine höhere Entwickelungsstufe dar. Es ist aus emaillirter, gebackener Erde dargestellt und hat aussen einen blau-grau emaillirten, hervorragenden Rand, welcher hinten das ganze Auge umgiebt. Dieser Rand scheint auch den Ciliarrand vorstellen zu müssen, obschon er auch am inneren und am äusseren Lidwinkel vorhanden ist. Die Conjunctiva ist gelblich-weiss, mit Ausnahme an beiden Lidwinkeln, wo diese zart rosa bemalt ist, und am inneren Winkel ist sogar die Caruncula als rosafarbige Erhabenheit gut angedeutet. In der Mitte ist eine schwarz gemalte, oder emaillirte Scheibe, die Cornea und Darunterliegendes vorstellt. Ringsum ist eine schmale, kreisförmige Encavation, unserem Limbus entsprechend; jedoch glaube ich, diese eher als eine vor oder nach der Bemalung angebrachten Begrenzung ansprechen zu dürfen.

Dieses Auge ist ein rechtes. Die Breite, sammt dem Rande, beträgt 56 mm. Der Rand selber ist 2 mm breit. Die Cornea hat 18 mm Durchmesser. Hinten ist dieses Auge wie abgeschnitten (vor der Emaillirung); der sagittale Durchmesser ist 23 mm.

Dieses Auge ist aus der Sammlung Hageman's.

Endlich war ein gläsernes Auge vorhanden, welches sich in einer Katzenmumie befand, welche ebenfalls aus der Sammlung Hageman's stammt. Vorn ist das Auge abgerundet, aus beinahe weissem Glase hergestellt. Das Auge ist 18 mm breit, 10 mm hoch. Die Iris ist an der hinteren Fläche als gelb-braune Masse zu sehen. Was dieses Auge jedoch interessanter sein lässt, ist die Pupille, welche als 6—7 mm langen, schwarzen, verticalen Spalt zu sehen ist. Nur das rechte Auge war vorhanden.

Gern würde ich einige Löthrohrversuche angestellt haben, um die benutzten Farbstoffe auszuprobiren. Davon konnte wegen der Seltenheit der Objecte keine Rede sein. Das blaue Glas schien mir wie mit Cobalt gefärbt zu sein; das grüne schien durch Eisenoxyd-Oxydul gefärbt zu sein, soweit ich durch den Anblick urtheilen darf.

Bibliographie.

1) Zur Prognose des Morbus Basedowii, von Reg.-Rath Prof. Dr. Pribram in Prag. (Wien. klin. Rundschau. 1895. Nr. 44.) Mit Bezug auf die in neuester Zeit immer mehr in Vordergrund tretende Behandlung des Morb. Bas. mittelst Schilddrüsenexstirpation bespricht P. die Art des Verlaufes des Leidens bei jenen Fällen, wo es nicht zu einer solchen gekommen ist. Er führt an einer Reihe von Fällen eigener Beobachtung den Nachweis, dass in einer Anzahl Fälle nicht allein eine dauernde Rückbildung der Cardinalsymptome des Leidens eingetreten war, sondern dass auch ein Theil dieser zum Theil schwer erkrankten Individuen durch 10, 15 bis 20 Jahre von allen Symptomen freiblieb, so dass man von einer wirklichen Genesung sprechen konnte. Alle diese Fälle wurden ausserhalb der Klinik beobachtet und behandelt. Weniger günstig gestaltete sich der Verlauf bei den auf der Klinik beobachteten und behandelten Fällen; hier konnte in keinem Falle von Genesung gesprochen werden; man musste sich begnügen bei einigen Fällen Besserung erzielt zu haben. P. glaubt, dass man dem Procentsatze der durch Operation erzielten Erfolge denn doch den Procentsatz bei längerer und sorgfältiger Pflege ohne Operation dauernder Genesenen und die geringe Sterbeziffer solcher Fälle entgegenstellen müsse, wenn man daran geht, die Indicationen der Operation zu erwägen. P. ist der Ueberzeugung, dass die Vorhersage selbst bei schweren Fällen weniger von

den vorhandenen primären und secundären Krankheitserscheinungen als vielmehr von dem Maasse und der Dauer der Sorgfalt und der Pflege, welche dem Kranken entgegengebracht wird, abhängig sei. Schenkl.

2) Zu Prof. Czermak's Bemerkungen zu meinem Aufsatz: „Eine neue Behandlung der Hypopyon keratitis", von Dr. Zirm. (Wien. klin. Wochenschrift. 1895. Nr. 47.) Z. giebt zu, dass sein Verfahren und das Grut's ähnlich sind und in der Art ihrer Einwirkung sich vollständig decken; ein wesentlicher Unterschied liege jedoch darin, dass Z. das Hauptgewicht auf die Sterilisirung des Bindehautsackes lege und daher eine reichliche Auftragung der Lapislösung auf die Bindehaut der umgestülpten Lider befürworte. Schenkl.

3) Ueber den Augenspiegelbefund bei Polioencephalitis haemorrhagica superior, von Doc. Dr. J. Herrnheiser in Prag. (Wien. med. Presse. 1895. Nr. 44.) In einem Falle von Polioencephalitis haemorrhagica superior hat H. Netzhauttrübungen wie bei septischen Erkrankungen und Bluterkrankungen constatirt. Seiner Ansicht nach müsse die Polioencephalitis haem. sup. als der Ausdruck einer Allgemeinerkrankung, in erster Linie einer Intoxication, angesehen werden, welche entweder durch Infection mit pathogenen Mikroorganismen oder durch den Einfluss giftiger Substanzen zu Stande kommt. Schenkl.

4) Ueber Ziel und Methode des oculistischen Unterrichts, von Prof. F. Dimmer. Antrittsvorlesung gehalten in Innsbruck am 21. October 1895. (Wien. klin. Wochenschr. 1895. Nr. 47, 48, 49.)

5) Fremdkörper in der Vorderkammer des Auges, von Dr. Topolansky, Augenarzt im Barmherzigen-Spital in Wien. (Wien. med. Wochenschr. 1895. Nr. 45.) Einem Metallarbeiter drang vor 22 Jahren ein Metallsplitter in das Auge; der Fremdkörper findet sich gegenwärtig frei in der vorderen Kammer; die Linse, in der sich der Splitter bei der Verletzung festgesetzt haben mag, ist resorbirt und die Iris trägt keine Kennzeichen einer stattgefundenen Verletzung; dagegen finden sich an der hinteren Wand der Cornea diffuse rauchige, aus kleinen Inselchen zusammengesetzte Trübungen, die möglicher Weise in Folge fortgesetzter Verletzungen, die durch den Fremdkörper gesetzt wurden, entstanden sind. Schenkl.

6) Zur Lehre der Ophthalmoplegia nuclearis, von Dr. M. Mann in Budapest. (Wien. med. Wochenschr. 1895. Nr. 48.) Bekanntlich hat Mauthner eine nucleare, eine fasciculare und eine corticale Ophthalmoplegie angenommen; M. untersucht nun, ob man berechtigt sei, von einer fascicularen und corticalen Ophthalmoplegie zu sprechen und kommt zu dem Schlusse, dass die Lähmung eines Augenmuskels und eines Nerven wohl eine corticale sein könne, dass aber die gleichzeitige Lähmung mehrerer Nerven, d. i. die Ophthalmoplegie, nicht denselben Ursprung aufweisen könne. Was die fasciculare Ophthalmoplegie anbelangt, so ergiebt schon die Benennung Ophthalmoplegia, dass es sich nur um eine Erkrankung handeln kann, deren Grund in einer in den Nervenkernen resp. in den Ganglienzellen derselben ablaufenden pathologischen Veränderung zu suchen ist, doch ist es nicht ausgeschlossen, dass im Gehirne pathologische Veränderungen von solcher Ausdehnung Platz greifen, in deren Kreis dann mehreren Nervenkernen entsprechende Fascikeln miteinbezogen werden. Schenkl.

7) Einen Fall von Fremdkörper in der Sehnervenpapille stellt Dr. B. Adler im Vereine deutscher Aerzte in Prag am 29. Nov. 1895 vor. (Prager med. Wochenschr. 1895. Nr. 50.) Der Fremdkörper war beim Schmieden von Fassreifen durch die Cornea, Iris, Linse und Glaskörper eingedrungen, sitzt nun in einer, die Papille deckenden geschwulstähnlichen Masse von grau-

röthlicher Farbe und ragt mit einem Ende in den Glaskörper hinein. Papille und Netzhaut erscheinen atrophisch; nasalwärts finden sich retino-chorioiditische Flecke. Schenkl.

8) Thätigkeitsbericht und Vermögensgebahrung der Klar'schen Versorgungs- und Beschäftigungsanstalt für erwachsene Blinde in Böhmen in den Jahren 1892, 93 u. 94; 60. Bericht 1895. Prag bei Lohlicek u. Sievers. Mit Schluss des Jahres 1894 befanden sich in der, unter der Leitung des um das Blindenwesen in Böhmen hochverdienten Bezirkshauptmanns Ritter von Klar stehenden Anstalt für erwachsene Blinde 123 Pfleglinge (50 Männer und 73 Weiber). Denselben wurde der Unterricht in der Erzeugung von Bürsten, Körben, Cocos- und Rohrdeckchen, Holzdeckchen, in dem Ausflechten von Rohrstühlen und in weiblichen Handarbeiten ertheilt. Nach überstandener Lehrzeit wird den austretenden Pfleglingen die vollkommene Ausrüstung mit allen nothwendigen Werkzeugen, mit Tischen und Stühlen unentgeltlich verabfolgt. Seit dem Jahre 1874 beschäftigt sich die Anstalt auch in dankenswerthester Weise mit der Blindenstatistik Böhmens. Vergleiche der Resultate der Blindenzählung im Jahre 1874 mit denen des Jahres 1894 ergaben, dass im Jahre 1874 bei einer Bevölkerungszahl von 5106069 in Böhmen auf 1,267 Einwohner ein Blinder kam, während im Jahre 1894 bei einer Bevölkerungszahl von 5837603 auf 1415 Einwohner ein Blinder entfiel. Ein erfreulicher Rückgang der Zahl der Erblindungen konnte trotz zunehmender Bevölkerung in den ersten Lebensjahren (vom 1.—6. Lebensjahr) constatirt werden. Während die Zahl der Erblindungen in diesen Lebensaltern 1874 112 beträgt, zählt das Jahr 1894 deren nur 81. Blindgeborene sind verzeichnet 1874: 481, 1894: 464. An Blattern erblindeten 1874: 366, 1894: 373; durch äussere Verletzungen verloren das Augenlicht: 1874: 1015, 1894: 477; durch diverse Krankheiten erblindeten 1874: 1939, 1894: 2811. Die Schule besuchten 1874: 1351, 1894: 2807 Blinde; in Erziehungsanstalten wurden erzogen 1874: 89, 1894: 201 Blinde; ohne jede Schulbildung blieben 1874: 2361, 1894: 1117 Erblindete. Vergleichende Zusammenstellungen der Beschäftigung der Blinden ergaben das günstige Resultat, dass die Zahl der in Blindenanstalten versorgten Blinden um nahezu 100 gestiegen ist, und dass sich die Zahl der bettelnden Blinden um nahezu 300 vermindert hat.

Schenkl.

9) Einen Fall von Hirschberg'scher Magnetoperation demonstrirt Dr. J. Weisz in der Sitzung des kgl. Vereines der Aerzte in Budapest am 19. October. (Wien. klin. Rundschau. 1895. Nr. 51.) Es ist dieser Fall der erste derartige Fall, der in Ungarn zur Beobachtung kam. Schenkl.

10) Einen Fall von Atrophie der Lidhaut demonstrirt Prof. E. Fuchs in der Sitzung der Gesellschaft der Aerzte in Wien am 6. December 1895. (Wien. med. Wochenschr. 1895. Nr. 51.) Die Haut ist der senilen Haut ähnlich, sie liegt dem Knorpel schlaff an, da auch das subcutane Zellgewebe atrophisch ist, zeigt jedoch keine Pigmentanomalie. Die Lidhaut hängt sackartig herunter, so dass der freie Lidrand nur den oberen Theil der Pupille deckt. Alle Fälle, die F. gesehen hat, datirten aus der frühesten Jugend. In einem Falle war eine Hirnhautentzündung vorangegangen. Immer waren die oberen Lider die befallenen. Bei dem vorgestellten Falle begann die Veränderung vor 4 Jahren mit ödematöser Schwellung der Lider, welche sich monatlich 3—4mal wiederholte; die Ausdehnung der Lidhaut durch die häufig auftretenden Infiltrate scheint in diesem Falle den Grund zur vorhandenen Veränderung der Lidhaut abgegeben zu haben. In den meisten Fällen ist das ätiologische Moment nicht

nachweisbar. Das Leiden bedingt Entstellung, bringt aber keine Beschwerden mit sich. Die Therapie besteht in Excision der überschüssigen Haut. Injectionen von Jodtinctur oder Alkohol zeigten keinen Erfolg. Schenkl.

11) (Aus der II. Universitäts-Augenklinik des Prof. Dr. E. Fuchs in Wien.) Zur Casuistik der Schwefelkohlenstoffamblyopie, von Dr. S. Reiner. (Wien. klin. Wochenschr. 1895. Nr. 52.) Einen Fall von Schwefelkohlenstoffamblyopie theilt R. mit; derselbe betraf einen 29jährigen Mann, der durch $1^1/_2$ Jahre mit dem Vulcanisiren von Patentgummi beschäftigt war. Die charakteristischen Symptome, die er darbot, waren: hochgradige Herabsetzung der centralen Sehschärfe durch ein centrales Scotom, Einschränkung des Gesichtsfeldes, anfänglich normaler Augenspiegelbefund, später Abblassen des temporalen Theiles der Sehnervenscheibe, allgemeine nervöse Störungen, die sich viel früher als die Sehstörungen bemerkbar machten, vollständiger Rückgang aller angegebenen Veränderungen. Das grösste Gewicht legt R. bei der Beurtheilung solcher Fälle auf die allgemein nervösen Störungen, die niemals fehlen und in ihrer Aufeinanderfolge eine gewisse Regelmässigkeit zeigen. Schenkl.

12) (Aus der psychiatrischen Klinik und dem klinischen Ambulatorium für Nervenkranke des Hofrathes v. Krafft-Ebing im k. k. allgemeinen Krankenhause in Wien.) Zur Kenntniss der periodischen Oculomotoriuslähmung, von Dr. J. P. Karplus, klin. Assistent. (Wien. klin. Wochenschr. 1895. Nr. 50, 51, 52.) Zwei Fälle von periodisch exacerbirender Oculomotoriuslähmung werden von K. besprochen; in beiden Fällen war nur der eine, in allen Anfällen immer derselbe und dieser in seinen inneren und äusseren Zweigen ergriffen. Beide Fälle betrafen Frauen; in beiden handelt es sich um relativ kurz dauernde Anfälle. Der progressive Charakter des Leidens spricht sich in einem Falle darin aus, dass die seit dem 8. Jahre bestehenden Anfälle vom 16. Jahre an schwerer wurden und dass im 36. Jahre ein früher nie dagewesener Lähmungsrest auch interparoxysmal bestehen blieb; im zweiten Falle darin, dass seit dem 20. Jahre Ptosis, später auch Ablenkung des Bulbus und Mydriasis zwischen den Anfällen bestand. Im ersten Falle wurde ein Cessiren der Anfälle während der Graviditäten, insbesondere während der ersten neunmonatlichen, beobachtet. Von hervorragendem Interesse war im ersten Falle das gleichzeitige Auftreten von Störungen im Bereiche des 1. und 2. Trigeminusastes (Hyperästhesie und Druckempfindlichkeit), im zweiten Falle der Sectionsbefund, der ein Neurofibroma des rechten Oculomotorius ergab. Der wahrscheinlich angeborene Tumor dürfte nach und nach zu einer hochgradigen peripheren, zu einer geringen aufsteigenden Degeneration geführt haben. K. glaubt, dass in diesen Fällen eine primäre Kernerkrankung auszuschliessen und der Angriffspunkt der Krankheit an der Gehirnbasis zu suchen sei. Schenkl.

13) (Aus der Augenklinik des Prof. E. Fuchs.) Beitrag zur Kenntniss der Meningitis syphilitica, von Dr. R. Hitschmann, Abtheilungsassistent. (Wien. klin. Wochenschr. 1895. Nr. 47 u. 49.) Der Fall betraf einen 63jährigen Mann, der 1888 ein Ulc. durum acquirirte, 1893 die ersten Zeichen von Localisation der Syphilis zeigte und 1894 die ersten Symptome eines cerebralen Leidens darbot. Die gestellte Diagnose lautete: Compressio n. abd. et trig. dext. verisimile p. tumorem lueticum, paralys. n. olfact. et facialis, kerat. e lagophth. Der Fall endigte durch Selbstmord. Die Section bestätigte die Diagnose. Der Fall bot mehrfaches Interesse durch einige seltenere Complicationen dar; so bestand eine seltenere Form von Myringitis, die als Folge der Paralyse des N. trigem., hervorgerufen durch Compression des letzteren, aufgefasst werden musste; weiter bestand eine abnorme Beweglichkeit des rechten

Kiefergelenkes, die erst nach langem Bestande einer Kaumuskellähmung aufgetreten war, daher ihren Grund einerseits in Erschlaffung der das Gelenk umgebenden Weichtheile, anderseits in den von der gesunden Seite her mitgetheilten Excursionen des Unterkieferköpfchens haben konnte. Auch an trophische, das Gelenk direct betreffende Störungen musste gedacht werden. Die Schmerzen begannen bei dem Patienten in den Zähnen und im Unterkiefer, erst dann kam es zu Schmerzen im Oberkiefer und der Stirn und folgte die Lähmung des dem ersten Quintusaste benachbarten Abducens. Die gummöse Veränderung der Dura mater musste zuerst in der Mitte der rechten mittleren Schädelgrube aufgetreten sein, sich später mehr nach dem medialen Winkel derselben hin ausgebreitet und schliesslich auf die hintere Fläche der linken Schläfenbeinpyramide übergegriffen haben. Letzteres wurde nur durch die Section sichergestellt und hatte in vivo keinerlei Symptome gemacht. Ueber die Lähmung des rechten Nervus facialis gaben weder anatomische noch histologische Veränderungen eine Aufklärung; es musste ein vom übrigen ganz gesonderter Krankheitsherd im Knochencanale des Nerven angenommen werden. Schenkl.

14) Die Einäugigkeit in ihren Beziehungen zur Erwerbsfähigkeit, von Dr. Hugo **Magnus**, a. o. Prof. d. Augenhlkde. in Breslau. (Breslau. 1895. J. U. Kern's Verlag.) Die Zahlen, welche Verf. in seinem vor Jahresfrist erschienenen und in diesem Centralblatt schon eingehend besprochenen „Leitfaden für Begutachtung und Berechnung von Unfallsbeschädigungen der Augen" auf theoretisch-mathematischer Annahmen gefunden hat, sind inzwischen von verschiedenen Seiten angegriffen worden. Die jetzt vorliegende Arbeit macht das erste Mal den Versuch, die zwischen Einäugigkeit und Erwerbsfähigkeit bestehenden Beziehungen ohne alle theoretischen Voraussetzungen und Annahmen lediglich nur auf Grund praktischer Erfahrungen zu betrachten. Hierbei wurden im grossen Ganzen die gleichen Zahlen gefunden wie oben. Das Material hierzu ist durch Unterstützung der schlesischen Eisen- und Stahl-Berufsgenossenschaft mittels Zählkarten bei den schlesischen Betrieben gesammelt worden, und besteht aus 261 Einäugigen. Bezüglich der interessanten Einzelheiten über die Ursachen der einseitigen Erblindung, über das Alter beim Eintritt derselben, über die Erwerbs- und Berufsverhältnisse der einäugigen Arbeiter müssen wir auf das Original verweisen und uns darauf beschränken, hier die „Hauptresultate der Arbeit mitzutheilen". — 1. Die 3. und 4. Lebensdekade birgt die grösste Gefahr, ein Auge im Beruf zu verlieren. — 2. In der arbeitenden Klasse giebt es sehr viel mehr einäugige Kinder als in den höheren Volksschichten. Es ist deshalb die Einäugigkeit oder die Schwachsichtigkeit eines Auges unter den Arbeitern viel öfter anzutreffen wie in anderen Bevölkerungsklassen. — 3. In der Jugend erworbene Einäugigkeit stört in der Wahl und Ausübung eines Berufes nur in sehr geringem Umfang; die in der Jugend einäugig Gewordenen dürfen desshalb nicht schlechthin für weniger arbeitsfähig als Zweiäugige gelten. Erfolgt der Verlust des Auges zwischen dem 20. und 35. Lebensjahr, so werden die optischen Consequenzen der Einäugigkeit von dem Betroffenen bei gutem Willen in so bedeutendem Umfange ausgeglichen, dass der Einäugige nur in beschränktem Umfang in seiner Arbeitsfähigkeit hinter dem Zweiäugigen zurückzubleiben braucht. Tritt der Verlust des einen Auges nach dem 35. Lebensjahr ein, so werden die optischen Folgen der Einäugigkeit schwerer überwunden und leidet die Arbeitsfähigkeit in Folge dessen jetzt meist in grösserem Umfang. Bei der Beurtheilung der durch Verlust eines Auges bewirkten Erwerbsbeschädigung werden die genannten Thatsachen viel mehr berücksichtigt werden müssen, als dies bisher zu geschehen pflegte. Und deshalb darf nicht ein für alle

Fälle von Einäugigkeit gleich verbindlicher Procentsatz angenommen werden, vielmehr werden die verschiedenen Fälle entsprechend ihrer Eigenartigkeit auch verschieden bewerthet werden müssen. Deshalb ist für die einschlägige Berechnung eine gleitende Scala unbedingt erforderlich. Auch für Arbeitsertheilung an einäugige Individuen werden die genannten Erscheinungen massgebend sein müssen und werden die Arbeitgeber sich von denselben, wollen sie gegen Einäugige nicht ungerecht verfahren, unbedingt leiten lassen müssen. — 4. Einäugige Arbeiter haben reichlich ein Drittel weniger Aussicht in einen Betrieb aufgenommen zu werden, als Zweiäugige. — 5. Es ist nicht gerechtfertigt, einäugigen Arbeitern principiell Aufnahme in einen Betrieb zu verweigern. Denn in der Jugend einäugig Gewordene sind fast genau so leistungsfähig wie Zweiäugige, und Individuen, welche in späteren Lebensabschnitten ein Auge ver-verlieren, sind in ihrer Erwerbsfähigkeit durchaus nicht alle gleich minderwerthig; die Arbeitsfähigkeit der letzteren hängt von dem Alter ab, in dem sie einäugig geworden sind, von ihrer geistigen Begabung, von ihrem guten Willen. Es wird deshalb gerade geboten sein, die Annahme des Einäugigen nicht von einem bestimmten Prinzip abhängen zu lassen, vielmehr von Fall zu Fall unter genauer Berücksichtigung der jeweiligen individuellen Verhältnisse zu entscheiden. — 6. Geht ein Auge durch Berufsunfall verloren, so bleiben 40,44 % der Betroffenen in ihrem alten Beruf, während 58,82 % den Beruf wechseln. Wird ein Auge aber nicht durch Berufsunfall, sondern anderweitig verloren, so bleiben 74,40 % der Betroffenen in ihrem alten Beruf. Es scheint hiernach also, als ob die mit dem Berufsunfall eintretende Entschädigung den Arbeiter zum Verlassen des alten Berufs wenigstens zum Theil anregt. — 7. Die Gründe für den Berufswechsel sind nur in 55 % durch die mit der Einäugigkeit gegebenen optischen Verhältnisse, in 45 % aber durch anderweitige Gründe veranlasst. Geht ein Auge nicht durch einen Berufsunfall verloren, so verlassen aus optischen Rücksichten nur 4,8 % der betroffenen Arbeiter ihren alten Beruf. — 8. Durch Berufsunfall einäugig Gewordene haben einen Jahresverdienst, der um 14,44 % geringer ist als der normale Jahresverdienst des Zweiäugigen. — 9. Der gesammte Verlust an Erwerbsfähigkeit eines durch Berufsunfall einäugig Gewordenen setzt sich zusammen aus der Schmälerung des Jahresverdienstes und der Schmälerung der Concurrenzfähigkeit und beträgt für die Angehörigen der Eisen- und Stahl-Berufsgenossenschaften 26,44 %. Hierbei ist nicht Rücksicht genommen, ob der Einäugige seinen Beruf, den er vor dem Unfall betrieben hatte, beibehält oder ihn wechselt. — 10. Bleibt der durch Berufsunfall einäugig gewordene Stahl- und Eisen-Arbeiter in seinem alten Beruf, so verliert er nur 19,24 % seiner Erwerbsfähigkeit; wechselt er aber seinen Beruf, so verliert er 36,14 %. — 11. Der Berufswechsel nach Verlust des einen Auges schädigt die Erwerbsfähigkeit also in sehr hohem Grade. Arbeitgeber wie Arbeitnehmer müssen deshalb bestrebt sein, den Berufswechsel nach Verlust eines Auges so selten wie möglich herbeizuführen. Die Gründe für Verlassen des Berufes dürften übrigens in der Mehrzahl der Fälle durch das Verhalten der Arbeiter und seltener durch das der Arbeitgeber veranlasst sein. — 12. Die in den ersten Zeiten nach Eintritt der Einäugigkeit vorhandenen optischen Störungen werden allmählich besser, und zwar wird diese Besserung nicht durch ein Steigen der Sehschärfe, sondern lediglich dadurch bedingt, dass der Einäugige allmählich die aus dem monocularen Sehact erwachsenden optischen Consequenzen zu beherrschen lernt. Deshalb ist die Erwerbsbeschädigung unmittelbar nach vollendetem Heilvorgang am bedeutendsten, um dann allmählich geringer zu werden. Dieser Umstand muss bei Gewährung der Rente in viel höherem Umfang als

bisher Berücksichtigung finden. — 13. Die Rente soll nach beendetem Heilvorgang immer nur provisorisch auf höchstens ein Jahr gewährt werden. Dann ist der Einäugige auf's Neue zu untersuchen. Bei dieser zweiten Untersuchung soll aber nicht lediglich nur der Arzt über die Leistungsfähigkeit des Auges gehört werden, sondern es soll auch von dem Arbeitgeber resp. von den die Arbeit leitenden Personen ein Urtheil darüber erhoben werden, was der Verletzte jetzt als Einäugiger zu leisten vermag und wie er sich in die durch die Einäugigkeit wesentlich geänderten Arbeitsverhältnisse zu schicken gelernt hat.

Neuburger.

15) Traumatischer Vorfall der Thränendrüse, dem Aerzteverein in Genf am 6. Febr. 1895 gemachte Mittheilung von G. Haltenhoff. (Revue médicale de la Suisse Romande. 1895. Nr. 3. S. 155.) Ein $2^1/_2$jähriger Knabe fiel letzten Winter auf stark bekiestem Wege auf's Gesicht. Er blutete und konnte sein rechtes, stark geschwollenes Auge nicht öffnen. Als ihn H. nach 3 Tagen zum ersten Male sah, war das obere Lid herabgesunken, ödematös, gespannt und stark blutunterlaufen. Im äusseren Drittheil der Lidspalte, einige Millimeter oberhalb dem freien Lidrande, trat durch einen Lidhautriss eine schwammige, graurothe, ziemlich feste Masse hervor, welche ihrem Aussehen nach als Chorio-Retinalprolaps in Folge Scleralriss aufgefasst werden konnte. Unter Aethernarkose wurde sogleich die Intactheit des Augapfels erkannt. H. trug die vorgefallene Masse ab, sah bei dieser Gelegenheit in der Tiefe Theile der Thränendrüse und nähte zu. In wenigen Tagen war Heilung eingetreten unter Hinterlassung einer kleinen Fistel, durch welche eine Zeit lang klare Flüssigkeit aussickerte und dann spontan sich schloss. Ein Durchschnitt durch die abgeschnittene Masse und mikroskopische Untersuchung liessen keinen Zweifel darüber walten, dass es sich um einen Vorfall des orbitalen Theils der Thränendrüse gehandelt hatte. H. fand in der Literatur nur 3 Fälle von traumatischem Thränendrüsenvorfall. Den einen von v. Gräfe (1866), einen zweiten von Goldzieher (1876) und einen dritten von Panas (1877). H. berichtet noch, dass das Kind nach wie vor mit beiden Augen gleich stark weinen konnte. Diese Thatsache spricht für die v. Wecker'sche Theorie, nach welcher nur der Lidtheil der Thränendrüse dem Weinen dient.

Emmert.

16) Gallicin, ein neues Präparat der Gallussäure und seine Anwendung in der Augenheilkunde. Mittheilungen aus der ophtholmolog. Klinik des Herrn Prof. Schiess in Basel, von Dr. C. Mellinger, Priv.-Docent. (Correspondenzblatt für Schweizer Aerzte. 1895. Nr. 8.) Gallicin ist der Methyläther der Gallussäure und erinnert seiner chemischen Constitution nach an Resorcin und Pyrogall. Er krystallisirt in feinen, weissen Nädelchen und löst sich leicht und farblos in heissem Wasser, auch in warmem Methyl- und Aethylalkohol sowie in Aether. Das sehr leichte und dem Calomel ähnliche Pulver in den Conjunctivalsack gestreut, ruft bei manchen Patienten ein brennendes Gefühl hervor, das unter kühlen Umschlägen rasch verschwindet oder durch vorhergehende Cocaininstillation leicht verhütet werden kann. Die durch zahlreiche Versuche gewonnenen Erfolge berechtigen dazu, das Gallicin als ein durchaus werthvolles Präparat für den ophthalmolog. Arzneischatz zu empfehlen und zwar als 1—2mal täglich angewandtes Streupulver. Besonders günstig wirkt es bei Catarrhen der Bindehaut mit consecutivem Ekzem und Follikelbildung, ferner bei phlyktänulärer Entzündung und Keratitis superficialis.

Emmert.

Um Einsendung von Separatabdrücken wird gebeten.

Verlag von Veit & Comp. in Leipzig. — Druck von Metzger & Wittig in Leipzig.

Centralblatt
für praktische
AUGENHEILKUNDE.

Herausgegeben von

Prof. Dr. J. Hirschberg, Geh. Med.-Rath, in Berlin.

Monatlich ein Heft. Preis des Jahrganges 12 Mark. Zu beziehen durch alle Buchhandlungen des In- und Auslandes und die Postanstalten des Deutschen Reiches.

Mai. Zwanzigster Jahrgang. 1896.

I. Cryptoglioma retinae.

Vorläufige Mittheilung.

Von Prof. **J. Schöbl** in Prag.

Cryptogliom ist ein in der Oculistik noch nicht gebrauchter Ausdruck, den ich eingeführt habe und zwar zum ersten Male in einer Arbeit über einige seltene Neoplasmen des Auges, welche ich unter dem Titel („O některých

vzácných nálorech a cizopasníčích oka". Česká Akademie 1893) in böhmischer Sprache veröffentlicht habe.

Cryptogliom bedeutet für mich das wahre Gegentheil von Pseudogliom. Ich zähle zu den Cryptogliomen diejenigen Fälle, in denen es sich factisch um ein wahres Gliom handelt, in denen jedoch selbst ein erfahrener klinischer Diagnostiker entweder überhaupt oder wenigstens während einer gewissen Epoche des Verlaufes absolut nicht im Stande ist, als ein solches richtig zu diagnosticiren und sich genöthigt sieht, eine andere falsche Diagnose zu stellen. Der Begriff des Cryptoglioma kann genau dieselbe Existenzberechtigung für sich in Anspruch nehmen, wie jener des Pseudoglioma.

Wir nennen Pseudogliome derartige Fälle von Augenkrankheiten, in denen selbst von den erfahrensten Augenärzten und vorsichtigen Diagnostikern die Diagnose auf Gliom gestellt wurde, ja noch heutzutage gestellt wird, während der spätere Verlauf oder die Lustration des eventuell enucleirten Auges ein ganz anderes, von Gliom völlig verschiedenes Leiden nachweist. Wir können somit die Pseudogliome auch auffassen als eine Gruppe der heterogensten Augenleiden, welche präcis unter dem typischen klinischen Krankheitsbilde des Gliomes verlaufen und hierdurch zu einer irrthümlichen Diagnose Veranlassung geben.

Jedes Pseudogliom ist somit gleichbedeutend mit einem diagnostischen Fehler, und es ist somit leicht begreiflich, dass die Pseudogliome im Laufe der Zeiten, je genauer unsere Kenntnisse über Gliome geworden sind und je vorgeschrittener die klinische Diagnostik sich erweist, immer seltener und seltener werden, ohne jedoch bis zur Gegenwart ganz verschwunden zu sein, was wohl überhaupt kaum je eintreten dürfte.

Cryptogliome dagegen nenne ich jene seltenen Fälle von wahren Gliomen, welche unter gleichen Verhältnissen nicht als Gliome diagnosticirt worden sind und noch jetzt nicht diagnosticirt werden können, während der spätere Verlauf oder die Lustration ein wahres echtes Gliom nachweist.

Wir können somit Cryptogliome als solche Gliome bezeichnen, welche genau unter dem typischen klinischen Krankheitsbilde einer heterogenen, von Gliom verschiedenen Krankheitsform verlaufen und hierdurch gleichfalls zur Stellung einer irrthümlichen Diagnose Veranlassung geben.

Jedes Cryptogliom ist gleichfalls gleichbedeutend mit einem diagnostischen Fehler und auch die schon an sich seltenen Cryptogliome dürften mit der Zeit noch seltener werden, ohne gleichfalls je ganz zu verschwinden.

Wahre Cryptogliome sind ungemein seltene Erscheinungen.

Es ist zwar eine allbekannte Sache, welche, in jedem Lehrbuche angeführt, wiederholt und in der grossen Mehrzahl der Fälle jedoch ohne eigene Erfahrung einfach abgeschrieben wird, dass Gliome, statt dem Stadium glaucomatosum und ectatischen Processen anheimzufallen, in ein Stadium

iridokykliticum treten und eine vorübergehende Atrophie oder Phthise sich bei ihnen einstellen können; wenn wir jedoch nach wirklich beobachteten Fällen und anatomischen Befunden dieser merkwürdigen Fälle forschen, so finden wir selbe äusserst sparsam in der Litteratur verzeichnet.

Die älteren derselben hat bereits Hirschberg in seiner vorzüglichen Monographie (Der Markschwamm. Berlin. 1869) angeführt.

1. Vor Allen war es Wardrop (Fungus haematodes, Lond. medical obs. and inq.), welcher bei einem 15 Monate alten Mädchen den Symptomencomplex des amaurotischen Katzenauges beobachtete, worauf sich eine intraoculäre Entzündung (wahrscheinlich Iridokyklitis) einstellte (bei ungetrübter Hornhaut), worauf sich das Auge stetig verkleinerte. Nach 10 Monaten begann es wieder zu wachsen und es stellte sich sowohl an diesem als auch am anderen früher intacten Auge das verderbliche Neoplasma ein.

2. Weller (Krankheiten des Auges, 1830) beobachtete bei einem 5jährigen Knaben den Symptomencomplex des amaurotischen Katzenauges und sah das Wachsthum der Geschwulst, welche die Linse vor sich her in die Vorderkammer drängte. Später begann das Auge allmählich zu schrumpfen und sich zu verkleinern, um schliesslich nach längerer Zeit wieder zu wachsen und das bösartige Neugebilde zur vollen Entwickelung gedeihen zu lassen.

3. v. Ammon (v. Ammon's Zeitschr. f. Ophth. 1830) beobachtete einen Fall von Gliom, bei dem sich durch 5 Monate lang ein Schrumpfungsprocess des Bulbus vollzog, bevor die Geschwulst wieder zu wachsen begann, um dann zur Exophthalmia fungosa und zum Tode zu führen.

4. Sichel (Iconographie. 1841) beobachtete einen Fall seines sogenannten Encephaloid's (Gliom) an beiden Augen eines neugeborenen Kindes, und sah an beiden Augen Phthisis eintreten und basirte auf diesen Fall seine Theorie von der Heilbarkeit des Encephaloid's. Da jedoch das Kind weiter nicht beobachtet wurde, so ist es wahrscheinlich, dass diese Phthisis bloss eine temporäre war und die Neubildung später wieder zu wuchern begann.

5. v. Graefe (v. Graefe's Arch. X. 1862) beobachtete bei einem dreijährigen Kinde ein binoculäres Gliom mit dem Symptomencomplex des amaurotischen Katzenauges. Nach einem Vierteljahre stellte sich Iridochorioiditis mit Occlusio pupillae ein, auf welche Atrophia bulbi progrediens und Phthisis folgten. $^5/_4$ Jahre später entwickelte sich aus demselben Auge Exophthalmia fungosa und führte zum Tode.

Ausser diesem sehr interessanten Fall hat v. Graefe in seiner grossen Praxis nur noch einen ähnlichen gesehen, von dem er jedoch keine genauen Daten angiebt.

6. Knapp (Die intraoculären Geschwülste, 1868) beobachtete bei einem $2^1/_2$ Jahre alten Kinde nach Scarlatina in einem Auge den Symptomen-

9*



complex des amaurotischen Katzenauges, hierauf folgte ein entzündlicher Process mit Exophthalmie (Panophthalmitis), welcher zur Perforation der Hornhaut, zum Prolaps der Linse und des Glaskörpers und schliesslich zu völliger Phthise führte. Dieser Zustand dauerte volle 3 Monate, der phthisische Stumpf war blass, reizlos und nicht schmerzhaft. Nachher folgte noch eine entzündliche Periode mit abermaliger Perforation der Bulbuskapsel und folgender noch weiterer Schrumpfung. Von da ab blieb der Stumpf entzündlich gereizt und schmerzhaft. Kurze Zeit darauf begann sich der Stumpf zu vergrössern und es quoll aus demselben eine blassröthliche neoplastische Masse hervor, welche sich bald zu einem exophthalmischen Gliom entwickelte.

7. Grolmann (Beitr. zur Kenntniss der Netzhautgeschwülste. v. Graefe's Arch. XXXIII. 2. 1892) beschrieb im Jahre 1887 einen sehr interessanten Fall aus der Klinik des Prof. Hippel bei einem 2jährigen Knaben, bei welchem ein Auge wegen Gliom enucleirt worden war und wo kein Localrecidiv eintrat; vier Jahre später am zweiten Auge den Symptomencomplex des amaurotischen Katzenauges, als deren Ursache sich bei der Untersuchung weisslich graue bewegliche Massen im Glaskörper erwiesen, welche bis zum hinteren Linsenpole reichten. Vascularisation der betreffenden Massen konnte nicht wahrgenommen werden. Der Visus betrug $^{20}/_{200}$.

Der Gedanke auf Gliom lag wohl nahe, doch sprachen gewichtige Gründe dagegen. Die grauen beweglichen Massen imponirten als Glaskörperinfiltrationen. Der Mangel an Vascularisation, sowie das relativ erhaltene Sehvermögen sprachen gegen Gliom.

Die Annahme einer entzündlichen Affection veranlasste eine Mercurialbehandlung mit grauer Salbe und Calomel, worauf sich die Massen im Glaskörper verkleinerten und theilweise schwanden und die Sehschärfe sich besserte bis zu $^{20}/_{30}$. Endlich stellten sich auch äusserlich entzündliche Erscheinungen ein, die Tensio erschien erhöht, es trat Hypopium hinzu, endlich wurde der Bulbus ectatisch, und gleichzeitig auftretende schwere Allgemeinerscheinungen führten zum Tode des Kindes.

Die anatomische Untersuchung ergab Glioma retinae und gliomatöse Glaskörpermetastasen. Grolmann schliesst aus diesem äusserst interessanten und lehrreichen Falle wohl mit Recht, dass Gliome in den Anfangsstadien sich verkleinern und theilweise schwinden können; seine zweite Conclusion, dass dieser Schwund durch Mercurialbehandlung unterstützt wurde, ist wohl nicht so über jeden Zweifel erhaben; ich habe in einem Falle, den ich später genauer beschreiben will, den auffälligen Schwund gliomatöser Massen in der Vorderkammer direct beobachtet und zwar zweimal nach einander, ohne dass Mercurialbehandlung angewandt worden wäre. Alle meine Aerzte und Hörer hatten hinreichend Gelegenheit, diesen höchst interessanten Vorgang mitzubeobachten.

8. JUNG (Beitrag zur Differentialdiagnose der tuberc. und gliom. Erkrankungen des Auges. v. GRAEFE's Arch. XXXVII. 4. S. 125. 1891) berichtet gleichfalls über einen sehr interessanten Fall aus der Klinik von LEBER, wo bei einem 4jährigen Mädchen neben Hypopium Knötchen in der Iris und nach vollbrachter Iridectomie ein gelber Reflex aus dem Augeninnern wahrgenommen wurde.

Auf Grundlage dieses Befundes wurde Iridochorioiditis, wahrscheinlich tuberculosa diagnosticirt, um so mehr, als die Mutter des Kindes hochgradig tuberculös war.

Die anatomische Untersuchung ergab aber ein Gliom in der Netzhaut, kleine gliomatöse Knoten in der Iris und freie Gliomzellen in der Vorderkammer. Obzwar in diesem Falle kein Schrumpfungsprocess vorlag, so muss er trotzdem als ein typisches Cryptogliom aufgefasst werden, da wohl ebenso wie JUNG an seiner Stelle jeder andere Oculist nicht im Stande gewesen wäre, eine richtige Diagnose auf Gliom zu stellen.

9. SCHÖBL (O některých vzácných nádorech a cizopásnících oka. Rozpravy české Akademie. T. II. R. II. č. 40. 1893).

Ich selbst habe in der eben angeführten Arbeit über einige seltene Neubildungen des Auges einen interessanten derartigen Fall aus meiner Privatpraxis beschrieben und abgebildet, den ich bereits im Jahre 1869 zu beobachten Gelegenheit hatte.

Der Fall betraf die 3jährige Anna S., Tochter eines Baumeisters, die stets gesund war, bis die Eltern aus ihrem linken Auge zufällig einen eigenthümlichen Reflex bemerkten, wesshalb ich im Februar 1869 ins Haus gerufen wurde.

Ich fand das Auge des kräftigen gesunden Mädchens äusserlich völlig normal. Die Pupille war etwas weit und auf Licht träge reagirend. Aus der Tiefe des Auges kam ein deutlicher weissgelblicher Reflex. Die ophthalmoskopische Untersuchung, namentlich mit Zuhülfenahme sehr starker Convexgläser, zeigt am Augengrunde weissgelbliche und weissröthliche Massen mit höckeriger Oberfläche, welche fast bis zu einem Dritttheil des Glaskörperraumes hervorragten. Neoplastische Blutgefässe konnte ich wohl mit absoluter Sicherheit nicht wahrnehmen, doch schienen sie mir an den röthlichen Parthien der Geschwulst unzweifelhaft durchzuschimmern.

Die Tension des Auges fast normal, etwas weniges erhöht; Patientin unterscheidet nothdürftig Handbewegungen auf 1 m Distanz. Ich stellte die Diagnose unzweifelhaft auf Glioma retinae endophytum und proponirte die baldige Enucleation des Auges.

Die Eltern wollten von einer derartigen Operation nichts hören, und, da ich auf dieser Indication fest beharrte, verfiel ich in tiefste Ungnade bei der Dame des Hauses, erhielt ein Honorar zugesandt und wurde viele Wochen lang nicht gerufen, obzwar ich früher bei der mit Kindern überaus

gesegneten Familie Hausarzt war. Die Behandlung des Kindes übernahm, wie ich später erfahren habe, ein in Prag allbekannter Curpfuscher, seines Zeichens ein ehrsamer — Schustermeister.

Da unter der Behandlung des Herrn Schustermeisters sich der Zustand des Kindes stetig verschlimmerte, wurde ich endlich wieder zu der Kleinen gerufen.

Ich fand die Patientin sehr verändert, etwas abgemagert, blass, im höchsten Grade unwirsch und lichtscheu, so dass nunmehr die genaue Untersuchung des noch dazu verzogenen Kindes grosse Schwierigkeiten machte. Ich fand das betreffende Auge, welches eine starke Ciliargefässinjection darbot, etwas verkleinert, $T-1$, in der Ciliargegend bei Berührung ungemein schmerzhaft. Die Hornhaut erschien klar, die Kammer normal, die Iris entfärbt, die Pupille enge, total mit der Vorderkapsel verlöthet und durch entzündliche Producte verlegt, die Pars ciliaris iridis etwas nach rückwärts retrahirt. Subjectiv waren grosse Schmerzen vorhanden, $V=0$. Die nunmehrige Diagnose Atrophia bulbi progrediens, incipiens e iridochorioiditide plastica lag vollkommen klar; doch liess ich mich hierdurch auch nicht für einen Augenblick verleiten, meine ursprüngliche Diagnose auf Glioma retinae fallen zu lassen, namentlich im Hinblick auf die oben angeführten in der Litteratur verzeichneten Fälle, welche den Beweis liefern, dass auch bei wahren Gliomen ein derartiges Stadium iridokykliticum und vorübergehende Schrumpfungen des Augapfels vorkommen können.

Auch meine therapeutische Indication auf Enucleation des Auges hielt ich nicht nur aufrecht, sondern erklärte sie jetzt als um Vieles dringlicher, namentlich im Hinblick auf den stetigen Kräfteverfall des Kindes und auf das schmerzhafte Leiden des nunmehr absolut erblindeten Auges. Die Eltern konnten sich immer noch nicht dazu entschliessen, in die Enucleation einzuwilligen und verlangten ein Consilium.

Natürlich berief ich als Consiliarius Niemand Anderen, als meinen gewesenen Lehrer und Chef Prof. v. Hasner, der mir während meiner ganzen langjährigen klinischen Dienstzeit stets ein in ungewöhnlichem Grade gütiger und liebenswürdiger Chef gewesen ist.

Auf meine ursprüngliche genaue Beobachtungen und auf meine ursprüngliche Diagnose legte leider v. Hasner gar keinen Werth, erklärte sie vielmehr für unrichtig und stellte die Diagnose auf Iridokyklitis plastica maligna mit übler Prognose, deren Ursache sich gegenwärtig nicht mehr genauer eruiren lasse, vielleicht wäre eine unbedeutende übersehene Verletzung das ursächliche Moment gewesen. Die von mir als dringend bezeichnete Enucleation erklärte er wohl für berechtigt, doch für den Augenblick überflüssig und gewiss nicht dringend, und verordnete eine energische Mercurialcur, welche auch genau nach seiner Verordnung durchgeführt wurde, jedoch ohne wesentlichen Erfolg.

Die entzündlichen Reizerscheinungen wurden wohl etwas geringer, auch die Schmerzen verringerten sich etwas, ohne jedoch aufzuhören, das Auge verkleinerte sich noch etwas und die Spannung sank bis $T-2$. So ging es etwa 2 Monate lang, während welcher Zeit v. Hasner seine Consiliarbesuche fast täglich fortsetzte, während ich allmählich in unauffälliger Weise wegblieb.

Zu Ende des zweiten Monates seit meiner Wiederberufung bemerkte ich einen Stillstand am Auge, ja es schien mir, dass die Spannung desselben sich etwas steigere; später wurde die Steigerung des Druckes ganz manifest bis $T+1$ und auch der Bulbus begann sich allmählich wieder zu vergrössern.

Am Ende des dritten Monates seit meiner Wiederberufung erkrankte das Kind an Diphtheritis und starb 24 Stunden nach ausgeführter Tracheotomie. Da die kleine Leiche zu Hause nicht aufgebahrt werden durfte und in eine Todtenkammer gebracht werden musste, gelang es mir durch Geld und gute Worte den für mich überaus interessanten Bulbus zu erwerben.

Der Bulbus war für mich von ungeheuerer Wichtigkeit, weil das Kind gerade in dem Zeitpunkte vom Tode ereilt wurde, als der Schrumpfungsprocess in eine abermalige Vergrösserung des Bulbus umschlug, ich somit von der Lustration desselben wichtige Aufschlüsse über diese Vorgänge erhoffen durfte. Meine Hoffnungen wurden durch den anatomischen Befund nicht getäuscht. Den Bulbus habe ich nach meiner eigenen Methode gehärtet und dann in totale Längsschnitte zerlegt.

Der Bulbus erschien noch etwas weniger verkleinert, die Sclera etwas verdickt, die Hornhaut im Ganzen normal, enthält nur etwas mehr Rundzellen in ihrem Gefüge, als es normaler Weise zu sein pflegt, die Kammer war etwas flacher; die Iris von Rundzellen durchsetzt, mit der Vorderkapsel flächenhaft verwachsen; der Pupillarbereich von iritischen Producten erfüllt, welche aus Rundzellen, Spindelzellen und geronnener feinkörniger Zwischensubstanz bestanden, während ähnliche Producte die ganze Hinterkammer ausfüllten.

In der Linse zeigten sich zwischen Corticalis und Kern einzelne kleine Hohlräume, in welchen sich Myelinkugeln und Detritusmassen vorfanden.

Hinter der Linse lag eine mächtige Schicht kyklitischer Producte aus Rundzellen, Spindelzellen, Zwischensubstanz und sparsamen neoplastischen Blutgefässen bestehend.

Der ganze Glaskörperraum war durchwegs von nekrobiotischen Producten der regressiven Metamorphose gliomatöser Elemente, welche keine Hämatoxylinfärbung annahmen, erfüllt.

Der Opticus erschien durch und durch mit frischen mit Hämatoxylin färbbaren Gliomzellen infiltrirt, und von ihm aus dringt in die Gegend der

Papilla ein sich trichterförmig erweiternder Strom frischer Gliomzellen in den mit nekrotischen Producten erfüllten Glaskörperraum.

Die Chorioidea erschien von der Papille bis zum Corpus ciliare mächtig verdickt, stellenweise flach hügelförmig in den Glaskörperraum prominirend, durch und durch von frischen, färbbaren Gliomzellen angefüllt. Das erhaltene Pigmentepithel bildete überall eine scharfe Grenze zwischen den frischen Gliommassen der Chorioidea und regressiven Producten des alten Glioms im Glaskörperraum.

Diesen hochwichtigen Befund erkläre ich mir folgendermaassen:

Die primäre Geschwulst, welche ich am Beginn des Leidens als Glioma retinae endophytum mit voller Bestimmtheit diagnosticirte, wuchs allmählich

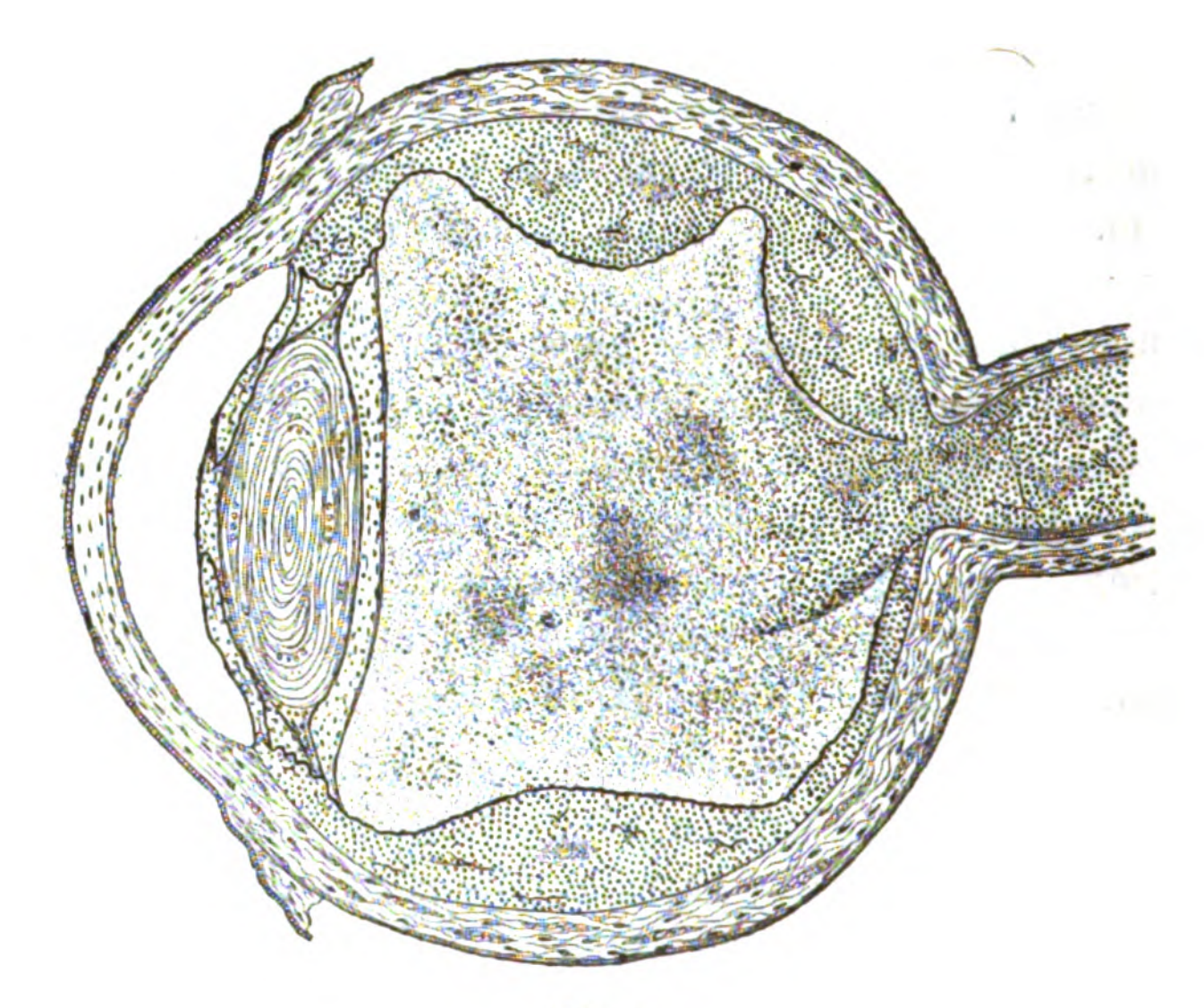


Fig 1.

in den Glaskörperraum hinein, bis sie ihn vollständig ausfüllte, während sie gleichzeitig metastatische Disseminien sowohl in den optischen Nerven, als in die Chorioidea entsendete. Nun wurde eine acute plastische Iridokyklitis inducirt, welche wahrscheinlich durch die unsinnige Behandlungsweise des Schustermeisters mittels Reizmitteln noch mehr angefacht wurde. Durch diesen schweren iridokyklitischen Process beeinflusst, verfiel der ganze den Glaskörperraum ausfüllende primäre Tumor der regressiven Metamorphose, und es stellte sich das Krankheitsbild der Atrophia bulbi progrediens in Folge dessen ein.

Später begannen die secundären Disseminia sowohl im Opticus als in der Chorioidea zu wuchern und gaben so Veranlassung zur abermaligen Vergrösserung des Bulbus und zur Steigerung der Tension desselben.

Ich verweise hierbei auch auf den direct beobachteten regressiven Schwund gliomatöser Massen im Glaskörperraum, wie ihn JUNG (l. c.) beobachtet hat und wie ich selbst in anderem weiter unten zu schilderndem Falle gleichfalls direct in der Vorderkammer beobachtet habe.

Eine andere Erklärungsweise der anatomischen Befunde erscheint mir im vorliegenden Falle nicht plausibel.

Ich habe einen derartigen Längsschnitt auf nebenstehender Fig. 1 abgebildet.

Epikritisch will ich hierzu noch bemerken, dass in diesem Falle in den späteren Stadien die richtige Diagnose auf Gliom absolut unmöglich gewesen wäre, wenn nicht meine ursprüngliche genaue Untersuchung vorgelegen hätte; was am besten daraus ersichtlich ist, dass ein so hervorragender Oculist und so tüchtiger Diagnostiker, wie Prof. v. HASNER, sich trotz der Mittheilung meines ursprünglichen Befundes nicht überzeugen liess, dass es sich im vorliegenden Falle um ein Glioma retinae handele.

Es repräsentirt somit dieser Fall ein typisches Cryptogliom in des Wortes vollster Bedeutung.

10. Dieser zehnte und letzte diesbezügliche Fall betrifft gleichfalls ein Cryptogliom im vollen Sinne des Wortes, welches ich auf meiner Klinik in den Jahren 1893 und 1894 zu beobachten Gelegenheit hatte und welches ich eben an dieser Stelle erst mittheilen will.

Es war ein 20 Monate altes Mädchen, Milada S., Tochter eines Milchhändlers aus Dubé bei Kladno, welche am 21. November 1883 unter der Protocollnummer 16146 auf meine Klinik aufgenommen wurde.

Die Anamnese ergab, dass Vater und Mutter gesund sind, ebenso hat das Kind selbst keine schwereren Krankheiten überstanden.

Was das rechte Auge anbelangt, so bemerkte die Mutter bei dem erst 14 Tage alten Kinde in der Pupille etwas, was wie eine gelbe Linse aussah, doch liess sich bei der wenig intelligenten Frau nicht mit Sicherheit eruiren, ob es sich um einen gelben Reflex aus dem Augeninnern oder um einen gelblichen Körper in der Vorderkammer gehandelt habe. Etwa nach einem $^1/_4$ Jahre stellten sich entzündliche Reizerscheinungen ein, das Auge wurde lichtscheu und thränte, jedoch keine Schmerzen.

Von der Zeit an begann sich das Auge allmählich zu vergrössern, bis es die gegenwärtige Gestalt und Grösse erreichte. Nähere Angaben konnten von den Eltern nicht gegeben werden.

Was das linke Auge anbelangt, so bemerkten die Eltern erst vor zwei Monaten im Auge vorne (Vorderkammer) ein kleines Knötchen, welches sich im Verlaufe der letzten 14 Tage rapid vergrösserte.

(Schluss folgt.)



II. Zur Statistik des Trachoms.

Von Dr. R. Hilbert.

Das Trachom ist in Masuren[1] sehr verbreitet und stellt zu dem Gros der Augenkranken das weitaus grösste Contingent. Daran ist Stadt und Land ziemlich gleichmässig betheiligt; letzteres überwiegt nur in geringem Grade. Im vorigen Jahre wurden mir von den zur Aushebung gestellten Mannschaften 123 Mann zur Behandlung überwiesen, welche die Collegen vom Militär bei der Untersuchung als mit Trachom behaftet vorgefunden hatten. Welches procentuale Verhältniss hier obwaltet, kann ich allerdings nicht angeben, doch stehen mir Zahlen zur Verfügung, welche, während eines 11jährigen Zeitraumes bei der regelmässig alle Monate auf Veranlassung der Stadt vorgenommenen Untersuchung der Schüler der beiden städtischen Schulen zu Sensburg gewonnen sind.

In der folgenden Tabelle sind die Resultate dieser Untersuchungen übersichtlich geordnet:

Jahr	Schülerzahl	Januar	Februar	März	April	Mai	Juni	Juli	August	September	October	November	December	Durchschn.
1885	511	5	6	5	4	4	4	33	33	33	33	28	33	18.3
1886	504	33	33	31	46	56	55	54	52	52	50	50	50	46.7
1887	449	81	71	78	60	51	47	70	70	65	63	61	61	64.8
1888	524	50	76	75	76	57	70	71	71	71	58	58	62	66.2
1889	517	62	61	61	61	80	79	76	71	80	80	74	74	71,5
1890	482	65	62	63	60	73	72	65	65	71	60	60	60	65,1
1891	500	25	23	23	22	21	18	16	16	14	13	20	20	19,2
1892	437	21	21	21	21	21	22	19	19	22	22	22	21	21,1
1893	484	20	21	21	19	25	25	23	23	25	25	26	25	23,2
1894	478	24	23	21	22	20	23	22	27	25	23	23	22	22,8
1895	500	21	24	26	22	22	21	19	20	22	21	25	21	22,1

In Procenten der Kopfstärke der städtischen Schulen ausgedrückt, litten mithin am Trachom:

Jahr	Procent	Jahr	Procent
1885	3,4	1891	3,8
1886	9,2	1892	4,7
1887	14,4	1893	5,2
1888	12.6	1894	4,7
1889	13,8	1895	4,4
1890	13,5		

[1] Für ausländische Leser: Masuren, polnischer Volksstamm, bewohnt drei russische Gouv., sowie den südl. Theil des preussischen R.-B. Gumbinnen. H.

Die obige Tabelle zeigt ein Anwachsen der Krankheit im Jahre 1886, und eine überaus starke Frequenz in den Jahren 1887—1890 (Maximum mit 14,4 % 1887). Ebenso plötzlich sinkt die Krankheitsfrequenz im Jahre 1891, um sich nun bis jetzt in ziemlich constanter Höhe (Durchschnitt der Jahre 1891—1895: 4,5 %) zu erhalten.

Dieser ganzen Zusammenstellung ist noch hinzuzufügen, dass die Anzahl der trachomkranken Kinder mit ihrem Alter zunimmt, womit auch die Thatsache im Einklange steht, dass sich in der hiesigen, von 53 Kindern besuchten Kinderbewahranstalt (Kinder vor dem schulpflichtigen Alter) bei der kürzlich auf diesen Punkt gerichteten Untersuchung nur ein einziges an Trachom erkranktes vorfand.

Klinische Beobachtungen.

I. Vorübergehende Myopie bei Diabetes mellitus.

Mittheilung von Dr. G. Appenzeller in Reutlingen.

Herr August M., 43 Jahre alter Bäcker aus Reutlingen, kam am 20. März dieses Jahres in meine Sprechstunde mit der Angabe, dass er seit etwa 14 Tagen eine Abnahme seiner Sehkraft bemerke und zwar besonders beim Sehen in die Ferne. Ausserdem klagte er über Beissen und Brennen in beiden Augen. Die Untersuchung der Sehschärfe ergab:

links und rechts ohne Correction $S = {}^4/_{18}$,
Jäger 1 auf 20 cm fliessend.
mit — 1 links und rechts $S = {}^4/_4 - {}^4/_3$,
links und rechts Conjunctivitis.
Augenspiegelbefund beiderseits durchaus normal.

Da Patient zugleich angab, dass er, gleichfalls seit etwa 14 Tagen, über starken Durst, sowie über eine unangenehme Trockenheit im Munde zu klagen habe, ausserdem auch weit mehr Urin lassen müsse als vorher, ja sogar deshalb öfters bei Nacht genöthigt sei, aufzustehen; so wird eine Urinuntersuchung vorgenommen, welche ein specifisches Gewicht von 1028, sowie mittelst Heller-scher und Trommer'scher Probe einen erheblichen Zuckergehalt ergab. Eiweiss war im Urin nicht enthalten.

Es wird in Berücksichtigung der hiermit constatirten Diabetes mellitus beschlossen, zunächst von einer Behandlung der Augenaffection abzustehen, dagegen eine strenge Diabetesdiät empfohlen, welche auch von dem intelligenten und über die Constatirung des Diabetes wenig erfreuten Patienten, wie der Erfolg zeigt, durchaus eingehalten wird, denn schon am 23./III. war der Zuckergehalt kaum mehr nachweisbar, dabei die Myopie verschwunden und die Sehschärfe ohne Correction $= {}^4/_4$; ord. Carlsbadersalz.

Am 27./III. Urin zuckerfrei; spec. Gewicht 1021.
$S = {}^4/_4 - {}^4/_3$, dagegen ist das Sehen in der Nähe schlechter, mit + 2,5 D. jedoch Jäger 1 auf 25 cm.

Am 31./III. spec. Gewicht 1018; zuckerfrei.
$S = {}^4/_4 - {}^4/_3$, mit + 3 D. Jäger 1 auf 25—33 cm.

Am 4./IV. $S = {}^4/_3$, mit + 3 D. Jäger 1 auf 25 cm.

Am 9./IV. S = $^4/_3$, mit + 1,5 D. Jäger 1 auf 25 cm am angenehmsten lesbar.

Die Leseproben vom 27./III., 31./III. und 4./IV. weisen auf eine leichte Accommodationsparese hin.

Obwohl seit 27./III. wieder Weissbrot in mässiger Menge erlaubt wurde, ist doch der Urin zuckerfrei geblieben, Durstgefühl und vermehrte Diurese sind längst gewichen, und es ist das Befinden des Patienten ein in jeder Beziehung erfreuliches zu nennen. Der Fall war mir insbesondere deshalb sehr interessant, weil der Diabetes offenbar ein ganz frischer war und weil die Alteration der Refraction so augenscheinlich parallel mit dem Verlaufe der Grunderkrankung einherging. Offenbar war dieselbe abhängig und verursacht von einer Erhöhung des Brechungsindex des Humor aqueus und ist mit der Rückkehr desselben zur Norm wieder verschwunden.

Was das Vorkommen der diabetischen Kurzsichtigkeit anlangt, so scheint dieselbe immerhin ziemlich selten beobachtet zu werden.

In den mir vorliegenden Lehrbüchern von Meyer und von Fuchs kann ich davon nichts finden, dagegen ist die Erscheinung wiederholt beschrieben und zwar von

J. Hirschberg, Beiträge zur pract. Augenheilkunde. 1878. III. S. 90 und Deutsche medic. Wochenschr. 1887. Nr. 17—19.

J. Hirschberg, Diabet. Kurzsichtigkeit. Centralblatt für pract. Augenheilkunde. 1890. Januarheft. — 3 Fälle.

J. Hirschberg, Ueber diabetische Erkrankungen des Sehorgans. Deutsche medic. Wochenschr. 1891. Nr. 13.

Aus Prof. Hirschberg's Augenklinik.

II. Ein Fall von recidivirender Neuritis retrobulbaris.

Von Dr. Alfred Moll, Assistenzarzt.

Im Anschluss an einen von Prof. Hirschberg[1] und einem zweiten von mir mitgetheilten Fall von recidivirender Neuritis retrobulbaris[2] will ich im Folgenden über einen ähnlichen berichten.

I. Am 4. Juli 1887 kam die 28jährige Frau B. mit der Angabe, seit 8 Tagen mit dem linken Auge schlechter zu sehen. Vor 3 Wochen sei auch das rechte schlechter gewesen, jedoch bald wieder gut geworden. Pat. war bis dahin immer gesund gewesen, Lues und Rheuma waren auszuschliessen, auch bestand z. Z. keine Gravidität.

Die Bewegungen der Augen sind etwas schmerzhaft. Der ophthalmoskopische Befund ist normal bis auf starke astigmatische Verzerrung.

S R = $^{15}/_{40}$ }
„ L = Finger in 4′ } mit den besten Cylindern.

Das linke Gesichtsfeld hat normale Grenzen und in der Mitte einen grossen Dunkelfleck, in dem Farben überhaupt nicht erkannt werden. Das rechte ist normal.

Unter Jodkali und Natr. salicyl. hob sich links die Sehschärfe im Verlaufe von ca. 6 Wochen auf $^{15}/_{100}$. Das Gesichtsfeld behielt den centralen Dunkelfleck.

---

[1] C.-Bl. f. A. 1884, S. 185.
[2] C.-Bl. f. A. September 1894.



II. Am 25. Oct. 1887 kam Pat. wieder und zwar diesmal mit Klagen über das rechte Auge, welches unter Kopfschmerzen allmählich schlechter geworden war. Die rechte Papille erschien, wohl durch Astigmatismus, leicht verschwommen und normal gefärbt, die linke war blass.

S R = Finger in 15′,
„ L = $^{15}/_{70}$.

Das Gesichtsfeld wies beiderseits ein centrales, rechts fast absolutes Skotom auf.

Schon im December war S R wieder auf $^{15}/_{40}$ gestiegen, und der centrale Fleck erheblich heller geworden.

III. Bis zum 7. April 1896 hatte Pat. nicht zu klagen. An diesem Tage kam sie wieder wegen erneuter Verschlechterung des linken Auges. Jetzt sind beide Papillen blass und ziemlich scharf umrandet.

S R = $^{15}/_{30}$,
„ L = Finger in 6′.

Rechts war das Skotom verschwunden, links dehnte es sich central auf 20° aus. Unter einer Hg- und Schwitzcur besserte sich auch diesmal das Sehvermögen sehr schnell. Denn nach 3 Wochen konnte S L = $^{5}/_{10}$ notirt werden. Das centrale Skotom war bis auf ein kleines Fleckchen von 5° geschrumpft.

In unserem Falle, der in seinem Verlauf an den oben citirten erinnert, erkrankte, wenn man die erste, klinisch nicht beobachtete Sehstörung des rechten Auges mitrechnet, jedes Auge bisher zwei Mal. Und zwar war der Turnus ein regelmässiger, insofern zuerst das rechte, dann das linke Auge befallen wurde, und dann beiderseits Recidive in derselben Reihenfolge auftraten.

Auch hier war übrigens der Augenspiegelbefund der typische,[1] indem der Sehnerv im Beginn der Amblyopie normal aussah und sich bei allmählich steigender Sehschärfe weiss verfärbte.

Unser Büchertisch.

Neue Bücher.

*1. Nouveaux éléments d'Ophtalmologie par H. Truc, Prof. de clinique opht. à la Faculté de Montpellier, et E. Valude, médecin de la clinique opht. nationale des Quinze-Vingts. Tome premier. Avec 149 Figures et une planche en couleurs. Paris, A. Malvine, 1896. 604 S.

Ein inhaltreiches Werk, auf das wir noch genauer eingehen werden.

2. Ophthalmoskopischer Atlas von Tatsuhickro Inouye (jun.) zu Tokyo. 1896. II. Auflage, mit japanischem Text.

Gesellschaftsberichte.

1) Budapester kgl. Gesellschaft der Aerzte.

Sitzung vom 11. April 1896.

Vortrag des Prof. Dr. W. Goldzieher über Hemianopsia bitemporalis.

Das Krankheitsbild, das Vortragender schildert und durch einen vorgestellten Fall illustrirt, bietet nur wenige, und zwar hauptsächlich subjective Symptome, die aber so charakteristisch sind, dass mit ihrer Hülfe mit ausreichender Ge-

[1] Vgl. Hirschberg, C.-Bl. f. A. 1887, S. 326.



nauigkeit die Diagnose auf einen, das Chiasma bedrängenden krankhaften Herd gestellt werden kann. In dem vorgestellten Falle handelt es sich um eine wohlgenährte, blühend aussehende Frau von 42 Jahren, die nie eine grössere Krankheit durchgemacht hat, Mutter mehrerer gesunder Kinder ist, hereditär nicht belastet ist und nach den erhobenen Daten niemals syphilitisch inficirt war. Seit mehreren Monaten wird sie von heftigen, besonders bei Nacht auftretenden, übrigens keinen besonderen Typus aufweisenden Kopfschmerzen gequält, zu denen sich eine Abnahme der Sehkraft gesellte. Aus der Art und Weise, wie sie die Sehstörung schilderte, kann der erfahrene Beobachter schon die Diagnose stellen. Sie behauptet nämlich, dass von den Seiten her sich „etwas auf Sehen lege", das sie immer wegzuziehen bestrebt sei; gerade vor sich hin könne sie noch gut sehen. Wir können diese Art der Sehstörung ebenso populär als charakteristisch die „Scheuklappen-Amblyopie"[1] benennen, und schon ohne perimetrische Untersuchung erkennen, dass auf jeder Seite die temporalen Gesichtsfeldhälften fehlen. Mit dem Perimeter untersucht, zeigt sich, dass am rechten Auge thatsächlich die temporale Hälfte ausgefallen ist, während die nasale Hälfte eine concentrische Einschränkung von ungefähr 15° erfahren hat. Die Grenzlinie geht bis 10° um den Fixationspunkt längs des verticalen Meridians und baucht sich dann ein wenig gegen die blinde Seite vor, welche Ausbuchtung aber nur ein höchst dumpfes Sehen besitzt; so dass wir dieselbe als ein paracentrales, aber gegen die blinde Seite verschobenes Scotom betrachten können. Am linken Auge fehlt nicht allein die temporale Hälfte, sondern auch der obere Theil der nasalen Hälfte, so dass hier nur ein wenig mehr als der innere untere Gesichtsfeldquadrant vorhanden ist. Auch auf dieser Seite ist ein ähnliches, paracentrales Scotom vorhanden. Die Sehschärfe ist rechts $^{20}/_{40}$ E, links $^{20}/_{100}$, etwas excentrisch; Farbenempfindung, namentlich auf dem besseren rechten Auge, vollkommen scharf. Binoculär liest die Kranke flüssig auch feine Druckschrift. Der Augenspiegel enthüllt eine leichte Abblassung beider Papillen, bei normalen, scharfen Rändern, wobei aber der maculare Quadrant der linken Papille stärker abgeblasst ist. Aus den geschilderten Symptomen können wir mit Sicherheit schliessen, dass ein krankhafter, die gekreuzten (inneren) Bündel des Chiasma drückender Herd vorhanden sei. Dieser Herd muss den Druck in der Richtung der Sagittalaxe des Chiasmas (d. h. in der Richtung einer von vorn nach hinten die Winkel derselben halbirenden Linie) ausüben, gleichviel, ob er am vorderen oder hinteren Winkel, oder aber auf der Oberfläche des Chiasmas sitzt. Es ist klar, dass die Druckwirkung sich in den seltensten Fällen gerade nur auf die gekreuzten Sehfaserbündel erstrecken kann, sondern dass sie entweder auch auf die lateralen (ungekreuzten) Bündel übergreift, oder aber (was seltener vorkommen mag) einen mehr oder minder grossen Antheil der gekreuzten Bündel noch eine Zeit hindurch mehr oder minder intact lässt, welche Möglichkeiten beide z. B. in dem vorgestellten Falle vorkommen, wobei einerseits die vorhandenen Gesichtsfeldhälften concentrisch eingeschränkt sind, dabei am linken Auge auch noch der obere nasale Quadrant mangelt, andererseits die Region des Sehens sich noch ein wenig gegen die blinde Seite, allerdings mit Unterempfindlichkeit, erstreckt. Freilich kommen ebenfalls ganz scharf abgegrenzte bitemporale Hemianopsien vor, wobei es sich dann um einen Herd handeln muss, der seiner Natur nach eine besonders scharf begrenzte Strangulation der gekreuzten Fasern hervorbringen kann, was sich am ehesten von aneurysmatisch ausgedehnten Gefässschlingen, oder von spitzen, auf die Basis des Chiasmas

---

[1] Scheuklappenkrankheit habe ich sie genannt. C.-Bl. f. A. 1891, S. 274. H.

wirkenden Knochenauswüchsen vermuthen lässt. Was den vorliegenden Fall anbelangt, so lässt sich am ehesten ein Tumor der Hypophyse annehmen, da wir ein Gumma ausschliessen können, überdies grössere Herde (seien sie nun Geschwülste oder meningitische Exsudate) um das Chiasma wohl auch zu anderen Ausfallserscheinungen geführt hätten.

Vortragender erwähnt zum Schlusse noch zweier anderer Fälle von bitemporaler Hemianopsie, welche er im Laufe der letzten Jahre genau beobachten konnte. Bei einer älteren, bis auf die Erscheinungen einer mässigen Arteriosclerose gesunden Frau waren Sehstörungen aufgetreten. Als Vortr. ihre Behandlung übernahm, war bereits auf dem linken Auge Amaurose mit leichter Abblassung der Papille vorhanden, das rechte zeigte eine in der Mittellinie genau abgegrenzte temporale Hemianopsie, bei vollkommen guter Sehschärfe und normaler Farbenempfindung in der restirenden Gesichtsfeldhälfte. In den letzten 2 Jahren ist der Befund vollkommen unverändert geblieben, indessen klagt Pat. über zeitweilige, bald vorübergehende Verdunkelungen, die sie selbst „Wallungen" nennt. Sonstige Hirnerscheinungen sind nicht vorhanden. In diesem Falle nimmt Vortr. eine aneurysmatische Veränderung eines in der Mittellinie des Chiasmas befindlichen Arterienzweiges an, dessen Entwickelung nach links hinüber stattgefunden hat. Noch interessanter ist folgender Fall: Bei einem jungen Maler waren vor 3 Jahren nach einer heftigen Influenza Sehstörungen aufgetreten. Als er zuerst untersucht wurde, war rechts hochgradige Amblyopie vorhanden, links war die Sehschärfe beinahe normal. Der Spiegel zeigte eine rechtsseitige Papillenabblassung. Soweit man bei der bestehenden Amblyopie das Gesichtsfeld untersuchen konnte, fehlte rechterseits die temporale Gesichtsfeldhälfte, linkerseits war bei normalen Gesichtsfeldgrenzen eine totale Farbenblindheit in der temporalen Hälfte zu constatiren. Allmählich besserte sich der Zustand, die Sehschärfe stieg rechts auf $^{20}/_{70}$, linkerseits erweiterte sich das Farbengesichtsfeld bis auf den oberen temporalen Gesichtsfeldquadranten, der bei der letzten Untersuchung noch fehlte. In diesem Falle musste als anatomische Grundlage der Sehstörung ein um das Chiasma gewuchertes, resorptionsfähiges Exsudat angenommen werden.

Was die Prognose der temporalen Hemianopsie anbelangt, so ist sie, wie aus der Litteratur hervorgeht, nur dann eine günstige, wenn es sich um syphilitische oder andere aufsaugungsfähige Entzündungsproducte handelt. Wo Geschwülste vorliegen, ist die Prognose natürlich absolut schlecht, wobei jedoch zu bemerken ist, dass der Process in jedem Stadium Jahre hindurch unverändert verharren kann.

---

2) **Ophthalmological Society of the United Kingdom.** Sitzung vom 30. Januar 1896. (Brit. Med. Journ. 1896. 8. Febr.)

The Visual Effects of Refractive Error.

Dr. Geo. J. Bull aus Paris hält einen Vortrag über seine Versuche, mittelst der photographischen Camera die Wirkungen der verschiedenen Refractionsfehler zu prüfen. Er entdeckte, dass die photographische Perception der Probetafeln-Buchstaben in gewissen charakteristischen Zügen sich von den vom Auge percipirten Buchstabenbildern unterschied und schreibt diese Verschiedenheit dem Umstande zu, dass in jedem Falle von Ametropie eine monoculare Diplopie vorliege, welche er den Linsensectoren zuschreibt. Indem er bei der Camera eine Linse verwendete, welche in Sectoren eingetheilt war, gelang es ihm, nahezu analoge Bilder zu erhalten.

Hr. Nettleship bestreitet, dass monoculare Diplopie eine allgemeine Beschwerde der Ametropen sei, also auch nicht angenommen werden könnte, während Dr. Bull meint, sie sei stets, selbst bei Kindern vorhanden, nur werde sie von den meisten Leuten nicht beachtet.

Uveal Cysts of the Iris.

Eales and Sinclair zeigen ein hochinteressantes Präparat von einer zwischen den Irisschichten gelegenen Cyste, welche ausnahmsweise schon klinisch durch ihr zitterndes gallertiges Verhalten diagnosticirt werden konnte. Es stammt von einem 47jähr. Manne, dessen Auge durch ein langjähriges, nicht entzündliches Glaucom schliesslich erblindet war. Die Cyste erwies sich als eine cystische Abhebung der hinteren uvealen Irisschicht.

Hr. Treacher Collins sieht in dem Präparat ein ausgezeichnetes Analogon zu den von ihm selber (in dem Ophth. Hosp. Reports) veröffentlichten Iristumoren. Es sei gar nichts Ungewöhnliches, dass sich im Verlaufe einer Iritis die beiden Pigmentschichten der Iris trennten, die hintere mit der Linse verklebt, während die vordere mit dem Irisstroma nach vorn verdrängt wird. Dass aber ohne Entzündung, wie hier, die Trennung stattfinde und Anlass zu der Bildung eines cystischen Tumors gebe, sei ausserordentlich selten.

Optic Nerve Atrophy in Three Brothers.

Dr. F. M. Ogilvie berichtet über drei Brüder im Alter von 24, 22 und 27 Jahren, welche, der eine während einer Nacht, der andere in 3, der dritte in 6 Monaten mit einem centralen Scotom erkrankten. Alle drei waren Raucher, doch hatte einer seit 7 Jahren das Rauchen aufgegeben. Der ophthalmoskopische Befund zeigte eine mässige Atrophie. Erblichkeit war aus der Familiengeschichte nicht zu eruiren.

Demonstrationen: Hr. Snell: Alveolar-Carcinom des Oberlides. Hr. Marshall: 1. Entfernter Eisensplitter aus dem Glaskörper; Resultat nach 18 Monaten. 2. Cholestearin in der Vorderkammer. Hr. Adams Frost: Ringförmige Trübung der Cornea. Holthouse and Batten: (Congenitale?) Eigenthümlichkeit des Sehnerven bei Chorioretinitis. Hr. Fischer: Extraction der Linsen bei Buphthalmus.

Peltesohn.

Referate, Uebersetzungen, Auszüge.

1) **Die Erholungsausdehnung des Gesichtsfeldes unter normalen und pathologischen Bedingungen,** von Dr. Hermann Wilbrand, Augenarzt in Hamburg. (Wiesbaden 1896. 181 S. Mit 8 Tafeln.)

In der vorliegenden Arbeit sucht Verf., dem wir ja schon mehrfache schöne Untersuchungen über das Gesichtsfeld und seine Anomalien verdanken, das Wesen der concentrischen sowie der sogen. Ermüdungseinschränkungen des Gesichtsfeldes physiologisch zu erklären durch Zurückführung der klinischen Erscheinungen rein functioneller Sehstörungen auf gewisse Vorgänge im retinalen Stoffwechsel, und insbesondere die bis jetzt vernachlässigte Frage zu beantworten, in welcher Weise das Gesichtsfeld des nicht erholten (ermüdeten) Auges seine Ausdehnung zu den normalen Grenzen zu bewerkstelligen pflegt. Wir müssen uns hier darauf beschränken, die Hauptthatsachen zu referiren, bezüglich der Beweisführung und der Einzelheiten aber auf das Original verweisen. Verf. geht von der Hering'schen Theorie vom Lichtsinn aus, wonach bekanntlich

durch die Lichteinwirkung eine Dissimilirung (D) der nur in den Zapfen vorhandenen Sehsubstanz eintritt; der dadurch gesetzte Reiz wird weitergeleitet und im Centralorgan kommt die Empfindung des Hellen zu Stande; umgekehrt kommt in den dem Licht nicht ausgesetzten Theilen der Netzhaut eine Erholung der Sehsubstanz zu Stande, Assimilirung (A), deren physischer Ausdruck die Empfindung des Dunkeln ist; die chemische Fertigstellung des Assimilirungsmaterials wird in die Stäbchen verlegt. Bei starker Lichteinwirkung wird die D so stark, dass sie durch die A nicht mehr ausgeglichen werden kann, die Sehsubstanz ist daher nach Schluss der Reizung qualitativ und quantitativ verändert, „unterwertig". Um sich rasch über die vorhandene Unterwerthigkeit der Netzhaut zu orientiren, wendet man am besten das Förster'sche Photometer an. Um jedoch die einzelnen Theile der Netzhaut auf ihre Unterwerthigkeit zu prüfen, muss das Gesichtsfeld möglichst rasch nach Aufhören des Reizes im absoluten Dunkelraum aufgenommen werden, wobei die Fixations- und Untersuchungsobjecte aus 1, 2 oder 5 qmm grossen Papierflächen bestehen, welche mit Leuchtfarbe bestrichen und der Einwirkung des diffusen Tageslichtes ständig ausgesetzt gewesen sind. Die genaue Versuchsanordnung s. im Original. Der Einfachheit wegen wurde häufig nur der horizontale Meridian geprüft. So ergab sich, dass das Gesichtsfeld des normalen, erholten Auges selbst für nur 1 qmm grosse Objecte nasal mindestens bis 60°, temporal mindestens bis 90° reicht. Das allgemein unterwerthige, normale Auge zeigt im diffusen Tageslicht noch normales Gesichtsfeld wegen der reichlichen Menge des zur Verfügung stehenden A-Materials. Im Dunkelraum dagegen aufgenommene Gesichtsfeldprüfungen, welche möglichst rasch in bestimmten Zeiträumen hintereinander aufgenommen, sich zu instructiven „Erholungscurven" vereinigen liessen, ergaben, dass die allgemein unterwerthige Netzhaut sich stetig von der Fovea centralis nach der Peripherie in der Weise erholt, dass sofort nach dem Betreten des Dunkelraums das Fixationsobject, wenn auch lichtschwach erscheint, und fast gleichzeitig mit demselben ein je nach der Unterwerthigkeit kleineres oder grösseres Gebiet der maculären und intermediären Gesichtsfeldzone. Je weiter nach der Peripherie hin, um so langsamer erholt sich die Retina. Die periphere Zone der temporalen Gesichtshälfte wird am spätesten lichtempfindlich. Diese Beobachtungen erklärt Verf. mit der anatomischen Einrichtung der Netzhaut, welche in der Fovea und Macula fast nur aus Zapfensehzellen besteht; dagegen werden diese Gebilde nach der Peripherie zu immer seltener. Diese Beobachtungen mit bewegtem Untersuchungsobject decken sich auch mit den von Aubert bei ruhenden Untersuchungsobjecten an verschiedenen Stellen der Netzhaut gemachten. Weitere Versuche ergaben, dass bei partieller Reizung der Netzhaut, z. B. der Fovea, durch objectives Licht nicht nur der gereizte Theil, sondern die ganze Netzhaut unterwerthig wird, dass die maculäre Region der Netzhaut stärker unterwerthig gemacht werden und sich partiell erholen kann, dass diese künstlich hervorgerufene stärkere Unterworfenheit der Macula sich für kleine, lichtschwache Untersuchungsobjecte als relatives Scotom darstellt, welch letzteres concentrisch kleiner wird, indem die Fovea sich zuletzt erholt, dass ferner die Fovea und Macularregion sich trotz Blendung dennoch schneller erholen als die äusserst schwach beleuchtet gewesene Netzhautperipherie, dass endlich die Blendung des einen Auges auf die relative Werthigkeit des anderen, verdeckt gewesenen Auges nicht den geringsten Einfluss ausübt. Bezüglich der Beeinflussung des Farbensinnes durch den Erholungszustand der Sehsubstanz ist hervorzuheben, dass im Fixationspunkt des nicht erholten Auges bei geringer Verdunkelung schon die Pigmente ihren farbigen Eindruck verlieren, dass

die farbenblinde Zone in der Peripherie des Gesichtsfeldes mit der Grösse der Unterwertigkeit des Auges zunimmt, dass bei geringer Verdunkelung die Reihenfolge der Einschränkung der Farbengrenzen eine Veränderung erleidet, indem im nichterholten Auge die Rothgrenze weiter erscheint als die Blaugrenze, dass endlich bei gleicher Beleuchtung im stärker unterwerthigen Auge die Blaugrenze näher an die Rothgrenze heranrückt, was ein charakteristisches Zeichen für die Unterwerthigkeit darstellt. Auf Grund der so gewonnenen Gesichtspunkte beim normalen Auge sucht Verf. dann eine physiologische Erklärung des inneren Wesens einiger bis jetzt noch unerklärt gebliebenen Sehstörungen zu geben, zunächst der sog. nervösen Asthenopie. Das nervöse Auge zeigt bei den leichteren Formen schon mit Ermüdungseinschränkung des Gesichtsfeldes eine Herabsetzung des Lichtsinns, welche im proportionalen Verhältniss zur Einschränkung des Lichtfeldes steht. Auch das nervöse, mit hochgradiger concentrischer Einschränkung behaftete Auge zeigt nach dem Eintritt in das Dunkelzimmer die Tendenz zu einer Erholungsausdehnung des Gesichtsfeldes; nur geht diese Ausdehnung sehr viel langsamer vor sich als im normalen Auge; doch kann sich das Gesichtsfeld derjenigen Individuen, welche im diffusen Tageslicht concentrische Gesichtsfeldeinschränkung auf functionell nervöser Basis erkennen lassen, im Dunkelraum bis zur normalen Ausdehnung erholen. In Folge des analogen Verhaltens, wie bei dem durch gleichmässig grelle Lichteinwirkung auf die ganze Retina hochgradig unterwerthig gemachten normalen Auge, kann man schliessen, und dies ist eines der Hauptergebnisse der Arbeit, dass man es bei dem nervösen Auge mit einem Zustande relativ tiefer stehender Unterwerthigkeit der retinalen Sehsubstanz zu thun hat, als bei den normalen, den gleichen äusseren Lichteinwirkungen ausgesetzt gewesenen Auge. Auch das Gesichtsfeld für Farben zeigt sich beim nervösen Auge analog dem des unterwerthigen normalen, indem, wie Charcot zuerst hervorgehoben, bei Hysterischen die Grenze für Roth häufig mit der für Blau zusammenfällt, oder diese sogar noch überragt. Sodann wird der Einfluss der retinalen Unterwerthigkeit auf die centrale Sehschärfe besprochen, worüber wir auf das Original verweisen müssen; die hierbei zu Tage tretenden Störungen sind durch Verlangsamung des Wiederersatzes des verbrauchten Stoffes der erregbaren Sehsubstanz bedingt. Als Ursachen einer Verlangsamung des A-Vorganges führt Verf. an: fehlerhafte Blutmischung, wie sie bei Chlorose, Marasmus, Reconvalescenz nach schwerer Krankheit, chronischer Intoxication, z. B. durch Alkohol, Morphium u. dergl. vorkommt, ferner locale Ursachen in Form von Entzündung der äusseren Netzhautschichten und der Aderhaut, sodann Behinderung der Blutzufuhr und Verlangsamung des Säftestromes, endlich Hemmungseinflüsse auf die centrifugalen optischen Bahnen; letztere dürften durch die im vorderen Vierhügel und äusseren Kniehöcker entspringenden centrifugalen Fasern, über deren Function man bisher absolut nichts weiss, geleitet werden und in den Netzhautstäbchen ihre Endglieder finden; die Beeinflussung dürfte nicht auf vasomotorischem Wege, sondern vielleicht anolog den Vorgängen bei den Drüsennerven erfolgen. Die suggerirte Schwachsichtigkeit, sowie die hysterische Amaurose, haben mit den beschriebenen Formen der concentrischen Gesichtsfeldeinschränkung, wie sie bei der nervösen Asthenopie beobachtet wird, gar nichts gemein; diese Störungen stellen vielmehr eine rein psychische Form des Nichtsehens dar, während der Symptomencomplex der nervösen Asthenopie, soweit er sich auf die veränderte Lichtempfindlichkeit bezieht, zunächst in die äussere Netzhautschicht zu localisiren ist; freilich kann er dann, wie eben geschildert, durch verschiedene Ursachen von ferner liegenden Orten her beeinflusst

werden. Letzteres wird auch bewiesen durch die Beobachtung, dass mit den Ausfallserscheinungen atrophischer Zustände des Sehnerven stets die oben geschilderten Symptome rein functionell nervöser Sehstörungen parallel verlaufen, wie einige beigefügte Krankengeschichten zeigen, und im Anfangsstadium organischer Erkrankungen sogar in den Vordergrund treten. Deshalb ist es auch schwer im Beginne die Differentialdiagnose zwischen organischer Läsion des Opticus oder rein functionell nervöser Sehstörung zu stellen. Zu beachten ist, dass einerseits im ersteren Falle bei dauernden Veränderungen im Gesichtsfeld stets über kurz oder lang der Augenspiegel Abnormitäten der Pupille zeigt, dass andererseits im letzteren Falle der Typus des Gesichtsfeldes stets der allgemein concentrisch verengte ist, dass dabei nie centrale, paracentrale oder periphere inselförmige Scotome von längerer Dauer beobachtet werden, wie so häufig bei Opticusatrophie, dass nie bei functionell nervöser Sehstörung (mit Ausnahme der nicht hierher gehörigen Augen-Migräne) Hemianopsie auftritt, dass endlich die Farbengrenzen hierbei das oben beschriebene charakteristische Verhalten zeigen. Zum Schlusse bespricht Verf. noch die D- und und A-Vorgänge bei der erworbenen und angeborenen Hemeralopie. Für die erstere scheinen gewisse anormale Ernährungs- oder Blutmischungsverhältnisse nothwendige Vorbedingungen zu sein, wie Förster betonte. Doch bleibt für die meisten Fälle dauernde Einwirkung hellen Lichtes ein unumgängliches Erforderniss. Diese Blendungsanomalie findet nach den ähnlich wie oben angestellten Untersuchungen ihre Erklärung in zu starker D, bez. zu schwacher A, welche den durch die D gesetzten Stoffverbrauch nicht rasch genug ersetzen kann; bei zu starker Blendung, z. B. durch Sonnenlicht geht durch fortgesetzte D die erregbare Substanz der Zapfen im Bereich der Macula zu Grunde, so dass dauernd ein centrales Scotom bleibt. In ähnlicher Weise erklärt sich die erworbene Hemeralopie bei Chorioretinitis syphilitica, Chorioiditis disseminata, Pigmentatrophie der Netzhaut, Retinitis pigmentosa und Sublatio retinae; die D kann sich in den Zapfen ungestört vollziehen, aber die A kann verhindert werden, indem durch Umlagerung derselben mit Entzündungsproducten der Stoffverbrauch nicht ergänzt werden kann; so können auch positive Scotome erscheinen. Die angeborene, stets beiderseitige, unheilbare H. dagegen besteht in erschwerter D, indem die Sehsubstanz unter Einwirkung der Aetherschwingungen schwerer spaltbar ist als im normalen Auge. — Die klar geschriebene, mit zahlreichen lehrreichen Gesichtsfeldaufnahmen und Curven versehene Arbeit bietet somit neue interessante Gesichtspunkte für die Theorie und auch für die Therapie. Neuburger.

---

2) **Manuel du Strabisme,** par E. Javal. (Paris. G. Masson. 1896.)

In seinem „Manuel du Strabisme" fasst Javal die Summe der Erfahrungen, die er bei Beobachtung und Behandlung des Schielens gesammelt hat, in gedrängter, übersichtlicher Form zusammen.

Einleitend behandelt er kurz die Refractionsanomalien, von denen er dem Astigmatismus eine wichtige Rolle bei der Entwickelung des Schielens beimisst. Dann stellt er in kurzen Umrissen das schwierige Gebiet des Werkes dar, wobei er den Satz an die Spitze stellt, dass der weit grösste Theil aller Schielenden geheilt werden kann, selbst solche mit falscher Projection oder mit Verlust der Fixation des abgewichenen Auges nicht ausgenommen. Allerdings ist ein Aufwand unverhältnissmässig grosser Mühe erforderlich.

Der erste allgemeine Theil des Buches enthält zunächst eine Darlegung der wichtigsten Theile der Theorie des binoculären Sehens. Nach Javal ver-

einen wir, vermöge einer theils ererbten, theils in frühester Kindheit erworbenen Erfahrung, die auf die correspondirenden Punkte der Netzhäute gesondert fallenden Wahrnehmungen beider Augen zu einem einfachen Bilde. Das Verhältniss der correspondirenden Punkte ist festgelegt durch die Fixirpunkte, die je einen kleinen Punkt in dem ausgedehnteren Bezirke des besten Sehens darstellen.

Unter ungewohnten Verhältnissen (z. B. Prisma vor einem Auge) lässt uns unsere Erfahrung im Stich, wir bemerken physiologische Doppelbilder. Geringe Hindernisse werden jedoch überwunden durch das starke Bestreben, einfach zu sehen, welches uns auch befähigt, dem Einfachsehen schädliche Beobachtungen zu neutralisiren. Dagegen dienen physiologische Doppelbilder zur Wahrnehmung des Reliefs, dadurch, dass wir von Theilen, die näher sind, als der fixirte, gekreuzte, von weiteren gleichnamige Doppelbilder erhalten. Das genaue Maass des Reliefs beruht auf der Empfindung verschieden grosser Bewegungen beider Augen, die das Object gleichsam abtasten. Eine geringe Rolle spielt bei dem körperlich Sehen die Accommodation, die z. B. bei dem vollendetsten Auffassen des Reliefs im Stereoskop gar nicht thätig ist. Dabei bemerkt Javal, dass das an sich sehr regelmässige Verhältniss zwischen Accommodation und Convergenz leicht erschüttert werden kann, wie man ja im Stande ist, für das Stereoskop bestimmte Bilder ohne Convergenz bei starker Accommodation und ohne Accommodation bei starker Convergenz ausserhalb des Intrumentes zu verschmelzen. Weiteren theoretischen Erörterungen begegnen wir ausführlicher am Schlusse.

Javal geht nun zu einer näheren Beschreibung des Strabismus über. Dieser ist zu beurtheilen: 1. nach der Art der Abweichung; 2. danach, ob das binoculare Sehen wenigstens für einen kleinen Bezirk erhalten ist; 3. ob das abgewichene Auge noch fixirt.

Zu unterscheiden ist zwischen einem fixen Theile, der für alle Blickrichtungen besteht, und einem variablen. Das genaue Maass des Strabismus, welches nun näher erörtert wird, hat nur geringes praktisches Interesse, da der Operateur bei Cocaïnanwendung das Maass der Correction in der Hand hat und es bei optischer Behandlung nicht sehr in Betracht kommt.

Eines der wichtigsten Elemente der Behandlung des Strabismus ist die Operation. Man soll sich auf sie beschränken, wenn der Patient aus Mangel an Zeit sich mit äusserlicher Correction begnügen will, da die Wiederherstellung des binocularen Sehens etwa ebenso viel Zeit erfordert, wie seit dem Beginne der Abweichung verstrichen ist. Natürlich auch in den seltenen Fällen, in denen die Sehschwäche des abgewichenen Auges unheilbar ist. Ferner muss ein fixer Theil des Strabismus operirt werden.

Der Zeitpunkt der Operation ist individuell auszuwählen, ihr Grad hängt davon ab, ob man binoculares Sehen erreichen will, oder nicht. In letzterem Falle darf man eine Convergenz nicht voll, soll man eine Divergenz übercorrigiren. Im ersten Falle begünstigt eine Uebercorrection das Erscheinen von Doppelbildern, deren Vorhandensein die optische Heilung erleichtert.

Corrigirende Gläser werden bei Hypermetropie angewandt, wo durch sie allein die Heilung in einzelnen Fällen erreicht, stets jedoch unterstützt wird. Bei Anisometropie verordnet Javal ungleiche Gläser, die das abgewichene Auge unterstützen, das andere abschwächen.

Der Gebrauch von Prismen ist einzuschränken. Die Wirkung der praktisch allein verwendbaren schwachen Prismen wird leicht durch kurze stereoskopische Uebungen erreicht.

Von grösster Bedeutung als Behandlungsmittel ist die Schielbrille. Sie stärkt das schielende Auge, indem sie das andere vom Sehact ausschliesst, und

bringt die Neutralisation zum Schwinden. Bei sehr ungleich sehstarken Augen muss das bessere durch Monate ständig verschlossen bleiben, bis die Augen ziemlich gleich geworden sind. Ist dies erreicht, bezw. bestand dieses Verhältniss von vornherein, so sorge man für abwechselndes Verbinden der Augen.

Die Schielbrille ist bis zum Alter von 5—6 Jahren das einzige Heilmittel. Auch bei sehr lange dauerndem Tragen bewirkt sie keine Schädigung des Auges, es tritt nur vorübergehende Vergrösserung des Astigmatismus ein. Um einen Erfolg zu erzielen, ist es unbedingt nothwendig, auf absolut permanentem Tragen der Klappe zu bestehen.

Des weiteren sind von Wichtigkeit Uebungen im Einfachsehen ohne Instrumente. Sie bestehen vor Allem darin, dass man einen gewöhnlich vorhandenen Bezirk des binocularen Sehens zu vergrössern trachtet 1. durch kleine Bewegungen des Kopfes, 2. durch Bewegungen des Körpers gegen das Object, 3. durch Ruhelage und Bewegung vor beweglichem Object.

Von noch grösserer Bedeutung ist die „controlirte Lectüre“. Hierbei hält der Pat. vor das Buch, senkrecht zur Verbindungslinie der Augen, einen schmalen, undurchsichtigen Gegenstand (Bleistift). Er muss nun ohne Kopfbewegung lesen, wobei jedem Auge entsprechende Theile verdeckt sind, während andere binoculär gelesen werden.

Ein grosser Abschnitt ist der Besprechung von Uebungen mit dem Stereoskop gewidmet, denen Javal nicht mehr, wie früher, eine ausschliessliche Bedeutung beimisst. Er benutzt am meisten ein stéréoscope à cinq mouvements, an dem Oculare und Objective nach verschiedener Richtung verschoben werden können. Javal beginnt mit Folgendem:

Während ein einfach gestaltetes Object in der Mitte des Sehfeldes für das normale Auge fixirt ist, wird ein bewegliches für das abgewichene Auge in dessen Blickrichtung gebracht. Ist in dieser Stellung Verschmelzung der Bilder erreicht, dann verschiebt man letzteres Object allmählich, bis es die Mitte des betreffenden Sehfeldes einnimmt. Gleichzeitig richtet sich das abgewichene Auge zurück. Diesen Uebungen dient auch Serie J der beigelegten Cartons, dessen einzelne Blätter Objecte von verschiedener Entfernung zeigen. Ist es bei langsamem Vorgehen gelungen, an dies Ziel zu kommen, so benutzt man Serie K mit verschieden grossen Buchstaben, um diese zur Verschmelzung zu bringen. Die Aufgabe ist um so schwieriger, je kleiner die Buchstaben sind.

Endlich erstrebt man mit Serie L das binoculare Einfachsehen ganzer Zeilen. Controlzeichen verschiedenster Art sollen hier eine Täuschung unmöglich machen.

Genügt das Sehfeld des stéréscope à cinq mouvements nicht, so benutzt Javal ein Spiegelstereoskop mit beweglichen Wandungen.

Mit Hülfe all dieser beschriebenen Maassnahmen wird die Behandlung nach folgenden Grundzügen geführt: 1. Wiedererzeugung der Diplopie, bezw. Beseitigung der Neutralisation, 2. Correction der Abweichung und Verschmelzung der Doppelbilder, 3. Regelung des Verhältnisses zwischen Accommodation und Convergenz.

Zu ersterem dienen Operationen oder Uebungen mit und ohne Stereoskop. Zur Verschmelzung der wiedererzeugten Doppelbilder benutzt man die angeführten stereoskopischen Uebungen, die möglichst früh begonnen werden müssen. Man darf dabei nur sehr langsam das Feld des binocularen Einfachsehens ausdehnen, um Neutralisation zu verhüten. Die Regelung zwischen Accommodation und Convergenz erhält man gewöhnlich gleichzeitig durch diese Uebungen, denen „controlirte Lectüre“ folgt, es hilft dazu auch der Gebrauch der Schielbrille, Anwendung von Längenverschiebung des Objectes im Stereoskop.

Bei der Behandlung kleiner Kinder besteht eine Schwierigkeit in der Wahl des Zeitpunktes für den Beginn. Je frischer das Leiden ist, um so rascher erfolgt einerseits die Heilung, je älter das Kind, desto aufmerksamer ist es bei den Uebungen. Rasch soll es operirt werden bei frischem, permanentem Strabismus, sonst soll es mit der Schielbrille behandelt werden, bis es 6—7 Jahre alt ist. Ein Versuch mit corrigirenden Gläsern kann gemacht werden, man soll ihn aber aufgeben, wenn man damit nicht bald zum Ziele kommt. Ist das Kind alt genug, dann übe es stereoskopisch, operirt kann es erst werden, wenn man sicher ist, dass die Uebungen später durchgeführt werden. Bei Erwachsenen ist das Uebel gewöhnlich veraltet, man verzichtet am besten auf die mögliche optische Heilung und begnügt sich mit äusserlicher Correction.

Zur Nachbehandlung ist event. Correction der Ametropie nöthig, auch muss der Pat. durch „controlirte Lectüre" die Heilung zu befestigen suchen. Rückfälle sind dann selten. Spiro. (Schluss folgt.)

---

3) **Elephantiasis palpebrarum,** von Emil v. Grósz. (Orvosi Hetilap. Schemésiet 1896. Nr. 1.)

Die Elephantiasis der Augenlider ist eine der seltensten Augenkrankheiten. Die Handbücher erwähnen sie theils gar nicht, theils nur flüchtig. Die hie und da veröffentlichten Fälle sind so sehr verschieden, dass man sich aus diesen kaum ein einheitliches Bild der Krankheit machen kann. Aus diesem Grunde fühle ich mich veranlasst, den Fall zu publiciren, welchen wir auf der königlich-ungarischen Universitäts-Augenklinik in Budapest längere Zeit zu beobachten Gelegenheit hatten. Nachdem der operative Eingriff erfolgreich war und wir auch die histologische Untersuchung des entfernten Gewebes vornehmen konnten, so dürfte diese kurzgefasste Publication zur Klärung des Krankheitsbildes beitragen.

W. Gy., damals 23 Jahre alt, kam zum ersten Mal am 5. März 1893 auf die Universitäts-Augenklinik. Er litt seit 3 Jahren angeblich zu wiederholten Malen an Rothlauf und seit dieser Zeit verdickten sich seine Augenlider zunehmend. Bei seiner Aufnahme fanden wir, dass beide oberen Augenlider in beträchtlicher Weise verdickt sind, taschenförmig herabhängen und auch den Lidspalt derart decken, dass der Kranke nur mit zurückgeworfenem Kopfe, den Stirnmuskel zu Hülfe nehmend, durch den Lidspalt blicken kann, ja oft ist er genöthigt, das obere Lid mit den Fingern zu heben. Die Haut ist rosafarben, behält die Fingereindrücke und hängt mit dem unter ihr liegenden Gewebe innig zusammen.

Am 9. März wurde das linke, am 16. März das rechte obere Augenlid operirt. Die zwei Endpunkte des die ganze Länge des Augenlides umfassenden, mit dem Lidrande parallel laufenden Schnittes wurden durch einen bogenförmigen Schnitt verbunden, das dazwischen liegende Hautstück wurde entfernt und aus dem sulzigen Gewebe wurde ein keilförmiges Stück herauspräparirt. Die Wundränder wurden mittelst Knopfnähten vereinigt. Am 20. März wurde Pat., durch Privatangelegenheiten gezwungen, entlassen. Zu dieser Zeit konnte er das linke Auge schon gut öffnen, während das rechte noch blutunterlaufen und geschwollen war. Nach seiner Entfernung hatte er am rechten oberen Augenlide wiederholtermaassen Entzündungen, jedoch stellte er sich am 1. Sept. 1895 abermals vor. Das linke Auge kann er ganz gut öffnen und ist dieses auch in cosmetischer Hinsicht tadellos, während das rechte obere Augenlid (an welchem er nach seiner Entfernung drei Entzündungen überstand) noch immer verdickt ist und dadurch das Sehen verhindert.

Am 5. September wurde das rechte obere Lid zum zweiten Male operirt und am 12. Sept. wurde er entlassen, zu welcher Zeit der Zustand des rechten Auges dem des linken glich.

Das entfernte Gewebe untersuchte ich im Laboratorium der Universitäts-Augenklinik. Das in seiner Grundsubstanz aus wellenförmigen, zellarmen Bindegewebsfasern bestehende Gewebe ist von zahlreichen Lymph- und Blutgefässen durchzogen. An einigen Stellen finden wir Ansammlungen von kleinen, runden Zellen. Die Epidermis, Haarfollikel und Drüsen zeigen keine wesentliche Veränderungen.

Der mikroskopische Befund entspricht der von Virchow beschriebenen Elephantiasis. Die Lymphgefässe sind an einzelnen Stellen so sehr erweitert und zahlreich, dass man auch von einer Elephantiasis lymphangiectodes reden könnte.

In der Litteratur finden wir nur wenig ähnliche Fälle verzeichnet. Paoli, Carron du Villars, Gräfe, Horner, Walzberg, Feillais, Wecher, van Duyse, Fager, Goraud und letzthin Becker veröffentlichten ähnliche Fälle.

Journal-Uebersicht.

I. Zehender's klinische Monatsblätter für Augenheilkunde. 1896. Januar.

1) Erfahrungen über die Behandlung des chronischen Trachoms (Conjunctivitis granulosa spl. Saemisch) und seiner Folgezustände, von O. Eversbusch.

Bei der Behandlung des chronischen Trachoms stellt Eversbusch als obersten Grundsatz auf, so wenig operativ, als irgend möglich, vorzugehen. Eine einzige Ausnahme bildet hiervon die Canthoplastik, die er in allen den Fällen ausführt, wo eine Verkürzung der Lidspalte oder ein Entropium besteht. Gegen das Trachom selbst empfiehlt er die Aufträpfelung einer 5 %igen Höllensteinlösung auf die granulös entarteten Theile der Lidbindehaut und der Uebergangsfalten. Doch muss sorgfältig darauf geachtet werden, dass die Conjunctiva bulbi und die Cornea in keiner Weise von dem Causticum betroffen werden. Nach der Auftröpfelung wird die überschüssige Aetzflüssigkeit mit einem sterilisirten Wattetupfer abgesaugt und eine leichte Berieselung der geätzten Theile mit Kochsalzlösung vorgenommen. Je nach der Intensität des Falles wird die Betropfung in kürzeren oder grösseren Zwischenräumen (5—8 Tage) wiederholt. Später empfiehlt sich die Massage der Bindehaut mit gelber Salbe. Die Zeitdauer der Behandlung betrug durchschnittlich 1—2 Monate. — Bei den hartnäckigen Fällen von Pannus corneae wandte E. Tinctura jodi an, die mit einem feinen Pinsel 2—3 mm vom Hornhautrande punktförmig auf die Stellen der Bindehaut aufgetragen wurde, auf denen die Hauptverästelungen der neugebildeten Gefässe zur Hornhaut übertreten.

---

2) Zur operativen Behandlung der Netzhautablösung, von H. Schöler.

Kritik der Behandlung der Netzhautablösung von Deutschmann.

---

3) Zur Behandlung der Thränensackleiden, von R. Fröhlich.

Bei der Behandlung der Thränensackleiden spritzt F. zunächst eine 5 %ige Cocaïnlösung in den Sack, deckt sorgfältig den ganzen Bindehautsack und die Hornhaut, um deren Anätzung zu verhüten, mit einer Schicht von Vaselin und

injicirt eine 10 %ige Chlorzinklösung in den Thränensack. Nach 3 Minuten wird das Chlorzink in den Bindehautsack entleert und mit einer 4 %igen Sodalösung, um weitere Aetzungen zu verhüten, neutralisirt. Nach 24 Stunden wird der Thränensack mit Sublimatwasser ausgespült. Nur in wenigen Fällen war eine wiederholte Anwendung des Chlorzinks erforderlich.

Februar.

1) Zur Casuistik der traumatischen Läsionen des Auges und der Augenhöhle, von J. Hoene.

Der erste Fall Hoene's betraf einen 15jähr. Schüler, dem eine Stahlfeder in das linke Auge gestossen war. Beide Spitzen derselben waren abgebrochen. Es fand sich eine Risswunde im inneren unteren Quadranten der Cornea und eine ebensolche in der Iris, welch' letztere in die Cornealwunde prolabirt war; die Linse war intact geblieben. Der Irisprolaps wurde abgetragen und ein Druckverband angelegt. Die Federspitzen waren nicht gefunden worden. Nach 6 Wochen heilte die Wunde und die Sehkraft des Auges betrug $^{10}/_{24}$. Nach 18 Monaten stellte sich der Patient wieder vor mit der Klage von leichtem Stechen im Auge. Es fand sich 2 mm vom Corneascleralrand in der verdickten Conjunctiva ein schwarzer Punkt. Nach Erfassung desselben mit einer gereifften Pincette konnten die aufeinanderliegenden 13 mm langen und $1^1/_2$ mm breiten Stahlfederspitzen entfernt werden.

Der zweite Patient war ein 40jähr. Bauer, dem vor 2 Jahren ein Baumzweig das linke Auge verletzt hatte. Darauf bildete sich eine geschwürige Fläche am unteren Lid, welche nach 3 Monaten vernarbt war. Seitdem thränte und eiterte das Auge. Etwas seitwärts nach aussen vom Thränensack, entsprechend dem knöchernen Orbitalrande, fand sich eine leicht eingezogene Narbe, in deren Mitte sich eine kleine Fistelöffnung fand, welche mit dem Thränensack nicht communicirte. Nach Einschneiden der Narbe konnte aus der Orbita ein 4 cm langer Weidenbaumzweig entfernt werden. Nach 10 Tagen trat vollständige Heilung ein.

Nach einem Bajonettstoss gegen das Auge trat bei einem Soldaten starkes Schmerzgefühl und bedeutende Herabsetzung des Sehvermögens auf. Es fand sich nur eine starke Sugillation der Bindehaut. Allmählich entwickelte sich eine vollständige Atrophie des Sehnerven. Die Affection konnte nur auf eine Läsion des Sehnerven zurückgeführt werden.

2) Ueber Lidbildung mit stiellosen Hautlappen, von P. Silex.

Silex bildete bei einem 24jähr. Mädchen, dessen Gesicht in Folge von Lues die ausgedehntesten Zerstörungen in der Gesichtshaut, auch an der Lidhaut, erlitten hatte, durch Ueberpflanzung stielloser Hautlappen, grösstentheils der inneren Seite des Oberarms entnommen, neue Oberlider. Er transplantirte grössere Lappen ohne Fett auf den angefrischten Defect. Der Erfolg war ein so günstiger, dass die bestehende Keratitis superficialis vasculosa, da die Cornea wieder bedeckt werden konnte, sich besserte, so dass die Patientin wieder ein brauchbares Sehvermögen erhielt.

3) Ein Fall von Primäraffect am Oberlid, von Dr. Velhagen.

Es handelt sich um eine Initiasclerose am oberen Lide bei einem 40jähr. Manne.

4) Vereinfachung der Panas'schen Operationen bei Entropium, von E. Praun.



März.

1) **Die Verletzungsgefahr der Augen im Baugewerbe,** von Dr. Hoppe.
Statistische Zusammenstellung, zum Referat nicht geeignet.

2) **Die Veränderung der Refraction nach Extraction der Linse,** von A. Stadfeldt.
Der optische Werth der Linse beträgt immer etwa 16,0 dioptr.(?)

3) **Zur Operation des paralytischen Schielens,** von Dr. Strewos.
Bei einem 46 jähr. Fuhrmann entwickelte sich nach einer Verletzung der linken Schläfengegend eine Lähmung des linken Abducens. Als sich durch die Contractur des Internus beträchtlicher Strabismus convergens entwickelte, wurde die Rücklagerung des Internus und Vorlagerung des Externus ausgeführt. Da diese Operation aber nur einen vorübergehenden Erfolg hatte, wurde nach 2 Jahren wiederholt operirt. Um die Wirkung des Internus möglichst aufzuheben, wurde ein etwa 1 cm langes Stück desselben resecirt. Da der Rectus externus vollständig atrophirt war, wurde ein Stück subconjunctivalen Gewebes und der Tenon'schen Kapsel, sowie der Conjunctiva selbst excidirt und die Lücke durch Suturen vereinigt. So wich der Bulbus nur wenig von der Mittellinie ab.

4) **Soll man die Granulationen gemässigt oder „heroisch" behandeln?** von G. Crainiceau.
Verf. verwirft bei Trachom das Bürsten, Excidiren, Ausquetschen und Scarifiren der erkrankten Conjunctiva, er empfiehlt das Waschen mit einem mit Sublimatlösung (1:3000) getränkten Wattebausch; den Galvanokauter wendet er nur bei prägnanteren, trockenen Granulationen an, die Lapislösung in purulenten Fällen, doch nur so lange die Eiterung dauert. Bei grossen stieligen Granulationen allein greift er zur Scheere, den Cuprumstift gebraucht er nur noch in der Privatpraxis bei veralteten Fällen.

5) **Zur Vereinfachung spektroskopischer Apparate für die Untersuchung von Farbenblinden zu ärztlichen Zwecken,** von Prof. Dr. Schöler.

April.

1) **Die Ora serrata, das Glaucoma acutum und dessen Verlauf,** Demonstrationsvortrag von W. Schön.
Was bisher als normale Ora serrata beschrieben wurde, ist schon eine erworbene Veränderung und stellt die Vorstufe der wesentlichen Veränderungen bei Glaucoma acutum, oder besser prolapticum, dar.

2) **Noch zwei Fälle von Aktinomykose des Thränenröhrchens,** von Theodor v. Schröder.
Die Fälle betrafen ein 18 jähriges Mädchen und eine 32 jährige Frau, bei denen sich unterhalb des rechten unteren Thränenröhrchens eine erbsengrosse Geschwulst, sowie eine Erweiterung des Thränenpunktes zeigte. Nach Spaltung des Thränenröhrchens liessen sich einige grünliche Körner entfernen, die das typische Bild der Actinomycesdrusen und -Fäden ergaben.



3) Ueber einseitige Amblyopia peripherica acuta, von Dr. Cramer.

Es handelt sich um einen 65jährigen Mann, der über Nebelsehen mit dem linken Auge und linksseitigen Kopfschmerz klagte. Die Sehschärfe war bei einer Myopie von $^1/_{10}$ nahezu eine volle; ophthalmoskopisch fand sich keine Abnormität. Dagegen fand sich eine concentrische Gesichtsfeldbeschränkung, nach aussen zunächst ein absoluter Defect von 15—25° und dann ein relativer Defect von 10°, wo das weisse Papierquadrat zwar gesehen wird, aber grau oder schmutzig erscheint. Nach heissen Fussbädern und Jodkali trat Heilung ein. Der Fall entspricht den 1892 von Samuelsohn mitgetheilten Fällen, welche er als Amblyopia peripherica bezeichnet.

---

4) Einseitige, isolirte, congenitale Abducenslähmung, von W. Feilchenfeld.

Verf. theilt eine angeborene linksseitige Abducenslähmung mit bei einem 25jährigen, sonst vollständig gesunden Fräulein.

---

5) Völlige Accommodationslähmung nach Austernvergiftung, von Demselben.

Nach Genuss von Büchsenaustern trat bei einem jüngeren Offizier nach 14 Tagen vollständige Accommodationslähmung neben Halsschmerzen, leichtem Durchfall und Trockenheit des Halses auf. Horstmann.

II. Archives d'ophtalmologie. 1896. Januar.

1) De l'élongation des muscles oculaires dans le traitement du strabisme non paralytique, par M. Panas.

P. findet, dass die Retraction der Sehne nach der Tenotomie bei einfachem, nicht paralytischem Strabismus das Haupthinderniss für einen guten Erfolg darstellt. So kam er auf den Gedanken, der Tenotomie eine Dehnung des verkürzten Muskels sammt Sehne vorauszuschicken. Hierdurch will er zugleich den Tonus des betr. Muskels verringern. Zu dem Zweck führt er nach Freilegung der Insertion am Auge einen grossen Schielhaken unter den von seiner Scheide umgebenen Muskel und umfasst so seine Sehne und ihre ganze aponeurotische Insertion an der Sklera. Durch laterale und von vorn nach hinten gerichtete Züge trennt er so den Muskel in der Scheide von der darunterliegenden Sklera, bis er den Bulbus, ohne den geringsten Widerstand zu finden, nach der entgegengesetzten Seite ziehen kann. Dann wird die Tenotomie ausgeführt und gewöhnlich das zweite Auge in derselben Weise behandelt.

---

2) Cysticerques de l'orbite, par M. Fromaget.

Im Vergleich zum intraocularen Cysticercus ist der intraorbitale ganz ausserordentlich selten. Im vorliegenden Falle handelt es sich um einen 30jährigen Mann, der unter Lidoedem, Ptosis und Schmerzen erkrankte und einen Tumor am inneren oberen Rand der Orbita darbot. Derselbe erwies sich nach seiner Freilegung als Cysticercus. Im Anschluss an diesen Fall werden die von v. Graefe, Sichel, Hirschberg und Horner veröffentlichten Krankheitsgeschichten mitgetheilt.

---

3) Contribution à la connaissance de la thrombophlébite orbitaire, par M. Mitvalsky.

---

4) Du trouble visuel par la dispersion des rayons lumineux dans le cas de taie cornéenue, par van Duyse.

Angeregt durch die Veröffentlichung von Hirschberg (C.-Bl. f. A. Oct. 1895) in Betreff der Frage, ob eine Iridectomie oder Hornhautfärbung bei Maculae corneae indicirt ist, ahmte Verf. die Verhältnisse am Auge an der photographischen Linse genau nach. Er machte zwei Aufnahmen. Die erste mit einem Objectiv, auf das er ein Stück Fliesspapier geklebt hatte und dessen Diaphragma auf der dem Papier entgegengesetzten Seite einen Ausschnitt entsprechend einer Iridectomie hatte. Die zweite Aufnahme geschah mit demselben Objectiv, nur dass zuvor das Papierstück mit Tinte schwarz gefärbt worden war. Während das erste Bild ganz flau ausfiel, erschien das zweite absolut scharf, wie mit freiem Objectiv aufgenommen. Also, nach H., bei Licht zerstreuenden Hornhautflecken keine Vergrösserung, sondern Verkleinerung der Pupille.

Februar.

1) Du glaucome sympathique, par M. Abadie.

Es ist eine bekannte Thatsache, dass nach der Iridectomie eines glaucomatösen Auges das andere bis dahin gesunde häufig von Glaucom befallen wird. Dieses letztere dauert nicht lange und heilt nach A. spontan oder nach Eserineinträufelungen. Er nennt es deshalb transitorisches Glaucom.

Nicht zu verwechseln mit diesem ist das sympathische Glaucom, von dem ein typischer Fall mitgetheilt wird.

Eine 45jährige Frau hatte ihr linkes Auge allmählich ohne Schmerzen bis auf Lichtschein verloren. Die Untersuchung ergab Glaucoma chron. simplex mit Drucksteigerung und Sehnervenexcavation. Nach Ausführung der Iridectomie traten starke Schmerzen auf, die Vorderkammer stellte sich nicht her, S war = 0, der Druck blieb hoch, kurz, es zeigte sich das Bild des sog. malignen Glaucoms. Bei der Vorstellung nach 3 Wochen wurde links Stat. id. constatirt, dagegen war das bis dahin ganz gesunde rechte Auge stark geröthet, die Pupille war weit, im Pupillargebiet befand sich Exsudat und der Druck war deutlich erhöht. Nach der Enucleation des linken Auges trat baldige Besserung ein, und die S hob sich auf $^2/_3$. Nichts desto weniger litt die Pat. jeden Tag unter glaucomatösen Anfällen, die erst auf Eserin, Chinin und Bromnatrium wichen. Der endliche Ausgang war ein guter, so dass die Medication allmählich ausgesetzt werden konnte. Verf. hält den mitgetheilten Fall für ein wahres sympathisches Glaucom wegen des Pupillarexsudates und der günstigen Beeinflussung durch die Enucleation des zuerst erkrankten Auges.

---

2) Les nouvelles idées sur les fonctions de la rétine, par M. Parinaud.

---

3) Les rayons Röntgen en chirurgie oculaire, par van Duyse.

Um Fremdkörper im Auge festzustellen, die durch ihre Lage (z. B. hinter der Iris) dem Augenspiegel nicht zugänglich sind und durch ihre Natur auf die Magnetnadel nicht reagiren, will Verf. die Röntgen'schen Strahlen benutzen. Zu dem Zweck führte er Kaninchen kleine Schrotkörner in die hintere Kammer ein, luxirte das Auge und gewann nach einer Exposition von 10 Minuten ein gutes Schattenbild des Fremdkörpers. Das Auge ruhte auf dem in schwarzes Papier eingeschlagenen empfindlichen Plättchen, während die Hittdorf'sche Röhre oberhalb des Bulbus angebracht war.

Beim menschlichen in situ befindlichen Auge ist aus anatomischen Gründen nur der vordere Abschnitt den Strahlen resp. der photographischen Anordnung

zugänglich. Daher macht Verf. den Vorschlag, durch Einspritzen von physiologischer Salzlösung in die Tenon'sche Kapsel einen temporären Exophthalmus hervorzurufen, um so weitere Abschnitte des Bulbus den Strahlen aussetzen zu können. Eine Schädigung des Auges ist angeblich ausgeschlossen.

---

4) **Déplacement des glandes lacrymales**, par M. Golovine.

Ein 18jähr. Mann litt ohne bekannte Veranlassung an einer Verlagerung beider Thränendrüsen in das obere Lid, welches über das Auge herabhing und das Aussehen der sog. Ptosis adiposa darbot. Bei der Operation zeigte sich, dass die Thränendrüse in der Fascia tarso-orbitalis herabgestiegen war, wodurch letztere eine Duplicatur bildete. Nach Reposition der Drüse und Abtragung eines Theils der Fascie und Vernähung derselben, wurde erstere wieder in ihrer natürlichen Lage zurückgehalten. Alfred Moll.

III. Recueil d'ophthalmologie. 1896. Januar.

1) **De l'hérédité syphilitique oculaire à la deuxième génération**, par Galezowski.

Mehrere Fälle von Keratitis diffusa und Chorioretinitis bei Erwachsenen und Kindern, welch letztere weder selbst, noch deren Eltern an erworbener Syphilis gelitten hatten, liessen G. weitere Nachforschungen anstellen, aus denen hervorging, dass die Grosseltern der betr. Kranken Lues acquirirt hatten. Die beiden nachfolgenden Generationen litten also an hereditärer Lues. In solchen, von Fournier als parasyphilitisch bezeichneten Fällen wurde durch Jahre lang fortgesetzten Gebrauch von Hg stets eine Besserung resp. Heilung erzielt.

---

2) **Immunité trachomateuse**, par Malgat.

Mittheilung mehrerer Fälle von lange Zeit nur einseitig gebliebenem Trachom. Die Ursache hierfür glaubt M. nur durch Impfung des gesunden Auges feststellen zu können. Letztere hat er aber natürlich aus naheliegenden Gründen unterlassen. Thierversuche beweisen in dieser Frage nichts.

---

3) **Sa conjonctivite pseudo-membraneuse et ses formes cliniques en Égypte**, par Sameh.

Vergl. den ähnlichen Artikel im Märzheft des Recueil.

Februar.

1) **De la conduite à tenir dans le cas de blessure du globe de l'oeil et de la cavité orbitaire par des grains de plomb de chasse ou de petit calibre**, par Yvert.

Folgende, ziemlich selbstverständliche, Regeln werden aufgestellt: Beim Fehlen aller localen entzündlichen Symptome abwartende Behandlung. Falls sich Entzündung oder Eiterung einstellt, soll der Fremdkörper herausgezogen werden. Bei der geringsten sympathischen Reizung ist die Exenteratio orbitae zu machen.

---

2) **Sur l'importance des mesurages ophthalmométriques**, par Schwarzschild.

---

3) **Études ophthalmologiques**, par Chauvel. (Suite.)



März.

1) **Iritis syphilitique unilatérale avec gomme de l'iris. Quérison avec restitution complète de la vision.**

Die Iritis trat 3 Monate nach der Infection auf.

---

2) **Études ophthalmologiques,** par Chauvel. (Suite.)

---

3) **Sa conjonctivite pseudo-membraneuse en Égypte,** par Sameh.

Die Krankheit ist sehr häufig in Aegypten, und namentlich ist es die peracute Form, die beobachtet wird. — Die bacteriologische Untersuchung ist noch zu keinem endgiltigen Resultat gekommen. Alfred Moll.

Vermischtes.

Ophthalmologische Gesellschaft in Heidelberg 1896.

Einladung zur diesjährigen Zusammenkunft: Mittwoch, den 5. Aug.: Tag der Zusammenkunft; Ausschuss-Sitzung. — Donnerstag, den 6. Aug.: Erste Sitzung, Morgens 9 Uhr in der Aula der Universität. — Freitag, den 7. Aug. und Sonnabend, den 8. Aug.: Sitzungen und Zusammenkünfte.

Vorträge und Demonstrationen bitte ich möglichst frühzeitig bei mir anzumelden. Anmeldungen, die nach dem 3. Aug. kommen, können in der Vortragsliste nicht mehr berücksichtigt werden.

Mainz, März 1896. I. A. des Ausschusses: Med.-Rath Dr. W. Hess.

Bibliographie.

1) Die antiken Büsten des Homer. Eine augenärztlich-ästhetische Studie, von Prof. Hugo Magnus. (Breslau. Kern. 1896). Verf. hat es sich zur Aufgabe gemacht, zu untersuchen, in welcher Weise der Künstler das die allgemeine Schönheit des menschlichen Körpers so sehr schädigende Gebrechen der Blindheit wiedergegeben hat und knüpft daran die Grundsätze, von denen der bildende Künstler bei der Darstellung entstellender krankhafter Körperzustände überhaupt auszugehen hat. Ausser der Analyse der bisher bekannten Homerköpfe findet sich eine genaue Beschreibung einer Büste aus der Galleria Doria Pamphilj, deren bisher nicht veröffentlichte Abbildung als vorzüglich gelungene Heliogravüre dem Werke beigegeben ist. Zum Schluss wird die Frage erörtert, aus welcher Krankheit die bei den Homerköpfen dargestellte Erblindungsform hervorgegangen sein kann. — Verf. ist der Ansicht, dass Blinde, die an sog. ägyptischer Augenkrankheit, bezw. ihren Folgen litten, dem Künstler als Modell gedient haben. Moll.

2) Ein Fall von einseitiger Erblindung und Diabetes mellitus nach schwerem Trauma, von L. Weiss und M. Görlitz. (Archiv für Augenheilk. Bd. XXXI.) Ein junger, bis zu seinem Unfall ganz gesunder Mann stürzte von einer grossen Höhe herab; Blut kam aus Mund, Ohr und Nase; 8 Tage lang war der Kranke bewusstlos. Als er wieder zum Bewusstsein kam, war das eine Auge völlig blind, wohl durch Zerreissung des Opticus bei der stattgehabten Basisfractur. Pat. klagte dann über Kopfschmerzen, vermehrten Durst und vermehrte Urinabsonderung. Bei der 4 Monate nach der Verletzung vorgenommenen Urinuntersuchung wurde ein Zuckergehalt von $^1/_4$ % gefunden,



der dann unter geeigneter Diät zeitweise ganz zurückging. Was den traumatischen Diabetes anbelangt, so sind verschiedene Theorien zu seiner Erklärung aufgestellt worden. Zuerst denkt man natürlich an eine Verletzung einer bestimmten Stelle am Boden des 4. Ventrikels. Sodann kann auch eine Affection des Wurms im Kleinhirn Diabetes hervorrufen. Ferner kann der durch Schlag oder Stoss gewaltsam und plötzlich verdrängte Liquor cerebrospinalis den Boden des 4. Ventrikels mehr als andere Hirntheile insultiren und so Diabetes bedingen. Endlich kann man sich auch vorstellen, dass die allgemeine Erschütterung des ganzen Körpers entweder durch ihre Einwirkung auf das Centralnervensystem oder auch auf die peripheren Nerven zusammen mit der psychischen Erschütterung zur Entstehung des Diabetes führt. Moll.

3) Ueber Gesichtsfeldermüdung und Gesichtsfeldeinengung mit Berücksichtigung der Simulation, von Schmidt-Rimpler. (Wiener med. Wochenschr. 1895. Nr. 43.) Nicht um Gesichtsfeldermüdung handelt es sich in den meisten Fällen von concentrischer Einengung, sondern um Ermüdung der Aufmerksamkeit, welch letztere bei nervösen Personen gelegentlich natürlich schneller auftreten wird. Eine energische Aufforderung, genau aufzupassen, lässt das Gesichtsfeld sehr häufig um 5—20° in den einzelnen Meridianen grösser erscheinen. — Eine Simulation concentrischer Gesichtsfeldeinengung ist nicht selten, und zwar ist es leichter, eine starke Einengung zu simuliren, als eine geringe. Uebrigens geben Simulanten, wenn man sie zu verschiedenen Zeiten und an verschiedenen Perimetern prüft, ganz verschiedene Aussengrenzen an. Moll.

4) Zum Credé'schen prophylaktischen Verfahren, von Hosch. (Jahresber. der allgem. Polikinik des Cantons Basel-Stadt.) H. sah trotz Anwendung des Credé'schen Verfahrens den Ausbruch einer typischen Blennorrhoea neonatorum. Er glaubt, dass die Entwickelung einer Blennorrhoe leicht übersehen werden kann durch den Reizzustand, den die Einträufelung der Silbernitratlösung häufig auf der Conjunctiva der Neugeborenen hervorruft. Deshalb begnüge man sich, den Müttern und Hebammen strenge Reinlichkeit anzuempfehlen und die Augen der Kinder mit einem indifferenten Mittel, wie Borlösung, auszuwaschen. Moll.

5) Die sympathische Ophthalmie oder Ophthalmia migratoria und ihre Prophylaxe, nach einem Vortrage im ärztl. Verein der Stadt Luzern, von Dr. Jul. Pfister, Augenarzt in Luzern. (Correspondenzblatt f. Schweizer Aerzte 1895. Nr. 17.) Historisch-kritische Darstellung. Zieht die Enucleation der Exenteration als sicherer vor. Fünf günstig verlaufene eigene Fälle von Enucleation während Panophthalmitis. Emmert.

6) Enucleation und Exenteration (Evisceration), von E. Pflüger. (Correspondenzbl. f. Schweiz. Aerzte 1896. Nr. 1.) Entgegnung auf Pfister's Arbeit. Gegen sympath. Ophthalmie ist Enucleation das sicherste Prophylacticum; während der Panophthalmitis ist aber Evisceration das gefahrlosere Verfahren. Emmert.

7) Beitrag zur Casuistik der Enucleatio bulbi panophthalmitischer Augen, von Dr. Fr. Stocker, Augenarzt in Luzern. (Correspondenzbl. f. Schweizer Aerzte 1896. Nr. 1.) St. berichtet über 41 bei acuter Uveitis infectiosa purulenta ausgeführte und günstig verlaufene Fälle von Enucleatio bulbi, welche er, weil viel sicherer wirkend, auch bei Panophthalmitis der Evisceration vorzieht. Emmert.

8) Ein Fall von beiderseitiger in den Glaskörper vordringender Arterienschlinge, mitgetheilt von Dr. G. Wachtler, Operationszögling an der k. k. Augenklinik in Graz. (Wiener med. Wochenschrift. 1896. Nr. 10.)

Bei einem 21jähr. Manne, der nicht die geringsten Zeichen einer abgelaufenen Entzündung am Augengrunde darbot, zeigte sich an beiden Augen ein Befund, wie er Anomalien der persistirenden Arteria hyaloidea zukommt, nur war die Entwicklung von Gefässschlingen nicht aus der Centralarterie, sondern aus einem Hauptaste der Netzhautarterien erst in nächster Nähe des Papillarrandes zu constatiren. Es handelte sich ohne Zweifel um eine congenitale Bildung.

Schenkl.

9) Ueber Blepharochalasis (Erschlaffung der Lidhaut), von Prof. E. Fuchs. (Krankenvorstellung in der Sitzung der Gesellschaft der Aerzte in Wien, vom 6. Dec. 1895.) (Wiener klin. Wochenschr. 1896. Nr. 7.) Die Blepharochalasis betrifft vorzüglich die Haut der oberen Lider und tritt stets beiderseitig auf. Die Haut ist ungemein dünn, gefaltet und hat ihre Elasticität verloren. Sie ist verbreitert und zeigt eine eigenthümliche Röthung ohne abnorme Pigmentirung. Vor Allem sind diese Veränderungen zwischen Augenbrauen und oberem Rande des Tarsus bemerkbar und nehmen nach dem äusseren Augenwinkel hin an Intensität zu. Der äussere Lidwinkel erscheint oft weit, abgerundet und durch ein dünnes Häutchen gebildet, welches sich zwischen die Lider einschiebt. Zur Atrophie der Haut kommt eine besondere Erschlaffung des Unterhautzellgewebes, in Folge deren die Haut des oberen Lides in Form eines schlaffen und gerötheten Beutels herabhängt, und nicht selten ein wirklicher Tiefstand des Lides bedingt wird; doch ist derselbe nie so bedeutend, dass dadurch das Sehen gestört wird. Das Leiden kommt bei Personen im jugendlichen und mittleren Lebensalter, sowohl bei Männern als Weibern, vor. Bestimmte Anhaltspunkte für das Entstehen der Veränderungen der Lider aus einer ödematösen Schwellung liegen bis jetzt nicht vor. Das Wesen der Krankheit besteht in einer Atrophie der Lidhaut mit Verdünnung und Elasticitätsverlust und in Folge dessen Ausdehnung derselben; ferner in einer Atrophie oder wenigstens Erschlaffung des Unterhautzellgewebes. Als Ptosis ist die Affection nicht zu bezeichnen, da eine solche im eigentlichen Sinne kaum vorhanden ist. Es ist möglich, dass diese Fälle auch zuweilen mit langsam verlaufender Atrophie der Lidhaut ohne vorausgegangenen entzündlichen Erscheinungen entstehen und als neuropathische angesehen werden müssen. In einer Anzahl von Fällen folgte die Erschlaffung der Lidhaut auf vorausgegangenes Oedem. Es kann sich aber auch um periodisch recidivirende Oedeme handeln, wie sie namentlich bei Frauen häufig vorkommen und als angioneurotisch angesehen werden. Die langandauernde, oft wiederholte Ausdehnung der Haut führt dann zu Verdünnung und zum Elasticitätsverlust derselben. Die durch die Blepharochalasis bedingte Entstellung lässt sich nur auf operativem Wege (am besten durch Entfernung eines horizontalen Hautstreifens, verbunden mit der Hotz'schen Operation) verbessern.

Schenkl.

10) Einen Fall von exteriorer Ophthalmoplegie demonstrirt Dr. C. Kunn im Vereine für Psychiatrie und Neurologie in Wien am 11. Febr. 1896. (Ibid. Nr. 10). Bei einem 25jährigen Manne, der mit Ausnahme der Augenstörungen nicht die geringsten Symptome einer Erkrankung darbot, war exteriore Ophthalmoplegie vorhanden, die sich durch eine ausserordentliche Variabilität der Erscheinungen und einen raschen Wechsel der Intensität der Symptome auszeichnete. Das Bild änderte sich beinahe von Stunde zu Stunde. Hochgradige Ptosis wechselte mit geringen Graden derselben; bald waren die Convergenzbewegungen unmöglich, bald gelangen sie ganz gut; beim Blicke gerade aus wechselte Strabismus mit symmetrischer Stellung u. s. w., immer zeigte sich aber deutlich der Einfluss der Ermüdung der Augenmuskeln auf ihre Leistungsfähig-



keit. Die motorische Kraft und die Ausdauer der übrigen Körpermusculatur war völlig normal. Das ganze Krankheitsbild sprach für eine asthenische Ophthalmoplegie. Schenkl.

11) Fünfter Bericht über die Abtheilung für Augenkranke im Landesspitale zu Laibach (vom 1. Januar bis 31. December 1895). Staroperationen 80 und zwar mit dem Lappenschnitt 51, mit linearen Schnitte 5, Discissionen 24. In zwei Fällen von Starextraction mit Lappenschnitt kam es nach normaler Operation zur Wundeiterung ohne dass die Ursache nachweisbar gewesen wäre. In einem Falle mit schwerer Entbindung der Linse musste wegen Pupillenverschluss nachträglich die Iridectomie gemacht werden. Unter den 42 mit grauem Star behafteten Kranken besassen nur 21 keine Complicationen. Das verheerende Erdbeben, welches Laibach in der Nacht des 14. April heimsuchte, zerstörte das Landeshospital vollkommen; unter den aus den Krankensälen flüchtenden Augenkranken befanden sich auch drei erst wenige Tage vorher Operirte (Cataracta und Occlusio pupillae), ohne einen Schaden davon getragen zu haben. In dieser Zeit bis Ende Juni wurde wegen der häufigen Erdstösse in den meisten Fällen die zur Staroperation kamen eine präparatorische Iridectomie vorangeschickt, um bei einer eventuellen Panik die Augen möglichst wenig zu gefährden. Schenkl.

12) Kurzer Bericht über die Wirksamkeit der Augenabtheilung des Stefans-Hospitales in Reichenberg im Jahre 1895, erstattet vom ärztlichen Leiter Dr. Franz Bayer (Correspondenzblatt des Vereins deutsch. Aerzte in Reichenberg. 1896. Nr. 1). Staroperationen: 90 (43 M., 47 F.) und zwar Lappenschnitt nach oben in 66 Fällen, bei uncomplicirter Cataracte mit 59 vollen und 4 theilweisen Erfolgen; bei complicirter Cataracte mit 1 vollem Erfolge und 2 theilweisen Erfolgen; Linearschnitt ohne und mit Iridectomie in 11 Fällen (bei Cataracta mollis 7 Mal, bei Wundstar 2 Mal, bei Nachstar 2 Mal) in allen Fällen mit vollem Erfolge; Discissio cataractae in 13 Fällen (bei angeborenen Totalstar 4 Mal, bei Schichtstar 3 Mal, bei Nachstar 5 Mal, bei hochgradiger Kurzsichtigkeit 1 Mal) mit 12 vollen Erfolgen und einem theilweisen Erfolge. Schenkl.

13) Hermann Helmholtz. Nach einer in der feierlichen Jahressitzung (14. October 1895) der Budapester k. Gesellschaft der Aerzte gehaltenen Denkrede, von Prof. Dr. W. Goldzieher in Wien. 1896. Verlag von Moritz Perles.

14) (Aus der III. medicinischen Klinik des Herrn Prof. v. Schrötter.) — Ueber das gleichzeitige Vorkommen von Morbus Basedowii und Tetanie bei einem Individuum, von Dr. M. Steinlechner. (Wien. klin. Wochenschr. 1896. Nr. 1.) Eine 20jährige Patientin, die seit frühester Kindheit an einer parenchymatösen Struma litt, erkrankte an Tetanie; später traten die typischen Symptome eines Morbus Basedowii hinzu; die Kranke erlag einer acuten Nephritis. Bei der Section fand sich in der Grosshirnrinde ein eingekapselter Cysticercus. St. glaubte, dass in dem gegebenen Falle die Grosshirnrinde durch den Fremdkörper eine derartige Veränderung erlitt, dass sie auch auf leichtere Reize, die von der Peripherie her zu ihr gelangten mit bedeutenden motorischen Effecten reagirte. Die Reize für die peripheren Nerven lieferten die Toxine, welche in Folge der mangelhaften Function der veränderten Thyreoidea im Körper angehäuft wurden. Die Veränderung der Thyreoidea, welche das erste Symptom der Erkrankung war, hat einerseits die Tetanie, andererseits den Morbus Basedowii ausgelöst. Schenkl.

Um Einsendung von Separatabdrücken wird gebeten.

Verlag von Veit & Comp. in Leipzig. — Druck von Metzger & Wittig in Leipzig.

Centralblatt
für praktische
AUGENHEILKUNDE.

Herausgegeben von

Prof. Dr. J. Hirschberg, Geh. Med.-Rath, in Berlin.

Unter ständiger Mitwirkung der Herren Dr. Ancke in München, Dr. Berger in Paris, Prof. Dr. Birnbacher in Graz, Dr. Brailey in London, Prof. Dr. H. Cohn in Breslau, Doc. Dr. Cl. du Bois-Reymond in Berlin, Dr. Dahrenstaedt in Herford, Doc. Dr. E. Emmert in Bern, Dr. Ginsberg in Berlin, Prof. Dr. Goldzieher in Budapest, Dr. Gordon Norrie in Kopenhagen, Prof. Dr. Horstmann in Berlin, Dr. Issigonis in Smyrna, Prof. H. Knapp in New York, Prof. Dr. Krückow in Moskau, Dr. Kuthe in Berlin, Dr. Landau in Coblenz, Prof. Dr. Magnus in Breslau, Surg. Capt. F. P. Maynard in Calcutta, Dr. Michaelsen in Görlitz, Dr. van Millingen in Constantinopel, Dr. Moll in Berlin, Prof. Dr. J. Munk in Berlin, Dr. Neuburger in Nürnberg, Dr. Peltesohn in Hamburg, Doc. Dr. Peschel in Turin, Dr. Purtscher in Klagenfurt, Dr. M. Reich in Charkow, Dr. Scheer in Oldenburg, Prof. Dr. Schenkl in Prag, Doc. Dr. Schwarz in Leipzig, Dr. Spiro in Berlin, Dr. Stiel in Köln.

Monatlich ein Heft. Preis des Jahrganges 12 Mark. Zu beziehen durch alle Buchhandlungen des In- und Auslandes und die Postanstalten des Deutschen Reiches.

Juni. Zwanzigster Jahrgang. 1896.

I. Cryptoglioma retinae.

Vorläufige Mittheilung.

Von Prof. **J. Schöbl** in Prag.

(Schluss.)

Status vom 22. November 1893.

Das rechte Auge ist etwas vergrössert, so dass es von den an den Rändern etwas gerötheten Lidern eben bedeckt wird. Die Form des

Augapfels ist eine unregelmässige, knollenförmige und lässt in den vorderen Partien einige flachbuckelförmige Erhabenheiten wahrnehmen. Die Farbe ist im Allgemeinen bläulich graue Schieferfarbe, doch mengen sich an einzelnen Stellen hiermit auch andere Farbentöne, so namentlich gelb, braun und rosenroth. Die Stelle der ehemaligen Hornhaut ist nur schwer kenntlich und nur durch das durchschimmernde, der Hinterfläche angelagerte Irispigment markirt; von der Mitte dieser rundlichen Partie nach Innen hin verlaufend findet sich eine strahlige, intensiv weiss gefärbte, etwas eingezogene Narbe von etwas mehr als 9 mm Länge und 3 mm grösster Breite, welche etwas bogig horizontal verläuft und etwa 3 mm weit in die innere Ciliargegend übergreift, woselbst sich eine flachbuckelförmige Hervortreibung von gelblichröthlicher Farbe von fast Erbsengrösse befindet und in welcher neoplastische Blutgefässe verlaufen, welche auch, wohl sparsamer, in den übrigen vorderen Partien, namentlich der der Hornhaut entsprechenden Stelle wahrgenommen werden. Die Conjunctiva bulbi ist, soweit sie sichtbar ist, stark hyperämisch.

Ob die Empfindlichkeit des degenerirten vergrösserten Bulbus gesteigert ist oder nicht, lässt sich kaum entscheiden, da das Kind die Untersuchung äusserst erschwert und bei der leisesten Berührung an den verschiedensten Stellen selbst ausserhalb des Auges mit äusserster Heftigkeit reagirt; die Tensio fast — 2.

Das linke Auge, welches sonst äusserlich ganz normal erscheint, zeigt eine starke pericorneale episclerale Gefässinjection, die Hornhaut ist vollkommen normal.

In der Vorderkammer sehen wir eine weissröthliche Geschwulst, welche, vom lateralen Winkel der Kammer ausgehend, sich medialwärts so weit ausgedehnt hat, dass sie nunmehr gut zwei Dritttheile der ganzen Vorderkammer einnimmt.

Die ganze Geschwulst erscheint ganz deutlich aus einzelnen rundlichen Knötchen von der Grösse eines etwas aufgequollenen Grieses zusammengesetzt, so dass sie einem Stückchen von grobem Griesbrei nicht unähnlich sieht. Die ganze Geschwulst ist von neoplastischen Blutgefässen durchsetzt, welche im lateralen Kammerwinkel entspringen und mit vorwiegend horizontaler Richtung medialwärts bis zum äussersten Rand der Geschwulst verlaufen, ja nach abwärts sogar an einer Stelle die Geschwulst verlassen, um in das Irisgefüge einzudringen.

Die Iris, soweit dieselbe sichtbar ist, ist zeisiggrün decolorirt mit nicht wahrnehmbarer Zeichnung. In der obersten Partie scheint die Iris zu fehlen, bei genauerer Untersuchung überzeugt man sich jedoch, dass hier der pupilläre Rand derselben nach rückwärts umgestülpt ist, wodurch das scheinbare Colobom zu Stande kommt.

Durch diese colobomatöse Lücke kann man, wenn auch schwierig,

zwischen dem oberen Geschwulstrand und dem oberen Ciliarrand der Iris einigen Einblick in das Innere des Auges gewinnen. Man sieht daselbst einen leichten grauen Reflex, kann jedoch keine Details und nichts vom Augengrunde bemerken, als einen röthlichen Reflex. Die Sehkraft erscheint auf das Unterscheiden von Licht und Dunkel herabgesetzt; die Tensio — 3.

In Fig. 2*a* und *b* habe ich beide Augen in diesem Stadium abgebildet, *a* in natürlicher Grösse, *b* die linke Vorderkammer vergrössert.

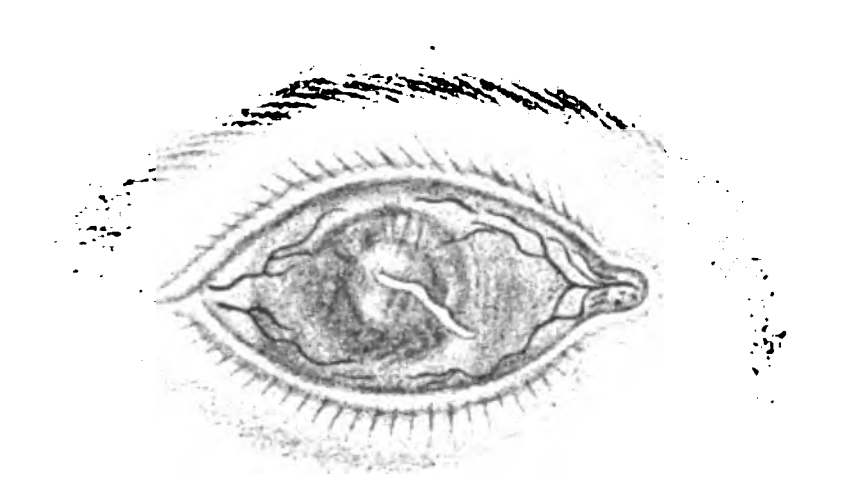
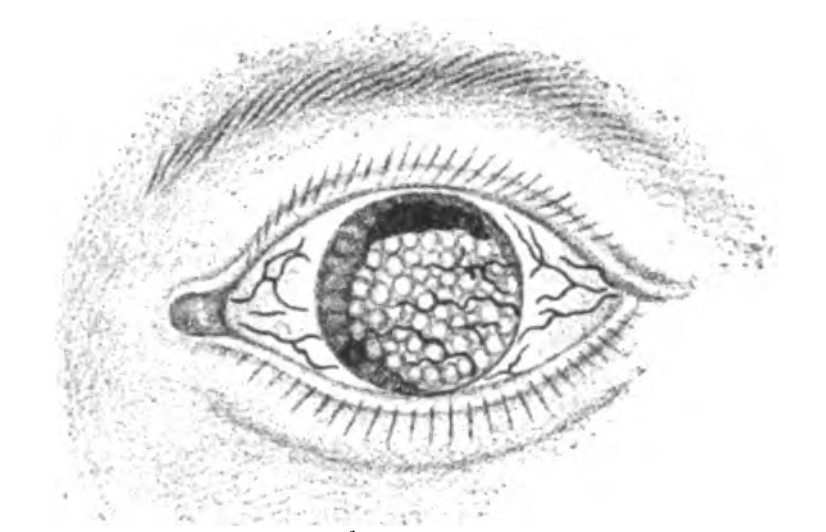



Fig. 2*a*.

Was den Gesammtorganismus anbelangt, erscheint das Kind, dem Alter entsprechend, ziemlich gut entwickelt und gesund.

Was den Verlauf in den folgenden 14 Tagen, bevor ich die Patientin auf meiner Klinik vorstellte, anbelangt, so stellten sich folgende Veränderungen ein:

Das rechte Auge vergrösserte sich kaum scheinbar ein wenig, die buckelförmige Hervortreibung in der inneren Ciliargegend wurde jedoch merklich grösser und prominenter und zeigte Fluctuation bei der Berührung, so dass augenscheinlich an dieser Stelle eine neue Perforation der Bulbuskapsel nahe bevorstand.

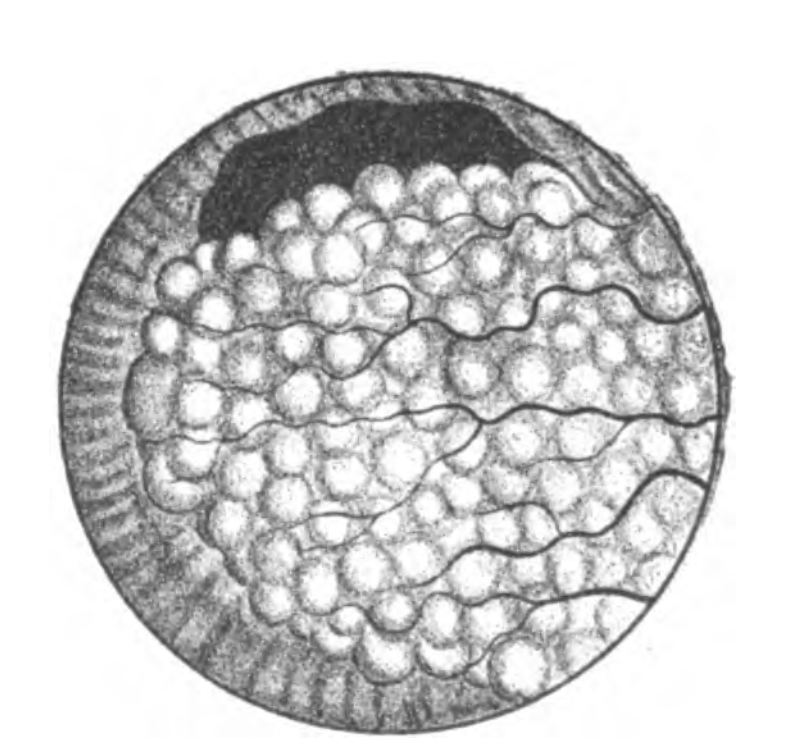


Fig. 2*b*.

Das linke Auge blieb äusserlich unverändert; die Geschwulst in der Vorderkammer vergrösserte sich jedoch merkbar am medialen Rande und zwar durch deutliche Apposition neuer und neuer Knötchen, so dass der freie Raum der Kammer, welcher von mondsichelförmiger Gestalt war, sich wesentlich verschmälerte. Gleichzeitig begannen am lateralen Kammerwinkel, woher die Geschwulst ausgegangen war, sich kleine Herde regressiver Metamorphose zu zeigen von gelblich grauer Farbe, einer käsigen Detritusmasse nicht unähnlich.

Am 6. December 1893 habe ich diesen ungemein interessanten Fall meinem klinischen Auditorium, unter welchem sich auch viele Spitalsärzte

befanden, vorgestellt. Was zunächst das rechte Auge anbelangt, so schloss ich aus dem oben angeführten Befunde: der knollenartigen Vergrösserung, namentlich der vorderen Partien des Bulbus, aus der Narbe in der Hornhaut und Ciliargegend und aus dem daselbst durchschimmernden Irispigment und aus der nunmehr abermals mit einem Durchbruch drohenden fluctuirenden buckelförmigen Hervortreibung in der äusseren Ciliargegend unmittelbar neben der alten Narbe und der verringerten Tension des Auges, in pathogenetischer Beziehung, dass es sich in diesem Auge, an welchem kein Trauma vorangegangen war und an dem die ersten pathologischen Veränderungen, bestehend wahrscheinlich in einem gelblichen Reflex, bereits vor 20 Monaten wahrgenommen wurden, um einen spontanen chronischen Eiterungsprocess in der Uvea, um eine sogenannte Chorioiditis purulenta partialis chronica oder subacuta gehandelt haben mochte, welche zu Vereiterung der Hornhaut und eines Theiles der Sclera in der äusseren Ciliargegend und zur Perforation daselbst geführt haben musste.

Aus dem Umstande, dass sich die alte Narbe in die äussere Ciliargegend erstreckte und sich daselbst gegenwärtig eine abermalige Perforation vorbereitete, schloss ich, dass der ursprüngliche Krankheitsprocess von den Innenpartien des Corpus ciliare ausgegangen sein dürfte.

Was das linke Auge anbelangt, so sehen wir vor uns in der Vorderkammer eine granulomatöse Neubildung im wahren Sinne des Wortes, welche von Aussen her durch den Fontana'schen Raum in die Vorderkammer eingedrungen ist und sich da allmählich wachsend medialwärts ausdehnt.

Sie erscheint in ihrer Totalität aus lauter discreten Knötchen zusammengesetzt, und wir sehen sie unter unseren Augen durch Apposition neuer und neuer Knötchen beständig wachsen, während sich ihre ältesten Partien allmählich unter unseren Augen in scheinbar käsigen Detritus umwandeln. Sie wird von neoplastischen Gefässen concommitirt, welche gleichfalls durch den äusseren Fontana'schen Raum in die Vorderkammer eintreten und der Neubildung entsprechend horizontal medialwärts verlaufen. Die Tension des Auges ist $T-3$.

Es scheint somit keinem Zweifel zu unterliegen, dass es sich nur um eine granulomatöse Neubildung handeln kann. Da Granuloma leprae bei uns nicht vorkommt, Granuloma specificum im vorliegenden Falle mit voller Sicherheit ausgeschlossen werden kann und an Granuloma simplex wohl heutzutage in seriöser Weise bei nichttraumatischem Falle nicht mehr gedacht werden kann, so bleibt nichts anderes übrig, als an ein Granuloma tuberculosum zu denken, welches von der äusseren Partie des Corpus ciliare ausging und sich allmählich durch den Fontana'schen Raum in die Vorderkammer weiter entwickelte, um dann allmählich fast die ganze Vorderkammer auszufüllen.

Auf Grundlage dieser Befunde und klinischer Betrachtungen stellte ich mit voller Zuversicht auf die Richtigkeit derselben die klinische Diagnose: Iridochorioiditis purulenta partialis chronica tuberculosa oculi dextri (Ectasia bulbi anterior, Cicatrix corneae et sclera u. s. w.); Granuloma tuberculosum corporis ciliaris penetrans in cameram anteriorem oculi sinistri.

An eine seriöse differenzielle Diagnose zwischen dem klinisch diagnosticirten Leiden und Glioma retinae einzugehen, konnte mir bei dem so typischen klinischen Krankheitsbilde an beiden Augen gar nicht einfallen, und hege die volle Ueberzeugung, dass jeder meiner verehrten Herren Collegen im vorliegenden Falle keine andere klinische Diagnose hätte stellen können, als ich es gethan habe.

Was den weiteren Verlauf vom Tage der klinischen Vorstellung am 6. December 1893 bis zur Enucleation des rechten Bulbus am 4. Februar 1894 anbelangt, so war derselbe folgender: Was das rechte Auge anbelangt, so erfolgte zwei Tage nach der klinischen Vorstellung am 8. December 1893 eine spontane Perforation des fluctuirenden Buckels in der äusseren Ciliargegend, und es entleerten sich ziemlich reichliche eitrige Massen, worauf der Bulbus etwas collabirte.

Eine sorgfältige Untersuchung der entleerten eitrigen Massen auf Tuberkelbacillen blieb absolut resultatlos.

Die Perforationsöffnung schloss sich rasch, doch blieb die Tensio bulbi längere Tage auf $T - 3$, bis sie wieder allmählich etwas stieg, der betreffende Buckel abermals stärker prominirte und von Neuem Fluctuation zeigte, um am 26. December 1893 an derselben Stelle wieder zu perforiren, wobei sich abermals eitrige Massen entleerten. Die wiederholte Untersuchung auf Tuberkelbacillen blieb abermals absolut resultatlos, obzwar zu diesem Zwecke ganz frische Partikelchen durch die Perforationsöffnung aus dem Innern des Bulbus hervorgeholt wurden.

Am 1. Januar 1894 war die Perforationsöffnung wieder verwachsen, und von da ab begann sich nicht nur die Tensio bulbi abermals zu steigern, sondern der Bulbus erhielt auch, durch Palpation eruirbar, allmählich eine festere Consistenz, als ob er sich von hinten her mit einer festeren Masse anfüllen würde.

Schliesslich wurde in der zweiten Hälfte des Januar 1894 die Tensio supernormal, und der Bulbus begann sich rapid zu vergrössern, so dass er nicht mehr von den Lidern gedeckt werden konnte und schliesslich um nahezu 2 cm aus der Lidspalte hervorragte, während sich gleichzeitig anfangs mässige, später grosse Schmerzen einstellten.

Durch die Resultatlosigkeit der wiederholten, mit äusserster Sorgfalt ausgeführten bacteriologischen Untersuchungen, sowie aus dem nunmehr sich einstellenden ganz unerwarteten klinischen Symptomencomplex wurde ich erst, was meine erste klinische Diagnose anbelangt, schwankend und begann

auf die Möglichkeit einer gliomatösen Erkrankung zu denken, welche Möglichkeit bei den sich steigernden Erscheinungen von Tag zu Tag mehr an Wahrscheinlichkeit gewann, bis ich mich am 4. Februar 1894 zur Enucleation des betreffenden Auges entschloss und selbe an diesem Tage auf meiner Klinik vornahm.

Die anatomische Untersuchung des vorsichtig gehärteten und in totale Längsschnitte zerlegten Bulbus ergab folgenden Befund: Der Bulbus ist wesentlich vergrössert, von ovoider Gestalt. Die Längsaxe beträgt 43 mm, die grösste Queraxe 30 mm; die Sclera erscheint allenthalben stark verdünnt. Das ganze Innere der Bulbuskapsel stellt einen einzigen zusammenhängenden Hohlraum vor, in dem von Iris, Chorioidea, Retina und Linse nicht eine

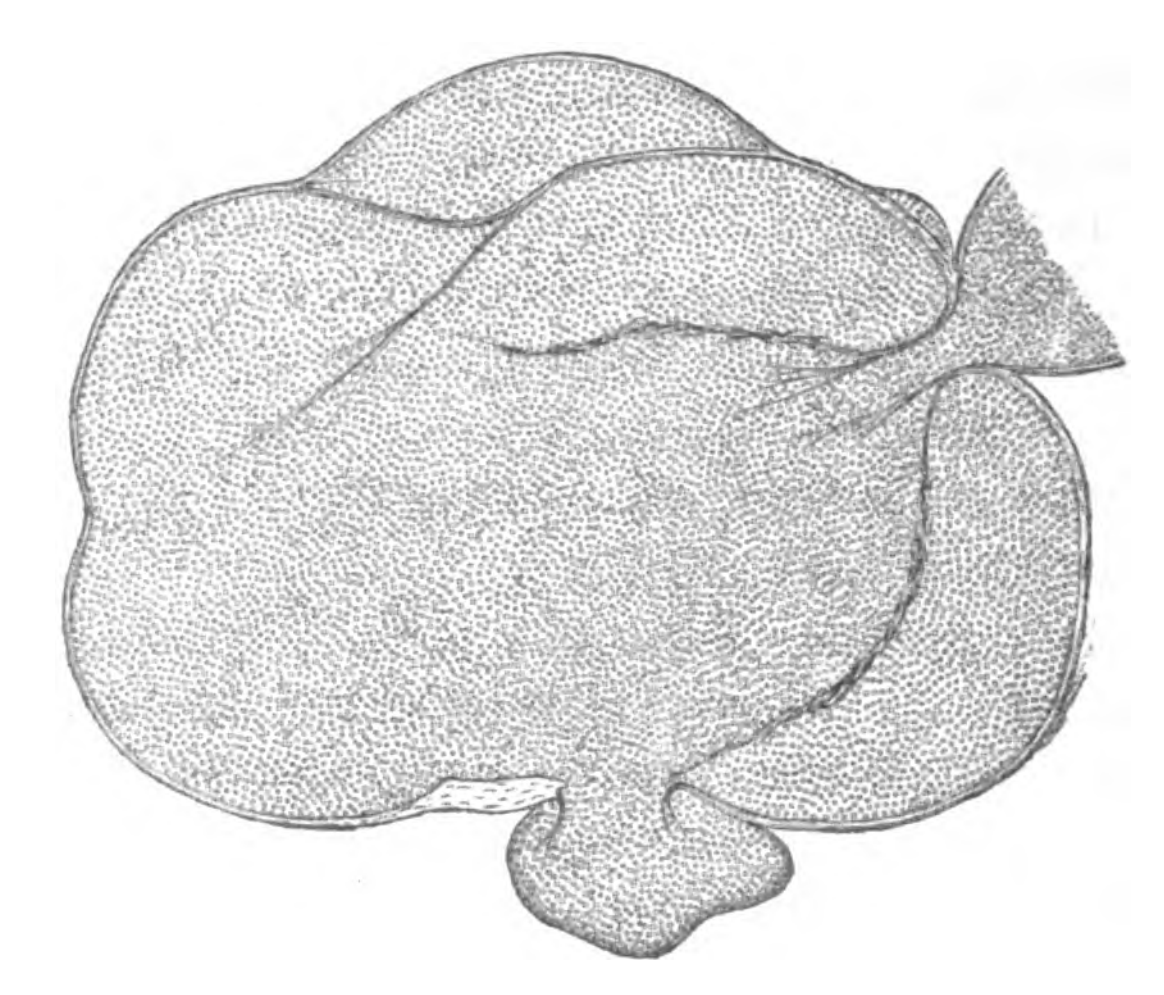


Fig. 3.

Spur wahrzunehmen ist und welcher ganz und gar mit frischen mit Hämotoxylin färbbaren echten Gliomzellen vollgepfropft ist. Nach Aussen zu in der Aequatorialgegend ist die Sclera durchbrochen, durch welche Durchbruchsöffnung die gliomatösen Massen hervorquellen und einen scharfbegrenzten epibulbären Tumor von pilzförmiger Gestalt und etwa 8 mm Quer- und 5 mm Höhendurchmesser bilden. Die Sclera lateralwärts ist theilweise zerfasert und dringt mit fächerförmig sich ausbreitenden divergenten verlaufenden Fasern in die Gliommasse ein. Spuren des Pigmentepithels bilden mitten in den Gliommassen einen Trichter, der von den Grenzen der Papilla gegen die Pars ciliaris verläuft. Der Nervus opticus ist stark verdickt und mit frischen Gliomzellen dicht infiltrirt.

Die anatomische Diagnose deckte sich somit mit der klinischen durchaus nicht und lautete Glioma retinae.

Ich habe einen derartigen Schnitt in Fig. 3 abgebildet.

Was das linke Auge anbelangt, so ist hierüber in dem betreffenden Zeitabschnitt von der klinischen Vorstellung bis zur Enucleation des rechten Auges Folgendes zu berichten.

Das Granulom in der Kammer wächst medialwärts langsam, aber stetig weiter, bis es den ganzen Kammerraum ausfüllt, während von Aussen her die regressive Metamorphose gleichfalls vorwärts schreitet, bis ihr endlich der ganze Tumor zum Opfer fällt und die ganze Kammer mit Detritusmassen der regressiven Metamorphose angefüllt erscheint, während gleichzeitig sich ein neues ganz ähnliches Granulom vom inneren medialen Kammerwinkel aus in die Kammer selbst zu entwickeln begann.

Was den weiteren Verlauf vom Tage der Operation, also vom 4. Februar 1894 bis zur Entlassung der Patientin aus meiner Klinik, welche auf dringendes Verlangen der Eltern nicht verweigert werden konnte, und am 28. März 1894 erfolgte, anbelangt, so beobachtete ich Folgendes:

Rechterseits trat nach der Enucleation rasche Heilung binnen wenigen Tagen ein und es folgte, während Patientin auf meiner Klinik verweilte, kein Localrecidiv.

Im linken Auge begann sich in der Vorderkammer der oben bereits erwähnte ganz analoge granulomatöse Tumor zu vergrössern, wie der frühere von Aussen her sich entwickelt hatte.

Dieser neue Tumor bildete zunächst nur eine kleine zungenförmige Prominenz, welche vom medialen Kammerwinkel in die Vorderkammer eindrang, aus ebensolchen Knötchen zusammengesetzt war, ebensolche neoplastische Gefässe mit sich führte und sich ebenso durch Apposition neuer Knötchen vergrösserte, wie der vorherige, bis er endlich nach allmählicher Verdrängung der Detritusmassen abermals die ganze Vorderkammer einnahm. Zu bemerken ist, dass während dieses Verlaufes auf diesem neuen Tumor wiederholt kleine Hämorrhagien beobachtet wurden.

In diesem Zustande musste ich die kleine Patientin zu meinem grössten Verdrusse entlassen, da die Eltern sich in keiner Weise bestimmen liessen, sie weiter auf meiner Klinik zu belassen.

Am 18. Mai 1894 wurde die Patientin über Verlangen ihrer Eltern abermals auf meine Klinik aufgenommen unter der Protocollnummer 7104.

Rechterseits zeigte sich ein Localrecidiv, welches nahezu die ganze Orbita ausfüllte und von den Lidern kaum mehr bedeckt werden konnte. Linkerseits erschien der entzündlich gereizte Bulbus etwas vergrössert, die Tensio etwa erhöht (während sie beim Verlassen meiner Klinik am 28. März $T-3$ betrug), und Schmerzhaftigkeit ist nachweisbar.

Die Vorderkammer erschien von rothen, braunen und schwärzlichen Massen dicht angefüllt, offenbar Blut und hämatogene Pigmente.

Später ectasirte sich der Bulbus in den vorderen Partien mehr und mehr, bis endlich eine Keratitis inducta die Hornhaut in einen Vortex

purulentus verwandelte und Geschwulstmassen aus dem Auge hervordrangen, eine sogenannte Exophthalmia fungosa bildend.

Da ich jeden weiteren operativen Eingriff für zwecklos hielt, musste ich das arme Kind seinem Schicksale überlassen und nur eine symptomatische Behandlung zur Linderung der Leiden anordnen.

Da nunmehr die gliomatöse Natur des beiderseitigen Leidens ausser allem Zweifel sichergestellt erscheint, so hat der weitere Verlauf desselben bis zum Tode der Patientin kein besonderes Interesse mehr, wesshalb ich ihn nur in Kürze erwähnen will.

Sowohl die Recidivgeschwulst rechterseits, als die primäre exophthalmische Geschwulst linkerseits wuchsen langsam aber unaufhaltsam weiter, von Zeit zu Zeit beträchtliche Blutungen veranlassend, während der Kräftezustand der Patientin allmählich verfiel. Die Recidivgeschwulst erreichte schliesslich die Grösse einer Mannesfaust, die primäre die Grösse eines kleinen Apfels, bis endlich am 9. November 1894 der Tod als wahrer Mors salvator dem unsäglichen Leiden des unglücklichen Kindes ein Ende machte.

Gern hätte ich eine Injection der Geschwulstmassen nach meiner Methode vorgenommen, doch war es mir nicht möglich weder den Kopf noch den exenterirten Orbitalinhalt aus der kleinen Leiche zu erhalten, trotzdem sich nunmehr die Angehörigen um selbe gar nicht mehr bekümmerten und selbe ohne separates Begräbniss verblieb. Zur Noth erhielt ich aus jeder Geschwulst ein Partikelchen, dessen mikroskopische Untersuchung sofort ergab, dass es sich, sowie bei der rechtsseitigen Recidivgeschwulst, als bei der linksseitigen exophthalmischen Primärgeschwulst um ein reines Gliom gehandelt hat und nicht um Gliosarcom.

Wollen wir diesen Fall, der unter allen bis jetzt bekannt gewordenen Gliomfällen wohl einzig in seiner Art dasteht, nur ganz in Kürze epicritisch betrachten, so müssen wir denselben als ein Cryptogliom sondergleichen bezeichnen.

Was das rechte Auge anbelangt, so war auch der erfahrenste Kliniker, vom November 1893, wo die Patientin aufgenommen wurde, bis Ende Januar 1894, also kurze Zeit bevor die Enucleation vorgenommen wurde, ausser Stande, ein Gliom zu diagnosticiren.

Was das linke Auge betrifft, so wäre dies während des ganzen ersten Aufenthaltes auf meiner Klinik, vom 21. November 1893 bis 28. März 1894, absolut unmöglich gewesen, ein Gliom zu diagnosticiren, wenn der anatomische Befund des rechten enucleirten Auges nicht hierzu einen Anhaltspunkt geboten hätte.

Zum Schlusse unserer kurzen Betrachtungen über Cryptogliome wollen wir noch in aller Kürze der verschiedenen Theorien erwähnen, welche zur Erklärung des Wesens dieser ebenso eigenthümlichen und interessanten wie seltenen Gliomformen aufgestellt worden sind.

v. Graefe (l. c.) betrachtet als alleinigen Factor, welcher zum Entstehen von Cryptogliomen Veranlassung giebt, inducirte entzündliche Processe des Uvealtractus, sei es Iridocyklitis plastica, sei es Panophthalmitis subacuta oder chronica.

Virchow (Geschwülste) betrachtet den temporären Schrumpfungsprocess des Auges bei gewissen Gliomen als alleinige Folge des Tumors selbst, wenn er im aussergewöhnlichen Grade der regressiven Metamorphose verfällt und die flüssigen Elemente resorbirt werden. Sollte es mir gestattet sein, auf Grundlage meiner sehr reichen Erfahrungen über Gliome überhaupt und über Cryptogliome insbesondere mir hierüber ein Urtheil zu erlauben, so wäre ich der Ansicht, dass in den meisten Fällen von Cryptogliomen beide oben erwähnten Momente zusammenwirken, sowohl inducirte Entzündungen des Uvealtractus, als eine besondere Inclination des Neoplasmas selbst zu baldiger und ausgedehnter regressiver Metamorphose.

Die klinischen Krankheitsbilder, unter denen Cryptogliome zumeist verlaufen, sind vorwiegend dreie: 1. Iridocyklitis plastica mit occlusio pupillae. 2. Panophthalmitis chronica oder subacuta. 3. Tuberculosis corporis ciliaris oder Chorioideae.

Mit der Angabe v. Graefe's (l. c.), dass es leichter sei ein Gliom in einem phthisischen Stumpfe zu diagnosticiren, als die initialen Stadien desselben mittelst des Ophthalmoskopes, kann ich absolut nicht übereinstimmen. Auch den Fingerzeigen, welche v. Graefe angiebt, um in einem geschrumpften Bulbus ein Gliom zu diagnosticiren, kann ich nicht beipflichten.

v. Graefe giebt zwei derartige diagnostische Momente an: die Form des geschrumpften Bulbus und die Schmerzhaftigkeit desselben. Was die Form anbelangt, so sollen derartige Stümpfe hauptsächlich in der Richtung von vorn nach rückwärts abgeflacht sein oder es soll sich nur um eine Abflachung der vorderen Hälfte des Augapfels, um sogenannte Phthisis anterior handeln. Wir beobachten jedoch derartige abgeflachte phthisische Stümpfe und Phthisis anterior gerade besonders häufig bei Chorioiditis oder Retinitis oder Chorioido-retinitis purulenta chronica nach Meningitis cerebrospinalis, acuten Exanthemen oder in den Bulbus eingedrungenen kleinen Fremdkörpern, und da wir noch dazu gerade in diesen Fällen gewöhnlich anamnestisch den Symptomencomplex des amaurotischen Katzenauges zu eruiren im Stande sind, so können wir auf diese Weise leicht in die Lage kommen, ein Gliom da zu diagnosticiren, wo in Wirklichkeit keines vorhanden ist.

Es wäre dann für uns eine wahre Scylla und Charybdis; um dem diagnostischen Irrthum eines Cryptoglioms auszuweichen, würden wir in den diagnostischen Irrthum eines Pseudoglioms verfallen.

Auch die von v. Graefe angegebene besondere Schmerzhaftigkeit des Bulbusstumpfes mit Gliom können wir nicht gelten lassen, da einestheils

phthisische Stümpfe, in denen Kalkablagerungen vorkommen oder sich in der Chorioidea Knochenplatten entwickeln, viel häufiger und intensiver schmerzhaft sind, als solche, welche Gliome enthalten, anderentheils phthisische Stümpfe, welche de facto Gliome beherbergen, wie im Falle von Knapp (l. c.) sich ganz schmerzlos verhalten können.

Wir müssen also zugeben, dass es gewisse äusserst seltene Fälle von Gliomen giebt, bei denen die Stellung einer richtigen Diagnose zu den Unmöglichkeiten gehört, welche also für uns wahre Cryptogliome sind und wohl auch für alle Zeiten bleiben werden.

II. Zur Pfropfung nach Thiersch in der Augenheilkunde.

Von Dr. E. Franke in Hamburg.

I.

Unsere Bestrebungen zur Heilung des Symblepharon bewegen sich im Wesentlichen nach zwei Richtungen hin.

Einmal wird man durch Herbeiziehen gesunder Conjunctiva der Nachbarschaft, nach Trennung der Verwachsungen und Verschiebung der Bindehaut, die entstandenen Wundflächen zu decken suchen.

Dieses Verfahren ist nur bei nicht zu ausgedehnten Formen des Symblepharon und auch nur am Augapfel selbst und der Uebergangsfalte anwendbar.

Ausgedehntere Verwachsungen, zumal solche, welche vom freien Lidrand bis in die Uebergangsfalten reichen, lassen sich nur durch plastische Methoden zur Heilung bringen.

Als Material hierfür kommt entweder Schleimhaut oder Haut in Betracht, als Art der Anwendung gestielte oder ungestielte Lappen.

Gestielte Schleimhautlappen können wir nur der Augapfelbindehaut entlehnen (z. B. nach Teale), für ungestielte Lappen stehen uns menschliche Lippen- und Scheidenschleimhaut, sowie Kaninchenbindehaut zur Verfügung. Auch Combinationen beider Verfahren sind möglich (z. B. Hirschberg).

Bei der Verwendung von Hautlappen nehmen wir dieselben gestielt aus der Umgebung des Auges (Snellen, Samelson u. A.), oder aber wir verwenden Thiersch'sche Läppchen.

Der Verwendung des Teale'schen und ähnlicher Verfahren sind Grenzen gezogen durch die Ausdehnung des Symblepharon und dasselbe gilt auch von der Verwendung der Mundschleimhaut. Scheidenschleimhaut steht nicht jedem Augenarzt stets zur Verfügung und von der Anwendung thierischer Schleimhaut ist man in den letzten Jahren wohl wesentlich zurückgekommen.

So ist denn, zumal für ausgedehntere Verwachsungen, die Verwendung von Hautlappen wohl in grösserem Umfange geübt.

Leider haftet nur dem gestielten Lappen — abgesehen davon, dass sie häufig eine mehrfache Operation erfordern — der Nachtheil an, dass die Lanugohärchen späterhin leicht einen Reiz auf die Hornhaut ausüben. Den THIERSCH'schen Lappen dagegen wird der Vorwurf zu starker späterer Schrumpfung gemacht. Dieser Vorwurf ist gewiss nicht unbegründet, trifft aber am wenigsten dann zu, wenn man unmittelbar auf frische Wundfläche überpflanzt.

Einen Fall von totalem Symblepharon beider Lider bei fehlendem Auge, den ich, um das Einsetzen einer Prothese zu ermöglichen, vor gut zwei Jahren, im Wesentlichen nach diesem Verfahren, behandelte, ergab einen leidlichen Erfolg.[1]

Störend dabei waren nur die sich nöthig machenden wiederholten Ausführungen der Operation und sodann der Umstand, dass eben aus einer taschenförmigen Wunde die Läppchen sich leichter herausschieben.

Als ich im Laufe dieses Jahres einen ähnlichen Fall zur Behandlung bekam, nahm ich daher eine Aenderung des Verfahrens vor, die jedenfalls in der Augenchirurgie bisher noch nicht beschrieben ist.

Es handelte sich um ein fast totales Symblepharon beider Lider nach einer Kalkverbrennung.

Das obere Lid war bis zu seinem vorderen Rand fest mit dem Bulbus verwachsen, nur an der nasalen und temporalen Seite fand sich noch ein kleiner Blindsack. Das Unterlid war in seiner ganzen Ausdehnung mit der Bulbusoberfläche verwachsen, doch gingen hier vom inneren Rand des Intermarginalsaumes lockere, narbige Züge auf den Bulbus über. Von einer Hornhaut war nichts zu sehen, die zu Tage tretenden Theile des Bulbus waren mit rothem, fleischig aussehendem Narbengewebe bedeckt.

Zunächst wurde — am 8. Jan. 1896 — der untere Bindehautsack hergestellt, indem entlang dem freien Rand des Unterlides das Narbengewebe von dem unterliegenden Bulbus abgetrennt und eine Tasche in der ganzen Ausdehnung des Unterlides gebildet wurde, welche etwa einem normalen unteren Conjunctivalsack entsprach. In den Grund dieser Tasche wurde — ähnlich wie ARLT es vorschlägt — in der ganzen Ausdehnung des Lides das abgetrennte Narbengewebe eingenäht, so dass es also den Tarsaltheil des Sackes bildete, während der Augenantheil desselben unbedeckt blieb.

Hierauf wurde zur Trennung des Oberlides vom Bulbus geschritten; dabei stellte sich nun heraus, dass die Hornhaut durch die Kalkverbrennung offenbar völlig eingeschmolzen und die dann freiliegende Iris und Linse fest mit dem Oberlide verwachsen war. Es blieb also nichts übrig, als die Exenteratio bulbi zu machen und damit zunächst die Operation zu

[1] Vgl. dieses Centralblatt 1893. S. 544.



beenden. Gut 14 Tage später — am 24. Jan. 1896 —, als die Exenteration geheilt war, wurde nun zur Bildung eines oberen Conjunctivalsackes geschritten. Natürlich war in der Zwischenzeit Lid und Sclera wieder fest verwachsen. Die Verwachsungen wurden getrennt und eine Tasche von ca. 10 mm Tiefe gebildet. Aus dem Oberarm wurde dann ein Thiersch'scher Lappen entnommen von der Breite etwa des Lides und einer Höhe von ca. 30 mm. In der Mitte der Lappenhöhe wurde dann durch die Längsränder je ein doppelt armirter Faden gelegt und an den beiden Fäden der Lappen so aufgehängt, dass die Epidermisflächen einander zugewandt waren. In dieser Stellung wurde der Lappen in die neugebildete Tasche eingenäht, indem die Fäden nach Aussen durch die Haut des Oberlides geführt und dort geknotet wurden. So bedeckte die eine Wundfläche den Tarsus, die andere die Sclera.

Die Anheilung erfolgte unter zwei Verbänden ohne Störung, und der Erfolg war ein sehr befriedigender, indem dadurch eine Tasche von 10 mm Tiefe in der Länge des Oberlides gebildet wurde.

Der Erfolg war auch ein dauernd guter, und nach $^1/_4$ Jahr konnte ich nicht im Geringsten eine Schrumpfung des so gebildeten Sackes wahrnehmen.

Ich glaube, dass dieses Verfahren für eine ganze Reihe von Fällen Nachahmung verdient, da dasselbe auch für die ausgedehntesten Verwachsungen in Anwendung gezogen werden kann. Eventuell kann man ja statt eines auch zwei derartige Lappen nebeneinander einnähen. Vor Samelson's Verfahren hat es den Vorzug, dass die Operation in einer Sitzung zu Ende zu führen ist und dass spätere Störung durch Lanugohaare nicht eintreten kann. Einstweilen scheint es mir besonders anwendbar bei Symblepharon-Bildung des Oberlides, wo der Lappen an dem festeren und stärkeren Tarsus einen besseren Halt hat, als am Unterlid. Indessen würde ich vorkommenden Falles auch an diesem einen gleichen Versuch machen.

II.

Bei einem Fall von Pemphigus der Conjunctiva, den ich seit Ende 1893 in Beobachtung habe, bildete sich im Laufe der Zeit — wie es ja in verschiedenen Fällen beschrieben — ein flügelfellartiger Fortsatz, welcher von der Schläfenseite her die Hornhaut überzog, flächenförmig vom oberen bis zum unteren Hornhautrand nach der Mitte zu sich ausbreitend.

Trotz wiederholten Abbrennens des sich vorschiebenden Randes mit dem Galvanocauter schritt die Bildung fort und erreichte schliesslich den Pupillenrand.

Bei weiterem Fortschreiten wäre nun das bis dahin noch fast normale Sehvermögen vernichtet worden. Ich machte daher den Versuch, einen Damm aufzurichten, welcher vielleicht besser Stand hielt, als die bisherigen

Versuche mit dem Cauter. Ich trug zu diesem Zwecke mit Pincette, Messer und Scheere den ganzen Fortsatz bis zum Hornhautrand ab. Ober- und Unterlid, welche an dieser Stelle bereits mit der Hornhaut verwachsen waren, wurden gleichfalls getrennt und ein flacher Conjunctivalsack gebildet. Die so gebildete Wundfläche auf der Hornhaut, welche gut $^1/_3$ derselben einnahm, wurde mit einem THIERSCH'schen Läppchen bedeckt, ein weiteres zur Bedeckung der Tarsalseite des getrennten Unterlides benutzt. Beide Läppchen heilten ohne jede Störung unter 2 Verbänden, die jedes Mal 4 Tage lagen (beide Augen wurden verbunden).

Die Operation wurde am 21. Juni 1895 ausgeführt, und der Erfolg war ein sehr befriedigender insofern, als das Auge doch gut $^1/_2$ Jahr völlig Ruhe hatte. Leider hatte unter dem Verbande das die Hornhaut deckende Läppchen sich leicht verschoben, so dass ein gut stecknadelkopfgrosser, besonders vorspringender Theil des abgetragenen Flügelfelles nicht bedeckt war. Von diesem nun entwickelt sich in letzter Zeit, wie es scheint, wieder ein Fortschreiten des Processes, so dass vielleicht ein zweiter derartiger Eingriff nöthig werden wird.

Immerhin aber gewährte der Eingriff bei einem Leiden, dessen Prognose sonst eine absolut ungünstige ist, einen Aufschub weiterer Verschlimmerung um $^3/_4$ Jahre. Und ich glaube, dass man auch mit einem derartigen Erfolge zufrieden sein kann. Mehr Vortheil wird man vielleicht noch haben, wenn man diese Fortsätze, sobald sie auf die Hornhaut überzugehen beginnen, in der beschriebenen Art angreift und noch einen Theil der Sclera mit einem Läppchen deckt.

Ich habe für meinen Fall die Haut dem Oberarm des Patienten selbst entnommen, da Blasen der Hautdecken sich bisher im Verlaufe der Krankheit nicht gezeigt haben. Es bestand dagegen ausgesprochener Pemphigus der Nasen- und Mundschleimhaut, sowie des Kehlkopfes. In denjenigen Fällen, welche mit gleichzeitigem Pemphigus der Haut einhergehen, werden so kleine Läppchen, wie wir sie für unseren Eingriff nöthig haben, ja leicht von anderen Patienten zu erlangen sein.

Thierische Hornhaut in diesem Falle auf die Hornhaut zu überpflanzen, nahm ich absichtlich Abstand. Die entstehende Entstellung wäre vielleicht nicht viel weniger erheblich gewesen, und ich glaube kaum, dass — etwa nach SCHIRMER's Vorschlag — aufgepflanzte Hornhaut dem Vordringen des Processes einen so andauernden Widerstand entgegengesetzt hätte.

Uebrigens werde ich Genaueres in klinischer, anatomischer und bacteriologischer Hinsicht über diesen und einen anderen in meiner Beobachtung stehenden Fall von Pemphigus seiner Zeit mittheilen.

III. Ueber einen Widerspruch der Prüfung am Strereoskop und am Hering'schen Fallapparat.

Von Dr. **Richard Simon** in Berlin.

Schweigger[1] und ausführlicher Greeff[2] haben über eine Patientin berichtet, welcher, trotz unzweifelhaft richtiger Angaben beim Hering'schen Fallversuch, im Stereoskop das Auffassen einer Sammelfigur nicht gelingen wollte. Es wurde sogar nicht nur nicht körperlich, sondern überhaupt nicht binocular gesehen; vielmehr kam zunächst nur das Bild des linken Auges zum Bewusstsein; nach abwechselndem Verdecken des rechten und linken Bildes wurde entweder rechts oder links das Bild gesehen, immer dem zuletzt freigelassenen Auge entsprechend. Unter der deckenden Hand ergab sich ein Strabismus divergens des rechten Auges von 2—3 mm. In 4 m Entfernung wurde ein brennendes Licht ohne sichtbare Ablenkung binocular fixirt. Mit einem rothen Glas oder einem vertical ablenkenden Prisma wurden gleichnamige Doppelbilder angegeben bei objectiv nachweisbarer Divergenz.

Ich habe nun seit einigen Jahren einen ähnlichen Fall in Beobachtung, bei welchem sich als Grund für die Differenz in den Resultaten bei der stereoskopischen Untersuchung und beim Hering'schen Fallversuch ergiebt, dass bei der betreffenden Patientin nur durch einen einzelnen einfachen Gegenstand eine Convergenzinnervation ausgelöst wird, Betrachtung complicirterer Objecte dagegen ein Abweichen des einen Auges zur Folge hat.

Clara F., jetzt 11 Jahre alt, kam Ende 1892 wegen Erbrechens, Kopf- und Augenschmerzen, die in Zwischenräumen von mehreren Wochen auftraten und 4 bis 6 bis 8 Tage anhielten, in meine Behandlung. Lediglich unter roborirender Behandlung verschwanden alle diese Erscheinungen nach mehreren Monaten. Ausserdem bestand, angeblich von früher Jugend an, häufiges Schielen. Da der Zustand sich im Allgemeinen nicht geändert hat, abgesehen davon, dass das Schielen beim Blick in die Ferne viel seltener geworden ist, beschränke ich mich auf die Mittheilung des augenblicklichen Augenbefundes.

Es besteht beiderseits Hypermetropie. Rechts + 1,0 bis + 1,25 S $< {}^6/_6$, links + 0,75 S $= {}^6/_6$. Accommodation beiderseits normal. Beim Blick in die Ferne stehen die Augen jetzt meistens ein, nur selten stellt sich das rechte Auge in starke Divergenz. Unter der deckenden Hand weichen beide Augen nach aussen ab, und zwar beträgt am Perimeter die Abweichung für das rechte Auge 30—35°, für das linke nur 15—20°.

Lässt man einen einzelnen Gegenstand, ein Licht, einen Finger, ja

[1] Die Erfolge der Schieloperation. Arch. f. Augenheilkunde. Bd. XXX. S. 211.

[2] Physiologische Beobachtungen. II. Bemerkungen über binoculares Sehen Schielender. Klin. Monatsblätter für Augenheilkunde. 1895. October.

selbst die Faust, fixiren, so stellen sich fast stets beide Augen genau ein. Die Convergenz war früher immer nur bis ca. 9 cm Entfernung möglich, in neuerer Zeit gelingt sie bisweilen bis 6 cm; erst dann weicht das rechte Auge nach aussen ab. Die binoculare Fixation, z. B. eines Lichtes, erfolgt in der Regel auch dann, wenn vor das eine Auge ein rothes Glas gehalten wird.

Lässt man dagegen lesen oder schreiben, so stellt sich das rechte Auge sofort in starke Divergenz. Erst nach langen Bemühungen ist es mir ein Mal gelungen, indem ich zuerst auf den vor das erste Wort gehaltenen Finger convergiren, darauf das erste Wort und dann ganz langsam weiter lesen liess, für 1—1½ Zeilen eine Einstellung beider Augen zu erzielen. Die Divergenz tritt auch ein, wenn horizontale Reihen von einzelnen Buchstaben oder Zahlen schnell gelesen werden, dagegen nicht, wenn diese in einer verticalen Reihe angeordnet sind; in diesem Fall ist die Convergenz eine absolut genaue. Lässt man ein Bild mit vielen Figuren betrachten, so bleibt die Einstellung beider Augen nur so lange erhalten, als eine einzige Figur fixirt wird. Sowie der Blick auch auf die übrigen Theile gelenkt wird, tritt die gleichstarke Divergenz des rechten Auges ein wie beim Lesen und Schreiben.

Verdeckt man das rechte Auge, so divergirt es natürlich beim Lesen ebenfalls sehr stark. Lässt man dagegen einen Finger fixiren, so macht es, auch wenn es verdeckt ist, eine Innenbewegung, und wenn es sich auch keineswegs genau einstellt, so ist die Abweichung nach aussen doch weit geringer als beim Lesen, selbst wenn es dabei offen ist.

Ueber Doppelbilder wird nie geklagt, da sie absolut nicht zum Bewusstsein kommen. Auch mit höhenablenkendem Prisma ist es nicht zu erreichen, dass eine — fern oder nah — vorgehaltene Flamme doppelt erscheint, auch dann nicht, wenn man das eine Auge mit einem rothen Glas bewaffnet.

Der HERING'sche Fallversuch wird, wie häufig angestellte Prüfungen ergaben, stets vorzüglich bestanden. Z. B. mit beiden Augen

bei 17 vorn fallenden Kugeln 16 richtig, 1 falsch,
„ 17 hinten „ „ 17 „ 0 „ .

Mit dem linken Auge allein

bei 16 vorn fallenden Kugeln 6 richtig, 10 falsch,
„ 11 hinten „ „ 10 „ 1 „ .

Dagegen besteht im Stereoskop, auch wenn die Prismen entfernt sind, nicht allein kein körperliches Sehen, sondern meist nicht einmal binoculares Doppeltsehen. Zwar gab Patientin bei Vorlage der KROLL'schen Figuren zunächst an, beide Seiten, z. B. die Maus und die Falle, zugleich zu sehen; aber das rechte Bild wurde nach rechts, das linke nach links verlegt, und die Beobachtung der Augen zeigte diese in fortwährender horizontaler

Bewegung, so dass erst das eine, im nächsten Augenblick das andere Bild fixirt wurde. Ermahnte man das Kind zu ruhiger Fixation, so blieb das eine Auge in Divergenz und nur das dem fixirenden Auge entsprechende Bild wurde wahrgenommen. Ein etwas anderes Resultat ergab ein Mal eine Prüfung mit Krystallfiguren. Es wurden beide Bilder gesehen und ebenfalls das rechte nach rechts, das linke nach links verlegt. Hielt man vor ein Auge ein rothes Glas, so wurde meist nur das diesem entsprechende Bild percipirt. Gelang es aber einen Augenblick, beide Bilder zum Bewusstsein zu bringen, so waren diese gleichnamig. Dabei konnte ich zwar auch bisweilen horizontale Bewegungen der Augen constatiren, in der Regel aber schien es mir, als ob sie vollkommen ruhig ständen, und zwar war nicht ein Auge in fixirender, das andere in Divergenzstellung, sondern beide Augen waren scheinbar ganz symmetrisch etwas nach aussen abgewichen. Sollte diese Beobachtung zutreffend gewesen sein, so könnte man vielleicht vermuthen, dass die Bilder beider Augen ziemlich gleich deutlich gesehen wurden, dass deswegen nicht dauernd das gleiche Bild unterdrückt, sondern die Aufmerksamkeit abwechselnd auf das eine und das andere gerichtet wurde, wodurch trotz der Bewegungslosigkeit der Augen die ihrer Stellung nicht entsprechende Angabe der Gleichnamigkeit der Bilder zu erklären wäre.

Wier haben hier also die gleiche Erscheinung wie in dem von Schweigger und Greeff beschriebenen Fall. Sie ist bei unserer Patientin, wie bereits hervorgehoben wurde, darin begründet, dass ein einfacher Gegenstand, wie ein Finger oder dergl. und ebenso die zu fixirende Perle im Fallapparat, genaue Einstellung beider Augen bewirkt, während complicirtere Objecte, wie die verschiedenen Worte beim Lesen und Schreiben oder zahlreiche Figuren auf einem Bilde, eine solche Wirkung nicht haben, hier vielmehr die Neigung zur Auswärtsstellung des rechten Auges nicht überwunden werden kann.

Eine Erklärung für diese verschiedene Wirkung zu geben, ist mir nicht möglich. Nach Schweigger[1] „bleibt in einer Reihe von emmetropischen oder gering myopischen Fällen mit absolutem Uebergewicht der Externi der physiologische Zusammenhang zwischen Accommodation und Convergenz in einer gelockerten Weise erhalten, so z. B. dass auf ein grösseres Object, z. B. auf einen in der Medianlinie gehaltenen Bleistift, willkürlich nicht convergirt werden kann, während beim Lesen in derselben Enfernung sofort richtige Convergenz erfolgt.“ Die Accommodation hat in unserem, sogar hypermetropischen Falle nicht den geringsten Einfluss, während auf ein selbst sehr grobes einzelnes Object, wie z. B. die Faust, sofort richtig convergirt wird. Es besteht also gerade das umgekehrte Verhältniss wie in den von Schweigger erwähnten Fällen.

[1] Klinische Untersuchungen über das Schielen. S. 50. Berlin 1881.



Klinische Beobachtungen.

I. Die Durchblutung der Hornhaut

nach Verletzung (Erschütterung des Augapfels) gehört zu den allerseltensten Ereignissen. Einen Fall habe ich vor 6 Jahren beobachtet und später einen zweiten in der englischen Literatur gefunden.[1]

Am 11./IX. 1890 gelangte der 10jähr. J. R. zur Aufnahme. 14 Tage zuvor war ihm, beim Drehen, ein grosses Stück Holz an das linke Auge geflogen und hatte sofort die Sehkraft des letzteren aufgehoben. Mit Atropin-Einträufelungen und kalten Umschlägen war er bisher behandelt worden.

Rechts E, S = 1. Das linke verletzte Auge zeigt Röthung rings um die Hornhaut, eine Prellstelle inmitten der letzteren, und sieht bei oberflächlicher Betrachtung so aus, als wäre die ganze Regenbogenhaut herausgerissen. In der That ist es aber eine chokoladenbraune Verfärbung der ganzen Hornhaut, welche nur einen schmalen Randstreifen von etwa 1 mm Breite ringsherum freilässt, und die Regenbogenhaut sowie die Pupille vollständig bedeckt. Die Vorderkammer ist voll Blut.

Da das Auge nur Bewegung der Hand in nächster Nähe wahrnahm (14 Tage nach der Verletzung) und die bewegte Lichtflamme äusserst schlecht projicirte, so war naturgemäss die Hoffnung auf Wiederherstellung des Sehvermögens nur gering zu veranschlagen. Die Behandlung beschränkte sich auf Ruhe und kühle Umschläge.

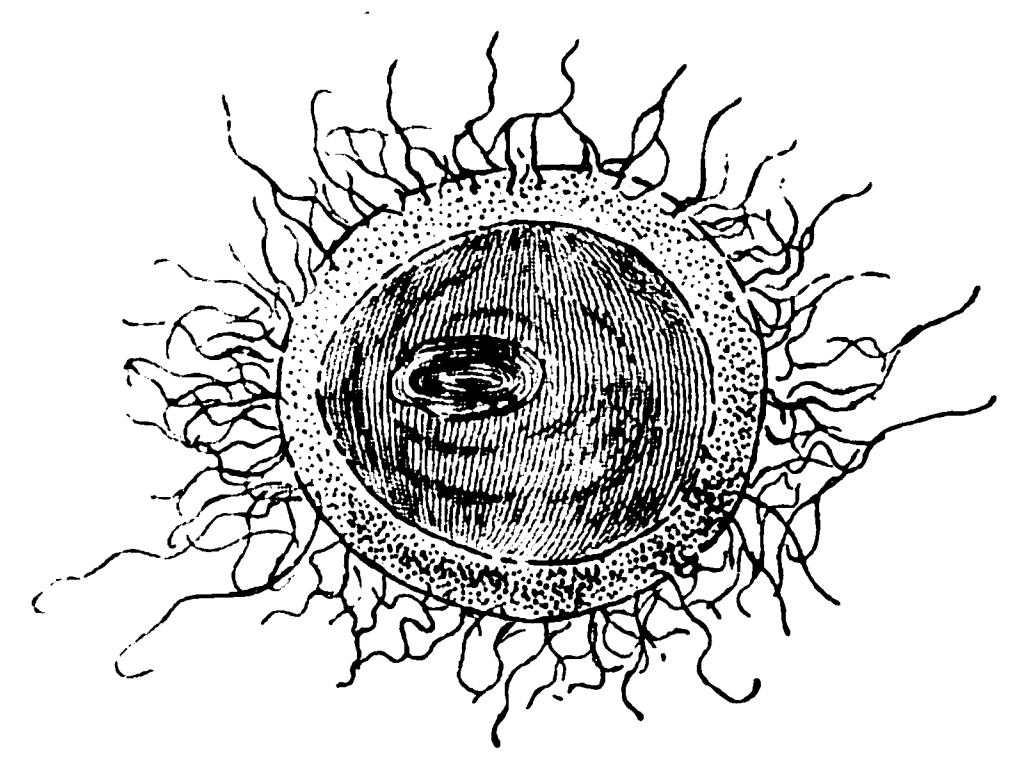


Fig. 1.

Nach 14tägiger Beobachtung (25./IX. 1890, vgl. Fig.1) sieht die Hornhaut nicht mehr chokoladenfarben aus, sondern braungrün, die Randzone aber rein roth aus. Projection noch immer schlecht.

8./X. 1890 ist der in der Figur angedeutete grössere Theil der Hornhaut noch braungrün, der Randtheil derselben aber durchscheinend. Oben sieht man die braungrün verfärbte Regenbogenhaut, man kann auch bei seitlicher Beleuchtung Pupillenerweiterung (Mydriasis traumatica) und einen Riss des Schliessmuskels der Regenbogenhaut, nach oben zu, erkennen. Im unteren Drittel ist die Randzone der Hornhaut noch blutroth, da dünnflüssiges Blut das untere Drittel der Vorderkammer einnimmt. Die bewegte Kerzenflamme wird stets nach der Schläfenseite des Auges hin projicirt.

29./X. 1890 ist das Blut fort aus der Vorderkammer; jetzt sieht man deutlich, was vorher schon zu vermuthen war, dass die scharf umrissene braungrüne Figur in der Hornhaut unter dem unversehrten Epithel Blutinfiltration

[1] Treacher Collins, Blood staining of the cornea, Ophth. Soc. of the United Kingdom, 31. Jan. 1896, vgl. C.-Bl. f. A. 1896, S. 15. (Für Liebhaber stelle ich die folgenden Namen zur Verfügung: Diaemosis corneae, διαιμος κερατοειδής.)

des eigentlichen Hornhautgewebes darstellt. Langsam wird die Ausdehnung dieser Figur kleiner.

Am	4./XII. 1890	ist die Höhe	9 mm,	die Breite	8 mm,
„	22./XII. 1890	„ „ „	7 „	„ „	7,5 „ ,
„	22./I. 1891	„ „ „	7 „	„ „	6,5 „ ,
„	20./IV. 1891	„ „ „	6 „	„ „	6,5 „ ,
„	6./VI. 1891	„ „ „	5 „	„ „	6 „ .

Jetzt ist der obere, durch den Sphincter-Riss ausgeschweifte Theil der Pupille oberhalb des Hornhautflecks deutlich sichtbar; und zu unserer Freude und Ueberraschung erkennt das verletzte Auge, das am 22./I. 1891 noch nicht die Zahl der Finger in nächster Nähe wahrgenommen hatte, Sn CC in 15 Fuss und liest Sn XVI Zahlen in 6 Zoll.

Zwei Jahre blieb J. R. fort. Als er 15./VI. 1893 wiederkehrte, las das verletzte Auge Sn $1^1/_2$ in 6″ fliessend, erkannte ohne Glas Sn CC in 15 Fuss und mit — 20″ Sn XL in 15′; G.F. normal: gewiss eine wunderbare Selbstheilung für ein Auge, das 4 Monate lang nach der Verletzung nichts als Lichtschein und schlechte Projection gezeigt hatte.

Jetzt ist die Hornhaut wieder vollkommen klar geworden. Die Pupille ist stark erweitert, nach oben spitzbogig; innerhalb des Spitzbogens ist ein brauner Pigmentsaum sichtbar (1), am unteren Pupillenrand eine brückenförmige, z. Th. verästelte, auch hier und da durchlochte Pigmentmasse (2, 2), kleine Pigmentklümpchen im oberen Drittel der Pupille (2, 2), und zarte Pigmentklümpchen in der Mitte (3). (Vgl. Fig. 2.) Der Augengrund ist bequem sichtbar und normal. Das Auge ist reizlos und von normaler Spannnng.




Fig. 2.

Nach weiteren 3 Jahren, also 5 Jahre 8 Monate nach der Verletzung, nämlich 13./V. 1896, ist der gleiche, erfreuliche Zustand festzustellen.

Rechts mit — 40″ Sn XV in 15′; Sn $1^1/_2$ bis 15″. Links mit — 8″ Sn XXX in 15′; Sn $1^1/_2$ in 6″. G.F. beiderseits normal. Also hat die Kurzsichtigkeit des verletzten Auges noch wesentlich zugenommen, aber auch auf dem anderen Auge ist geringe Kurzsichtigkeit aufgetreten. Es besteht jetzt Auswärtsschielen des linken verletzten Auges, am Perimeter (auf 1 Fuss Entfernung) gleich 20 Grad, am Blickfeldmesser (also auf 3 Fuss Entfernung) gleich 13 Grad, mit deutlichem Doppeltsehen unter rothem Glase. Die Sphincter-Risse sind besser verheilt, nur mit der Lupe noch nachweisbar. Die Pupille ist fast so wie in Fig. 2, nur sieht man in ihrer oberen Hälfte eine spinngewebige, fast durchleuchtbare Trübung in den hinteren Linsenschichten. Der Augengrund ist deutlich sichtbar und im Wesentlichen normal. Ganz kleine, helle, punktförmige Herde sind hier und da in der Peripherie sichtbar. J. Hirschberg.

II. Ueber periodische Sehstörungen in Folge von Hornhauttrübung.

Von Dr. A. Stiel in Köln.

Frau J. K., 39 Jahre alt, aus K. tritt am 8. April 1896 wegen folgender Beschwerden in Behandlung: Es erscheinen ihr beim Sehen mit beiden Augen die Gegenstände verschwommen, besonders am hellen Tage, weniger in der Dämmerung; bisweilen treten Doppelbilder auf, Schwindel und Kopfschmerzen. Aehnliche Erscheinungen belästigten die Patientin zuerst im Jahre 1892, während

sie sich nicht erinnern kann, vor dieser Zeit jemals augenleidend gewesen zu sein. Sie wurde damals von einem Augenarzt behandelt, welcher ihr angeblich Jodkali innerlich und das Tragen einer Brille mit mattem Glase für das linke Auge verordnete. Hierdurch wurden die Beschwerden in einigen Wochen beseitigt. Im Jahre 1893 litt Pat. ebenfalls einige Zeit an denselben äusserst unangenehmen Empfindungen. Ihren jetzigen Krankheitszustand will sie erst seit etwa 8 Tagen bemerkt haben.

Die objective Untersuchung ergiebt nun, dass sich auf der Cornea des linken Auges, im Pupillargebiet, ein wenig unterhalb der Mitte eine zarte Macula (Nubecula) von fast dreieckiger Gestalt und $^1/_2$—1 mm Durchmesser befindet. Das Auge ist lichtscheu, aber nicht entzündet; weder ist conjunctivale noch pericorneale Injection vorhanden. Die Pupille ist ziemlich eng, reagirt prompt auf Licht und Convergenz, die Medien sind klar, der Hintergrund und das Gesichtsfeld normal, es bestehen keine nachweisbaren Doppelbilder, die Sehschärfe beträgt links nahezu $^6/_6$, rechts $^6/_6$; Convexgläser werden verworfen.

Anamnestisch lässt sich Syphilis nicht nachweisen, auch sind objectiv keine Anzeichen für dieselbe vorhanden. Pat. ist im Uebrigen vollständig gesund, nicht hysterisch, regelmässig menstruirt. Sie ist seit einigen Wochen verheirathet. Ihr Vater ist gesund, die Mutter an ihr unbekannter Krankheit, ein Bruder an Schwindsucht gestorben.

Nach Feststellung dieser Thatsachen bleibt wohl nichts Anderes übrig, als die ziemlich hochgradigen Beschwerden der Pat. auf die winzige Macula des linken Auges zurückzuführen, über deren Entstehung nichts zu eruiren ist. Dabei ist auffallend, dass die störenden Erscheinungen nicht immer vorhanden sind, sondern nur zeitweise auftreten. Es lässt sich dies vielleicht so erklären, dass durch äussere Reize mitunter eine stärkere Trübung des die Macula darstellenden Hornhautgewebes eintritt. Die Macula, welche sich übrigens bei der Untersuchung nur mit seitlicher Beleuchtung deutlich nachweisen lässt, würde sich späterhin allmählich wieder so weit aufhellen, dass die Lichtstrahlen ungehindert zur Netzhaut gelangen könnten. Wie das Vorsetzen des matten Glases vor das linke Auge und das hierdurch bedingte Verschwinden der Störungen beweist, ist eine andere Ursache für das Auftreten der Symptome nicht wohl anzunehmen.

Pat. berichtete, dass beim ersten Anfalle das rechte Auge das krankhafte gewesen sei; ob dies wahr ist, möge dahingestellt bleiben.

Was nun dieser Beobachtung eine grosse Bedeutung verleiht, ist der Umstand, dass dieser Fall sehr grosse Aehnlichkeit hat mit solchen, die in der Unfallpraxis etwas Alltägliches sind. Hier begegnet es uns oft, dass wir über die Erwerbsfähigkeit von Patienten ein Gutachten abgeben sollen, die von einem Unfall weiter nichts übrig behalten haben, wie eine leichte Hornhauttrübung; in sehr vielen Fällen, wo die Verletzten mit Beschwerden kommen, ähnlich denen, wie sie die Pat. äusserte, welche einen Grund zur Simulation nicht hatte, sind wir nur zu leicht geneigt, die Beschwerden mindestens für übertrieben zu halten.

Mit kurzen Worten möge noch die Therapie unseres Falles gestreift werden. Pat. bekam Jodkali, vermuthlich weil als Ursache der Hornhauttrübung Lues nicht ganz von der Hand zu weisen war. Die Verordnung eines matten Glases zur Ausschaltung des die Störungen verursachenden Auges war zweckentsprechend und hob auch sofort die Beschwerden auf. Von uns wurde ausserdem Massage der Hornhaut mit gelber Quecksilbersalbe versucht. Am 8. Mai, also nach ca. 4 Wochen, wurde noch immer über zeitweiligen starken Schwindel geklagt; allerdings wurde aus äusseren Gründen die Massage nur einige Male angewandt.

Neue Instrumente, Medicamente etc.

Eine einfache Verbesserung des amerikanischen Stereoskops zwecks Uebung Schielender.

Von Dr. Walter Albrand.

Bereits in den ersten Jahren seiner augenärztlichen Thätigkeit hatte Herr Geheimrath Schöler ausgedehnte Uebungsversuche an Schielenden angestellt mittelst einer zweckmässigen Modification des Wheatstone'schen Spiegelstereoskops. Da jedoch dieser Apparat ziemlich complicirt und dementsprechend theuer ist (vgl. den Jahresbericht der Schöler'schen Augenklinik d. J. 1874, S. 36), liegt es nahe, das Brewster'sche Prismenstereoskop, oder besser noch das amerikanische Stereoskop in einfacher Weise so umzugestalten, dass es im Grossen und Ganzen vollkommen den Schöler'schen Anforderungen entspricht. Zunächst ist nur nöthig, statt der einen Schiene für jedes Auge je eine Schiene anzubringen, auf welcher das Object separat für jedes Auge diesem angenähert, resp. von diesem entfernt werden kann. Ausserdem kann die Pupillardistanz der beiden schmalen, von einander getrennten Objectflächen beliebig gewechselt werden. Aber nicht blos die Objecte sind für jedes einzelne Auge und von einander verschieblich, sondern auch die sphärischen (event. cylindrischen) Gläser sowohl, wie die Prismen in der verticalen Trageplatte sind nach Belieben für jedes Auge apart zu ändern. Dadurch ist man auch in der Lage, etwaige Höhendifferenzen der Bildgrössen sofort auszugleichen, indem man die Basis des in seiner Stärke für jeden besonderen Fall auszuwählenden und einzusetzenden Prisma's ohne Weiteres aus der seitlichen Stellung nach oben oder unten verschieben kann. Man könnte demnach auch sehr wohl den Apparat zu orthopädischen Augenmuskelübungen bei Lähmungsschielenden verwenden. Da jedoch in weitaus der Mehrzahl der Fälle, namentlich bei gegebener Möglichkeit der Verschieblichkeit der beiden Objecte nach zwei Richtungen hin (von einander und je vom Auge fort), ein einziges Paar von Convexgläsern und Prismen für den praktischen Zweck genügen, so ist dem Stereoskop nur je ein Paar von mittleren Convex- und Prismengläsern beigegeben, die in möglichst einfacher Weise durch stramm angespannte Gummizüge an der verticalen Platte befestigt sind, und zwar so, dass sie alle Zeit aus dem Brillenkasten des Augenarztes gegen stärkere oder schwächere Gläser umgetauscht werden können. Complicirtere Vorrichtungen zum Wechseln der Gläser, wie Drehscheiben, mit einer Reihe von Gläsern versehen, ferner Rundskalen zum genauen Einstellen der Prismen etc. sind für den praktischen Gebrauch unnöthig, auch vertheuern sie den Apparat zu sehr und erschweren so die Anschaffung für Minderbemittelte. Bei der Variabilität der Stellung der beiden Objecte dürfte eben der Wechsel in den Gläsern auch wohl nur ausnahmsweise stattfinden, den der Arzt, unter dessen Anleitung und Controlle ja doch die Uebungen angestellt werden, dann dem jeweiligen Falle Rechnung tragend vornehmen müsste.

Dem Schöler'schen Postulate entsprechen ferner die Objectproben, die aus möglichst einfachen, in ihrer binocularen Vereinigung kein Missverständniss aufkommen lassenden Figuren bestehen. Diese Figuren sind in dünnem Messingblech eingeschnitten, um bei durchfallendem Lichte betrachtet zu werden, was ausser der Bequemlichkeit der Handhabungsweise vor Allem den Vortheil hat, dass sich die Zeichen dem Auge viel leichter aufdrängen. Jede Nummer der Vorlagen, natürlich je aus zwei Scheiben bestehend, deren Figuren zum binocularen Sammelbilde zu verschmelzen sind, ist einzeln käuflich; man findet darunter

in erster Linie Vorlagen, die einfach flächenhaft zu vereinigen sind, ferner aber auch solche, deren Vereinigung den Eindruck des Körperlichen bei dem binoculär Sehenden hervorrufen. Mit den ersteren Vorlagen, die am wichtigsten sind, hätten wohl stets die Uebungen zu beginnen.

Der Apparat mit 2 Paaren von Gläsern ist zu dem Preise von 8 Mark bei der optischen Firma von Schiller, Berlin NW., Louisenstr. Nr. 35, käuflich zu haben; jede einzelne Nummer der Vorlagen kostet extra 1,50 Mk.

Gesellschaftsberichte.

Königl. Aerzte-Verein in Budapest. (Auszug.)

Emil v. Grósz: Die Symptome der Tabes dorsalis am Auge. (Orvosi Hetilap Szemészet. 1896. Nr. 2.)

Die Meinungen über die Häufigkeit und die Natur der durch Tabes dorsalis am Auge verursachten Veränderungen sind sehr verschieden. Das hat seine Ursache theils in der Verschiedenheit des aufgearbeiteten Materials, theils in der einseitigen Verwerthung desselben. Deshalb trachtete Vortragender, seine Untersuchungen an Kranken in verschiedenen Stadien vorzunehmen und in jedem einzelnen Falle bezüglich der allgemeinen Symptome einen Sachverständigen zu Rathe zu ziehen.

Von den 103 untersuchten Fällen stammten 36 von der Ambulanz der Königl. ung. Universitäts-Augenklinik (Prof. Schulek) und aus der Privatpraxis des Vortragenden, 21 von den internen Kliniken (Prof. v. Korányi, Prof. Ketli), 29 von der Ambulanz für Nervenkranke (Prof. Laufenauer), 5 aus den öffentlichen Spitälern (Docent v. Korányi) und 12 Fälle aus dem Armenhause (Docent Schaffer). Diesmal referirt Vortragender über die klinischen Symptome, das Referat über die vorgenommenen histologischen Untersuchungen behält er sich für später vor. Er betont und beweist es mit Beispielen, dass die an den Augen vorkommenden Symptome Jahre, ja sogar Jahrzehnte lang früher bestehen als die übrigen. Von seinen Untersuchten besassen nur 13 % an beiden Augen volle Sehschärfe. Zwischen der Sehkraft beider Augen war bei 15 % ein sehr grosser Unterschied. Amaurose beider Augen fand er bei 4 %. Der Farbensinn zeigte bei 22 % wesentlichere Abweichungen vom normalen. Das Gesichtsfeld war bei 57 % pathologisch. Die Verengerung war grösstentheils oben-aussen. Hemianopische Veränderung fand er in keinem einzigen Falle. Das farbige Gesichtsfeld war fast ebenso oft äusserst eingeschränkt. Normalen Augenhintergrund fand er nur bei 12 %. In den meisten Fällen war schon ausgesprochene Atrophie vorhanden, in vielen Fällen Decoloration und graue Verfärbung der Papille. Venöse Hyperämie kam nur bei 4 % vor. Normaler Augenhintergrund mit voller Sehschärfe, freiem Gesichtsfelde und gutem Farbensinne wurde nur in 2 Fällen gefunden. Aus den bisherigen Beobachtungen resultirt, dass man durchschnittlich bei 32 % die Erkrankung des Sehnerven annehmen kann; Vortragender hingegen giebt der Meinung Ausdruck, dass die Entartung des Sehnerven ein beständiges Symptom der Tabes dorsalis bildet. Diese Entartung giebt sich anfangs in der charakteristischen grauen Verfärbung des Sehnervenkopfes kund und erscheint später unter dem Bilde der einfachen Atrophie des Sehnerven. Die functionellen Störungen bestehen in der langsamen, aber fortschreitenden Verminderung der

centralen Sehschärfe, in der peripherischen Verengerung (hauptsächlich obenaussen) des Gesichtsfeldes und bei manchen Fällen in Farbenverwechslung. In jenen Fällen, bei welchen venöse Hyperämie und Scotome vorkommen, nimmt er Complicationen mit Nicotinintoxication oder anderen Leiden an. Die Theilnahme des Sehnerven hält er entgegen neueren Theorien, der Auffassung Graefe's entsprechend, für associirt, und zwar erkrankt der peripherische Theil des Sehnerven schon sehr früh. Das beweist er nicht nur mit dem ophthalmoskopischen Befunde seiner Fälle, mit den functionellen Störungen und den gefundenen histologischen Veränderungen, sondern auch mit dem Falle Wagenmann's, der bei tabetischer Atrophie das frühe Verschwinden der zufällig anwesenden markhaltigen Fasern beobachtete. Er hält die Unterscheidung nicht für gerechtfertigt, nach welcher die im paralytischen Stadium entstandene Atrophie des Sehnerven schneller ablaufen würde, als diejenige, welche im praeatactischen Stadium entsteht. Nach ihm entsteht jede Atrophie des Sehnerven vor dem Eintritte der Ataxie, nur wurde der Sehnervenschwund in einer gewissen Zahl der Fälle erst im paralytischen Stadium diagnosticirt. Der Verlauf der Atrophie kann jedoch sehr verschiedene Zeit in Anspruch nehmen.

An den Pupillen fand er nur in 3,2 % seiner Fälle normale Verhältnisse. Das Robertson'sche Symptom konnte in 71 % nachgewiesen werden, und zwar in 65 % an beiden Augen, in 6 % an einem Auge. Auch Verschiedenheit der Pupillenweite wurde in 65 % gefunden. Von Lähmungen der äusseren Augenmuskeln kam am häufigsten (14 %) die Lähmung des Abducens vor, ein Mal wurde vollständige beiderseitige Ophthalmoplegie beobachtet. Unter solchen Verhältnissen hängt es nur von uns ab, dass wir in der Diagnostik der Tabes dorsalis die Untersuchung des Sehnerven in ausgedehnterem Maasse als bisher verwerthen. Die Lähmung des Abducens kommt bei Vortragendem deshalb seltener vor als bei anderen Beobachtern, weil er die diesbezüglichen anamnestischen Angaben ausser Acht liess, sondern nur die während der Untersuchung bestehenden Lähmungen in Betracht zog. Die Muskelstörungen hält er nuclearen Ursprunges. Sämmtliche an den Augen beobachteten Veränderungen sind dann am leichtesten verständlich, wenn wir als Ursache einen im Blute kreisenden schädlichen Stoff annehmen. Das wird, wie es die Meisten behaupten, durch die Syphilis bedingt, oder aber nach Strümpell durch das Toxin derselben.

Referate, Uebersetzungen, Auszüge.

1) **Der Bau und das Wesen des Glioma retinae,**[1] von Dr. Richard Greeff, Privatdocenten für Augenheilkunde. (Deutsche medic. Wochenschrift. 1896. Nr. 21.)

Aus einer Umschau in der Literatur über Glioma retinae geht hervor, dass die Ansichten über das Wesen dieser Geschwulst noch recht getheilt sind. Von Virchow, dessen meisterhaften Untersuchungen wir die erste genaue Kenntniss von der Zusammensetzung dieser Geschwulst verdanken, stammt der Name Glioma retinae; er drückt aus, dass die Geschwulst nach seiner Ansicht sich aus der

[1] Nach einem auf der 24. Versammlung der Ophthalmologischen Gesellschaft zu Heidelberg gehaltenen Vortrag. — Die Arbeit wurde mit theilweiser Unterstützung aus der Gräfin Bose-Stiftung ausgeführt.

die Nervensubstanz umgebenden Glia entwickele. Virchow betont jedoch die häufigen Uebergänge des Glioms zum Sarcom, die er Gliosarcome nennt, und spricht aus, der Gegenstand verdiene eine weitere eingehende Prüfung, ehe man ihn als definitiv festgestellt betrachte. Nach dem Erscheinen der Virchowschen Vorlesungen über die krankhaften Geschwülste sind fleissige und ausführliche Nachuntersuchungen über die Zusammensetzung des Glioma retinae von vielen Seiten erschienen; ich erinnere nur an die Untersuchungen von v. Graefe,[1] Schweigger,[2] Leber[3] und die grossen Monographien von Knapp,[4] Hirschberg[5] und Gama Pinto.[6] Unsere klinischen Kenntnisse der genannten Erkrankung sind in vielfacher Beziehung vollendet worden, die Entstehung der Geschwulst aus dem Gewebe der Retina ist über jeden Zweifel erhaben, aber ein abschliessendes Urtheil über die Natur der Gliomzellen haben wir bis heute nicht gewonnen. Die meisten Autoren haben sich der Ansicht Virchow's angeschlossen und halten die Zellen für gliomatös. Andere Forscher halten es nicht für gerechtfertigt, diese Geschwülste der Retina als Gliome zu bezeichnen, da sie wohl sarcomatöser Natur seien, eine Ansicht, die zuerst von Rindfleisch[7] ausgesprochen worden ist und die z. B. auch Ziegler[8] in seinem Lehrbuch vertritt. Von Wintersteiner[9] sind in neuester Zeit die Geschwülste als Neuroepitheliome aufgefasst worden.

Wenn wir kritisch die Literatur von heute durchgehen, so ist auch die Schicht, aus welcher das Gliom heraus sich entwickeln soll, keineswegs sicher nachgewiesen. Die meisten Autoren nehmen an, dass es aus den Körnerschichten entsteht. Doch gleich im Anfang der mikroskopischen Untersuchungen weichen die Angaben von einander ab. Schweigger[10] konnte das Entstehen der Geschwulst aus der äusseren Körnerschicht nachweisen, Hirschberg[11] fand den Herd der Geschwulst in der inneren Körnerschicht. Bald darauf fand Iwanoff,[12] dass auch von den in der Nervenfaserschicht gelegenen Bindegewebszellen aus die Entwickelung des Glioms erfolgen kann.

Wir finden die Gliome bestehend aus ungeheuren Anhäufungen von Zellen, die, nach Aussage vieler Autoren, den Zellen der Körnerschichten sehr gleichen. Ich bringe eigentlich nichts Neues vor, wenn ich besonders hervorheben möchte, dass die Zellen in der Geschwulst den Zellen der Körnerschichten doch recht wenig gleichen. Betrachten wir einen einfachen Schnitt durch einen Gliomknoten, mit Carmin oder Hämatoxylin gefärbt, so fällt uns zunächst jedesmal auf, so verschieden sonst die einzelnen Fälle auch sein mögen, dass in den Geschwulstmassen eine Anzahl ganz verschieden gestalteter Zellen vorliegen.

Am häufigsten finden sich kleine runde Zellen mit grossem Kern und schmaler Protoplasmaschicht. Zwischen ihnen sieht man bald mehr, bald weniger eine fein granulirte oder feine faserige Interzellularsubstanz. Nicht selten lagern unter diesen runden Zellen zerstreut ebenso grosse oder noch grössere längliche,

[1] v. Graefe, Arch. f. Ophthalm. XII.
[2] Schweigger, ibid. VI.
[3] Leber, Handbuch der Augenheilkunde von Graefe und Saemisch.
[4] Knapp, Die intraocularen Geschwülste. Karlsruhe 1868.
[5] Hirschberg, Der Markschwamm der Netzhaut. Berlin 1869.
[6] Gama Pinto, Untersuchungen über intraoculare Tumoren. Wiesbaden 1886.
[7] Rindfleisch, Klin. Mon.-Bl. f. Augenh. 1863.
[8] Ziegler, Lehrbuch d. pathol. Anatomie. 4. Aufl. S. 902.
[9] Wintersteiner, Ueber Bau, Wachsthum und Genese des Glioma retinae. Wiener klin. Wochenschr. 1894. Nr. 27.
[10] Arch. f. Ophthalm. VI. 2. [11] Ibid. XIV. 2. [12] Ibid. XV. 2.

eiförmige Zellen, oder auch sternförmige Zellen. Bereits von Virchow, Lemke,[1] Vetsch,[2] Rompe,[3] Leber[4] u. A. sind durch Zerzupfen oder an Schüttelpräparaten an letzteren Zellen kleine feine Fortsätze gesehen worden.

Ferner kommen bedeutend grössere, verschieden gestaltete Zellen vor, die seltener sind und deren ovaler Kern sich blasser färbt. Sie besitzen lange Fortsätze. Gama Pinto beschreibt sie sehr gut. Er vermuthet, dass das vielleicht echte Gliazellen sind oder der normalen Netzhaut angehörige Ganglienzellen, die er aber als zufällig in die Geschwulst hineingeschleppt erachtet.

Jedenfalls liegt nach Betrachtung dieser verschiedenartigen Zellen die Vermuthung nahe, dass das Gliom nicht aus einer Sorte Zellen bestehe, sondern dass die verschiedenen Zellen auch verschiedener Natur seien.

Was die Zellformen anbetrifft, so gleichen die Gliome der Retina sehr den Gliomen des Gehirns, doch unterscheiden sich die retinalen Gliome von letzteren und überhaupt von allen Geschwülsten sehr durch die Anordnung der Zellen. Die etwas vorgeschrittenen, aber noch intraocularen Geschwulstknoten bekommen durch die Art und Weise, wie sich die Zellen um die nicht allzu reichlichen Gefässe anordnen, etwas sehr Charakteristisches. Es findet sich nämlich rings um jedes Gefäss eine Zone von lebensfrischen Zellen, die sich mit Hämatoxylin sehr gut färben und scharf gegen die Zellen in der Umgebung abgesetzt sind, die nicht mehr ernährt, abgestorben sind und sich mit Kernfärbungsmitteln gar nicht oder sehr schwach färben. Um jedes quergetroffene Gefäss findet sich also ein Kranz, um jedes längsgetroffene ein breiter Streifen stark gefärbter Zellen, während die dazwischen liegenden Zellen ganz blass erscheinen. Es ist diese Anordnung der Zellen im Glioma retinae vielfach beschrieben worden, aber meist als eine Seltenheit und als ein Cylinder- oder Angiogliom aufgefasst worden. Ich stimme aber mit Wintersteiner ganz überein, dass diese Structur sich bei einigermassen entwickelten Gliomen, so wie wir sie gewöhnlich zu Gesicht bekommen, als die Regel findet und dem Gliom ein besonderes, charakteristisches Gepräge giebt, wodurch sich diese Geschwülste vor allen anderen, auch den Gliomen des Gehirns auszeichnen. Bei etwa 15 von mir untersuchten Gliomen fand ich diese Structur stets mehr oder weniger ausgeprägt.




Fig. 1. Schnitt durch Glioma retinae (sog. Cylindro-Gliom). Färbung mit Hämatoxylin.

Wintersteiner wünscht auf Grund dieser eigenartigen Structurverhältnisse die in Rede stehenden Geschwülste von den Gliomen zu trennen und sie anders zu benennen. Ich glaube kaum, dass dies nöthig ist, denn es ist sehr bemerkenswerth, dass, sobald die Geschwulst die Sclera durchbrochen hat, die neu gebildeten extraocularen Geschwulstknoten die cylindrische Structur um die

[1] Lemke, Arch. f. klin. Chirurgie. XXVI.
[2] Vetsch, Arch. f. Augenh. XI.
[3] Rompe, Beitrag zur Kenntniss des Glioma retinae. Inaug.-Diss. Göttingen.
[4] Leber, a. a. O.

Gefässe herum nicht mehr zeigen, sondern ganz wie die Gehirngliome aussehen. Wenigstens fand ich dies in den wenigen Fällen von durchbrochenen Gliomen, welche ich zu untersuchen Gelegenheit hatte. Vielleicht ist die eigenartige Structur der Netzhautgliome nur dadurch bedingt, dass dieselben im Bulbus eingeschlossen und unter dem Einfluss des intraocularen Druckes, welcher bald abnorm hoch wird, sich nur sehr schwer und langsam entwickeln und ernähren können. So kommt es, dass die Zellen, welche nicht unmittelbar um die spärlichen Gefässe liegen, absterben und degeneriren. Bei Geschwülsten von nur Kirschkerngrösse sind stets schon Degenerationen vorhanden. Nach erfolgtem Durchbruch, befreit vom intraocularen Druck, ist die Ernährung leichter, das Wachsthum, das bisher sehr langsam war, geschieht rapide, die Gefässentwickelung ist reichlicher, und die Zelldegenerationen sind viel seltener. Ich glaube deshalb nicht, dass man die Netzhautgliome principiell von den Hirngliomen trennen darf, mit denen sie im makroskopischen und mikroskopischen Aussehen sonst übereinstimmen.

In den letzten Jahren sind unsere Kenntnisse von dem Aufbau des Nervensystems ganz überraschend gefördert und zum Theil ganz umgestaltet worden. Die Gestalt und die Charakteristica der nervösen Zellen und Gebilde haben wir in einer Schönheit und Vollständigkeit darstellen gelernt, die wir uns früher nicht haben träumen lassen. Wir verdanken diese Fortschritte hauptsächlich neuen Färbemethoden, die sich im Princip von allen früheren Methoden dadurch unterscheiden, dass sie nicht alle Zellen in einem Schnitt darstellen, sondern nur hier und dort aus einem Zellcomplex eine Zelle erscheinen lassen und diese deshalb mit allen Fortsätzen und Verbindungen sich durch die daneben liegenden nicht gefärbten Zellen hindurch verfolgen lässt. Die einmal getroffene Zelle stellt sich mit allen Anhängen in vollendeter Vollständigkeit dar. So ist es uns gelungen, im Gehirn und Rückenmark Complexe klar zu legen, die wegen ihrer Dichtheit für alle menschlichen Hilfsmittel unentwirrbar erschienen.

Die Methoden und die ersten damit gewonnenen Resultate stammen von dem Italiener Camillo Golgi in Pavia und dem spanischen Gelehrten Ramon y Cajal in Madrid. Eine ähnlich wirkende vorzügliche Methode ist von Paul Ehrlich in Berlin ausgebildet. Die Silberimprägnation der nervösen Gebilde wird jetzt fast ausschliesslich nach der Methode von R. y Cajal vorgenommen, und in den neuesten Lehrbüchern stammen die meisten das Nervensystem betreffenden neuen Abbildungen aus den fleissigen Arbeiten Cajal's.

Wir können nicht genug Bewunderung zollen dem Senior unserer deutschen Anatomen, Herrn v. Kölliker, der, frühzeitig den Werth der von Cajal in spanischer Sprache niedergelegten Schätze erkennend, mehr als 70 Jahre alt, noch die spanische Sprache erlernte, um sich mit bewunderungswürdigem Fleiss in die neuen Methoden und Anschauungen einzuarbeiten. Hauptsächlich durch seine Arbeiten und Nachuntersuchungen haben die Cajal'schen Ansichten Interesse und Boden bei uns gewonnen und haben die reichste Ernte gebracht.

Auch der Ophthalmologie sind die neuen Methoden schon zu Gute gekommen und versprechen ihr für die Zukunft noch viel. Durch zahlreiche Arbeiten R. y Cajal's[1] haben wir ganz neue Anschauungen über die Morphologie und den Zusammenhang der retinalen Elemente erhalten, die durch mehrfache Nachuntersuchungen sich als richtig erwiesen haben.[2] Der schon von M. Schultze

[1] Ramon y Cajal, Die Retina der Wirbelthiere. Zusammengestellt und übersetzt von R. Greeff. Wiesbaden, J. F. Bergmann, 1894.

[2] Kallius, Anatomische Hefte von Merkel und Bonnet. III. 3. — Bach und Hosch, Arch. f. Ophthalm. XLI. 3.



u. A. gesuchte Zusammenhang der Stäbchen und Zapfen mit dem Nervensystem ist jetzt als definitiv festgestellt zu betrachten, und von fast allen Gebilden aus allen Schichten der Retina ist die Form und der Zusammenhang sicher dargestellt worden.

Die Methode stellt ausser den Nervenzellen auch die ihnen verwandte Neuroglia dar, und so gelang es danach auch ohne grosse Schwierigkeit, in der Retina und im Sehnerv die Neurogliazellen, wie sie von Golgi, Kölliker u. A. im Gehirn gesehen wurden, darzustellen.[1] Es hat sich gezeigt, dass hier nirgend ein Neuroglianetz vorkommt, sondern dass die Neuroglia aus selbständigen, stark verzweigten, spinnenartigen Zellen besteht, die sich mit überraschender Zierlichkeit und Vollständigkeit nach dieser Methode darstellen lassen.

Es lag nun der Gedanke nahe, auf Grund dieser neu erworbenen Kenntnisse und mit dieser Methode von Neuem eine Untersuchung des Glioma retinae vorzunehmen. Besteht dasselbe aus Geschwulstzellen, wie das Sarcom, so dürfte sich nach der Golgi-Cajal'schen Methode keine Imprägnation ergeben. Wenn sich dagegen Bilder fanden, so konnte es sich nur um Gliomzellen oder Nervenzellen handeln, und es liess sich dann mit dieser Methode eine vollständigere Darstellung der Form und der Fortsätze als bisher erwarten, die, verglichen mit anderen Zellformen aus der Retina, über das Wesen der Zellen einen Aufschluss versprechen würden.

Seit längerer Zeit bin ich mit diesen Untersuchungen beschäftigt, da jedoch nur ganz frisches Material zu verwerthen ist, so bin ich nur im Stande, über drei für meine Zwecke geeignete Fälle zu berichten, die mir durch die Güte des Hrn. Geh.-Rath Schweigger zur Untersuchung überlassen wurden. Einen vierten Fall von beginnendem Gliom, in dem sich noch zu viele normale Gebilde der Retina darstellten, scheide ich vorläufig bei der Beurtheilung aus. Das Material ist bei der Launenhaftigkeit der Methode noch nicht gross, — oft muss man 100 Schnitte durchsehen, bis man Zellen tadellos schön und frei von dem sie umgebenden Wirrwarr vorfindet — jedoch haben sich schon Befunde ergeben, die wohl der Mittheilung werth sind.

Es hat sich also zunächst ergeben, dass nach Ueberwindung einiger technischer Schwierigkeiten die Zellen im Glioma retinae sich mit der Golgi-Cajal'schen Methode an allen Stellen der Geschwulst mit überraschender Schönheit und Vollständigkeit darstellen lassen. Es gelang mir dies im ersten Fall wegen technischer Schwierigkeiten nur mässig, im zweiten und dritten Fall sehr gut, und es muss besonders hervorgehoben werden, dass sich die Zellen mitten in dem Geschwulstknollen, auch ganz fern von dem ursprünglichen Sitz der Retina darstellen, zum Theil in dichten Haufen, zum Theil vereinzelt.

Damit ist nach Allem, was wir bisher wissen, zunächst der Beweis erbracht, dass es sich nicht um eine sarkomartige Geschwulst handelt, sondern dass die vorliegenden Zellen gliomatöser oder nervöser Natur sind. (Schluss folgt.)

---

2) **Manuel du Strabisme**, par E. Javal. (Paris, G. Masson. 1896.) (Schluss.)

Javal geht nun auf specielle Fälle des Strabismus ein.

Die Myopie disponirt zu Str. conv. und div. in verschiedener Weise. Der Mechanismus, nach welchem der seltene Str. conv. der Myopen entsteht, fungirt nur bei hohem Myopiegrade ganz gleicher Augen unter der Voraus-

[1] Greeff, Arch. f. Augenh. XXIX. S. 320.

setzung, dass der Pat. keine Gläser beim Lesen trägt. Er convergirt dann sehr stark, um deutlich zu sehen; die Rect. int. erlangen dabei ein allmählich sich festigendes Uebergewicht, schliesslich entstehen für die Ferne Doppelbilder. Diese von einander zu entfernen, schielt Pat. nach innen. Anders ausgedrückt: es entsteht eine Verschiebung der Convergenzweite, ohne Veränderung der Convergenzbreite, in dem Sinne, dass der Nahepunkt der Conv. näher rückt, so dass der Fernpunkt und damit die Grenze des binoc. Einfachsehens nicht mehr im Unendlichen liegt. Nach letzterem kann Heilung erzielt werden durch Uebungen, den Fernpunkt der Conv. herauszuschieben, was J. durch Beobachtungen belegt. Im Uebrigen sind diese Fälle das günstigste Feld für eine Operation, die die Convergenzweite sofort verschiebt und dadurch, die Erhaltung binoc. Einfachsehens für die Nähe vorausgesetzt, sofortige Heilung herbeiführt. Diese zu erhalten, ist stetes Tragen von Gläsern für die Nähe erforderlich.

In hohem Maasse disponirt die Myopie zum Str. divergens. Ein Pat. mit hochgradiger Myopie ist gezwungen, sich der Lectüre sehr zu nähern. Ist nun ein Auge sehschwächer, stärker astigmatisch oder weniger myopisch, dann hört es auf mitzusehen und weicht schliesslich ab. Unterstützt wird dies durch die natürliche Neigung der Augen, zu divergiren, das „schlechtere" Auge braucht nur nicht zu convergiren, und es ist relativer Str. div., d. h. solcher für die Nähe entstanden. Die eben unter anderem vorausgesetzte Ungleichheit der Myopie ist selten, man findet fast immer die sphärische Refraction beider Augen gleich, wenn man den Astigm. durch einen Convexcylinder ausdrückt. Dagegen wächst die Myopie in Fällen von Strabismus div. bei dem für die Nähe allein gebrauchten Auge, und dadurch entsteht Verschiedenheit der Myopie als Folgeerscheinung.

Der Str. div. durchläuft zunächst ein Stadium, das, wie J. später ausführt, mit Unrecht „Insufficienz der Rect. int." genannt wird, dann eines der relativen Divergenz, wobei Schielen nur für die Nähe besteht. Wie oben angegeben, hat das schlechtere Auge kein Interesse zu convergiren, um ein schlechtes Bild mit einem guten zu verschmelzen, und in weiterer Consequenz bringt der Rect. ext. das Auge zur Divergenz, um störende Doppelbilder fortzuschaffen. Endlich wird das zum Lesen benutzte Auge zu myopisch, um in der Ferne sehen zu können, es weicht zum Weitsehen ab und damit ist absoluter Str. div. entstanden.

Die Behandlung besteht im Beginn in Verordnung von Gläsern, die den Fernpunkt auf 33 cm bringen, welche stets für die Nähe getragen werden müssen. Bei höherem Grade sind stereoskop. Uebungen, „controllirte Lectüre" angebracht, bei absolutem Str. geht diesem eine Operation voraus.

Das folgende Capitel ist der sogenannten musculären Insufficienz gewidmet. Eine solche Muskelschwäche, wie sie häufig als Ursache des Str. div. angesprochen wird, erkennt J. nur äusserst selten an, z. B. als angeborene. In den meisten Fällen ist das scheinbare Unvermögen durch optische Ursachen, überwiegend verschiedenen Grad von Astigm., hervorgebracht und verschwindet nach Correction mit entsprechenden Gläsern. Kann man eine solche Ursache nicht feststellen, so liegt das an unserer noch nicht genügend entwickelten Kenntniss der optischen Fehler des Auges.

Unter diesen Voraussetzungen ist eine Behandlung mit Prismen oder Tenotomie zu verwerfen. Sie besteht wie beim Str. div., deren erstes Stadium die „Insufficienz" ist, in der Correction der Anisometropie durch Gläser, im fortgeschritteneren Stadium in Convergenzübungen, nicht um die Muskeln zu kräftigen, sondern um die Innervation richtig zu stellen. Dadurch wird das Punctum proximum der Convergenzbreite dem Auge genähert. Echte secundäre

Muskelschwäche in Folge Nichtgebrauchs weicht nur langsam. Endlich ist gleichzeitige Divergenz von über 12—15° zu operiren.

Die Hypermetropie führt zu Str. convergens auf folgende Weise. Durch eine plötzliche Parese der Accommodation wird der Kranke, der richtiges Verhältniss zwischen Accommodation und Convergenz voraussetzt, zu übermässiger Convergenz veranlasst, er hat damit den ersten Schritt zum Str. conv. gethan. Das Auftreten des Strabismus ist gewöhnlich kurz nach Erkrankungen beobachtet, die solche Paresen begünstigen (Scarlatina, Angina), auch wohl analoge Paresen des Sphincter vesicae hervorrufen. Begünstigt wird der Str. conv. durch mittlere Grade der Hypermetropie. Der Emmetrop würde bei Accommodationsparese nur für die Nähe das Bestreben zu schielen haben, der hochgradig hypermetropische Patient verzichtet auf gutes Sehen, da er die dazu nothwendige Anstrengung nicht durchführen kann. Javal giebt die Anfechtbarkeit dieser Theorie zu, hält sie aber für die meisten Fälle für zutreffend.

Auf diese Weise kann zunächst ein periodischer Strabismus entstehen, bei dem kein fixer Theil besteht. Das Schielen beginnt meist im 3. Lebensjahre. Zunächst auf die Nähe beschränkt, findet es sich später auch für die Ferne, wenn genaues Sehen erstrebt wird.

Zur Behandlung genügt die Schielbrille, die dann stets bei Beschäftigung mit nahen Gegenständen zu tragen ist, in vielen Fällen. Man vermeidet Accommodationsanstrengungen, führt die oben angeführten Uebungen zur Erweiterung des binoc. Sehfeldes mit und ohne Stereoskop durch und hat nach erlangter Heilung peinlich auf die Controlle der „binoc. Lectüre“ zu achten.

Im Gegensatz zum periodischen Str. conv. steht der alternirende, der fast stets nur einen unveränderlichen Theil hat. Er entwickelt sich nur bei ganz gleichen Augen nach dem obigen Mechanismus. Die Abweichung ist nothwendig sehr gross, da der Schielende die gleich deutlichen Doppelbilder möglichst weit von einander zu entfernen sucht.

Ausgiebige Operation kommt hier bei der Behandlung vor Allem in Betracht. Will man volle Heilung erreichen, allerdings auch nur dann, so schreite man zur Uebercorrection, die durch Erzeugung ungewohnter gekreuzter Doppelbilder die folgenden optischen Uebungen erleichtert.

Eine Mittelstellung zwischen periodischer und alternierender Str. conv. nimmt der permanente Str. unilateralis ein. Er geht aus dem periodischen hervor, indem bei ungleichen Augen das schlechtere, d. h. das stärker astigmatische, zur Abweichung gewählt wird. Prognostisch wichtig ist es einmal, ob, wie sehr oft, ein Rest von Fixation noch erhalten ist. Eine kleine Abweichung ist für die Voraussage meist nicht günstig, da sie beweist, dass nur geringes Gewicht auf die Wahrnehmungen des abgewichenen Auges gelegt wird.

Die Behandlung sucht durch die Schielbrille Function und Fixation des abgewichenen Auges zu kräftigen, damit also den einseitigen in alternirenden Strabismus zu verwandeln. Ist dies erreicht, so gelten die für diesen angeführten Regeln.

Eine beim Strabismus häufig beobachtete Folgeerscheinung ist die „Amblyopia ex ablepsia“. Sie ist hauptsächlich charakterisirt durch den Verlust der Fixation. Dass sie thatsächlich eine Folge des Strabismus ist und nicht, wie vielfach angenommen, eine Ursache desselben, beweist die Thatsache, dass, von ganz veralteten Fällen abgesehen, meist Besserung oder Heilung erreicht wird. In einem frischen Falle genügte sogar der kurze Gebrauch der Schielbrille. Häufig ist eine Operation erforderlich, die dem Auge sofort die richtige Stellung giebt, während diese sonst nur durch Nystagmus erreicht wird.

Es ist eine besondere Art des Nystagmus, die den Strabismus mit Muskelschwäche begleitet. Sie besteht aus ruckweisem Hinwenden des Auges zum Object, langsamem Abweichen davon in fortwährendem Wechsel. Musculäre Insufficienz bedeutet eben, dass ein Muskel, um das Auge in die rechte Stellung zu bringen, eine starke Anstrengung ausführen muss, die er durch derartige Saccaden bewerkstelligt. Ohne Nystagmus kann ein damit behaftetes Auge nur in einem bestimmten Punkte, dem Ruhepunkte, sehen. Diesen in die richtige Lage zu bringen, ist Sache einer energischen Operation. Letztere corrigirt gleichzeitig die Abweichung, da Nystagmus sich bei Str. conv. mit Insufficienz der Rect. int., resp. bei Str. div. verbunden mit Insufficienz der Rect. ext. findet.

Damit ist der Grundtheil des Werkes beendet, es folgen nun Besprechungen von besonders erschwerenden Begleitumständen. Ein solcher ist zunächst die Abneigung, die Eindrücke beider Augen zu verschmelzen. Sie rührt von dem Bestreben her, Doppelbilder, wie sie der Schielende nach der Operation erhält und für die ihm das Verschmelzungsbestreben noch fehlt, möglichst weit von einander zu entfernen. Die physiologische Anziehung der Augeneindrücke an Stelle des pathologischen Auseinanderziehens zu setzen, ist Sache der Behandlung mit dem Stereoskop. Das Ziel kann stets erreicht werden, eventuell mit Zuhülfenahme der Schielbrille.

Nach einigen frühere Ausführungen zusammenfassenden Bemerkungen kommt **Javal** zu dem schwierigen Gebiete der falschen Projection.

Er erörtert zunächst das Zustandekommen derselben, welches eine Folge des Strabismus ist. Zum Beweise dient ein Fall, bei welchem nach einer Operation in Folge der neuen Augenstellung im Laufe der Jahre eine neue falsche Projection an Stelle der alten trat. Weitere Belege finden sich in der sehr grossen Zahl von Beobachtungen, die eingehend mitgetheilt sind. J. bemerkt dazu, dass der Strabismus, mit dem falsche Projection verbunden war, in den meisten Fällen vor Ablauf des ersten Lebensjahres eintrat, oft auch angeboren war. Doch sind auch Fälle angeführt, wo die falsche Projection erst bei Erwachsenen eintrat. Das Material kann in drei Gruppen eingetheilt werden.

Die erste ist gebildet von Patient mit Strab. conv. alternans. Bei diesen ist die Fixation abwechselnd und entsprechend die falsche Projection des nicht fixirenden Auges. Vollständige operative Correction bringt normale Verhältnisse und damit Verschwinden der falschen Projection mit sich.

Eine zweite Gruppe, die grosse Mehrzahl der Fälle, braucht stets nur ein Auge zur Fixation. Das andere abgewichene Auge hat die Gewohnheit angenommen, das Gesehene entsprechend den Wahrnehmungen des fixirenden richtig zu localisiren. Die centrale Sehschärfe des nicht fixirenden Auges, die mit der Sehkraft eines peripheren Theiles des anderen in Concurrenz treten würde, wird herabgesetzt, um Verwirrung zu vermeiden.

Die dritte Gruppe nehmen Anisometropen ein. Bei ihnen werden die Augen für Nähe und Ferne abwechselnd benutzt, während das nicht fixirerende Auge abweicht und entsprechend falsch projicirt.

Für die Behandlung der falschen Projection ergiebt sich daraus der Schluss, vor Allem zu operiren, um das abgewichene Auge in eine Stellung zu bringen, in der es Interesse hat, richtig zu projiciren. Dann folgt langer Verschluss des anderen Auges mit der Schielklappe, ehe weitere Uebungen beginnen können.

Zwei in grösster Ausführlichkeit mitgetheilte Selbstbeobachtungen werden im Folgenden zu Schlüssen herangezogen.

Das Schlusskapitel wendet sich an diejenigen, welche die Theorie des binocularen Sehens näher interessirt. Gestützt auf seine Beobachtungen verficht

Javal zunächst die Theorie der correspondirenden Punkte. Während die Projectionstheorie keine Erklärung für das physiologische Doppeltsehen und für das Maass der dritten Dimension durch Augenbewegungen hat, wird sie unterstützt durch die Lehre von der falschen Projection. Doch giebt die Theorie der identischen Punkte die Erklärung des ersteren leicht, während auch die letztere gut in ihren Rahmen passt.

Wenn ein Fixirpunkt aufhört zu functioniren, tritt eine Störung im Mechanismus des binocularen Sehens ein. Diese ist bei alternirendem Strabismus vorübergehend, dauernd bei einseitigem Strabismus. Denn dabei verlernt das Auge, das Gesehene auf seinen Fixirpunkt zu beziehen, es gewöhnt sich, seine Eindrücke auf die Person selbst zu beziehen, und es entsteht, wie Beobachtungen zeigen, grosse Ungenauigkeit der Localisation. Dies steht im Widerspruch mit dem physiologischen Einfachsehen, das uns durch die correspondirenden Punkte sehr genau über die Lage der Bilder beider Augen unterrichtet. Die anomale Gewohnheitslocalisation macht bei geeigneten Maassnahmen dem physiologischen Mechanismus wieder Platz.

Die Beziehungen zwischen den correspondirenden Punkten sind in der Grundlage angeboren, theilweise im Sinne der Vererbung von Erfahrungen früherer Generationen. Eine grosse Rolle spielt die Erfahrung bei der Auslegung der peripheren Netzhauteindrücke, auf ihr allein beruht das Maass des Reliefs.

Die gegen die verfochtene Theorie aufgestellte Behauptung, dass Bilder, die nicht auf correspondirende Punkte fallen, zur Verschmelzung gelangen, ist falsch, wie dies aus allen Beobachtungen hervorgeht. Wenn andererseits Wahrnehmungen, welche auf correspondirende Punkte fallen, zuerst nicht verschmolzen werden, liegt das an wechselnder Aufmerksamkeit der Augen. Trotzdem es paradox klingen mag, sind es gerade die Schielenden mit falscher Projection, deren Beobachtung am meisten für Javal's Theorie spricht. Der Verf., der in dem besprochenen Werke die Arbeit seines ganzen Lebens niedergelegt hat, schliesst mit dem Rathe, seine Bestrebungen zur vollen Heilung in schwierigen Fällen nicht nachzuahmen, denn „die Leute verdienten, wie ihm schon A. v. Graefe sagte, die unendlich grosse Mühe nicht". In leichteren Fällen dagegen wird die optische Behandlung die Ausdauer mit voller Befriedigung lohnen.

Spiro.

Journal-Uebersicht.

I. The Ophthalmic Review. 1896. Januar.

1) Medullated nerve fibres of the human retina. Microscopial examination of three eyes, by C. H. Usher.

Von Maur, Virchow und Recklinghausen stammen bisher die einzigen anatomischen Untersuchungen markhaltiger (doppeltcontourirter) Sehnervenfasern. Usher hatte Gelegenheit, drei weitere Bulbi zu untersuchen, die zu Lebzeiten der Patienten ophthalmoskopirt worden waren. Die Untersuchungen bestätigten, dass die Sehnervenfasern ihre Markscheide im hinteren Theile der Lamina cribrosa verlieren; nur ein Fall zeigte ganz vereinzelte Markscheiden auch innerhalb der Lamina. Die Fasern erhalten erst wieder auf der Höhe der Papille ihre Markscheiden und breiten sich, allmählich nach der Peripherie hin abnehmend, in der Nervenfaserschicht der Netzhaut aus, wobei sie zweierlei Formen von Achsenschwellung zeigen, entweder eine spindelförmige Ausweitung ihres ganzen Lumen, oder eine mehr runde oder unregelmässige Schwellung, welche an der

Faser selbst sitzt oder an eine spindelförmige Anschwellung der ersten Art sich anschliesst, ihrem Charakter nach mehr eine Verdickung der Markscheide selbst darstellend.

2) Supernumerary caruncula lacrymalis, by Sydney Stephenson.

Ein 11jähriges Mädchen zeigt eine Duplicatur der rechten Carunkel. Sie setzt sich zusammen aus einem Ueberzug von Epidermis und Bindegewebe mit Haarfollikeln, Talgdrüsen, gestreifter und glatter Muskulatur und Fettzellengruppen, ganz wie die eigentliche Thränenkarunkel. Es ist dies also ein bisher noch nicht verzeichnetes Phänomen, wie es vom Tragus und der Brustwarze bekannt ist.

Es folgen **Referate** und **Gesellschaftsberichte.** Peltesohn.

II. Presbyterian Eye, Ear and Throat Charity Hospital Reports. No. I. 1896.

1) Degress of astigmatism, however low, when they annoy, should be corrected, by Julian J. Chisohn.

Nach Ch. sind es von den Augenanomalien, welche Kopfschmerzen und nervöse Beschwerden verursachen, hauptsächlich die ganz geringen Grade von Astigmatismus, welche die quälendsten Symptome und die hartnäckigsten Erscheinungen machen. Dieser mässigste Astigmatismus von 0,25 D kommt so häufig vor, dass Ch. ihn selbst für die Norm ansehen möchte. Allerdings betont er dabei als Grundsatz, dass volle Sehschärfe an sich kein Beweis gegen das Vorhandensein eines solch schwachen Astigmatismus ist, dass sich ein solcher trotz derselben als die Ursache einer Asthenopie herausstellen kann. Stärkere Hypermetropie kann eher vernachlässigt werden, als der geringste Astigmatismus. Es gehört aber Energie und Uebung dazu, selbst intelligenten Menschen denselben zum Bewusstsein zu bringen. Ch. sah unter 1345 astigmatischen Augen über 59 %, welche einen Astigmatismus von nur 0,25 D besassen und Kopfschmerzen verursachten; nur 6 % hatten 0,75 und ebensoviel etwa 1 D Astigmatismus, während die höheren Grade dagegen an Zahl verschwanden. Die Cylindergläser mussten je nach Bedürfniss entweder für die Dauer oder nur während des Gebrauchs der Augen verschrieben werden.

2) Treatment of advancing corneal lesions in gonorrhoeae ophthalmia, by Hiram Woods.

W. unterscheidet drei Ursachen, aus denen sich die Gefahr der Hornhautschwärung bei der Blenorrhoe des Auges herleiten lässt.

1. die Circulations- und Ernährungsstörung, welche durch die entzündliche Exsudirung in das mucöse und submucöse Gewebe am Limbus hervorgerufen wird,
2. die directe Infection,
3. der Druck auf die Hornhaut vom Eiter und der Lidschwellung.

Um alle Indicationen, die hieraus resultiren, gleichzeitig zu erfüllen, ist am besten die Höllensteinlösung geeignet, die W. sobald sie in der üblichen 2 procentigen Concentration nicht zum Ziele führt, auch stärker anwendet, und zwar nicht bloss zur sorgfältigen Pinselung der Bindehautbuchten, sondern auch des Geschwürs direct. W. unterscheidet drei Arten von gonorrhoischen Geschwüren: solche, die wie die meisten Conjunctivitiden auf die 2 procentige Lösung günstig reagiren, und, das andere Extrem, solche, die von Anfang an

hoffnungslos verlaufen, wo eine kleine Infectionsstelle die schwache Hornhaut rapide zerstört. Dazwischen liegt die dritte Gruppe derjenigen Ulcera, die Verf. im Auge hat, welche er mit der stärkeren Lösung beeinflussen kann. Zwei Krankengeschichten werden mitgetheilt.

3) **A case of iridodialysis with operation,** by Hiram Woods.

Die abgerissene Irispartie lag wie ein bläulich weisses Band quer über der Linse, etwas unter dem horizontalen Durchmesser. Um optisch und kosmetisch eine Besserung herbeizuführen, zog Verf. das Irisfragment in einen Hornhautschnitt am Limbus, um es dort anheilen zu lassen. Die Sehkraft des auf diesen Eingriff gar nicht reagirenden Auges erreichte $^{20}/_{70}$, das Aussehen war das einer completen Mydriasis. Peltesohn.

Vermischtes.

Prof. Grut hat sein Amt wegen seines Alters niedergelegt. Bjerrum ist sein Nachfolger als Professor der Ophthalmologie in Kopenhagen geworden.

Bibliographie.

1) II. Jahresbericht des Directoriums des Blindenversorgungshauses Francisco-Josephinum in Prag 1896. Das von der böhmischen Sparcassa am 25. Nov. 1888 aus Anlass des Regierungsjubiläums des Kaisers gegründete Blindenasyl wurde im Jahre 1893 feierlich eröffnet. Nach dem vorliegenden Jahresberichte befinden sich derzeit 82 Pfleglinge (34 Männer, 48 Weiber) daselbst in Versorgung. Die Anstalt ist lediglich Versorgungsanstalt, daher statutengemäss nur für unheilbare, bildungsunfähige Blinde bestimmt. Schenkl.

2) Zur Kenntniss der Localisation im Kerngebiete des Oculomotorius, vorläufige Mittheilung von Doc. Dr. St. Bernheimer, Augenarzt in Wien. (Wien. klin. Wochenschr. 1896. Nr. 5.) „Beim Kaninchen scheinen die vom Oculomotorius versorgten vier äusseren Augenmuskeln von den Ganglienzellen des distalen und mittleren Drittels und zwar zumeist des gegenüber liegenden Kerngebietes abzuhängen, während die Ursprungsstellen für die Binnenmuskeln im proximalsten Antheile des Oculomotorius-Centrums zu suchen wären."
Schenkl.

3) Untersuchungen über die topographischen Beziehungen zwischen Retina, Opticus und gekreuzten Tractus opticus beim Kaninchen, von Prof. Dr. A. Pick (Prag) m. 12 Taf. (Nova acta d. kais. Leop. Carol. Academie Band 66. — Wien. klin. Wochenschr. 1896. Nr. 5.) Im Verein mit Herrenheiser hat P. an verschiedenen Stellen der Retina von Kaninchen Verletzungen erzeugt, und die darauf folgenden Degenerationen in den optischen Leitungsbahnen studirt. Es zeigte sich, dass den verschiedenen Retinalabschnitten im Allgemeinen die gleich gelegenen Abschnitte im Opticusquerschnitt entsprachen, und dass die Opticusfasern auch jenseits des Chiasmas im Tractus ihre relative Lage beibehalten, sodass die untersten Opticusfasern die untersten Tractusfasern bleiben, während die inneren Fasern des Nerven die äusseren des Tractus werden.
Schenkl.

Um Einsendung von Separatabdrücken wird gebeten.

Verlag von Veit & Comp. in Leipzig. — Druck von Metzger & Wittig in Leipzig.



Centralblatt
für praktische
AUGENHEILKUNDE.

Herausgegeben von

Prof. Dr. J. Hirschberg, Geh. Med.-Rath, in Berlin.

Monatlich ein Heft. Preis des Jahrganges 12 Mark. Zu beziehen durch alle Buchhandlungen des In- und Auslandes und die Postanstalten des Deutschen Reiches.

Juli. Zwanzigster Jahrgang. 1896.

I. Ueber Blutresorption aus dem Auge.

Von Dr. **Max Linde.**

In neuester Zeit ist über den Humor aqueus, dessen Absonderung und Resorption, sowie über die Rolle, welche der Canalis Schlemmii dabei spielt, viel geschrieben worden. Dagegen sind die Resorptiosverhältnisse des Blutes aus der Vorderkammer noch nicht genügend erforscht. Zwar

ist es klar, dass auch hierbei der Canalis Schlemmii eine Hauptrolle spielt. Aber wenn man diese Frage bei Seite lässt, — ich nehme an, dass der Canal ein Lymphraum ist, so bieten doch noch die Arten des Zerfalls und der Resorption des Blutes eine Menge von Problemen. Auch bleibt die Frage zu entscheiden, warum beim gereizten Auge die Resorption des Blutes stockt.

Auf Anregung des Hrn. Geh.-Rath Prof. HIRSCHBERG erzeugte ich bei 24 Kaninchenaugen Blutungen in die Vorderkammer, analog den Blutungen, welche man bei der Irisausschneidung zuweilen am Menschen beobachten kann.

Hierbei stellte sich nun gleich die Thatsache heraus, dass man nicht in der Lage ist, eine Blutung ganz nach Belieben in der gewünschten Ausdehnung zu erzielen. Am leichtesten bekommt man eine Blutung, wenn man an der Iris mit einer Pincette eine Zerrung ausübt. Oft genügt ein leiser Zug, eine feine Läsion, um eine ausgedehnte Blutung zu erzielen, die oft die ganze Vorderkammer ausfüllt. In manchen Fällen aber will die Iris nicht bluten. Versuche, mit einem GRÄFE'schen Messer die gefässreiche Iris zu verwunden, ergaben keine genügende Blutung. Andererseits konnte man in einigen Fällen fast die halbe Iris abreissen, ohne viel Blut zu bekommen. Allerdings stellte sich dann später eine starke Reizung des Auges mit Druckvermehrung ein.

Die meisten Augen konnten, wenn die Operation unter streng aseptischen Cautelen ausgeführt wurde, und die Lider nach der Operation bis zur Heilung der Hornhautwunde vernäht waren, bis zur völligen Resorption des Blutes verfolgt werden. Einige wurden aber schon im Stadium der Resorption enucleïrt.

Eine der wichtigsten Thatsachen, die hierbei constatirt werden konnten, ist die, dass die Blutung sich fast nie allein auf die Vorderkammer beschränkt und dass, auch wenn nur Blut in der Vorderkammer war, auch andere Theile des Auges blutige Durchtränkung der Gewebe, also Spuren der Blutaufsaugung zeigen. Es wurde ferner gefunden, dass, auch wenn makroskopisch die Aufsaugung längst vollendet erscheint, doch das Mikroskop noch zahlreiche Spuren der vorausgegangenen Blutung aufweist.

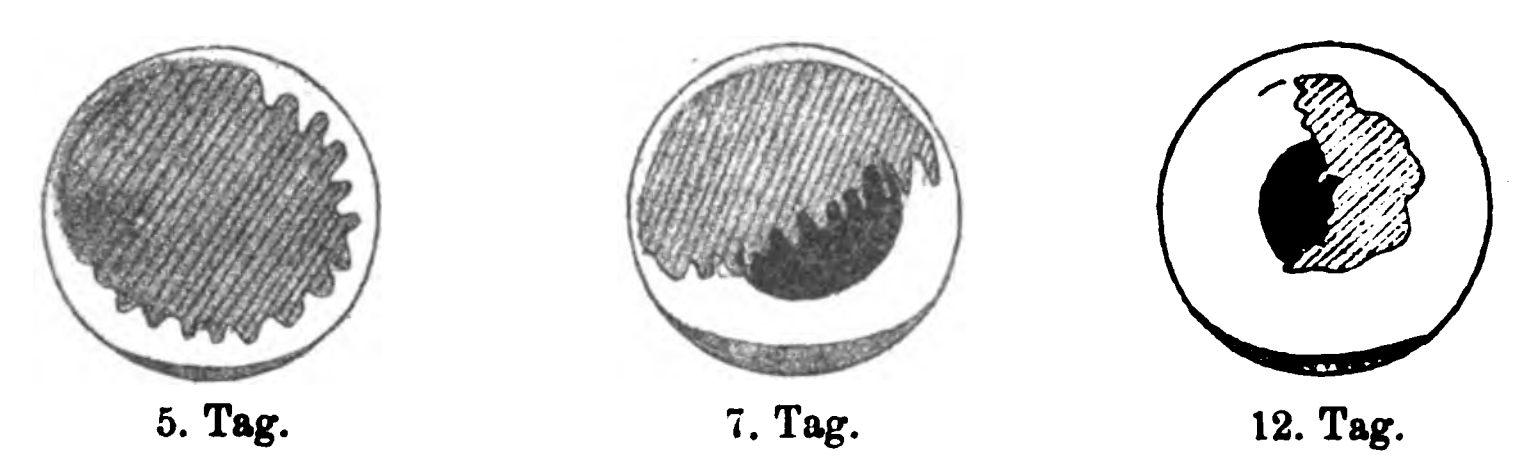
Als wichtig zu betrachten ist ferner die Thatsache, dass bei einer in der angegebenen Weise bewirkten Iriszerrung, welche nebenbei bemerkt sehr schmerzhaft ist, da selbst tief narcotisirte Thiere noch Zeichen des Schmerzes von sich geben, eine bedeutende Läsion des Ciliarkörpers und der Chorioidea mit Lockerung der Zonula bewirkt wird. Es ist deshalb unglaublich, wie DE WECKER eine Irisabreissung als Ersatz der Iridectomie beim Glaucom empfehlen konnte. Noch lange nach der erfolgten Irisabreissung findet man Blutextravasate im Ciliarkörper, der Chorioidea, ja in der Netzhaut. Dass es auch zur Linsenluxation kommen kann, mag nebenbei bemerkt werden.

In Folgendem soll nun versucht werden, den Gang der Resorption eines Blutergusses in die Vorderkammer zu schildern.

Beim reizlosen Kaninchenauge entwickelt sich nach dem Eingriffe eine leichte Hornhauttrübung, die in der Nähe der Wunde opak, aber noch durchsichtig ist und nur höchstens ein Dritttheil der Hornhaut beträgt. Diese feine Trübung verschwindet schon in zwei bis drei Tagen nach der Operation. Sie stört in keiner Weise die Beobachtung der Vorgänge in der Vorderkammer.

Schon nach wenigen Stunden, sicher am folgenden Tage nach der Operation, bemerkt man, dass das Blut geronnen ist. Es ist vollständig mit Iris und Cornea verklebt. Stellenweise zeigen sich gelbliche Fibrinausscheidungen in diesem Blutkuchen.

Bereits am dritten Tage bemerkt man deutliche Spuren der Resorption am Blutkuchen. Die Oberfläche wird zackig, wie ausgefressen, was sich besonders am Rande gut beobachten lässt. Stellenweise bemerkt man fein gefranzte Partien. Zugleich fallen einige der wieder aufgelösten Blutreste und gekörnte Elemente auf den Boden der Vorderkammer und bilden hier einen feinen Blutsaum. (Fig. 1.) Auf der Descemet'schen Membran setzen



5. Tag. 7. Tag. 12. Tag.

Fig. 1. Blutungen.
Am Boden der Vorderkammer findet sich ein halbmondförmiger röthlicher Satz von Blutdetritus.

sich Reste von Fibrin und Blutfarbstoffen fest, sodass die Cornea nicht ganz durchsichtig ist. Die Farbe derselben bekommt eine eigenthümliche blaugraurothe Nuance. Am 7. oder 8. Tage bemerkt man nur noch einige der Regenbogenhaut anhaftende Blutklümpchen, welche wie angefressen aussehen. Die Farbe des sichtbaren Theiles der Iris ist röthlich-braun. Die Pupille ist oft mit quer über dieselbe hinweg ziehenden Fibrinbalken verdeckt.

Wenn man durchleuchtet, findet man auch auf der hinteren Seite der Linse Blutauflagerungen, oft wie zierliche Blutstreifen. Auch der Glaskörper zeigt oft Trübungen und Blutreste.

Vom 9. bis 14. Tage an ist beim reizlosen Kaninchenauge bei makroskopischer Betrachtung das Blut aus der Vorderkammer geschwunden. Am längsten hält sich der am Boden der Vorderkammer abgelagerte Blut-

detritus, welcher wahrscheinlich nichts weiter ist, als das fortgeschwemmte Material des Blutkuchens. Mikroskopisch konnte noch nach 14 Tagen im Kammerwinkel Blut nachgewiesen werden.

Soweit die physiologische Beobachtung. Anatomisch gestalten sich die Verhältnisse jedoch anders. Zunächst fällt beim Schneiden auf, dass sämmtliche Gewebstheile des Auges eine gelb-röthliche Färbung zeigen. Besonders der Glaskörper ist blutig gefärbt. Mikroskopisch zeigt derselbe ausser Blutkrystallen keine gekörnten Elemente. Die Röthung rührt wesentlich von gelösten Blutfarbstoffen her; es handelt sich also um keine Deckfarbe, sondern um eine durchsichtige Lasurfarbe. Das gleiche ist mit der Linse der Fall. Noch lange nach der voraufgegangenon Blutung zeigt die Linse eine röthliche Färbung, etwa wie die einer Cataracta Morgagni, nur

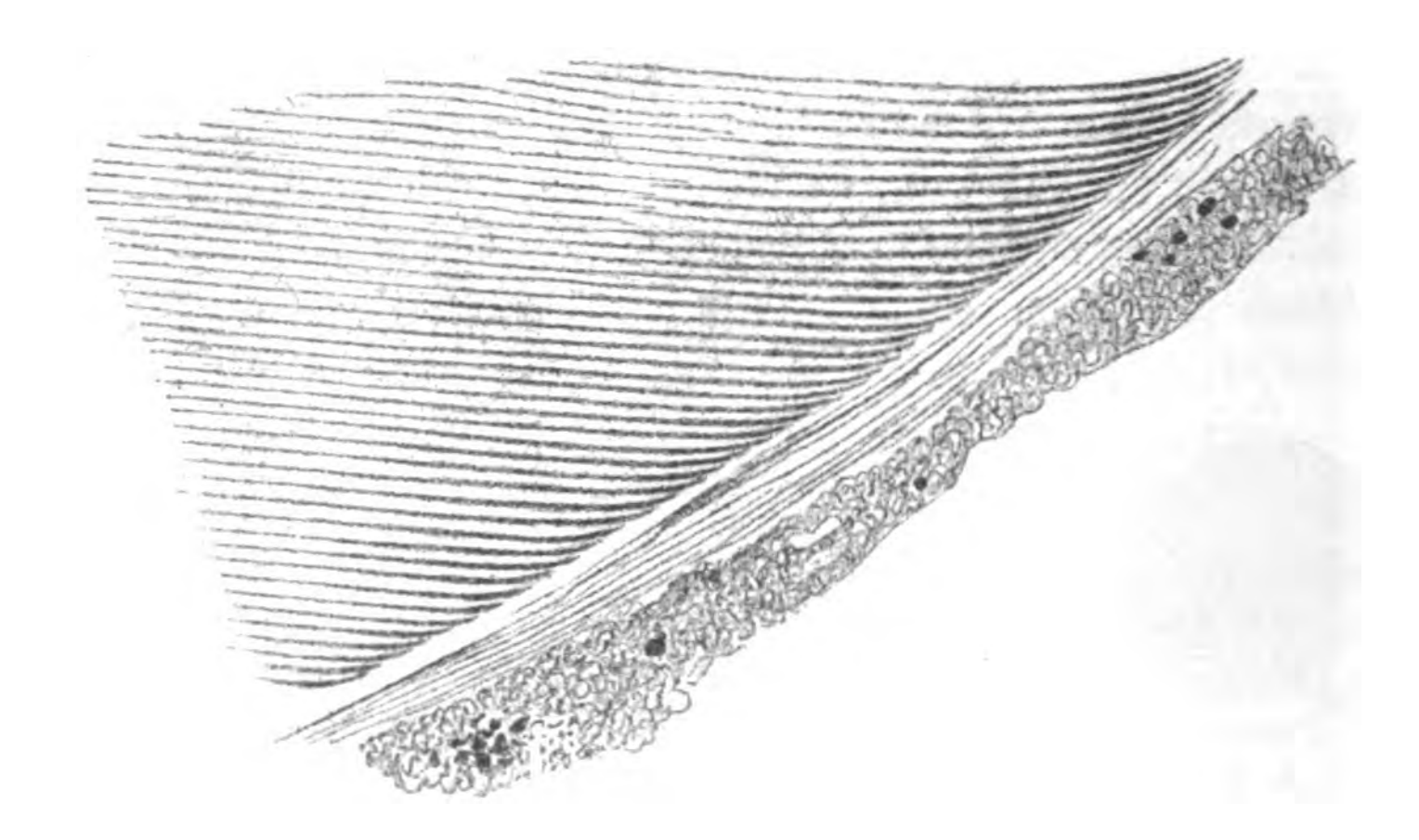


Fig. 2. Blutige Auflagerungen auf die Linsenkapsel. Vergr. 250fach lin.

mit dem Unterschied, dass die Rinde am meisten participirt, während der Kern untingirt bleibt. Besonders charakteristisch ist der Durchschnitt der Linse. Hier hebt sich bandartig die röthlich gefärbte Linsenrinde von dem Kern ab. Auf der Linsenkapsel finden sich noch lange die schon erwähnten Auflagerungen von feinen Fibringerinnseln mit eingestreuten schwarzbraunen Blutkrystallen (vgl. Fig. 2).

Die Netzhaut zeigt ausser blutiger Durchtränkung nur hin und wieder Hämorrhagien. Dagegen fehlen nie hämorrhagische Ergüsse der Chorioidea, besonders zwischen Pigment- und Blutgefässschicht, sodass die Pigmentschicht wie abgehoben erscheint.

Das Corpus ciliare zeigt Schwellung und Hyperämie. In den Maschen und Fortsätzen finden sich dicke Blutgerinnsel aus zerfallenen Blutkörperchen. Die hintere Augenkammer ist meist noch völlig mit Blut gefüllt, wenn aus der Vorderkammer alles Blut geschwunden ist (vgl. Fig. 3).

Die Iris selbst zeigt an der abgerissenen Stelle Verdickung und Schrumpfung sowie Erweiterung der Maschen des Gewebes. Auch sonst finden sich in der ganzen Regenbogenhaut die Gefässe erweitert und strotzend

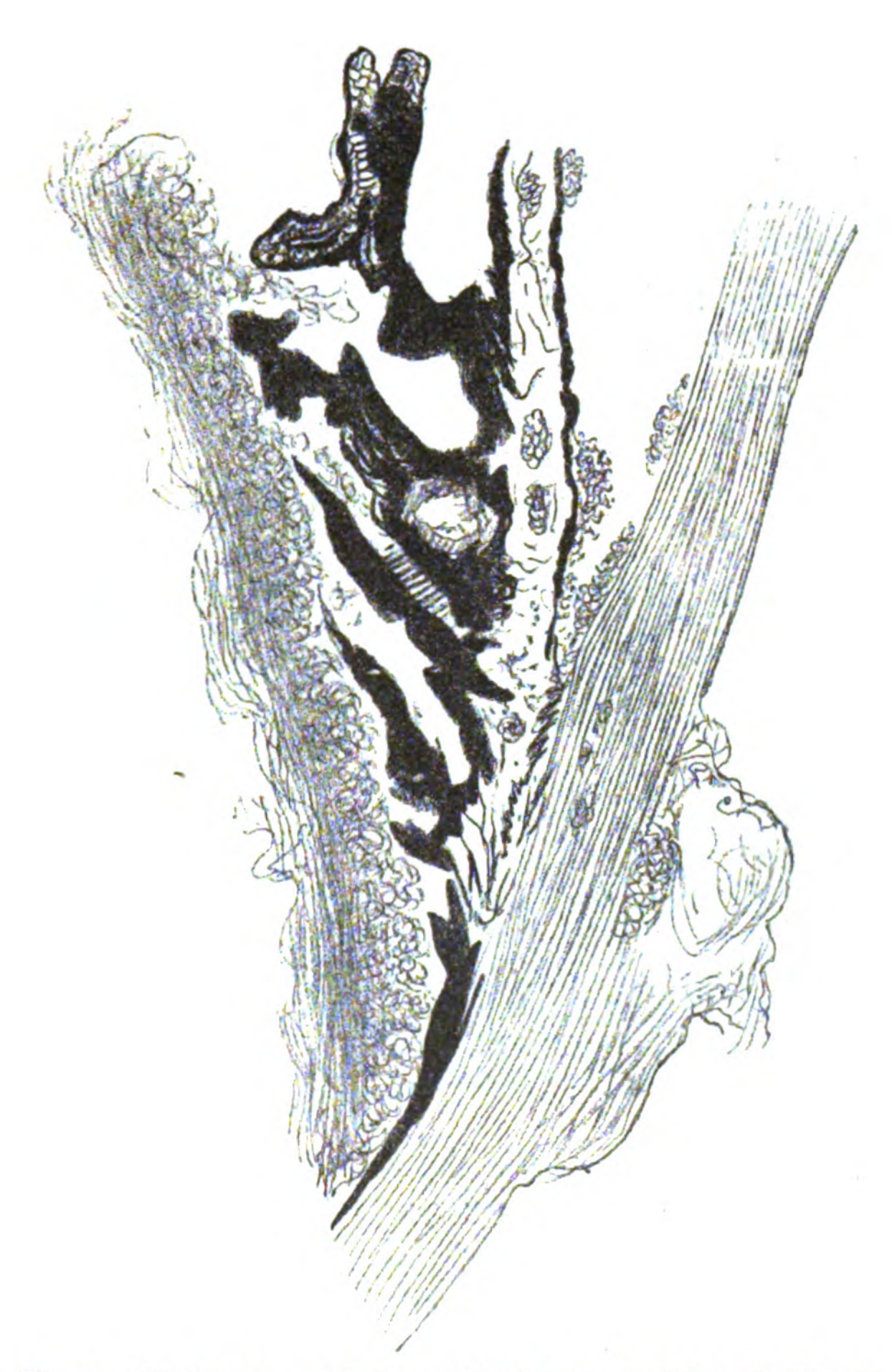


Fig. 3. Bluterguss zwischen Ciliarkörper und Zonula Zinnii.
Resorption des Blutes aus der Vorderkammer, welche nur noch im Kammerwinkel Blutreste aufweist. Vergr. ca. 120. 7 Tage nach der Operation. Reizloses Auge.

mit Blut gefüllt. Auf der Iris liegt oft noch feines Blutgerinnsel, das makroskopisch nicht zu sehen ist. Doch muss bemerkt werden, dass das der Iris anklebende Blut eher resorbirt wird, als das der hinteren Seite der Cornea auflagernde Gerinnsel.

Interessant ist die Beobachtung des Kammerwinkels. Hier findet sich deutlich eine Aufnahme von Blutdetritus in den maschigen Geweben des dem Schlemm'schen Canal benachbarten Theiles der Corneo-Scleralgrenze.

Alle Maschen sind mit Blutresten angefüllt. Und wenn auch sonst in der Vorderkammer kein Blut mehr zu finden ist, finden sich hier die letzten Reste. Offenbar besteht ein Strom nach dem Kammerwinkel zu, welcher die geformten Elemente dorthin schwemmt. An der Stelle, an welcher der SCHLEMM'sche Canal liegt, fanden sich strotzend mit Blut gefüllte Gefässe. Ob hier thatsächlich eine Blutansammlung im SCHLEMM'schen Canal stattgefunden hat, oder ob Venen, die dem SCHLEMM'schen Canal parallel laufen, sich erweitert hatten und beim Schnitt stark mit Blut gefüllt waren, vermochte ich nicht mit Sicherheit zu entscheiden (vgl. auch Fig. 5).

Die Cornea zeigt noch lange, oft noch nach 14 Tagen, einen Beschlag von Blutdetritus und Pigmentkörnchen, so dass sie makroskopisch ein röthliches Aussehen hat. Diese Röthung ist am stärksten in der Mitte und

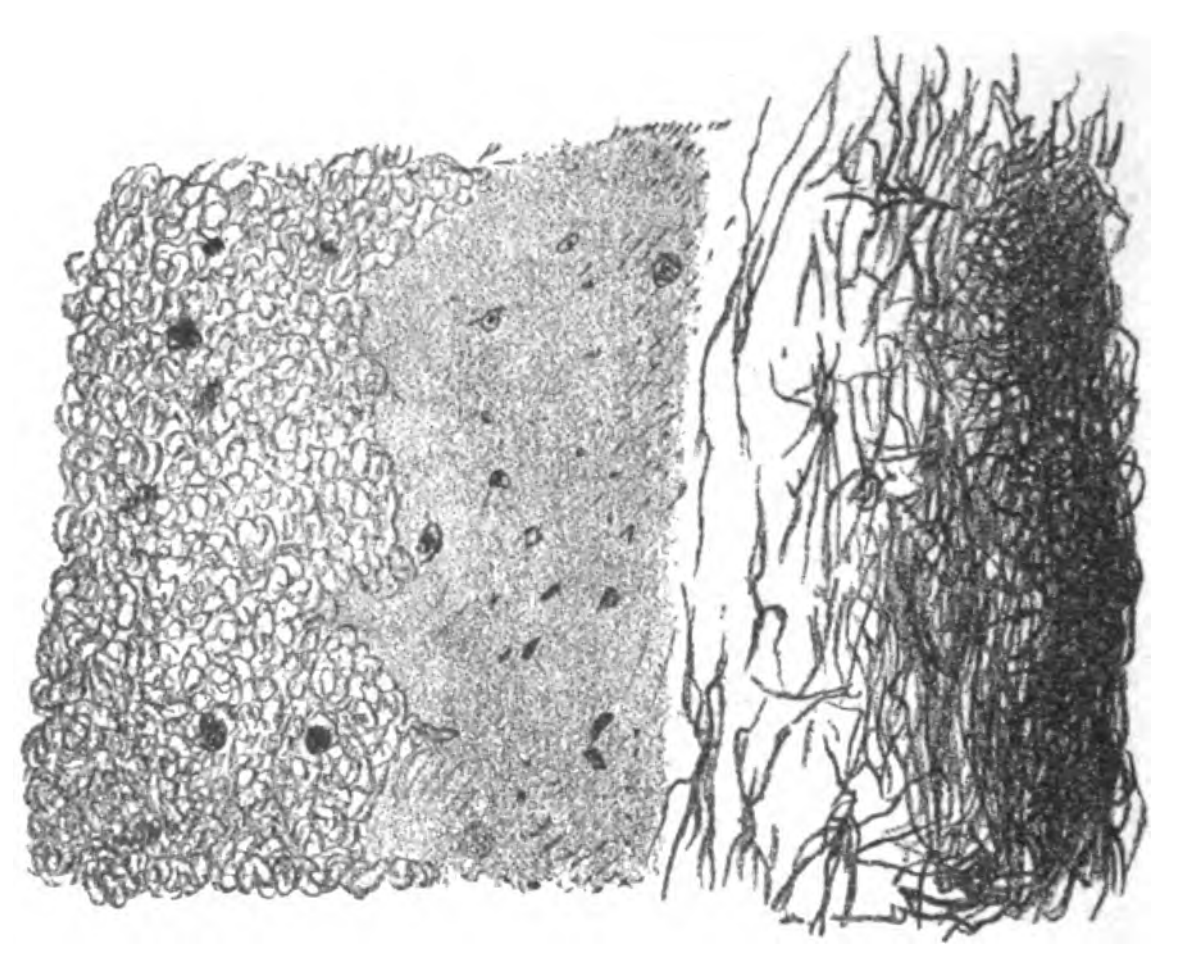


Fig. 4. Cornea. Flächenansicht von innen gesehen. Iris abgerissen. Vergr. 250fach lin. Auflagerung von Blutkrystallen und Detritus.

nimmt nach dem Rande ab. Mikroskopisch zeigt sich, dass diese Beschläge aus einem feinmaschigen Netz von Fibringerinnseln bestehen, welche der Descemet fest anhaften (vgl. Fig. 4).

Soweit die Beobachtung des normalen Auges. Ganz anders zeigt sich der Vorgang, wenn das Auge durch eine hinzugetretene Infection oder sonstwie gereizt ist. Die Resorption des Blutergusses macht dann keine Fortschritte und man kann, soweit dies durch die mehr getrübte Cornea möglich ist, beobachten, dass der Bluterguss eine eigenthümlich livide blaue Färbung mit Ausscheidung von speckigen dicken Fibrinmassen annimmt. Schneidet man den Bulbus, so findet man stets grössere nicht resorbirte Blutmassen neben neugebildetem Bindegewebe, welche oft das ganze Pupillargebiet einnehmen und dasselbe wie eine Schwarte zudecken (vgl. Fig. 5).

Auch an den übrigen Theilen des Auges lässt sich eine Stockung der Resorption und Ausscheidung von Bindegewebe erkennen, und es ist klar, dass solche Augen durch Iridocyclitis und Glaucom zu Grunde gehen müssen. Dass das gereizte Auge kein Blut resorbirt, ist durch Beobachtung

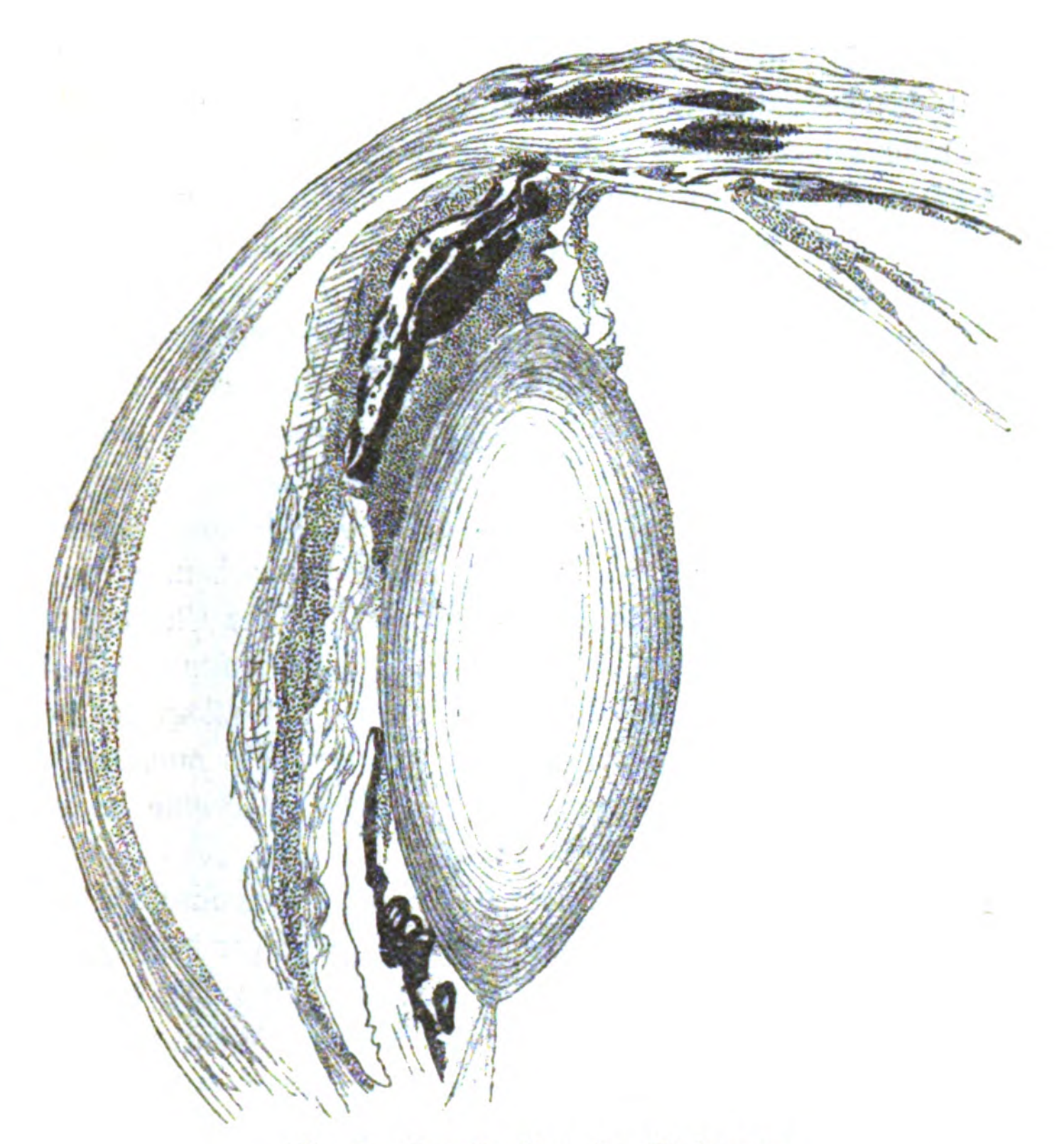


Fig. 5. Localisation der Blutungen.

Der Blutkuchen der Vorderkammer ist mit dickem Fibrin überdeckt. Vierter Tag. Da das Auge stark gereizt war, hat keine Resorption stattgefunden, was daran zu erkennen ist, dass im FONTANA'schen Raum keine Ansammlung von Blutdetritus zu sehen ist.

am Menschen bereits bekannt, und vielleicht physiologisch dadurch zu erklären, dass in den durch Reizung erweiterten Gefässen der Blutkreislauf verlangsamt ist. Welche Rolle aber auch hierbei der FONTANA'sche Raum und SCHLEMM'sche Canal spielt, zu erforschen, bleibt weiteren Beobachtungen vorbehalten.

Hrn. Geh.-Rath Prof. HIRSCHBERG sage ich für die Anregung zu dieser Arbeit meinen verbindlichsten Dank.

II. Ueber die eigenthümliche Farbe des Augenhintergrundes der mongolischen Race.

Von **Tatsushichi Inouye** (junior) in Tokio (Japan).

Dass die Farbe des Augenhintergrundes der mongolischen Race im Vergleich mit der der kaukasischen im Allgemeinen dunkelbraun aussieht, ist bekannt und auch schon in dem von mir gesammelten Ophthalmoskopischen Atlas mitgetheilt. Ueber den Grund, warum der Hintergrund so bräunlich aussieht, war man bis jetzt mit der Erklärung zufrieden, dass die Chorioidea reicher an Pigment ist. Aber mir scheint es zweckmässig, hier noch einige weitere Mittheilungen aus meinen bisherigen Erfahrungen zu machen.

I. Die Farbe des Augenhintergrundes der mongolischen Race ist gewöhnlich braunroth (vgl. Fig. 1—7 auf Taf. I meines Atlas), während der des Abendländers (vgl. Liebreich's Ophthalmoskop. Atlas Taf. I Fig. 1. 4. 5) hingegen gelbroth aussieht. Die Pigmentepithelschicht der mongolischen Race ist viel dichter als die der kaukasischen, daher kommt es bei der mongolischen Race sehr selten vor, dass die Gefässe der Chorioidea durch die Retina hindurchgesehen werden können; ferner kommt bei uns der Albino auch ganz ausserordentlich selten vor, und endlich pflegt der Schwund der Pigmentepithelschicht in der Peripherie des Grundes auch verhältnissmässig wenig sich kundzugeben, was in der Regel als eine greisenhafte Veränderung vorkommt.

II. Die Grenze der Papille erscheint bei der mongolischen Race gewöhnlich viel deutlicher, als bei der kaukasischen, und zwar bei den pigmentreichen am deutlichsten. Daher habe ich anfangs, als ich nach Europa kam, öfters Gesundheit mit Krankheit verwechselt. Wenn bei uns Entzündung der Papille und deren Umgebung vorhanden ist, so bleibt die Grenze der Papille doch öfters ziemlich deutlich.

III. Der Reflex des Augengrundes der mongolischen Race ist stärker, als der der kaukasischen. Daran ist kein Zweifel, dass je reicher der Fundus an Pigment ist, desto deutlicher der Reflex seiner Retina. Aus diesem Grunde folgt es häufig, dass man bei der mongolischen Race keine so genaue Untersuchung des Fundus machen kann.[1]

Beispiele. 1) Ein 39jähr. Mann hat Hypermetropie von 1 D beiderseits, Sehnerv ohne Conus. Seine Sehschärfe ist gut. Etwa $^1/_3$ *Sehnerven*durchmesser weit vom Rande der Papille entfernt und an *ihrer inneren*

---

[1] Vgl. Hirschberg, Ophthalmoskopie, Eulenburg's Realencykl. II. Aufl., § 18. „Der Augengrund des Negers ist so dunkel schwärzlich, dass manche feinere Veränderungen gewiss viel schwerer wahrnehmbar sein möchten. In den Blutgefässen der Netzhaut fand ich keine Abweichung in den Fällen, die ich zu beobachten Gelegenheit hatte. Ebensowenig bei Chinesen, Japanern, Malaien."

oberen Peripherie entlang tritt der sichelförmige WEISS'sche Reflexbogenstreifen hervor, welcher sich, wenn der Untersucher sein Ophthalmoskop mit seinem eigenen Kopfe nach seitwärts verschiebt, nach der entgegengesetzten Richtung verschiebt.

2) Ein 18jähr. Mädchen, welches wegen Conjunctivitis simplex kommt, zeigt im Augengrunde verschiedene, sehr starke Reflexe. Wie Fig. 1 zeigt, worin der rechte Fundus bei umgekehrtem Bilde gezeichnet ist, sieht man Fovea centralis von einem vollkommen geschlossenen doppelten Reflexringe umgeben, welcher, wenn der Spiegel und die Linse gerade gestellt werden, zwar ganz deutlich gesehen werden kann; aber wenn man die Linse ein

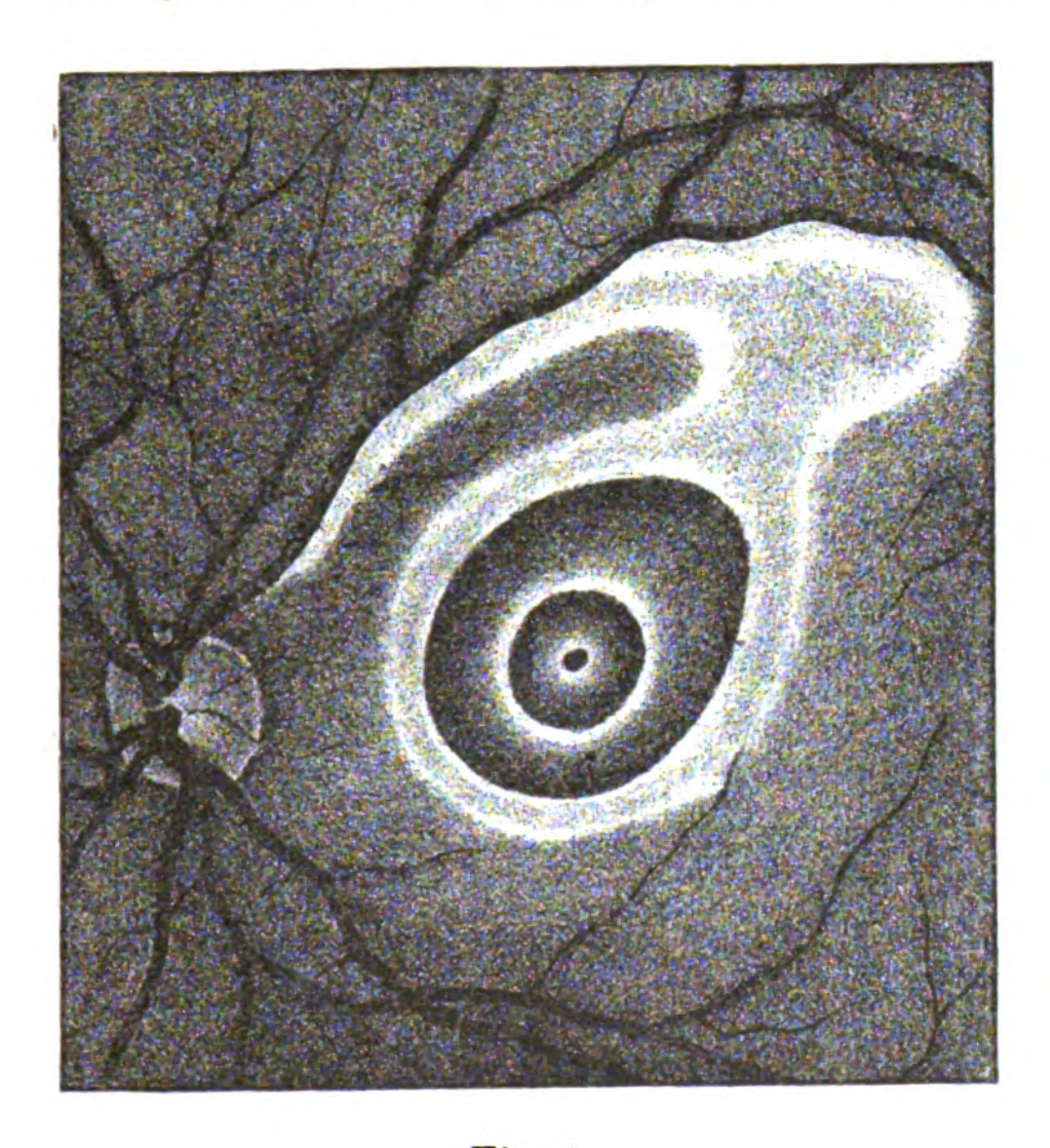


Fig. 1.

wenig verschiebt, sich sofort sichelförmig verändert oder mit dem den Gefässen sich anschliessenden Reflex vereinigt. Wenn man diesen Reflexring von seitwärts fixirt, so verschwindet der äussere Theil. Im aufrechten Bilde kann man von ihm nichts mehr als eine Sichel wahrnehmen.

3) Fig. 2 zeigt einen Fall, wo die deutliche Reflexion der Macula lutea pathologisch verursacht wurde. — Eine 47jähr. Frau kam nach meinem Hospital am 1. Juli 1895. Seit vier Tagen hat sie Sehstörung, besonders am Fixirpunkt, nachdem sie sich kürzlich nur mit Nähen am Tage und bei Nacht beschäftigte.[1] Niemals litt sie an Syphilis oder an einer anderen erheblichen Krankheit. Die Sehschärfe ist links = $^{20}/_{30}$, und $^{20}/_{12}$ mit + 40; das rechte Auge kann die Fingerzahl in der Entfernung von 20 Fuss kaum erkennen. Das rechte Sehfeld zeigt die Farbenempfindung im Centrum

[1] Die Lampen des Volkes in Japan sind schlecht. H.

weniger scharf, als in der Peripherie. Mit dem Ophthalmoskop untersucht, erscheint der Fundus des rechten Auges, wie Fig. 2 zeigt, nämlich die Centralvenen sind etwas geschlängelt, die Retina in der Gegend der Macula lutea ein wenig getrübt, und rings um dieselbe befindet sich ein weisser, stark leuchtender Reflexring, so wie er gewöhnlich bei jungen Menschen gesehen wird. Der Ring formt sich durch die Verschiebung des Spiegels

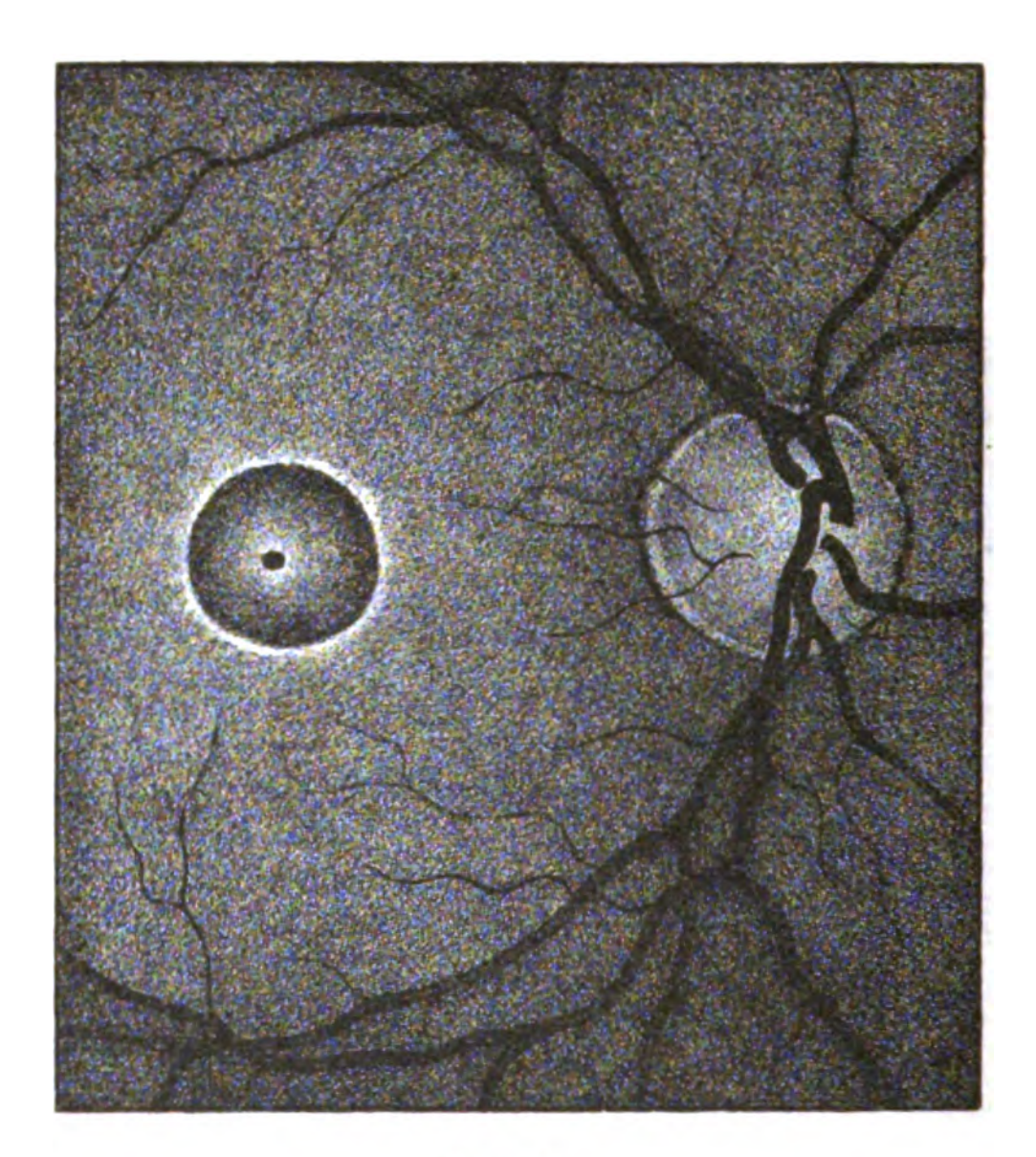


Fig. 2.

zu einer Sichel um. Pilocarpin, Hg + K. j. Nach dreitägiger Behandlung war S besser, nach 5 Tagen rechts $^{20}/_{15}$.

Während der Behandlung schwand die Reflexion der Macula lutea allmählich binnen 8 Tagen; aber die Reflexion der Fovea centralis besteht noch deutlich wie vorher.

4) Ein 18jähr. Schüler kam am 5. April 1895. Von seiner Jugend an ist seine rechte Sehschärfe etwas schlechter, als die linke. Und von seinen zwei Brüdern leidet der eine an Myopie und der andere an Amblyopie. Seit December 1894 findet er seine rechte Sehschärfe schlechter als vorher, was ihm besonders beim Lesen grosse Schwierigkeit bereitet. Auch leidet er seit April 1894 an Tripper, was bis jetzt andauert, und seit kurzer Zeit auch an Hodenentzündung. Seine Hals- und Ellenbogendrüsen sind stark indurirt. Die Sehschärfe ist auf dem rechten = $^{20}/_{50}$ (Linsen leisten nichts) und auf dem linken = $^{20}/_{10}$. Dem rechten Sehfeld mangelt es an der Farbenempfindung von Blau, so dass er erst das Blau an der normalen Grenze des Roth bemerken kann, und der MARIOTTE'sche Fleck ist ver-

grössert. Das linke hat dagegen normales Sehfeld. Mit dem Ophthalmoskop untersucht, zeigen sich im rechten schlecht sehenden Auge Linse und Glaskörper vollkommen durchsichtig. Der Augengrund erweist sich als emmetropisch und die der Papille entsprechende Gegend (vgl. Fig. 3) besteht aus einer grauweissen, unregelmässig ovalen Vertiefung, deren Ausdehnung im horizontalen Durchmesser etwa zweimal und im verticalen etwa $2^1/_2$ mal grösser ist, als die Papille des linken Auges. Das Aussehen dieser Vertiefung ist sehr ähnlich dem hochgradigen Glaucom; die Einstellung für

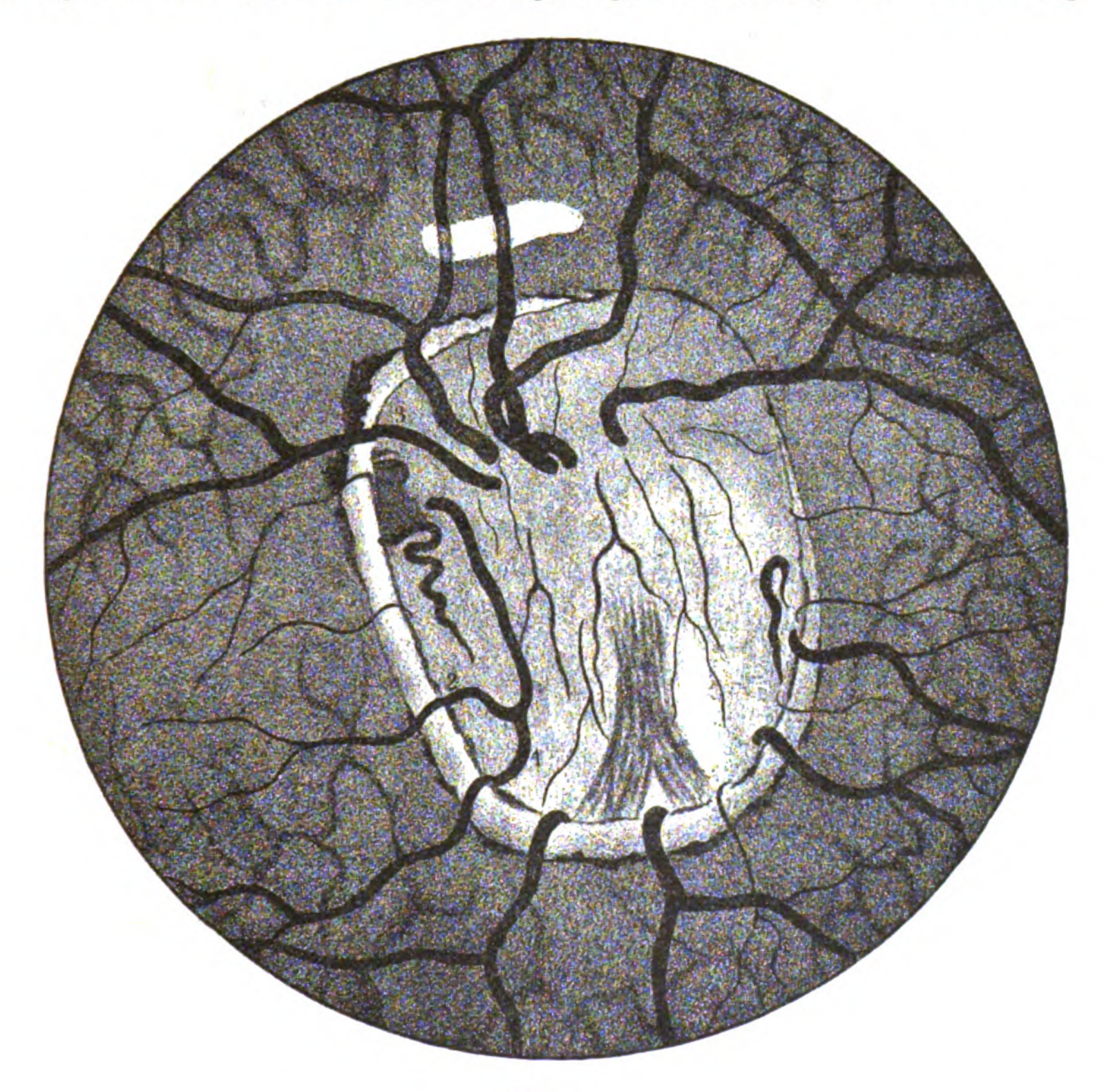


Fig. 3.

die Vertiefung von dem Niveau der Retina erfordert für den unteren Theil — 7 D, für den äusseren — 5 D, für den inneren — 4 D und für den oberen — 2 D. In der Mitte der Vertiefung befinden sich Streifen von zerstreuten, bläulich grauweissen Flecken. An ihrem oberen Theil erscheinen die nach oben verlaufenden Centralgefässe, und in ihrem unteren Theil befindet sich ein gräulich tiefblauer, bindegewebiger Körper, über das Niveau der Vertiefung ein wenig hervorragend, dessen Form ein umgekehrt gelegenes λ zeigt. In ihrer Peripherie ist ein hellgrauer Rand vorhanden, durch Atrophie der Chorioidea gebildet. Dieser Rand und der rothe Augengrund werden

durch eine dazwischen liegende dunkelfarbige Pigmentlinie scharf abgegrenzt. Das Centralgefäss biegt sich plötzlich am Rande der Vertiefung knieförmig um, so dass sein Verlauf nicht weiter gesehen werden kann. Unweit des oberen Randes der Vertiefung, wo das Hauptgefäss verläuft, tritt ein weisser, stark leuchtender Reflexfleck hervor, welcher, wenn der Untersucher seinen Kopf mit dem Reflexionsspiegel nach seitwärts verschiebt, sich nach derselben Richtung bewegt, und welcher durch die Concavlinse von 7—8 D deutlichst gesehen, aber, wenn man sich für das Niveau der Retina corrigirt, nicht mehr gesehen wird. Der übrige Augengrund zeigt überall Atrophie der Pigmentepithelschicht, so dass durch die Gefässe der Chorioidea hindurchgesehen werden kann. Die Gefässe der Retina sind etwas verdickt und geschlängelt. Aus den oben erwähnten Symptomen diagnosticirte ich diese Veränderung als Coloboma vaginae nervi optici nebst Chorioiditis. Deshalb verordnete ich Pilocarpin zum Schwitzen und Schmiercur. Nach 2 Wochen erreichte er die Sehschärfe von $^{20}/_{15}$ rechts und am 13. Mai schon von $^{20}/_{12}$ rechts, und so verliess er am folgenden Tage fröhlich mein Hospital. An diesem Tage hat die Verdickung der Gefässe zwar mit der Wiederherstellung der Sehschärfe abgenommen, aber der oben beschriebene Reflex ist noch leuchtend vorhanden (vgl. Fig. 3, die am 13. Mai von mir gezeichnet wurde). Die Untersuchung dieses Reflexbildes der Retina konnte nur durch die Concavlinse erlangt werden, weil es von dem Niveau der Retina nach hinten sich befindet.

Das hier beschriebene Reflexbild kam nur dadurch zum Vorschein, dass man z u f ä l l i g gleichzeitig die Retina am oberen Rande der Papille und die Grundfläche der Vertiefung betrachtete. Weil dieses Reflexbild, wenn der Untersucher seinen Kopf mit dem Spiegel nach seitwärts verschiebt, sich nach der gleichen Richtung bewegt, so glaube ich, die Retinaloberfläche in der oberen Gegend der Papille ist hervorgetrieben, theils in ihrer eigentlichen Substanz, theils in den hier verlaufenden Gefässen; und durch diesen Convexspiegel, den die hervorgetriebene Retinaloberfläche selber bildet, werden die Strahlen, welche von der Pupille hereinfallen, reflectirt; und so erhält man hinter dem Retinalspiegel das aufrechte virtuelle Bild.

Wir sollten eine Untersuchung darüber vornehmen, ob ein solches Reflexbild wirklich durch die hervorgetriebene Retinaloberfläche zum Vorschein kommen kann und nur bei solchem Auge, welches angeborene Abnormität hat, wie meine Beobachtung lehrt. Die Beschreibung solcher Erfahrung, wie die meinige ist, konnte ich nirgends finden.

IV. Die Macula lutea erscheint opak-schwärzlich; bei der mongolischen Race scheint der Fleck dunkler, als bei der kaukasischen. Bei der Embolie der Centralarterie war es allgemeine Ansicht, dass die Macula lutea sich kirschroth zeige; aber sie wurde früher an einem Patienten in meinem Hospital schwärzlich befunden (Inouye's Jahresbericht 1889).

Ein 29jähriger Mann merkt seit 5 Jahren eine stetig fortschreitende Abnahme des Sehvermögens, nur am linken Auge. Kürzlich litt er an Anchylostoma duodenale und war 11 Tage unter Behandlung mit Ricinusöl und Filix. Am nächsten Morgen beim Aufstehen war er nicht mehr im Stande, eindringendes Licht wahrzunehmen. Vier Tage später suchte der Patient ärztliche Hilfe, man fand Cataract und rechts Netzhautblutung. Fast 8 Monate nachher sah ich den Patienten zum ersten Male. Beiderseits Pupillenerweiterung, ohne Reaction bei Lichtwechsel. Nur im linken complicirte Cataracta. Mit dem Ophthalmoskop untersucht, erweisen sich die Medien im rechten Auge vollkommen durchsichtig; Papille muldenförmig excavirt und blass, Centralgefässe ganz fein, die Venen hatten einen geschlängelten Verlauf. An der Macula lutea befand sich ein stark lichtreflectirender, gelblich-weisser Fleck, dessen reihenweise Anordnung überall dem Verlauf der Müller'schen Fasern entspricht. Zwischen den weissen Fleckchen liegen viele dunkelschwarze Pigmente: Retinitis albuminurica in Folge einer Filixvergiftung. Wie gesagt, die Macula lutea erscheint in gesundem Zustande zart schwärzlich; in der Entzündung wird die dunkle Farbe durch Contrast bedeutend stärker, und nach der Entzündung bleiben die Pigmente in den Narben dunkelschwärzlich zurück. Bei der Sonnenfinsterniss am 19. August 1886 gab es sehr viele Patienten mit solchen Symptomen.

V. Der um die Papille liegende Hof, ein Symptom des Glaucoms, zeigt sich gewöhnlich dunkelfarbig. Diese dunkle Farbe ist im umgekehrten Bilde deutlich bemerkbar (vgl. Fig. 4). Aber im aufrechten Bilde, bei der stärkeren Vergrösserung, bemerken wir zerstreute, dunkelbraune Pigmente.

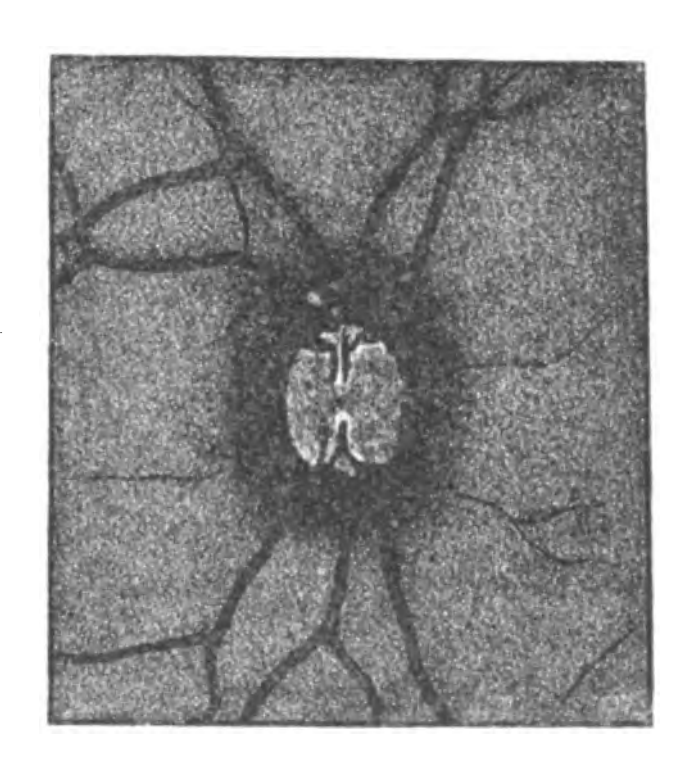


Fig. 4.

VI. Die Pigmentbildung nach der Chorioiditis ist völlig schwarz.

Ich will noch auf die Unmöglichkeit der Reuss'schen Durchleuchtung der Sclera für die mongolische Race hinweisen. Als dieses Instrument von Hrn. Reuss meinem Schwiegervater T. Inouye geschickt wurde, habe ich mit Freude eifrig dessen Anwendung für die morgenländischen Kranken versucht. Aber leider konnte ich damit nicht das Innere des Auges beleuchten, obgleich ich bei einem Hasen den Augenhintergrund und die durchsichtigen Medien leicht und klar durchsehen konnte. Ich machte auch den Versuch mit grossem Lampenlichte, doppelt so gross als früher, doch ohne Erfolg! Deshalb muss nicht nur dieses Instrument, sondern auch die anderen müssen je nach der Race und Kultur passend gewählt werden.

Klinische Beobachtungen.

Aus Prof. Hirschberg's Augenklinik.

Zwei Fälle von puerperaler septischer Embolie des Auges.

Von Dr. M. Januszkiewicz, Assistenzarzt.

Aus der Literatur geht hervor, dass die puerperale septische Embolie des Auges eine sehr seltene Krankheit ist und eine ungünstige Prognose hat. In seiner Abhandlung über diese Erkrankung (Arch. f. Augenh. von Knapp und Hirschberg. Bd. IX) sagt Geh.-Rath Hirschberg, dass die Prognose fast immer letal gestellt werden muss. Alle sechs von ihm bis dahin beobachteten Fälle sind der Grundkrankheit erlegen. Doch erwähnt er einen einseitigen von Martin mit Genesung; er hat später selber einen doppelseitigen Fall beschrieben, der in Genesung endigte. (Vgl. C.-Bl. f. pr. A. 1878. S. 173; 1883. S. 250; 1885. S. 85.) Auch Dr. Hall und Hagginbotom, die diese Affection zuerst im Jahre 1829 genau beschrieben haben, sahen in ihren sechs Fällen immer den tödtlichen Ausgang. In der von Dr. Axenfeld in Graefe's Archiv 1895 veröffentlichten Arbeit über die eitrige metastatische Ophthalmie finden wir alle bis jetzt genauer beschriebenen Fälle sehr übersichtlich zusammengestellt. Von den 64 Fällen, in denen die Augenaffection die Folge eines puerperalen Processes war, sind nur 17, d. h. 26,5 %, am Leben geblieben. Unter letzteren war die Erkrankung nur einmal doppelseitig.

In Geh.-Rath Hirschberg's Augenklinik kamen in diesem Jahre zwei Fälle zur Beobachtung.

I. Am 16. Februar 1896 kam die 30jähr. Frau W. Die Anamnese ergab Folgendes: Vor 4 Monaten Abort, (die erste Geburt vor 5 Jahren war normal,) darauf 3 Wochen lang schweres Fieber. Am 8. Tage nach der Entbindung erkrankte das linke Auge und konnte nach 2 Tagen keinen Lichtschein mehr wahrnehmen. Schmerzen waren nicht vorhanden. Es wurden Metastasen im Herzen, Lungen und in den Nieren festgestellt. In den nächsten 4 Monaten traten zahlreiche Abscesse an Armen und Beinen auf, die immer von Fieber begleitet wurden. Pat. musste 9 Mal operirt werden. Vor 8 Tagen bekam sie einen neuen Fieberanfall; danach soll das linke Auge, welches seit der Erblindung schmerzlos war, allmählich aus der Orbita getreten sein, während Pat. starke Schmerzen fühlte. — Stat. praes.: Das linke Auge stark gereizt, Chemosis, pericorneale Injection, Hornhaut rauchig. Am Boden der vorderen Kammer ein kleines Hypopyon, Pupillenverschluss und Abschluss, Spannung erhöht, leichter Druckschmerz, Sehkraft = 0. Rechts Sehkraft und Spiegelbefund normal. Leichtes Fieber. Laue Umschläge.

Nach 10 Tagen stellt sich die Kranke wieder vor. Kein Schmerz, keine Chemosis, nur leichte Röthung. Bei einer erneuten Untersuchung nach 2 Monaten war der Augapfel ganz reizlos, weich, phthisisch, seit 4 Wochen kein Fieber. Seit der Zeit stellte sich die Kranke mehrmals vor. Der allgemeine Zustand ist gut. Der linke Bulbus immer reiz- und schmerzlos. Das rechte Auge normal. Urin war stets normal.

II. Im zweiten Falle handelt es sich um eine 36jähr. Frau, die sich am 30. April 1896 in der Klinik vorstellte. Die Anamnese ergab Folgendes: Vor 6 Monaten siebente, normale Entbindung. 4 Tage darauf starkes Fieber, welches 11 Wochen lang dauerte. Im Laufe der 3. Woche traten starke Schmerzen in

der Stirn und in beiden Augen auf, gleichzeitig starke Schwellung der Lider Als sie nach 14 Tagen die Lider wieder aufmachen konnte, sah sie nichts mehr. Im 3. Monat Abscess im linken Knie, das später operirt wurde.

Stat. praes.: Kein Lichtschein auf beiden Augen; beide Bulbi phthisisch, beiderseits Pupillenvorschluss und Leucoma adhaerens. Pat. klagt über Kopfschmerzen und allgemeine Schwäche. Das linke Knie ist durch Gypsverband fixirt. Kein Fieber. Urin normal. Die Kranke konnte sich nicht wieder vorstellen, da sie nach Russland zurückfuhr.

Der zweite Fall gehört zu den besonders seltenen. Es ist nämlich der zweite von den bis jetzt bekannten Fällen puerperaler septischer Embolie der Augen, wo, trotz beiderseitiger Erkrankung, die Pat. am Leben blieb. Der erste wurde von Geh.-Rath Hirschberg und Dr. Henius im C.-Bl. f. pr. A. 1885. S 84 beschrieben.

Unser Büchertisch.

Neue Bücher.

*1. Heilung höchstgradiger Kurzsichtigkeit, nebst Angabe einer leicht fasslichen Methode zur schnellen Berechnung der Axenlänge, optischen Constanten des Auges und Bildgrösse, von B. V. Fukala in Wien. Mit 28 Holzschnitten. Leipzig und Wien, Franz Deuticke, 1896.

*2. Die Functionsprüfung des Auges, für Studirende und Aerzte, dargestellt von Dr. Anton Elschnig, Privatdocent der Augenheilk. a. d. k. k. Universität Wien. Mit 31 Fig. im Text. Leipzig und Wien, Franz Deuticke, 1896.

*3. Traité d'électrotherapie oculaire, par le Dr. P. Pansier (d'Avignon). Avec une préface de M. le Dr. E. Valude. Paris, A. Maloine, 1896.

Gesellschaftsberichte.

Section on ophthalmology, College of Physicians of Philadelphia. Sitzung vom 19. Nov. 1895. (The Med. and Surg. Rep. 1896. 15. Febr.)

Edward Jackson demonstrirt eine binoculare Linse zur seitlichen Beleuchtung.

Lewis Ziegler demonstrirt congenitale Linsendislocation bei einem 13jähr. Knaben.

Charles A. Oliver berichtet über die gelungene Entfernung der Linse mittelst Drahtschlinge bei einem 17jähr. Mädchen durch einen unteren Schnitt.

George Friebis berichtet über doppelseitige Cataractextraction bei einem 90jährigen mit Erlangung fast voller S auf dem einen und halber S auf dem anderen Auge.

Howard F. Hansell berichtet über vier interessante Fälle von Augenverletzungen. Ein Mann hatte sich mit zerbrochener Flasche in's Auge geschnitten; es kam wegen Ciliarschmerz bei absoluter Erblindung zur Enucleation; nach Sukers wurden die vier Recti vor ihrer Durchschneidung gefasst und später zusammengebunden, wodurch das künstliche Auge bessere Beweglichkeit erhält. Durch Explosion Eindringen eines Kupfersplitters, der im Ciliarkörper



der Eintrittsstelle gegenüber mit dem Augenspiegel gut gesehen werden konnte; trotz Reizerscheinungen wurde die Enucleation verweigert. Eindringen eines Kupfersplitters in Folge von Dynamitpatronen-Explosion, der auch in dem heftiger Reizerscheinungen wegen enucleirten Auge an der hinteren Linsenkapsel gefunden wurde. — Schnittwunde durch Hornhaut, Iris, Linse und Glaskörper, aus welcher ein Theil Glaskörper und die von ihrer Peripherie abgerissene Iris heraushing. Der weitere Verlauf ist nicht mitgetheilt. Oram Ring beobachtete Heilung nach einer Zündhütchenverletzung, wobei das unmittelbar hinter der Wunde im Auge sitzende Stück 24 Stunden nach der Verletzung entfernt worden war. Friebis sah gleichfalls Heilung mit guter Sehschärfe eintreten, nachdem durch ein heisses Eisenstück eine so grosse Corneo-Scleralwunde gesetzt worden war, dass dadurch fast aller (?) Glaskörper abfloss und die Ciliarfortsätze gesehen werden konnten; die Linse war unverletzt.

Jackson berichtet über Cataractextraction bei vorgeschrittenem Diabetes. Die ersten Tage ging alles gut; aber am fünften trat heftigste Reizung, Iritis und Hypopyon auf; eine Woche später Schmerzen im Arm; Tod durch cerebrale Thrombose. J. nahm ferner Thrombose im Arm und in den Chorioidalvenen an als Ursache der verschiedenen Erscheinungen.

Oliver demonstrirte eine Anzahl ophthalmoskopischer Bilder, von Frl. Margarotte Washington mit Wasserfarben gemalt. Neuburger.

Referate, Uebersetzungen, Auszüge.

1) **The toxic amblyopias.** Their classification, history, symptoms, pathology and treatment, by G. E. de Schweinitz, M. D. Prof. of Ophthalmology etc. (Mit 46 Abbild. u. 9 Taf., 238 S. Philadelphia, Lea Brothers & Co. 1896).

Die im Jahre 1894 von dem „College of Physicians of Philadelphia" mit dem Alvarenga-Preis ausgezeichnete, vorzüglich ausgestattete Arbeit enthält eine Uebersicht unserer bisherigen Kenntnisse über die Geschichte, Aetiologie, Symptome, Diagnose, Prognose, Pathologie und Behandlung der verschiedenen Arten von Sehstörungen, welche durch chemische Stoffe, insbesondere giftiger Natur, verursacht werden. Verf.'s Darstellung beruht theils auf den Ergebnissen der Literatur, welche mit grossem Fleiss zusammengetragen, viele Hundert Nummern umfasst und hinter jedem Abschnitt übersichtlich angeordnet ist, theils auf eigenen Experimenten und klinischen Beobachtungen. Wir müssen uns hier darauf beschränken, kurz die Thatsachen, besonders neu gefundene, zu besprechen. Verhältnissmässig den grössten Raum nimmt natürlich die Amblyopie durch Alkohol- und Tabakmissbrauch ein, ohne dass jedoch neue Gesichtspunkte gebracht werden. Verf. suchte an einem Affen durch lange fortgesetzte grosse Dosen Alkohol die von mehreren Autoren beim Menschen gefundene Atrophie des papillo-maculären Bündels zu erzielen, jedoch mit gänzlich negativem Erfolg. Der längere Zeit in grösseren Mengen genossene Alkohol, namentlich der mit Fuselöl verunreinigte, erzeugt beim Menschen interstitielle Neuritis, die sich ophthalmoskopisch durch Abblassung der temporalen Pupillenhälfte, functionell durch Herabsetzung der Sehschärfe und centrales, meist relatives, selten absolutes Scotom für Roth und Grün, ausnahmsweise für Blau kund giebt. Die Tabakamblyopie entsteht durch Rauchen, Kauen, sehr selten durch Schnupfen des Tabaks, selten auch durch Einatmen des Rauches und durch Verarbeiten der Blätter. Neben dem Nicotin sind wohl auch noch andere schädliche Stoffe

für die Vergiftung verantwortlich zu machen. Die Disposition wächst mit dem Alter, am stärksten ist sie gegen das 40. Lebensjahr, und wechselt bei einzelnen Rassen sowie den einzelnen Individuen. Die zulässige tägliche Maximaldosis schwankt von 15—30 g, doch hat auch schon eine wöchentliche Dosis von 16 g starke Tabaksamblyopie hervorgerufen. Die Augenstörungen äussern sich in Herabsetzung der Sehschärfe und centralem Scotom von charakteristischer, ovaler Form, vom Fixirpunkt zum blinden Fleck hin sich erstreckend, anfangs relativ für Grün und Roth, in vernachlässigten Fällen absolut auch für Weiss. Der Sehnerv ist entweder unverändert, oder zeigt leichte Verschleierung der Ränder oder sectorenförmige Atrophie aussen unten, doch bieten sowohl diese als auch die zuweilen beobachteten centralen Veränderungen an sich nichts Charakteristisches für die Tabakamblyopie. Auch hier ist die anatomische Ursache in einer Entzündung des Sehnerven, besonders des papillo-maculären Bündels zu suchen. Die Behandlung beider Amblyopien, die gewöhnlich zusammen vorkommen als Alkohol-Tabakamblyopie, in der Art, dass die Wirkung des einen oder anderen Stoffes vorwiegt, besteht in womöglich gänzlicher Abstinenz, ferner in Sublimat, Jodkali, Strychnin und Pilocarpin zum Schwitzen; Thierversuche des Verf.'s blieben erfolglos, wie auch die Thiere Virginiens die Tabakblätter fressen ohne Schaden zu nehmen. Bei Pferden dagegen sind in Australien Augenentzündungen und Sehstörungen beobachtet worden nach dem Genuss von Tabakblättern. Der bei der Kautschukfabrikation verwendete Schwefelkohlenstoff dringt durch die Atmungswege in den Körper und erzeugt neben allgemeinen Symptomen Herabsetzung der Sehschärfe und centrale Scotome; ophthalmoskopisch wurden leichte Veränderungen am Sehnerven, sowie auch Herdchen in der Macula beobachtet; bei Aussetzen der Arbeit und Darreichung kräftigender Medicinen, wie z. B. Jodeisensyrup ist die Prognose gut. Prophylaktisch sollen die Arbeiter Inhalatoren tragen und die Fabriken gut gelüftet werden. Von Jodoform-Amblyopie sind vier Fälle bis jetzt veröffentlicht; auch hier finden sich centrale, zuweilen absolute Scotome, ophthalmoskopisch sind, wenn überhaupt, nur leichte Veränderungen am Sehnerven zu sehen; die Prognose ist gut. Amblyopien durch Einatmen des Dampfes verdünnter Blausäure, durch toxische Gaben von Nitroglycerin, welches wohl durch Veränderung des Blutes auf das Sehorgan wirkt und Gelbsehen erzeugt und Amylnitrit, welches in kleinen Dosen eingeatmet bei Tabakamblyopie vorübergehende Besserung schafft, kommen sehr selten vor. Wichtiger wiederum ist die bei Arbeitern vorkommende Nitrobenzol- oder Dinitrobenzol-Amblyopie, bezüglich deren Einzelheiten wir jedoch auf das ausführliche Referat in diesem C.-Bl. 1894 S. 190 hinweisen können. Verschiedene andere Steinkohlentheerproducte, wie Anilin, Fuchsin, Safranin, Creolin, Naphtalin spielen bezüglich beobachteter Sehstörungen keine grosse Rolle, ebenso wurde nur je ein Fall von Amblyopie durch Carbolsäure, Resorcin und Benzin beobachtet. Pikrinsäure färbt die Conjunctiva gelb und macht Gelbsehen, bei Hydracetin wurden Netzhautblutungen beobachtet. Arsen bewirkt wie in andern Organen Verfettung, so auch am Sehnerven Entzündung, bei längerem Gebrauch auch Glaskörpertrübungen; leider findet sich in vielen Berichten über Arsenvergiftung über den Augenbefund nichts erwähnt. Bei längerem Gebrauch von Silbernitrat fand sich neben Argyrie in zwei Fällen auch Amblyopie. Auch Quecksilber-Amblyopien, ja sogar vorübergehende Amaurosen sind schon mehrfach veröffentlicht, meist in Folge einer Neuritis optica. Wichtiger wiederum sind die Störungen durch Bleivergiftung. Neben den bekannten allgemeinen Symptomen findet sich am Auge vorübergehende Amblyopie ohne ophthalmoskopischen Befund, oder dauernde Amblyopie, entweder ohne bestimmte Veränderungen oder

mit Hyperämie der Papille und der Retinalgefässe, hervorgebracht durch eine retrobulbäre Neuritis, welche zur Atrophie führen kann, ferner Neuritis optica und Neuroretinitis, entweder unmittelbar durch Bleiwirkung oder secundär durch Gehirn- oder Nierenveränderungen entstanden, ferner Atrophie des Opticus entweder nach Entzündung durch Blei oder direct durch Bleiwirkung, schliesslich verschiedene Formen von Retinitis, oft secundär durch Blei-Nephritis, aber auch primär in Form von Vasculitis und Perivasculitis. Dem entsprechend sind auch die Sehstörungen verschieden stark. Das Gesichtsfeld zeigt concentrische Einengung für Weiss und Farben, oder Einengung und periphere, relative Scotome, oder endlich typische centrale Scotome wie bei der Intoxications-Amblyopie. Die objectiven Veränderungen am Auge bieten an sich nichts Charakteristisches für Bleivergiftung. Die Prognose richtet sich nach dem Stadium, in welchem die Behandlung eingreift, welche in sofortiger Entfernung von der Blei-Einwirkung, Jodkali, Bädern von schwefelsaurem Kali und Schwitzen besteht. Da es sich meist um Arbeiter verschiedener Art handelt, ist die Prophylaxe sehr zu beachten. Die kurzen Bemerkungen über die sehr selten vorkommenden Schädigungen des Sehorgans durch Oxalsäure, Phosphor, Ergotin, Osmium-, Chrom- und Schwefelsäure, Chloroform, Aethylchlorid, Opium und seine Alkaloide, Chloralhydrat, Sulphonal, Bromkali, Cannabis indica, Kohlensäure und Kohlenoxyd, Stickstoffoxydul (Lachgas), Coffeïn, Theïn und Chocolade wollen im Original nachgesehen werden. Wichtiger wiederum ist die Chinin-Amaurose, über welche zahlreiche Beobachtungen vorliegen, die bis zum Jahre 1840 zurückgehen. Die wirksame Dose variirt von 0,75—30 g innerhalb 24 Stunden je nach der individuellen Idiosyncrasie gegen das Mittel. Die Symptome steigern sich von zeitweiser Amblyopie, verringerter Accommodationskraft, mässiger Pupillenerweiterung bis zur völligen, manchmal rapid eintretenden Blindheit ohne Lichtempfindung; letztere kann, je nachdem, verschieden lange bestehen. Trotzdem ist die Prognose nur in seltenen Fällen schlecht. Das Gesichtsfeld erweitert sich nach Wiederkehr des centralen Sehens erst allmählich; doch bleibt häufig eine dauernde Einschränkung, sowie Störung des Farbensinnes zurück. Die ophthalmoskopischen Veränderungen sind ziemlich charakteristisch und bestehen in Blässe des Sehnerven, extremer Verengerung der Retinalgefässe und gelegentlicher grauen Verschleierung der Netzhaut mit kirschrother Färbung der Macula, ähnlich einer Embolie. Ausführlich beschriebene Thierversuche Verf.'s ergaben Verdickung und Veränderungen in den Wandungen der Gefässe des Opticus (Endovasculitis); Thrombosen, zum Theil organisirt mit neugebildeten Gefässen; Erweiterung des Gefässtrichters als Resultat der Zusammenziehung der umgebenden Nervenfasern, wodurch ein der glaucomatösen Excavation nicht unähnliches Bild entsteht; endlich völlige Atrophie des Opticus, des Chinasma und Tractus opticus. Es scheint dies alles die Folge zu sein einer (durch Einwirkung des Chinins auf die vasomotorischen Centren erzeugten) Gefässverengerung. Hervorzuheben ist noch der selective Einfluss des Chinins auf den Nervus und Tractus opticus; z. B. wurden die Ciliarnerven und der Oculomotorius ganz normal gefunden. Bei der Behandung ist vor allem wichtig, dass schon die kleinsten Gaben Chinin einen Rückfall erzeugen können; deshalb muss dasselbe sofort ausgesetzt werden; Inhalationen von Amylnitrit, Digitalis, Jodkali, vor allem Strychnin subcutan sind zu empfehlen. Sehstörungen durch Salicylsäure sind auch schon beobachtet worden, und Verf. glaubt, auf Grund von Thierversuchen, dass die pathologischen Veränderungen hierbei analog denen bei Chinin seien, wenn nicht identisch. Der Einfluss des Acetanilids und Antipyrins ist noch nicht genügend erforscht; Verf. beobachtete an sich selbst nach grossen Dosen Antipyrin eine Undulation in

der Atmosphäre, ähnlich dem Aufsteigen heisser Luft, gefolgt von funkelnden Punkten. Stoffe, welche das Herz beeinflussen, erzeugen, abgesehen vom Alkohol, keine toxische Amblyopie durch Einwirkung auf den Sehnerven, wennzwar zwei von ihnen, Aconitin und Digitalis, für fähig gehalten worden waren, Sehstörungen zu erzeugen, ebenso wenig bewirken die Mydriatica, (ausgenommen Cocaïn) Scopolamin, und die Miotica, Muscarin und Curare, eine sicher nachgewiesene Störung, abgesehen von der durch die Einwirkung auf die Accommodation bedingten. Bei einem Patienten allerdings, der seit langem wegen Asthma Stramoniumblätter rauchte, konnte Fuchs Amblyopie und Farbenscotom durch Atrophie des papillo-maculären Bündels nachweisen. Wichtig wiederum sind die Wirkungen der wurmtreibenden Mittel, insbesondere des Filix Mas. Die wirksame Dose variirt sehr, je nach dem sonstigen körperlichen Kräftezustand; während schon 3 g Extract täglich, zwölf Tage hintereinander, Erblindung verursacht hatten, waren grössere, selbst letale Dosen ohne Einfluss auf das Sehvermögen. Die Erblindung tritt je nach der Dosis oft schon innerhalb 24 Stunden nach derselben ein; unter den Allgemeinsymptomen ragt die Gastro-Enteritis hervor. In einigen Fällen wurden atrophische Veränderungen am Sehnerven, in der Regel jedoch keine ophthalmoskopischen Veränderungen gefunden, so dass die Diagnose aus der Anamnese hauptsächlich gestellt werden muss; die Prognose ist meist bedenklich, wegen der folgenden Sehnervenatrophie.

Es werden einige charakteristische Fälle und Experimente anderer Autoren mitgetheilt. Verf.'s eigene Versuche an Hunden endeten letal, waren bezüglich des Auges jedoch negativ. Amblyopie und Amaurose tritt vorzugsweise bei Personen mit schwachem Allgemeinzustand ein. Die Behandlung besteht neben Stärkung des letzteren in den bei Amblyopien peripheren Ursprungs üblichen Reizungsmitteln des Sehnerven, Strychnin, Nitroglycerin, Sublimat, Quecksilberjodid.

Von den anderen Wurmmitteln interessirt noch das Santonin, weniger wegen Störungen im centralen Sehen und im Gesichtsfeld, als wegen des bekannten Gelbsehens. Sehstörungen in seltenen Fällen sind noch beobachtet worden durch Apomorphin, Cytisin u. ähnl. Ferner werden noch eine Reihe von Stoffen besprochen, die anderweitige Störungen am Auge verursachen können, wie Chrysarobin, Menthol, Schwefel und Schwefelwasserstoff, Podophyllin, Saponin, Fleisch-, Fisch-, Wurst- und Schlangengift, sowie endlich die Beziehung der Hysterie zu gewissen toxischen Amblyopien. — Das Buch kann wegen seiner übersichtlichen Darstellung und reichhaltiger Literaturangabe als sehr brauchbares Hülfsmittel für weitere einschlägige Arbeiten empfohlen werden.

Neuburger.

---

2) Subconjunctivale Sublimat-Einspritzungen. Experimentelle und klinische Untersuchung von P. J. Radswicky. Inaug.-Diss. Moskau 1896.

Abgesehen von der historischen und kritischen Würdigung der voraufgegangenen Untersuchungen hinsichtlich des therapeutischen Werthes der Methode von Abadie-Darier besteht die Arbeit aus vier Theilen: 1. Chemischen Nachweis von Quecksilbergehalt in den Augenmembranen nach Sublimat-Einspritzungen sub conjunctivam. 2. Versuchen, betreffs der Diffusion von Sublimat innerhalb des Auges aus dem Conjunctivalsack. 3. Heilversuchen mittelst der Injectionen verschiedener eitriger Augenläsionen bei Thieren und 4. klinischen Beobachtungen.

Behufs des Nachweises von Quecksilbergehalt benutzte ich anfangs die klassische Methode Schneider's, bald aber modificirte ich dieselbe in Folge einiger Mängel und hauptsächlich der Unmöglichkeit wegen, eine vollständige

Zerstörung der organischen Bestandtheile mit $HCl + KClO_3$ zu erzielen, derart, dass ich zur Zerstörung der organischen Bestandtheile concentrirte Schwefelsäure, nach Kjeldal, anwendete. Der Versuchsgang war folgender: gewisse Zeit ($^1/_4$—48 Stunden) nach der subconjunctivalen Sublimat Einspritzung wurde das Auge enucleïrt und in ein Probierglas gebracht; sodann wurde das Auge geöffnet und mit concentrirter H_2SO_4 (auf 1 g org. Bestandtheil ca. 10 ccm H_2SO_4) übergossen; nach völliger Verkohlung wurde der Inhalt des Glases in einen Kjeldal'schen Kolben geschüttet und mit dem Bunsen'schen Brenner bis zur völligen Entfärbung der Flüssigkeit (dies erforderte 12—24 Stunden) erhitzt; danach würde sie in ein Probierglas (von 11 cm Länge und $2^1/_2$ cm im Querdurchmesser) gegossen und im Laufe von 24 Stunden die Electrolyse angewandt (als Kathode wurde ein goldener Stift von 4 cm Länge und $1^1/_2$—2 mm Breite, als Anode — ein Platinadraht von der Batterie von Meidinger aus sechs der Reihe nach eingebrachten Elementen verwendet). Darauf wurde in einem dünnen Glasröhrchen das Quecksilber (durch Glühendmachen) vom Goldstift entfernt und hierselbst in Folge Einbringens eines Jodkrystalls in den kühlen Theil des Röhrchens in Hg. bijodatum verwandelt. Zahlreiche vergleichende Beobachtungen erwiesen, dass man mittelst dieser Methode genügend deutlich sogar $^1/_{60}$ mg Quecksilber im Augapfel eines Kaninchens oder Hundes entdecken kann, d. h. bei einer Verdünnung von 1:350000—1:400000. Mittelst dieser Methode (parallel habe ich auch die Schneider'sche Methode angewandt) wurde mehr als 70 Mal das Augeninnere von Hunden nach einer Sublimat-Einspritzung (einer Lösung von $1^0/_{00}$—$^1/_3{}^0/_{00}$ in einer Menge von 1—4 Theilen einer Pravazspritze) sub conjunctivam auf Quecksilbergehalt geprüft, aber in keinem Falle gelang es auch nur Spuren desselben nachzuweisen. In Anbetracht der negativen Resultate dieser Forschungen prüfte ich die Frage betreffs der Diffusion von Sublimat durch die lebende und todte Hornhaut. Um den Diffusionsprocess zu erhöhen, habe ich continuirlich (in mehr als 50 Versuchen) $^1/_3$—$1^1/_2$ Stunde lang den ganzen Conjunctivalsack mit einer Sublimatlösung von $^1/_3{}^0/_{00}$ mit oder ohne Zusatz von Chlornatrium 1:10 irrigirt und extrahirte darauf mittelst eines Glasröhrchens den Humor aquens aus 2—6 Kaninchenaugen und untersuchte letzteren auf Quecksilbergehalt in der oben beschriebenen Weise. In einigen Fällen wurde vor dem Versuch das Epithel von der Hornhaut abgeschabt und eine 4procent. Cocaïnlösung 2—3 Mal in den Conjunctivalsack geträufelt. In allen diesen Versuchen fand ich Quecksilber im Inneren des Auges in mehr oder weniger reichlicher Quantität vor. Auf Grund dieser Versuche gelangte ich zur Ueberzeugung, dass bei permanenter Irrigation des Conjunctivalsacks mit einer Lösung von Sublimat letzteres gleich anderen Mitteln (Atropin, Eserin, Fluorescin etc.) innerhalb des Auges diffundirt.

Gleichzeitig wurden auch an Hunden Versuche (31) mit Beibringung verschiedenartiger Läsionen der Augen und nachfolgender Infection mit Reinculturen von Staph. pyog. aureus, albus, citreus etc. angestellt. Die Läsionen wurden an beiden Augen von gleicher Grösse beigebracht, wobei nur ein Auge der Injectionscur unterworfen wurde. In keinem Fall jedoch habe ich eine günstige Einwirkung der subconjunctivalen Einspritzungen auf den Verlauf und die Entwickelung des eitrigen Processes am Auge wahrnehmen können, d. h. die Krankheit entwickelte sich und verlief gleichartig an dem behandelten sowie ohne Behandlung verbliebenen Auge.

Ausserdem wurden 64 klinische Beobachtungen betreffs der Behandlung mit Sublimat-Injectionen (einer $^1/_3$—$1^0/_{00}$ Lösung in einer Menge von 1—3 g) verschiedener Augenaffectionen (ulcus corn. cum et sine hypopyo, Keratitis

parench., iritis, chorio-retinitis etc.) und 21 Beobachtungen über die Wirkung der subconjunctivalen Einspritzungen einer 2 procent. Lösung von Natr. chlorat. angestellt. Auf Grund dieser klinischen Beobachtungen, welche ich in der Prof. A. A. Krjukow untergestellten Moskauer Augenklinik und in dem unter Prof. Th. O. Ewetzky's Leitung stehenden Ambulatorium daselbst anstellte, gelangte ich zu der Schlussfolgerung, dass bisweilen (äusserst selten) die subconjunctivalen Einspritzungen einen günstigen Einfluss auf den Verlauf und den Ausgang der Krankheit ausübten, wobei die Injectionen einer 2 procent. Chlornatriumlösung die gleiche Wirkung wie das Sublimat aufwiesen. Auf Grund der chemischen Untersuchungen, der therapeutischen Versuche an Hunden sowohl als den klinischen Erfahrungen, bin ich zu der Schlussfolgerung gekommen, dass der therapeutische Werth der subconjunctivalen Einspritzungen von Sublimat, Trichlor-Jod, Parachlorphenol u. a. nicht etwa auf die antiseptische Wirkung des entsprechenden Mittels, sondern auf den Reizeffect zurückzuführen sei, den es, unter die Conjunctiva gebracht, ausübt. Nach Abschluss meiner chemischen Untersuchungen habe ich dieselben in einer Sitzung des Moskauer Ophthalmologen-Kreises vor dem Erscheinen im Druck der Arbeit von L. Bach (v. Graefe's Arch. f. Ophthalm. XLI. 1. S. 56) und Stuelp (Arch. f. Augenheilk. 1895. Nov. S. 329) mitgetheilt, daher letztere keinen Einfluss auf den Charakter meiner Schlussfolgerungen haben konnten. Radswicky.

---

3) **Der Bau und das Wesen des Glioma retinae**, von Dr. Richard Greeff, Privatdocenten für Augenheilkunde. (Deutsche medic. Wochenschrift. 1896. Nr. 21.) (Schluss.)

Die sich in den Präparaten vorfindenden zierlichen Bilder sind, wie sich dies erwarten lässt, sehr verschieden gestaltet und bedeuten auch offenbar Verschiedenes. Zunächst finden sich zahlreiche sternförmige, etwas ovale Zellen vor mit einer enormen Menge äusserst feiner langer Fortsätze, die sich selten verzweigen und von ihrer Basis bis zu ihren Enden sich nicht verjüngen. Die Zellen liegen oft dicht an einander und verflechten sich mit ihren Fortsätzen zu einem enorm dichten Fasergewirr, jedoch sieht man an den Stellen, wo sie weniger dicht liegen, dass jede Zelle für sich besteht und mit den benachbarten keine Anastomosen eingeht, also kein Netz bildet, sondern nur eine dichte Verschnürung, einen Faserfilz. Die Zellen sind leicht als echte Neurogliazellen zu erkennen, wie wir sie vom Gehirn, dem Sehnerv und der normalen Retina her kennen, und zwar sind es die von Jastrowitz sogenannten Spinnenzellen. Von den Zellen im Gehirn und im Sehnerv unterscheiden




Fig. 2. Neurogliazellen (Spinnenzellen) aus einem Gliom der Retina nach der Cajal'schen Methode dargestellt.

sich die Gliomzellen dadurch, dass sie viel zarter sind, besonders was ihre langen, schmalen und zahlreichen Ausläufer anbetrifft. Die Zellen aus der Geschwulst gleichen am meisten den embryonalen Neurogliazellen, wie sie Retzius aus dem Sehnerv abbildet. Es machte mich hierauf Hr. Prof. Kallius aufmerksam, dem ich meine Präparate zeigte. Es ist ja gar nicht unwahrscheinlich, dass die pathologischen Formen zu den embryonalen zurückkehren, oder gerade für

das Gliom recht denkbar, dass embryonale Keime den Grundstock der Geschwulstbildung ausmachen. In dieser Hinsicht sind weitere vergleichende Studien wünschenswerth, die manche Lücke ausfüllen könnten.

Jedenfalls haben wir echte Neurogliazellen oder Spinnenzellen vor uns, die offenbar die Hauptmasse und die Grundelemente der Geschwulst ausmachen. Sie bilden oft enorm dichte Zell- und Fasercomplexe und können sich zu langen dichten Zügen und Reihen an einander reihen, die der Geschwulst eine faserige Structur verleihen. Diese Anordnung in Reihen fiel schon Fritschi und Virchow[1] auf.

Offenbar sind die vorliegenden Zellen identisch mit den durch die frühere Methode dargestellten rundlichen und sternförmigen Zellen, an denen sich durch Zerzupfen faserige Fortsätze nachweisen liessen. Ebenso wird das faserige oder körnig erscheinende Zwischengewebe an dem Sitz der Spinnenzellen gebildet.

Neben und zwischen diesen Zellen findet sich ferner etwas spärlicher — aber doch nicht zu selten — eine ganz andere Classe von Zellen, die unter sich vielfach verschieden, doch einen gemeinsamen Charakter haben, der sie deutlich von den Spinnenzellen abgrenzt. Es sind Zellen von rundlicher oder eckiger Figur mit wenigen, aber viel dickeren Fortsätzen, die breit anfangen und sich bald verjüngen, indem sie sich dichotomisch theilen. Die Zellen können ihrem ganzen Aussehen nach nur als echte Ganglienzellen angesehen werden. Meist ist auch ein schlanker, nicht verzweigter Nervenfortsatz deutlich zu unterscheiden. Dieser lässt sich oft sehr weit hin verfolgen und weist in seinem Verlauf von Zeit zu Zeit dicke, knotige Verdickungen auf, ganz wie die Nervenfasern in der Nervenfaserschicht der Retina.

Die Ganglienzellen sind nicht so häufig wie die Neurogliazellen, werden aber doch an allen Stellen zwischen diesen angetroffen. Oft sind die ersteren ganz von einem Gewirr von Neurogliazellen und Fasern umsponnen, so dass sie

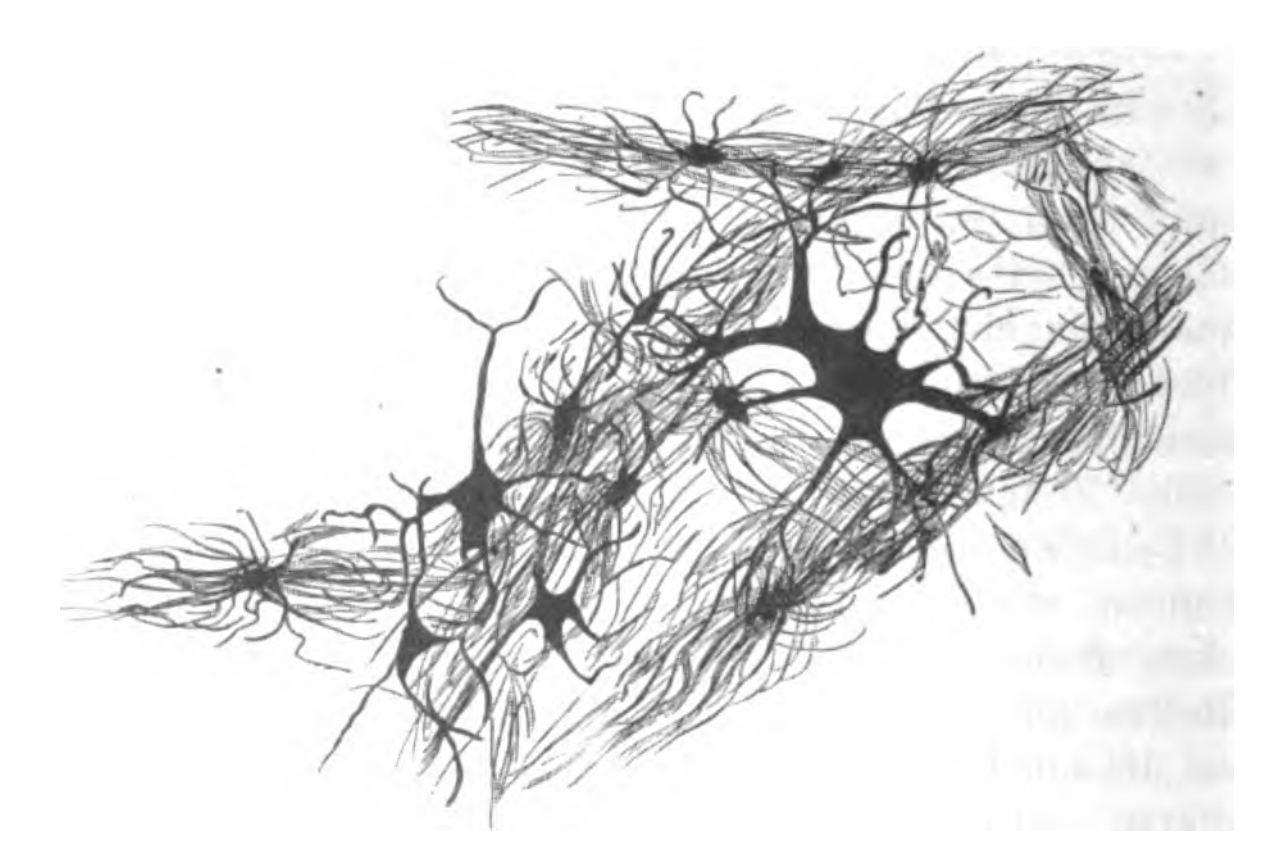


Fig. 3. Riesige und mittelgrosse Ganglienzellen in Neuroglianestern eingebettet. Nach der Natur.

darin wie in einem Nest liegen. Die Ganglienzellen sind sehr verschieden an Gestalt und an Grösse. Besonders in Bezug auf die Grösse möchte ich drei Typen unterscheiden:

[1] Virchow, Geschwülste. S. 164.

1. Den riesigen Typus; es sind vielkantige, dicke Zellen, die oft das 6—8fache Volum der Spinnenzellen haben, mit vielen Fortsätzen, die sich dichotomisch verzweigen und eine prächtige, über eine weite Fläche hin ausgebreitete Endverästelung bilden. Diese Zellen kommen genau so in der Ganglienzellenschicht der normalen Retina vor, wo sie sich nach der Golgi'schen Methode oder mit Methylenblau nach Ehrlich sehr schön darstellen lassen.

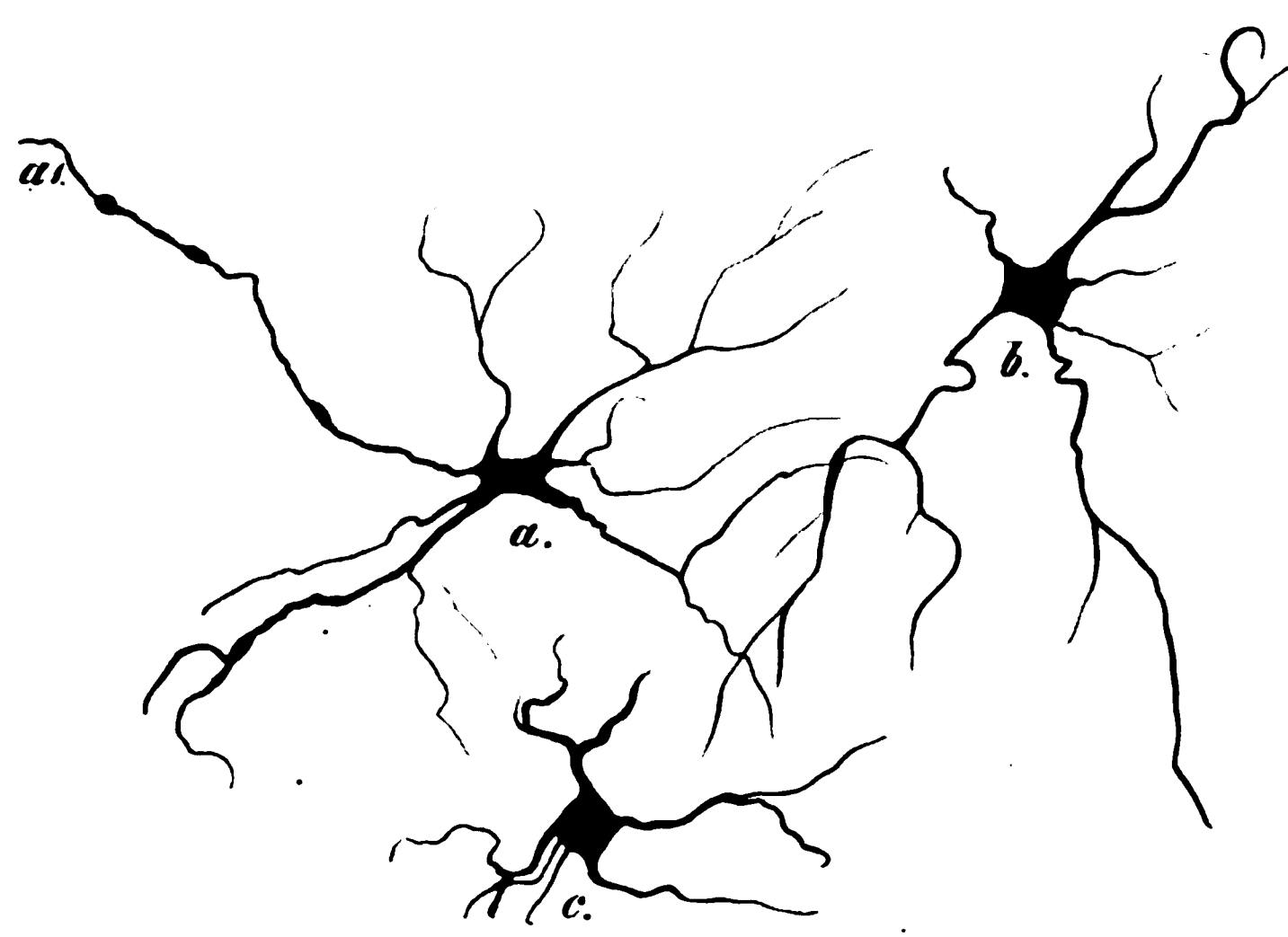


Fig. 4. Ganglienzellen aus Glioma retinae nach der Natur gezeichnet.
a und *b* = mittelgrosse eckige Ganglienzelle. — *c* = mittelgrosse runde Ganglienzelle. — a^1 = Axencylinderfortsatz mit Varicositäten.

2. Den mittleren Typus. Es sind dies die Ganglienzellen, wie sie sich am häufigsten in der normalen Retina zeigen, nur sind sie im Gliom vielgestaltiger, von den einfachsten bis zu den complicirtesten Formen, mit über enorme Strecken hinragenden Endverzweigungen. Was den Zellkörper anbetrifft, so lassen sich besonders zwei Unterarten unterscheiden: a) runde oder leicht ovale Zellkörper, von denen die Fortsätze scharf im rechten Winkel abgehen, und b) mehrkantige Zellen, unter denen ein dreieckiger Typus sich besonders oft findet. Die mittelgrossen dreieckigen Ganglienzellen sind nach meinen Befunden am zahlreichsten in den Gliomen vorhanden. Schliesslich unterscheiden wir noch

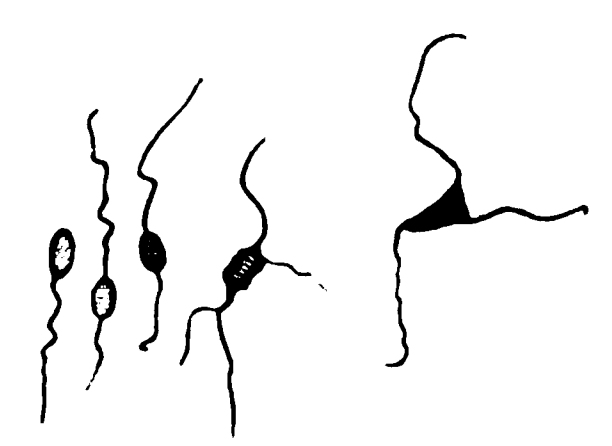


Fig. 5. Kleine nervöse Zellen aus Glioma retinae Imprägnation nach Cajal.

3. Den kleinen Typus, der sehr merkwürdige und vielgestaltige Gebilde umfasst. Es finden sich in den Schnitten zahlreiche lange Fäden, welche an einer Stelle eine Anschwellung, wie eine Zelle aussehend, besitzen, mit einem sich heller färbenden Kern versehen. Virchow hat offenbar ähnliche oder dieselben Gebilde schon im Gliom des Gehirns gesehen. Er schreibt darüber:[1] „Neben den Zellen gelingt es oft einzelne überaus lange Gebilde zu isoliren,

[1] Virchow, Geschwülste. S. 131.

welche wie einfache Fasern aussehen, aber an gewissen Stellen in einer spindelförmigen Ausbuchtung einen Kern enthalten. Sie gleichen bald den Radiärfasern der Retina, bald den langen Spindelzellen, welche ich zwischen den Elementen der Wirbel und des Hirnanhangs finde."

Die Gebilde gleichen in der That den Radiärfasern, aber doch stellen sich letztere nach der Golgi'schen Methode complicirter dar, sie sind dicker und haben viele seitliche Anhängsel. Ich glaube deshalb nicht, dass die in Frage stehenden Gebilde echte Radiärfasern sind.

Daneben finden sich die noch einfacheren Formen, bei denen von der spindelförmigen kleinen Zelle nur nach einer Seite hin ein fadenförmiger Fortsatz ausgeht. Andere, schon etwas grössere Zellen haben dann noch einen dritten oder vierten Fortsatz, und so kommen also alle Uebergänge vor bis zu den mittelgrossen Ganglienzellen.

Nach allen Anzeichen glaube ich, dass diese Zellen die Entwickelungsformen nervöser Zellen darstellen. In der That gleichen sie ganz den embryonalen Zellen, wie sie Cajal als erste Anlagen in der Netzhaut abbildet. Die primitivste Form der Ganglienzelle stellen die kleinen kernhaltigen Zellen dar, welche noch keine Protoplasmafortsätze besitzen, sondern nur nach einer Seite hin eine Nervenfaser aussenden; es sind dies wohl die Neuroblasten nach His. Es entstehen danach bipolare Zellen mit langen, fadenförmigen Ausläufern nach beiden Seiten hin, die oben erwähnten langen, zellhaltigen Fäden, die sich so oft in den Gliomen vorfinden, und allmählich bilden die kleinen Zellen dann kleine seitliche Protoplasmafortsätze. Alle diese embryonalen Formen aus der Retina, wie sie Cajal beschreibt und abbildet, finden sich in den Gliomen vielfach vor. Es scheint mir bisher die annehmbarste Hypothese, diese kleinsten Elemente als embryonale Formen anzusehen, bis uns weitere Studien einen Beweis dafür oder dagegen gebracht haben werden.

Ich halte es für besonders interessant, dass sowohl die Gliazellen, als auch die nervösen Zellen aus dem Gliom vielfach an die embryonalen Formen erinnern, da ja auch klinisch so manches dafür spricht, dass wir es bei den Gliomen mit Missbildungen zu thun haben, zu denen der Keim in der embryonalen Zeit gelegt ist.

Durch unsere Befunde bekommen wir auch Anhaltspunkte über die Entstehung des Glioms. Nach den übereinstimmenden Untersuchungen von Cajal, Kallius und mir kommen Spinnenzellen in der Retina nur in der Nervenfaser- und Ganglienzellenschicht vor. Man sollte deshalb schliessen, dass sich aus diesen Schichten heraus das Gliom allein entwickeln könnte. Es ist aber noch eine andere Erklärung zulässig und viel wahrscheinlicher.

Wir wissen durch vielfache Untersuchungen, besonders durch diejenigen von Cajal, dass in der Retina verhältnissmässig oft sich sogenannte „versprengte Zellen" vorfinden. Wir sprechen von versprengten Zellen, wenn sich in einer Schicht Zellen vorfinden, die morphologisch eigentlich in eine andere Schicht gehören, z. B. wenn Zellen, die der Körnerschicht angehören, in der Ganglienzellenschicht sich vorfinden. Solche kleine Missbildungen sind offenbar in der Retina nicht selten und meist ohne Bedeutung, besonders da die functionirenden Fortsätze an ihre richtige Stelle hin laufen. Wintersteiner hat nun kürzlich die interessante Entdeckung gemacht, dass sich bei beginnendem Gliom grössere Zellhaufen in Schichten vorfinden, in die sie ihrer Natur nach offenbar nicht gehören. Es giebt dies eine Stütze für die Ansicht, die auch sonst nach Allem, was wir heute wissen, die wahrscheinlichste ist, dass sich die Gliome aus grösseren versprengten Zellhaufen entwickeln. **Der Keim zum Gliom ist**

also durch eine Missbildung in der Retina gelegt, versprengte embryonale Zellen, welche ganz nach der Cohnheim'schen Theorie von der Entstehung der Geschwülste zum Aufbau des Organismus nicht verwendet worden sind, sondern ruhen bleiben, bis sie später von selbst oder durch irgend einen Anlass zu wuchern beginnen.

Nach dieser Theorie kann sich das Gliom aus jeder Schicht der Netzhaut heraus entwickeln, je nach der Lage der versprengten Keime, und dies stimmt auch am besten mit dem, was in der Literatur darüber gesammelt ist. Ich schliesse mich damit der Ansicht Wintersteiner's an.

Ich bin mir wohl bewusst, dass neben Sichergestelltem Manches in meinen Mittheilungen noch der näheren Begründung und Ausführung bedarf, und ich erachte diese meine Untersuchungen über das Gliom noch nicht für abgeschlossen.

Wenn ich zum Schluss die Befunde noch einmal kurz zusammenfassen darf, so ist das Gliom eine Geschwulst, welche aus einer Gewebsmissbildung in der Retina hervorgeht, versprengten embryonalen Zellen. Es besteht im wesentlichen aus hyperplastisch gewucherten Gliazellen und einem aus deren Fortsätzen gebildeten Fasergewirr, ferner aus ausgebildeten und in Entwickelung begriffenen Ganglienzellen und Nervenfasern.

Wir können danach wohl den Namen Glioma retinae beibehalten, noch genauer wäre nach Analogie ganz ähnlicher, ebenfalls stets auf Missbildungen beruhender Geschwülste im Gehirn die Bezeichnung: Neuroglioma ganglionare.

---

4) **Adenocarcinoma gland. Meibomii,** von Emil v. Grósz. (Orrosi Hetilap. Szemészet 1896. Nr. 1.)

Während wir dem Carcinom des Augenlidrandes oft begegnen, ist das Carcinom des Tarsus äusserst selten. Und doch ist die Kenntniss des letzteren von grosser Wichtigkeit, weil das klinische Bild ein gutartiges Chalazion vortäuschen kann. Nicht nur wegen der Prognose ist die Unterscheidung der beiden Krankheiten wünschenswert, sondern auch der operative Eingriff ist ein ganz verschiedener, wenn das Carcinom rechtzeitig erkannt wird. Der folgende Fall bietet nicht nur durch seine Seltenheit manches Interesse, sondern lehrt uns noch in weit grösserem Maasse, wie sehr die grösste Vorsicht in derartigen Fällen nöthig ist.

L. J., ein Mann von 63 Jahren, wurde am 1. October 1895 in die Budapester kgl. ungar. Universitätsaugenklinik aufgenommen. Am linken Auge hatte er in seinem 10. Jahre eine Entzündung, wodurch sein Sehvermögen bleibend geschädigt wurde. Am rechten oberen Augenlide entwickelt sich seit einem Jahre eine Geschwulst, welche beinahe den ganzen Tarsus umfasst, die Grösse einer kleinen Nuss besitzt und von normaler, leicht verschiebbarer Haut bedeckt ist. Durch die geschwollene, rothe Lidbindehaut schimmern gelbliche Eiterpfropfen hindurch. In der Hornhaut ein frisches Geschwür. Im unteren inneren Viertel der linken Hornhaut ist eine linsengrosse Narbe sichtbar, in welche die Regenbogenhaut hineingewachsen ist. Das Gewächs des rechten oberen Augenlides glich vollständig einem ausserordentlich grossen Chalazion. Die Operation wurde am 5. October ausgeführt. Nachdem schon beim Herauspräpariren die Schnittfläche verdächtig erschien, trachteten wir alles Krankhafte zu entfernen. Die Wundränder der in ihrem ganzen Umfange erhaltenen Haut heilten per primam zusammen, und nachdem wir am linken Auge eine Iridectomie ausführten

und auch das Geschwür der rechten Hornhaut heilte, wurde Pat. am 22. October entlassen. Die Geschwulst untersuchte ich im Laboratorium der Universitäts-augenklinik und die histologische Untersuchung ergab, dass wir ein typisches Adenocarcinom vor uns haben, welches sich wahrscheinlich aus den Meibom'schen Drüsen entwickelt hatte. Deshalb schrieben wir sofort dem Patienten und machten ihn aufmerksam, dass er sich im Falle einer Recidive sofort vorstelle. Er erschien thatsächlich am 5. Januar laufenden Jahres. Den Hautschnitt zeigte eine kaum sichtbare, lineare Narbe an, jedoch sass am inneren Rande dieser Narbe eine erbsengrosse, feste Geschwulst, welche mit der Haut theilweise innig verwachsen war und am Lidrande exulcerirte. Die Geschwulst wurde am 8. Januar mittels eines $\wedge$-förmigen Schnittes entfernt, und nachdem die Vereinigung der weitklaffenden Wundränder nicht gelang, vollführten wir am 16. Januar eine plastische Operation nach Landolt.

Schon Fuchs machte uns aufmerksam, dass auch andere Geschwülste ein Chalazion vortäuschen können. Er erwähnt als solche das Adenom und Carcinom der Schweiss- und Talgdrüsen, auch das Sarcom kann in der Form eines Chalazions erscheinen. Van Duyse, Randall, Baldauf, Bock, Rumschewitsch und Panas beschreiben ähnliche Fälle. Vorzüglich Rumschewitsch behandelt die Frage eingehend. Unter seinen Fällen (Adenoma gland. Krause, gland. sebac., gland. Meibomii, mystoma, papilloma, granuloma, dermoid, atheroma) erwähnt er kein Carcinom, so dass nur die Fälle von Fuchs und Panas dem oben geschilderten gleichen. Es ist möglich, dass in manchen Fällen der Ursprung des bereits exulcerirten Carcinoms nicht mehr zu erkennen ist, oder aber, dass es in den frühzeitig operirten Fällen bei der genauer nicht untersuchten Geschwulst übersehen wird, dass man es mit keinem Chalazion, sondern mit einem Carcinom zu thun hatte. Wir müssen gestehen, dass die klinische Diagnose in solchen Fällen unmöglich ist, weil die Lidhaut normal sein kann und die durch die Bindehaut hindurchschimmernden Eiterpfropfen auch beim Chalazion vorkommen. Deshalb können wir nicht genug empfehlen, das entfernte Chalazion — hauptsächlich bei älteren Personen — auch histologisch zu untersuchen.

Journal-Uebersicht.

v. Graefe's Archiv f. Ophthalmologie. XLI. 4.

1) **Untersuchungen zur Lehre vom Farbensinn,** von Dr. W. Koster, Gzn aus Utrecht.

Für die Erforschung der Function der Stäbchen und Zapfen erschien es zunächst geboten, genaue Messungen über das Vorkommen derselben auszuführen. Um die Ausdehnung der stäbchenfreien Zone zu bestimmen, benutzte Verf. nach dem Vorgange von Kühne ganz frische Netzhäute. Nach Härtung in Formol müssen die Schnitte genau parallel zur Oberfläche gelegt sein. Nach den angestellten Messungen darf man annehmen, dass die Stelle der Netzhaut, an welcher die Zapfen überwiegen, einen Durchmesser von 0,8 mm, und diejenige, an welcher die Zapfen ausschliesslich functioniren, einen Durchmesser von 0,5 mm hat.

Die Blaublindheit des Netzhautcentrums, welche aus der König'schen Hypothese gefolgert werden müsste, ist unvereinbar mit der Erfahrung und mit der Young-Helmholtz'schen Theorie. Ist die stäbchenfreie Zone 0,5 mm breit, so entspricht das einem Sehwinkel von $1^0 54'$, und ein Winkel dieser Grösse

entspricht bei Projection auf eine 1 m entfernte Ebene einem Kreise von 33 mm Durchmesser. Da nach Kühne auch die in der Macula lutea gelegenen Stäbchen purpurfrei sind, so müsste eine centrale Netzhautpartie von 1,84 mm blaublind sein, was einem Sehwinkel von 7° 2′ und bei Projection auf 1 m Entfernung einem Kreise von 123 mm Durchmesser entsprechen würde. So ausgedehnte farbenblinde oder für Farben wenig empfindliche Stellen werden an normalen Augen nicht beobachtet.

Auch die von v. Kries und Parinaud aufgestellten Hypothesen, nach welchen die Erregung der Stäbchen nur farblose Helligkeitsempfindung, die Erregung der Zapfen auch Farbenempfindung auslösen, erscheinen dem Verf. auf Grund neuer Versuche nicht hinlänglich begründet.

Die von Hillebrand und Hering mitgetheilten Beobachtungen über das lichtschwache Spectrum fand Verf. nicht bestätigt. Auch dem 13 Stunden für Dunkel adaptirten Auge erschien das dem nicht adaptirten normalen Auge noch eben farbig erscheinende Spectrum nicht farblos, im Gegentheil waren die Farben eher klarer, wenn auch nicht stärker gesättigt.

---

2) **Ueber die Sensibilität der Hornhaut,** von Dr. Emil Krückmann, Assistent in Leipzig. (Aus der Universitäts-Augenklinik zu Leipzig.)

Verf. stellte Untersuchungen mit sogen. Reizhaaren an, wie sie zuerst von Prof. v. Frey angewandt und beschrieben wurden.

Beim Glaucom sinkt die Sensibilität. Die Dehnung der Augenhüllen afficiren die Endapparate der Nerven und bewirken ausserdem, dass die auf die Hornhaut aufgesetzten Borsten einen weniger tiefen Eindruck hervorrufen als bei normaler Spannung. In einer Reihe von Glaucomfällen, besonders von Secundärglaucom bei Linsenquellung, gaben die Borstenversuche werthvolle Anhaltspunkte für die Beurtheilung der Höhe des intraocularen Druckes.

Bei fast allen Hornhautaffectionen besteht an bezw. über dem Orte der Erkrankung eine Hyperästhesie.

Die Beziehungen zwischen Sensibilität und intraocularem Druck führten dazu, den Einfluss der Miotica und Mydriatien auf den intraocularen Druck mit der Borstenmethode zu prüfen. Es zeigte sich ganz gleichmässig und in voller Uebereinstimmung mit der sonstigen Erfahrung, dass Eserin und Pilocarpin den Druck zuerst erhöhen und dann herabsetzen, während Atropin in umgekehrter Reihenfolge wirkt. Das durch die Accommodation bedingte Steigen des Augendruckes konnte deutlich nachgewiesen werden. Die Höhe der Reizschwelle stand in directem Verhältnisse zu der durch die Miotica künstlich hervorgerufenen myopischen Refraction.

Vielleicht können diese Versuche in vereinzelten Fällen für die frühzeitige Erkennung der Tabes von Werth sein, wenn dieselbe mit dem Initialsymptom der Parästhesien im Bereiche des Trigeminus auftritt.

Als Maass für die Grösse des von den einzelnen Haaren ausgeübten Reizes dient dasjenige Gewicht, welchem auf einer feinen Waage das Gleichgewicht gehalten wird, wenn man mit dem betr. Haare auf die andere Waagschale drückt. Sobald das Haar sich krümmt, lässt die Druckwirkung nach. Jedes Haar hat seinen unveränderlichen Werth.

---

3) **Ueber experimentelles Glaucom beim Kaninchen und über die Bedeutung des Kammerwinkels für den intraocularen Druck,** von Dr. Chr. F. Bentzen aus Kopenhagen. (Experimentelle Untersuchungen aus dem Laboratorium des Herrn Prof. Th. Leber in Heidelberg.)

Eine umfangreiche Arbeit, welche frühere Versuche anderer Forscher eingehend berücksichtigt und die Beschreibung einer grossen Anzahl eigener Versuche enthält, welche resultatlos verliefen und hier übergangen werden können.

Das Ziel aller Versuche war darauf gerichtet, eine Verwachsung des Kammerwinkels herbeizuführen, ohne den Augapfel sonst wesentlich zu schädigen.

In einer grösseren Reihe von Fällen gelang es, durch Kratzen des Kammerwinkels mittelst einer abgestumpften Discissionsnadel eine Verwachsung des Kammerwinkels und dauernde intraoculare Drucksteigerung hervorzurufen. Trat, wie nicht selten, eine traumatische Keratitis auf, so pflegte die Tension eine Zeit lang zu sinken, um nachher wieder anzusteigen. In einem Versuche wurde die Drucksteigerung 3 Monate lang beobachtet. An den Augen zeigten sich nur Veränderungen, welche auf die Drucksteigerung bezogen werden konnten: Hyperämie der vorderen Ciliargefässe, Anästhesie der Cornea, Ciliarektasie, Vergrösserung der Opticusexcavation; dabei Verwachsung des Kammerwinkels, welche als Ursache der Drucksteigerung angesehen werden darf.

Nach mancherlei vergeblichen Versuchen konnte Verf. mit Hülfe eines modificirten Apparates nachweisen, dass die Filtration in den künstlich glaucomatösen Augen wesentlich geringer war als in normalen Augen. Das Verhältniss betrug etwa 1:3.

---

4) **Ein Beitrag zur Anatomie des entzündlichen Glaucoms**, von Dr. Eduard Zirm, Augenarzt in Olmütz.

28jähr. Mann, seit 14 Tagen Iridocyclitis (luetica?) o. d., Atropin, Inunction. Synechien gelöst, Pupille ad maximum erweitert. 3 Wochen nach Beginn der Erkrankung Glaucomanfall. Iridectomie, starke Blutung, Tension normal. 3 Wochen später zweiter Glaucomanfall, Ektasie der Iridectomienarbe, Bulbus steinhart, Amaurosis; 5 Tage später Enucleation.

Anatomische Untersuchung: Ausgedehnte Verwachsung der Irisperipherie mit der Hornhaut, so dass der Fontana'sche Raum obliterirt ist; an einzelnen Stellen findet nur eine starke Annäherung der Iris an die Hornhaut statt, an anderen reicht die Verwachsung nicht ganz bis an die Peripherie, so dass dort ein schmaler Saum der Kammerbucht erhalten bleibt. Von den vier Venae vorticosae zeigen besonders drei im inneren Abschnitte des Scleralcanales starke zellige Infiltration der Wandungen und consecutive Verengerung des Lumens. In Folge dessen sind die Sammelvenen vor dem Eintritt in die Sclera und die Venen der Chorioidea erweitert. Chorioidea ödematös, mässig kernreich, die Capillaren z. Th. durch Leucocyten verstopft. Keine Excavation, frische Neuritis optica.

Durch starke Ausdehnung der hinteren Kammer ist die Peripherie der Iris gegen die Hornhaut gedrängt und nach eingetretener Berührung mit dieser verwachsen. Die Verwachsung ist nicht vom Ligam. pectinat. aus erfolgt, was sich schon daraus ergiebt, dass die alte Kammerbucht an einigen Stellen erhalten war. Ausserdem wird die Zunahme des Glaskörpervolumens die Iris nach vorn gedrängt haben.

Verf. nimmt an, dass die Vermehrung des Bulbusinhaltes dadurch herbeigeführt wurde, dass die Arterien mehr Blut zuführten, als durch die verengten Emissarien abgeführt werden konnte. Erst nach Eintritt einer vermehrten Spannung der Bulbuskapsel verlangsamt sich bei wachsendem Widerstande der Blutstrom der Arterien.

Der letzte Glaucomanfall war eine directe Folge der Veränderungen an den Ven. vortic. und an den äquatorialen Abschnitten der Chorioidea.

5) Unter welchen Umständen erscheinen Doppelbilder in ungleichem Abstande vom Beobachter? von Dr. Richard Fröhlich, Assistenten an Dr. Fick's Poliklinik in Zürich.

Die Nagel'schen Angaben, dass die Umgebung von grossem Einflusse auf die Beurtheilung der Lage der Doppelbilder ist, erkennt Verf. als richtig an, dagegen fand er in seinen Versuchen keine Bestätigung der Nagelschen „Projectionssphären".

Versuche mit Prismen in Ad- und Abductionslage lehren, dass das excentrisch gesehene Bild in der Regel für näher gehalten wird. Die Richtigkeit dieses Satzes wird dadurch bestätigt, dass er auch bei einäugiger Fixation zutrifft. Ruft man dadurch Doppelbilder hervor, dass man die Pupille zur Hälfte durch ein Prisma deckt, so wird bei nicht genau richtiger Haltung des Prismas die Lichtstärke der Doppelbilder ungleich; besser ist es daher, wenn man von zwei gleichen Gegenständen den einen einäugig fixiren lässt und dem anderen in der Frontalebene des fixirten verschiedene Stellungen giebt. Wird dieser Versuch mit schwach leuchtenden Objecten (Leuchtfarbe) im Dunkelzimmer ausgeführt, so dass der Einfluss der Umgebung auf die Beurtheilung der Stellung der Gegenstände ausgeschlossen ist, so wird in der Mehrzahl der Fälle angegeben, dass das excentrisch gesehene Object sich vor der Frontalebene befinde. Der Lichtsinn ist in der Netzhautperipherie grösser als in der Netzhautmitte, das excentrisch gesehene Object erscheint daher heller als das central fixirte, und wird, wie Verf. annimmt, in Folge der grösseren Helligkeit für näher gehalten. Versuche ergaben, dass das excentrisch gesehene Object sehr viel seltener näher erscheint, wenn man seine scheinbare Helligkeit durch vor das betr. Auge gesetzte blaue Gläser abschwächt.

Dass Accommodation, Convergenz und Horopter bei diesen Erscheinungen eine Rolle spielen, lässt sich mit Sicherheit widerlegen.

---

6) Zur pathologischen Anatomie der Scleritis und Episcleritis, von Prof. Otto Schirmer in Greifswald.

Zwei Fälle. Die Untersuchung ergab Auflockerung und ödematöse Durchtränkung des episcleralen Gewebes, in welchem beträchtliche Kernvermehrung stattgefunden hatte. Die zahlreichsten Kerne wurden in den tiefsten Schichten angetroffen, wo sie theils der Sclera auflagern, theils herdförmig die Gefässe umgaben. Die zellige Infiltration liess die mittleren Schichten fast frei, nahm dagegen in den oberflächlichen Lagen, unter dem Epithel, wieder an Dichtigkeit zu. Eine gleiche Anordnung zeigten die strotzend mit Blut gefüllten Gefässe. Wandungen derselben dünn, in Fall I zahlreiche Blutungen. Die Lymphgefässe, vorwiegend in den oberen Lagen der Episclera gelegen, waren stark ausgedehnt, das Endothel meistens erhalten.

Diese Veränderungen können rückgängig werden.

In der Sclera fand sich mässige ödematöse Durchtränkung und Auflockerung sowie kleinzellige Infiltration, welche besonders die mittleren Schichten ergriffen hatte und stellenweise sehr dicht war. Blutgefässe erweitert und an Zahl vermehrt.

Aus diesen Veränderungen entwickeln sich hauptsächlich in den inneren Lagen Degenerationsvorgänge: Auflösung der Bündel in feine Fibrillen mit vielfach feinkörniger Trübung und gewundenem Verlaufe. Diese Form der Entzündung beschränkt sich auf die dem Ciliarkörper aufliegenden Partien der Sclera und darf als Folge der bestehenden Uveitis angesehen werden.

Der Scleritis folgt z. Th. Atrophie, z. Th. Verdickung der Membran. Die Verdickung beruht auf Neubildung eines zarten Bindegewebes und feiner Gefässe.

Die Prominenz der bekannten Buckel wird vorzugsweise durch Schwellung des episcleralen Gewebes verursacht, dagegen ist die eigenartige blaurothe Farbe gleichmässig durch die zahlreichen ectatischen Gefässe der tieferen Lagen der Episclera und der oberflächlichen Schichten der Sclera bedingt.

---

7) Anatomische Untersuchung eines Falles von Retinitis pigmentosa, von Dr. O. Bürstenbinder, I. Assist. der Augenklinik zu Jena. (Aus dem Laboratorium der Jenaer Augenklinik.)

Ein 61jähr. Mann, welcher bereits seit 5 Jahren progressive Abnahme des Sehvermögens beider Augen und Nachtblindheit bemerkt hatte, trat wegen Verletzung des linken Auges in die Klinik ein. Das rechte Auge zeigte Retinitis pigmentosa. Die Pigmentirung beschränkte sich auf eine ringförmige Zone, welche in einiger Entfernung von der Papille begann, während Centrum und Peripherie frei waren. Dem entsprechend konnte ein ringförmiges Scotom festgestellt werden. Das linke Auge wurde enucleïrt. Eine ophthalmoskopische Untersuchung desselben war nicht möglich, doch durfte man nach der Anamnese annehmen, dass es in gleicher Weise wie das rechte erkrankt war. Für diese Annahme sprach auch die mikroskopische Untersuchung, welche ergab, dass die Netzhaut in der Gegend der Macula und in der Peripherie keine wesentlichen Veränderungen aufwies. In der dazwischen liegenden Zone fanden sich die bekannten Degenerationserscheinungen. Bemerkenswerth sind die Veränderungen der Aderhaut. Verbreiterung der Membran, Verringerung der Gefässe, Verdickung der Gefässwandungen und Verengerung des Lumens, Fehlen der Choriocapillaris, ausgebreitete Durchsetzung mit Leucocyten, massenhafte kleine umschriebene, entzündliche Anschoppungen. Diese Anomalien beschränkten sich auf denjenigen Abschnitt der Aderhaut, welcher der erkrankten Netzhautpartie entsprach.

Es sind demnach, wie Verf. betont, in einem noch im Fortschreiten begriffenen Falle von Retinitis pigmentosa entzündliche Veränderungen der Aderhaut nachgewiesen.

---

8) Ueber die Bildung cystenartiger Hohlräume im Gebiete der Retina, von Prof. Francesco Falchi in Pavia.

Verf. beschreibt Cysten, welche er in zwei erblindeten Augen fand, von denen das eine an Leucoma adhaerens, Irido-Cyclitis plastica, glaucoma secund., das andere nach einer vor Jahren erlittenen Contusion an Irido-Cyclitis plastica, Cataracta atroph., Glaucoma secund. gelitten hatte. In beiden Fällen bestand totale solut. retinae.

Der Inhalt der Cysten war theils fibrinös, theils blutig, bezw. aus Hämorrhagien hervorgegangen. Die Entwicklung stand im Zusammenhange mit Sclerose der Gefässe und Circulationsstörungen im Gebiete der Retina und der Chorioidea.

Die Cysten hatten einen wesentlich anderen Charakter als die von anderen Autoren beschriebenen. Es handelte sich weder um senile Veränderungen, noch um Oedema retinae und secundäre Cysten mit colloïdem Inhalte, noch endlich um cystoïde Bildungen, wie sie durch Faltungen der abgelösten Netzhaut entstehen können.

---

9) Ueber Episcleritis periodica fugax, von Prof. Dr. Ernst Fuchs in Wien.

F. giebt die Geschichte von 22 Fällen dieser Erkrankung, welche zwar schon von A. v. Graefe geschildert wurde, seitdem aber anscheinend wenig gewürdigt ist.

Die Krankheit tritt in Anfällen auf, welche 1—8 Tage (einmal 4 Wochen) anhalten und bald mehr bald weniger häufig wiederkehren. Die Veränderungen bestehen in tiefer, violettfarbiger Injection der Conjunctiva und des episcleralen Gewebes. Sie nehmen meistens nicht die ganze Umgebung der Hornhaut ein, sondern beschränken sich auf einen oder mehrere Quadranten. Manchmal zeigt das entzündete Gewebe beträchtliche Schwellung. Harte, andauernde Knoten, wie sie der gewöhnlichen Episkleritis eigen sind, kommen nicht vor, die Erscheinungen verschwinden vielmehr relativ rasch und spurlos.

Beide Augen können gleichzeitig, oder abwechselnd, bald das eine bald das andere erkranken. Schmerzen, Thränenträufeln, Lichtscheu fehlen nie, die Schmerzen treten meistens schon früher als die Röthung auf und lassen vor dem Verschwinden der entzündlichen Veränderungen nach. Sehr selten sind gleichzeitige Schwellung der Lider und feine punktförmige Infiltrate der Hornhaut. In schweren Fällen tritt Hyperämie der Iris und des Ciliarkörpers ein, die Accommodation wird schmerzhaft, und es kann sich einerseits Abnahme der Accommodationsbreite, andererseits Accommodationskrampf (Myopie), oder endlich unregelmässige Contraction des Ciliarmuskels (Astigmatismus) zeigen.

Das Leiden erstreckt sich oft über viele Jahre.

Die 22 Fälle vertheilen sich auf 15 Männer und 7 Frauen von 21—51 Jahren.

Eine einheitliche Aetiologie lässt sich nicht aufstellen. Der Zusammenhang mit Gicht ist zweifelhaft, dagegen war in einigen Fällen die Abhängigkeit von Malaria wahrscheinlich. Einmal trat bei jedem Anfalle von Augenentzündung auch Urticaria auf.

Man muss annehmen, dass es sich um bis jetzt unbekannte Stoffwechselstörungen handelt, welche zu einer Ansammlung von schädlichen Stoffen führen, die bei hinreichender Menge einen Anfall auslösen.

Die Therapie ist ziemlich erfolglos, den grössten Nutzen darf man von Chinin und Natr. salicyl. erwarten.

Zum Schluss behandelte Verf. in Kürze das acute recidirende Lidödem und zwei Affectionen, welche mit der Episcleritis period. fugax verwechselt werden könnten: die recidivirenden Erosionen der Hornhaut und die recidivirenden randständigen Infiltrate der Hornhaut, von denen die letztere in den Lehrbüchern wenig Beachtung gefunden hat.

---

10) Erwiderung an Herrn Dr. F. Ostwald in Paris, von Dr. W. Koster Gzn aus Utrecht.

K. hält daran fest, dass mit richtigen Instrumenten und bei guter Technik der Augendruck, welcher unmittelbar vor Einführung der Kanüle geherrscht hat, wenn auch nicht absolut, so doch annähernd genau gemessen werden kann. Die Einwendungen O.'s gegen die Zweckmässigkeit des K.'schen Tonometers werden zurückgewiesen.

---

11) Kritische Bemerkungen zur Frage nach dem Vorkommen ungleicher Accommodation, von Dr. C. Hess in Leipzig.

Polemik gegen Fick (Arch. f. Augenheilkunde XXXI).

H. sucht nachzuweisen, dass aus den von Fick mitgetheilten Beobachtungen das Vorkommen ungleicher Accommodation nicht gefolgert werden kann. Bisher ist noch kein Fall ungleicher Accommodation bekannt. Scheer.



Bibliographie.

1) Kurzsichtigkeit und Schule, von Dr. Ernst Bock, Primararzt in Krain. (Laibacher Schulztg. 1895. Nr. 1, 2, 3.) An der Hand eines reichhaltigen Materials eigener Beobachtung bespricht B. die Massregeln zur Bekämpfung der Erwerbung von Kurzsichtigkeit oder Steigerung bereits vorhandener, welche die Schule mit ihren Einrichtungen und Anforderungen betreffen.

Schenkl.

2) Ueber die vom Gehörgange auf den motorischen Apparat des Auges stattfindenden Reflex-Einwirkungen, von Dr. Victor Urbantschitsch in Wien. (Wien. klin. Wochenschr. 1896. Nr. 1.) Eine Beeinflussung des motorischen Apparates des Auges vom Gehörgange aus, giebt sich am häufigsten in dem Auftreten von Nystagmus zu erkennen; ausserdem kommen Krämpfe und Lähmungen von Augenmuskeln, und Reflex-Einwirkungen auf die Binnenmuskeln des Auges vor; Nystagmus kann vom äusseren, mittleren und inneren Ohre, sowie von Acusticus stammen oder durch eine acustische Erregung ausgelöst werden; Luftverdichtung in der Paukenhöhle, Zerrung der Paukenhöhlenwände, Entzündungsvorgänge in der Paukenhöhle, bestimmte Schalleinwirkungen etc. können Nystagmus und vorzugsweise N. oscillatorius zur Folge haben. Die Entstehungsursache eines vom Gehörgange ausgehenden Nystagmus ist in der Mehrzahl der Fälle rein reflectorischer Natur, doch kommen auch Fälle vor, wo bei complicirten Ohrenleiden Nystagmus durch directe Einwirkungen auf den Occipitallappen erregt wird. Strabismus als eine vom Gehörorgane ausgehende Reflexerscheinung ist bisher nur in drei Fällen beobachtet worden; zweimal trat Strabismus divergens, einmal Strabismus convergens auf; der Grund des Auftretens des Strabismus war: Luftverdichtung vom äusseren Gehörgange aus beim Bestande einer Perforation des Trommelfelles, eitrige Mittelohrentzündung und eitrige Entzündung der Paukenhöhle in Folge eines an der inneren Wand der Paukenhöhle sitzenden Polypen; die Abschnürung des Polypen hatte eine bedeutende Zunahme der Ablenkung des Auges, die auch eine dauernde blieb, zur Folge: Lähmung des M. trochlearis trat in einem Falle im Gefolge einer eitrigen Mittelohrentzündung auf; Beeinflussungen der Pupille können bei rasch erfolgenden Luftveränderungen in der Paukenhöhle zumal bei jungen, sowie leicht erregbaren Personen vorkommen; meist handelt es sich um Pupillenerweiterung; letztere wurde auch während der Extraction eines Polypen der Paukenhöhle beobachtet; während in einem Falle von eitriger Entzündung der Paukenhöhle vorübergehende Verengerung der Pupille zur Beobachtung kam. Schenkl.

3) Eine Geisteskranke, die ein, dem Graefe'schen Phänomen ähnliches Symptom darbot, ohne andere Zeichen von Morbus Basedowii, demonstrirt Prof. A. Pick in der Sitzung des Vereins deutscher Aerzte in Prag am 22. November 1895. (Prager med. Wochenschr. 1895. Nr. 49.) Schon in Ruhestellung besteht ein tonischer Krampf der Lidheber, so dass beim Blick nach abwärts das obere Lid zurückbleibt oder krampfartig nach oben gezogen wird. Die übrigen Augenbewegungen erfolgen ebenfalls träge; ein ähnliches Verhalten der Lidheber wurde bereits in einem Falle von Thomsen'scher Krankheit beschrieben. P. hebt hervor, dass von manchen auch das Graefe'sche Phänomen bei Morbus Basedowii für Effect eines Lidkrampfes erklärt wurde.

Schenkl.

Um Einsendung von Separatabdrücken wird gebeten.

Verlag von Veit & Comp. in Leipzig. — Druck von Metzger & Wittig in Leipzig.

// Centralblatt
für praktische
AUGENHEILKUNDE.

Herausgegeben von

Prof. Dr. J. Hirschberg, Geh. Med.-Rath, in Berlin.

Monatlich ein Heft. Preis des Jahrganges 12 Mark. Zu beziehen durch alle Buchhandlungen des In- und Auslandes und die Postanstalten des Deutschen Reiches.

August. Zwanzigster Jahrgang. 1896.

I. Ueber die angeborenen Colobome des Augapfels.

Nach einem am 25. Juni 1896 in der Berliner Ophthalmologischen Gesellschaft gehaltenen Vortrag.

Von Dr. **Ginsberg.**

Im Handbuch von Graefe und Saemisch[1] sagt Manz: „Die Frage nach der Entstehung des Coloboma oculi ist zur Zeit gewiss im Wesent-

[1] II. Bd. S. 79.

lichen gelöst.“ Wie schon die stattliche Reihe von Arbeiten zeigt, welche seitdem auf diesem Gebiet entstanden ist, besteht diese Bemerkung nicht zu Recht, und auch heute ist man zu einer allgemein anerkannten Ansicht über die Genese der Colobome des Augapfels nicht gelangt. Im Folgenden möchte ich einige kritische Bemerkungen über diese Frage aussprechen, welche sich mir bei Durchsicht der Literatur im Anschluss an die anatomische Untersuchung eines mit Hornhauttrübungen, Iriscolobom, Opticuscolobom, Glaskörperzapfen, Schwund der Markflügel und entzündlichen Herden der inneren Augenhäute behafteten Kaninchenauges ergeben haben. Das Auge verdanke ich der Freundlichkeit des Hrn. Geh.-Rath Hirschberg, welcher im Operationscurs das Iriscolobom bemerkte und dann die erwähnten Hintergrundsveränderungen zunächst ophthalmoskopisch feststellte.

Das rechte Auge war betroffen, dabei nach Form und Grösse normal. Die Cornea war am Rande und in der Mitte leicht trübe. Die Iris zeigte ein ziemlich genau nach dem Schnauzenwinkel gerichtetes Colobom mit bogenförmig convergirenden Schenkeln, die am Hornhautrand noch circa $1^1/_2$ mm von einander entfernt waren. Linse und Glaskörper erschienen klar. Das ophthalmoskopische Bild war durch die Hornhauttrübung etwas verwaschen, doch liessen sich die erwähnten Veränderungen erkennen.

Die Augen wurden im Zusammenhang mit dem Chiasma herauspräparirt. Dabei zeigte sich der rechte Sehnerv grauröthlich und in seiner ganzen Länge stark verschmälert. Auch der linke Tractus war schmäler als der rechte, aber von gleicher Farbe wie dieser. Der Nerv tritt nicht in normaler Weise in die Sclera ein, sondern in eine pfefferkorngrosse, blasige Erhebung derselben. Diese hat eine dünne Wand, besonders auf der medialen Seite, so dass hier der wasserklare Inhalt deutlich durchschimmert. Es sah aus, als wäre der Bulbus angestochen und ein Tropfen Glaskörper ausgetreten.

Nachdem das Auge einige Tage in 10proc. Formol gelegen hatte, wird es im Aequator aufgeschnitten, wobei der normale Glaskörper nicht ausfliesst. An der Stelle der Papille zeigt sich eine ca. 2 mm tiefe und eben so breite Grube mit nicht genau kreisförmigem, scharfem, überstehendem Rand. Drei atrophische Aderhautherde reichen bis an sie heran. Einer ist zungenförmig, so breit wie die Grube und zweimal so lang, nach oben aussen gerichtet, am Rand stärker pigmentirt, die beiden anderen nach innen oben und aussen unten gerichtet, drei- bis viermal so gross wie die Grube, nicht scharf begrenzt. Alle drei zeigen unregelmässige, hellbraune, verwaschene Pigmentflecke auf weisslichem Grunde und sind nicht ectasirt. Am unteren Rand der Grube ragt ein grauer, an der Spitze schwarzer, ca. 2 mm langer, spindelförmiger Zapfen in den Glaskörper hinein. An der Stelle, wo er aus der Grube auftaucht, gehen graue Stränge von ihm aus, die sich etwa 1 cm weit über die atrophischen Stellen erstrecken, und zwar

einer nach aussen und einer nach innen, während ein dritter gleicher Strang, parallel mit dem letzteren und nach oben von diesem verlaufend, aus der Grube herauszukommen und um den Rand derselben umzubiegen scheint. Die Markstrahlung fehlt vollständig. Die Netzhaut ist an den atrophischen Stellen mit der Unterlage verwachsen, während sie sich sonst überall leicht ablösen lässt. Von Blutgefässen ist nichts zu sehen.

Vorn fällt zunächst die Linse auf, welche, an normaler Stelle befindlich, dem ciliarwärts gelegenen Theil des Iriscoloboms entsprechend in eine Spitze ausgezogen ist (Fig. 1).[1] Dabei ist die Linse bis in die Spitze hinein völlig gleichmässig klar und von normaler Consistenz. Der Ciliarkörper zeigt in dem dem Colobom entsprechenden Theil und dessen Nachbarschaft nach Grösse, Form und Anordnung ganz unregelmässig gestaltete Fortsätze und in toto eine Verziehung nach der Spitze der Linse hin, deren Form er sich anzuschmiegen scheint. Die Linse wird entfernt; sie misst in dem durch die Spitze gehenden Durchmesser 12 mm, in dem darauf senkrechten 9 mm, ist auf der Vorderfläche stark gekrümmt, und die Spitze ist genau in der Fortsetzung der Krümmungslinie gelegen. Jetzt sieht man, dass die Colobomschenkel sich erst 2 mm hinter dem Sclerocornealrande bogenförmig vereinigen. Die Iris fehlt auch hier nicht vollständig, sondern es ist ein an der schmalsten Stelle ca. 2 mm breiter Saum vorhanden. Die Iriswurzel ist hier mit dem Ciliarkörper äquatorialwärts gerückt.




Fig. 1. Linse.
a) Ansicht von vorn.
b) Ansicht von der rechten Seite.

Die mikroskopische Untersuchung zeigt ausgesprochene Chorioretinitis. Besonders stark ist die Retina verändert. Dadurch, dass Nervenfasern und Ganglienzellschicht fast vollständig fehlen, ist der Durchmesser auf 86 μ vermindert (gegen 160 μ der gesunden Seite). An den schon makroskopisch deutlichen Herden ist sie sogar nur 23,3 μ dick, mit der stark pigmentirten Aderhaut verwachsen und besteht nur aus Stützgewebe mit reichlichen, unregelmässig verstreuten, pigmentirten Zellen, während nervöse Elemente ganz zu fehlen scheinen. In der Gegend des Coloboms liegt eine kleine Stelle, die makroskopisch nicht erkennbar war, an der die Netzhaut auch ihre normale Structur verloren hat, unregelmässige Vertheilung von Kernen aufweist, ohne Pigmentzellen und ohne besondere Verdünnung; daran schliesst sich die beim Colobom oft beschriebene Faltenbildung der gewucherten, retinalen Ciliarzellen, welche auf dem Querschnitt an Drüsenschläuche erinnert.

Die grauen Stränge, welche man makroskopisch für Reste von Gefässen

[1] Als die Zeichnung angefertigt wurde, hatte sich die Linse, da sie schon einige Wochen in Formol lag, etwas getrübt.

hätte halten können, erwiesen sich als Falten der Netzhaut, und zwar setzen sich dieselben bis in die Excavation hinein fort. Hier faltet sich die Netzhaut vielfach, verliert dabei immer mehr an nervösen Elementen und geht schliesslich in ein Gewebe über, welches von dem Stützgewebe der Papille nicht mehr zu unterscheiden ist. Nur an den Rändern dieser Falten in der Nähe der Papille finden sich feine Gefässe.

Der erwähnte Zapfen steht mit diesen Falten nicht in organischem Zusammenhang (Fig. 2). Er besteht aus zahlreichen, blutführenden Ge-




Fig. 2. Horizontalschnitt durch den Glaskörperzapfen und das Opticuscolobom, von dem nur die äussere Hälfte abgebildet ist. Neben dem Zapfen gewuchertes Stützgewebe aus der Papille. Feine Gefässe am Rande der Falten.

fässen, meist Arterien mittleren Calibers, spindligen, langen Bindegewebszellen, einer auffallend glasigen, homogenen Zwischensubstanz vom Charakter der embryonalen, und, besonders an der Spitze dicht liegenden, pigmentirten Spinnenzellen mit langen Ausläufern, wie sie sich in der normalen Aderhaut finden. Das Pigment ist gleichmässig feinkörnig, dunkelbraun, giebt keine Eisenreaction. Der Zapfen scheint sich in verdichteten Glaskörper fortzusetzen. Seine Gefässe bezieht er aus einer grösseren Arterie, welche zusammen mit einer Vene an der temporalen Seite und etwas von unten her in die Sclera eintritt und, von einer durch ihre Faserrichtung leicht

von den Sclerallamellen unterscheidbaren derben Bindegewebshülle umgeben, die Lederhaut durchbohrt, Papillen- und Netzhautgewebe bei Seite schiebend, sich auf den Schnitten bis in den Zapfen hinein verfolgen lässt (Figg. 2 u. 3). Nach aussen von der Sclera habe ich diese Gefässe nicht verfolgen können.

Die Grube liegt vollständig in der Papille, welche aus hier und da unregelmässig gewuchertem Stützgewebe besteht, das nur an der medialen sehr dünn ist. Die Rückseite überzieht die stark verdünnte Sclera in Verbindung mit der Opticusscheide. Der von Netzhaut und Aderhaut gebildete



Fig. 3. Horizontalschnitt durch das Opticuscolobom, tiefer als der in Fig. 2 abgebildete Falten der Netzhaut und der Papille. Der Glaskörperzapfen ist nicht mehr getroffen. Das grosse Gefäss liegt noch im Papillengewebe.

Rand springt etwas vor, der Durchmesser beträgt fast 2 mm, also ungefähr soviel wie der des normalen Chorioidalloches.

Der stark atrophische Opticus hat elliptischen Querschnitt, seine Axen messen 0,78 : 0,61 mm (gegen 1,21 : 1,07 des linken, normalen). Centralgefässe sind in demselben nicht vorhanden. Durch die Weigert'sche Färbung lassen sich in demselben nur spärliche markhaltige Fasern nachweisen, über die Papille hinaus überhaupt keine mehr. Bis zum Chiasma ist die Atrophie sehr ausgesprochen. Im linken Tractus sind Defecte der Markhüllen nicht mehr vorhanden, auch lässt sich ein Dickenunterschied derselben gegen die des rechten Tractus nicht erkennen, wenn ersterer auch deutlich schmäler ist als der letztere.

Die Linse zeigt sich, abgesehen von der Form, auch mikroskopisch völlig normal. Nirgend besteht ein Hohlraum, die Anordnung der Fasern ist bis in die Spitze hinein regelmässig, die Kapsel liegt der Substanz dicht an.

Schnitte durch den Irisstumpf weisen den Bau des Stroma auf, doch fehlt die Muskulatur. Auch in dem angrenzenden Ciliarkörper ist die Muskulatur spärlich vorhanden. Das Pigmentblatt reicht über den Rand des Stumpfes hinaus.

Für die Hornhauttrübung konnte ich ein anatomisches Substrat nicht finden. Es schien mir als ob die Zellen in den vorderen Schichten dichter als normal lägen, doch konnte ich mit der Hornhaut des anderen Auges keinen Vergleich anstellen, da an diesem eine noch nicht verheilte Operationswunde bestand, wodurch der grösste Theil der Hornhaut getrübt war. Jedenfalls fehlten alle Anzeichen einer früheren Entzündung.

Bevor ich an einen Erklärungsversuch des Falles gehe, möchte ich nun die Colobomtheorien einer Besprechung unterziehen; es erscheint dabei vortheilhaft, die einzelnen Localitäten gesondert vorzunehmen.

Was die sog. Aderhautcolobome betrifft, so war Manz[1] der Erste, welcher, gestützt auf die Thatsache, dass sich bei anatomischer Untersuchung die Netzhaut im Colobomgebiet als sehr verkümmert erwies, die Ansicht aussprach, dass der primäre Vorgang „eine Störung im Schliessungsprocess der fötalen Augenspalte“ sei. Die Ursache dieser Störung vermuthete er in einer mangelhaften Rückbildung der durch die Spalte eindringenden Blutgefässe resp. des diese umhüllenden Mesodermstiels.

Für die nicht typischen Defecte, d. h. diejenigen, welche mit der Lage der fötalen Spalte nicht übereinstimmten, war diese Erklärung nicht ohne Weiteres annehmbar. Man hatte schon eine Drehung des fötalen Auges vermuthet, bevor diese durch Vossius[2] bewiesen wurde. Mit der Feststellung dieser Thatsache glaubte man über die Schwierigkeit hinweg zu sein, und bis in die neueste Zeit wird auf die Möglichkeit einer dann natürlich unvollständig oder zu weit erfolgten Drehung bei atypischen Colobomen hingewiesen.[3] Das ist falsch. Die Drehung muss, wenn nicht bedeutende Anomalien anderer Art zu Stande kommen sollen, stets gleichmässig erfolgen. Vossius beweist die Drehung an der Lageveränderung des M. rect. sup., der ursprünglich unter dem lateralsten Theil des Orbitaldaches sich findet und allmählich nach innen wandert, so dass er unter den Levator palp. nach innen von der Mitte des Orbitaldaches zu liegen

[1] Handbuch von Graefe u. Saemisch. II. Bd. S. 81 ff.

[2] Graefe's Archiv. XXIX. 4.

[3] Z. B. noch von Bock, „Die angeborenen Colobome des Augapfels“. Wien 1893. S. 185 atypische Iriscolobome, S. 192 atypische Aderhautcolobome.

kommt. Würde also die Drehung einmal unvollständig oder excessiv ausfallen, so müssten ganz abnorme Muskelverhältnisse für das betreffende Auge resultiren, die so auffallend wären, dass sie einer selbst oberflächlichen Beobachtung nicht entgehen könnten.[1]

Daraus folgt, dass die Erklärung von Manz an die Localität der Augenspalte gebunden ist.

Für Manz' Hypothese hat dann Bock in seiner oben citirten, sehr sorgfältigen, auf grossem Material aufgebauten Monographie den Beweis zu bringen versucht. Er spricht sich positiv dahin aus, dass der regelrechte Schluss der Retinalspalte durch „Persistenz der Mesodermgefässe oder der von ihnen abstammenden Bindegewebsstränge" verhindert wird.

Eine andere Ansicht formulirte zuerst Haab.[2] Es handelt sich nach ihm primär um eine Störung in den mesodermalen Theilen, den Kopfplatten. Dem schloss sich Deutschmann[3] an, ging aber insofern weiter, ols er die Störung für eine entzündliche erklärte, sie auf intrauterine Sclerochorioretinitis zurückführte.

Entzündliche Veränderungen werden nun allerdings nicht selten gefunden. Aber ganz abgesehen davon, dass es zweifelhaft ist, ob diese wirklich auf eine fötale Entzündung zurückzuführen sind — deren Definition in einem so frühen Stadium übrigens mit ganz besonderen Schwierigkeiten zu kämpfen hätte —, werden Zeichen davon so häufig vermisst, dass die Entzündungstheorie keine allgemeine Geltung beanspruchen kann. Wo intrauterine Chorioiditis etc. gefunden wurde, gehört sie einer Zeit an, in der die inneren Augenhäute schon vollständig ausgebildet waren, da der Befund sich völlig mit dem bei erwachsenen Augen deckt. Dazu kommt, dass die Entzündung sehr häufig secundär ist, durch Ectasie der Wandung, Zerrung von Gefässen und dadurch bedingten Circulationsstörungen hervorgerufen.

Das hebt Bock, auf zahlreiche Befunde gestützt, mit Recht hervor. Aber dieser Autor scheint mir für die Hypothese von Manz den zwingenden Beweis nicht geführt zu haben.

Bock zieht seine Schlüsse aus dem Befund von Gefässen im Gebiet des Coloboms, auf die genauer eingegangen werden soll, nachdem wir uns den normalen Vorgang bei der Gefässbildung des fötalen Auges vergegen-

---

[1] Nach Vasseaux (Arch. d'Ophthalm. VIII.) hängt die Drehung mit den Gehirnkrümmungen zusammen, würde also in einer viel früheren Periode erfolgen, als aus den Untersuchungen von Vossius hervorgeht. Die Richtigkeit dieser Ansicht vorausgesetzt, wäre allerdings eine unvollkommene oder übermässige Drehung der Augenblase ohne ausserhalb dieser gelegene Störungen denkbar. Mir scheint aber die Methode, welche Vossius befolgt hat, völlig einwandsfrei zu sein.

[2] Graefe's Archiv. XXIV. 2.

[3] Klin. Monatsbl. f. Augenh. 1881.



wärtigt haben. Wir wissen, dass nur eine Gefässschlinge die Spalte durchsetzt, und dass aus diesem Gefäss sich die Art. centr. ret. entwickelt. Ausschliesslich aus dieser bilden sich die Glaskörpergefässe.[1] Letztere[2] verlaufen einmal im centralen Theil des Glaskörpers nach der Linse, wo sie sich weiter verästeln und nach Bildung eines capillaren Netzes um den Linsenäquator herum mit den aus den langen Ciliar-Arterien kommenden, die Linsenvorderfläche überziehenden Gefässen anastomosiren. Ein anderer Theil zweigt sich bald nach dem Eintritt der Arterie in das Corpus vitreum ab und bildet ein Gefässnetz in den peripheren Theilen desselben, welches vorn ebenfalls in das Gefässnetz der vorderen Linsenfläche übergeht. Diese sog. Vasa hyaloidea propria bilden ein arterielles Wundernetz, welches in seiner Totalität ungefähr die Form der secundären Augenblase wiedergiebt, d. h. die Form einer nach unten offenen Schale dadurch, dass die Gefässe im unteren Theil des Glaskörpers bedeutend spärlicher und weniger verzweigt sind als sonst. Gerade in der Gegend der fötalen Spalte also sind die Maschen am weitesten, die Gefässe am spärlichsten. Sie verlaufen von vornherein von den inneren Augenhäuten durch eine Schicht Glaskörper getrennt und rücken sehr bald noch weit tiefer in diesen hinein.

Mit den späteren Netzhautgefässen, die bei fast allen untersuchten Säugerföten nachweislich aus den kurzen, hinteren Ciliar-Arterien entspringen, bestehen normaler Weise niemals Verbindungen. Es besteht zwischen beiden Gefässsystemen insofern ein Antagonismus, als mit der Ausbildung des retinalen das vitreale verschwindet. Die Verbindung der retinalen Gefässe, die sich zuerst in der Membr. vasculosa ausbreiten (einer mesodermalen Schicht zwischen Retina und Glaskörper), mit den Centralgefässen vollzieht sich erst später in einer noch nicht erkannten Weise.[3]

Daraus folgt erstens, dass, wenn irgendwo die Augenhäute durchsetzende Gefässe Ueberbleibsel der normaler Weise die Spalte durchsetzenden Gefässanlage sind, dann die Centralgefässe im Opticus fehlen müssen, und zweitens, dass lediglich aus einer abnormen Verzweigung der Centralgefässe kein Schluss auf irgend einen Vorgang beim Schliessungsprocess der Augenspalte gezogen werden kann.

(Schluss folgt.)

[1] Kölliker, Grundriss der Entwickelungsgeschichte, S. 286: „Beim Menschen und bei den Säugethieren beginnt die Glaskörperbildung mit dem Hereinwuchern einer Lage echten, zelligen Mesoderms, wie dasselbe überall um die Augenanlage herum gefunden wird, und gleichzeitig entwickeln sich auch Gefässe in dieser Schicht. Bald wuchern diese von der Art. centr. ret. abstammenden Gefässe stärker . . .“

[2] O. Schultze in der Festschrift zu Kölliker's 50jähr. Doctorjubiläum.

[3] O. Schultze, Anat. Gesellschaft München 1891, Anat. Anzeiger V. — Voll, Festschrift zu Kölliker's 50jähr. Doctorjubiläum.

II. Zur Irrigationstherapie Dr. Kalt's bei der Behandlung eitriger Ophthalmien.

Von Dr. **Karl Hoor,** o. ö. Prof. an der kgl. ung. Univ. in Klausenburg.

Durch mancherlei abgehalten, kam ich erst kürzlich dazu, den Bericht über die 24. Versammlung der Ophthalmologischen Gesellschaft, Heidelberg 1895, zu lesen, und da erregte unter anderen Vorträgen jener Kalt's[1] meine Aufmerksamkeit und führte mich auf die erste, das gleiche Thema behandelnde Publication[2] dieses Autors, die mir seiner Zeit entgangen war. Die Abhandlungen interessirten mich hauptsächlich deshalb, da ich die schwachen wässrigen Lösungen des Kalium hypermanganicum, zur Ausspülung des Bindehautsackes bei acuter Ophthalmoblennorrhoe — wie sie Kalt vorschlägt — seit ca. 12 Jahren verwende und über die mit diesem Verfahren erzielten Erfolge bereits vor 8 Jahren,[3] dann vor 4 Jahren[4] berichtet habe.

Es fällt mir durchaus nicht ein, auf die desinficirenden Ausspülungen des Bindehautsackes mit schwachen Kal. hyperm.-Lösungen, Kalt gegenüber, irgend einen Prioritätsanspruch erheben zu wollen; dieser wäre um so weniger gerechtfertigt, als weder er, noch ich die Lösung des Kal. hyperm. überhaupt zu diesem Zwecke zuerst empfahl und verwendete, und ferner, da die Art und Weise, wie er die Ausspülungen vornimmt, sich von jener, wie ich sie mache und verordne, unterscheidet.

Indess sei es mir gestattet, dem Kalt'schen Verfahren gegenüber einigen kurzen Bemerkungen und einigen Bedenken Ausdruck zu geben.

So viel mir bekannt, hat v. Stellwag die wässrige Lösung des Kal. hypermang. zur desinficirenden Ausspülung des Bindehautsackes bei acuten Ophthalmoblennorrhöen zuerst verwendet und in seiner vor 14 Jahren erschienenen Publication[5] wärmstens empfohlen. v. Stellwag verwendete eine 3proc. Lösung.

Diese habe ich zu stark gefunden, wenn sie auch noch ziemlich weit von jener Lösung steht, die auf epithelloser Haut und Schleimhaut Blutung hervorruft und stark ätzende Wirkung entfaltet. — Ich habe daher bereits

[1] Nouvelles observations sur le traitement de l'ophtalmie purulente par les grandes irrigations. Bericht über die 24. Versammlung etc. Hess u. Zehender, Ausserordentl. Beilageheft zu den Klin. Monatsbl. f. Augenh. XXXIII. S. 208.

[2] Traitement de l'ophtalmie des nouveau-nés. Arch. d'opht. XIV. S. 780—790.

[3] Zur Behandlung der acuten Ophthalmoblennorrhoe. Wiener med. Wochenschr. 1888. Nr. 10 u. 11.

[4] A heveny ophthalmoblennorhoea rationalis kezelése. Gyogyászat. 1892. 52. sz. und auszugsweise: Die rationelle Behandlung der acuten Ophthalmoblennorrhoe. Allg. Wiener med. Zeitung. 1893. Nr. 33.

[5] Zur Behandlung der Ophthalmoblennorrhoe. Allg. Wiener med. Zeitung. 1882. Nr. 15.



in meiner ersten Publication gerathen, sich stets einer Lösung zu bedienen, wie ich sie gebrauche, und die so hergestellt wird, dass von dem Mittel 2—3 kleine Krystalle in ein Glas Wasser geworfen werden, oder dass man 10—15 Tropfen einer gesättigten Lösung von Kal. hypermang. in ein Trinkglas Wasser giebt. Die Vorschrift KALT's läuft also ziemlich auf dasselbe hinaus, denn er sagt: „Il suffit pour cela d'ajouter une forte cuillerée à café de solution saturée de permanganate de potasse à chaque litre d'eau tiède employé."

Wenn nun auch, den angestellten Versuchen nach, solche Lösungen die Infectionskeime nicht mit Sicherheit zerstören, so habe ich dennoch diese Lösung bei der Behandlung der Blennorrhöen stets mit so gutem Erfolge angewendet, dass ich der Kal. hypermang.-Lösung vor allen anderen Desinficientien den Vorzug einräumen musste. Ich erklärte daher schon damals: „dass das hypermangansaure Kalium allen anderen desinficirenden Mitteln, deren Anwendung bei der Ophthalmoblennorrhoe in Betracht kommen kann, den Rang abzulaufen im Stande ist," — und betonte: „dass das übermangansaure Kalium nebst seiner Billigkeit und leichten Beschaffbarkeit noch den Vortheil hat, dass es ein ausgiebiges Antisepticum ist, das nicht reizt".

Auf die desinficirenden Ausspülungen des Bindehautsackes habe ich bei der Behandlung der acuten Ophthalmoblennorrhoe von jeher das grösste Gewicht gelegt (wenn ich auch die Lapislösung nicht entbehren konnte und auch heute nicht entbehren kann)[1], und halte nach wie vor den Satz meiner früheren Publication: „Die desinficirenden Auswaschungen des angestauten Secretes sind meiner Ansicht nach der maassgebendste Factor für den günstigen Ausgang der Erkrankung" — vollinhaltlich aufrecht.

Dem Obenerwähnten nach ist es natürlich, dass ich mich mit der Anwendung des Kal. hypermang. im Allgemeinen, — und mit der Dilution der Kal. hypermang.-Lösung, wie sie KALT verwendet und vorschlägt, im Besonderen, — vollkommen einverstanden erkläre; ist sie ja doch so ziemlich die nämliche, wie ich sie seit langer Zeit gebrauche und seit langer Zeit propagirt habe. — Mit der Art der Ausspülungen, mit den „grandes irrigations" KALT's, kann ich mich jedoch aus mancherlei Gründen durchaus nicht befreunden.

Die Ausspülungen des angestauten Secretes aus dem Bindehautsack, wie ich sie mache und machen lasse, haben, seit ich sie begonnen, keinerlei Aenderung der Anwendungsweise erfahren; ich hatte absolut keine Veranlassung, ein leicht durchführbares, für die Augen des Patienten durchaus gefahrloses Verfahren, mit irgend einem anderen zu vertauschen, und gebe daher die Beschreibung desselben so wieder, wie sie in meiner ersten Publi-

[1] Seit einem halben Jahre verwende ich an Stelle des Arg. nitric. ausschliesslich das Aethylendiaminsilberphosphat.

cation zu lesen ist: „In diese Flüssigkeit werden nun Baumwollbäuschchen (entfettete Baumwolle) getaucht und von 5 zu 5 Minuten der Conjunctivalsack durch Ausdrücken des Bäuschchens überschwemmt, und zwar so, dass ich zuerst das ectropionirte obere Lid überriesele und dann das untere, bis das angestaute Secret vollkommen fortgespült ist. Es genügt übrigens, diese häufige Ausspülung auf das gut abgezogene untere Lid zu beschränken, welche Manipulation jeder Krankenwärter ohne Schaden für das Auge des Patienten vornehmen kann. — Nach 2—3 Stunden sieht der Arzt nach dem Kranken und besorgt dann die gründliche Ausspülung des Conjunctivalsackes selbst. Beginnt die Secretion abzunehmen, so reicht es hin, die Auswaschungen von Viertel- zu Viertelstunde vorzunehmen; später setzt man zwischen die Ausspülungen einstündige Pausen."

Aehnliche Ausspülungen scheint übrigens auch Kalt in der Zwischenzeit, zwischen den einzelnen „grossen Irrigationen", die in den ersten 2 bis 3 Tagen der Erkrankung täglich 2—3 Mal vorgenommen werden, machen zu lassen, wenn auch die Pausen zwischen den einzelnen Ausspülungen viel grössere und bei schweren Fällen von Ophthalmoblennorrhoe absolut unzureichend sind. Er sagt: „Dans l'intervalle on laissera couler entre les paupières toutes les deux heures un peu de solution forte à une cuillerée à café par litre."

Ich kann aus eigener Erfahrung behaupten, dass bei schweren Fällen von Ophthalmoblennorrhöen die „grandes irrigations", ohne fleissige Ausspülung des Bindehautsackes auf obige Art, durchaus unzureichend erscheinen müssen, bei sorgfältig durchgeführten Ausspülungen aber vollkommen überflüssig sind. Auf dem Höhepunkt des Secretionsprocesses staut sich $^1/_4$—$^1/_2$ Stunde nach minutiösester Auswaschung soviel Secret an, dass man mit Fortschaffen desselben keine 4—6 Stunden warten darf.

An meiner Anschauung, der ich in meiner früher erwähnten Publication Ausdruck gegeben: „dass ich es für eben so irrationell halte, die Ausspülungen mit Spritze und Irrigateur vorzunehmen, als die Auswaschungen dem Kranken selbst zu überlassen, muss ich auch heute festhalten. Solange man auf ebenso einfache, wie gefahrlose Weise das Secret vollkommen aus dem Bindehautsack entfernen kann, finde ich es für mindestens überflüssig, Instrumente, seien dieselben wie immer construirt und heissen dieselben wie immer, zwischen die Lider des kranken Auges zu zwängen.

Rückhaltlos gebe ich zu, dass die Tube, oder sagen wir der Irrigateuransatz (denn schliesslich ist ja das Instrument, dessen sich Kalt bedient, nichts Anderes), in der Hand seines Erfinders, ebenso wie in der Hand eines jeden geübten Augenarztes, kaum Schaden anrichten wird; andererseits aber wird mir Dr. Kalt unbedingt zugeben müssen, dass mit dem Wattebäuschchen, mit dem sich ganz dasselbe erreichen lässt, Niemand Schaden anrichten kann.

Abgesehen hiervon, sind ähnliche Irrigationen aber darum nicht empfehlenswerth, da sie die Cornea bespülen, und das ist für das Epithel derselben durchaus nicht belanglos. Wie wenig die Flüssigkeit auch reizt, dem Hornhautepithel ist sie nicht gleichgültig, und wie sehr es uns bei einer acuten Ophthalmoblennorrhoe darum zu thun sein muss, das Epithel intact zu erhalten, darüber ist wohl jedes Wort überflüssig. Eben aus diesem Grunde lasse ich die Ausspülungen stets so vornehmen und mache sie selbst auch so, dass die desinficirende Flüssigkeit mit der Hornhaut kaum, — oder gar nicht in Berührung kommt.

Bei der Beschreibung der Construction seines Instrumentes und der Manipulation mit demselben sagt KALT u. A. Folgendes: „Ce pavillon (der Tube) s'introduit très facilement entre les paupières de l'enfant, et tient d'autant mieux que l'enfant les serre d'avantage.“ Ob und inwiefern auch dieser letztere Umstand, welcher der leichteren Ausführbarkeit der Manipulation allerdings zu Gute kommen mag, der Cornea — hauptsächlich wenn an derselben schon Infiltrationen oder Geschwüre sichtbar sind — besonders zuträglich sein kann, dies stelle ich der Beurtheilung des geehrten Lesers anheim.

Freilich kann Dr. KALT dem Gesagten einfach seine, sowie TROUSSEAU's und CHEVALLERAU's Statistik gegenüberstellen, welche die denkbar günstigste ist und sich auf 166 geheilte Fälle bezieht.

Von diesen entfallen auf KALT 49 Fälle. Bei diesen sah er 8 Mal (d. i. in 17 %) theils oberflächliche Hornhautgeschwüre, theils diffuse Trübung der Cornea auftreten. Vielleicht hätten sich diese ohne die „grandes irrigations“ umgehen lassen? Ich habe zuletzt über 25, durchwegs schwere gonorrhoische Blennorrhöen Erwachsener berichtet, wo nur in einem Fall (also 4 %) ein Hornhautgeschwür auftrat, das aber gut heilte. Die mittlerweile behandelten Fälle setzen den Procentsatz der Hornhautcomplicationen auf unter 2 % herunter.

Nichts liegt mir ferner, als der obigen Statistik das geringste Misstrauen entgegenzubringen, aber das kann denn doch getrost behauptet werden, dass es sich ausnahmslos nur um selten milde Fälle von Blennorrhoe Erwachsener[1] gehandelt haben kann, wo: „du 12me au 15me jour l'ophtalmie est guérie“.

Ich zum mindesten habe es noch nicht mit erlebt, dass eine Ophthalmoblennorrhoe Erwachsener am 12.—15. Tag vollkommen geheilt gewesen wäre.

Leider finde ich im „Berichte“ die Beantwortung der Frage nicht, die DUFOUR dem Vortragenden stellte, ob nämlich bei dieser Behandlung alle

[1] Es sind deren 33 ausgewiesen, und zwar 13 ophtalmies blennorrhagiques des adultes, und 20 conjonctivites purulentes des adultes, eine Unterscheidung, die mir auch nicht recht geläufig ist; denn meines Wissens bedeutet „blennorrhoe“ ebenso einen eitrigen Ausfluss, — als „purulence“.



Fälle von „**gonorrhoischer Conjunctivitis der Erwachsenen**" gut geheilt sind? und dies wäre wohl das Wichtigste; denn dass Ophthalmien Neugeborener in leichten Fällen bei Reinhaltung der Augen und Auswaschung derselben mit gewöhnlichem Wasser oder einer Borsäurelösung (trotz des Entsetzens Dr. KALT's der Borsäurelösung gegenüber)[1] ganz gut heilen, habe ich und gewiss Jeder von uns schon gesehen. Ebenso heilt *die eitrige* Conjunctivitis von Kindern, wie sie ab und zu bei der Conjunct. *lymphat. aufzutreten* pflegt, zumeist auch recht gut. (Ich nehme nämlich an, dass die 28 Fälle von „Conjonctivites purulentes des enfants" solche sind.) —

Kurz gefasst finde ich an der Methode („ma méthode" Dr. KALT's) der Behandlung eitriger Ophthalmien theils nichts Neues, — theils nichts Gutes. Was ich daran gut finde, — ist nicht neu, und was (freilich mit Rückhalt) als neu gelten mag, finde ich nicht gut und nicht nachahmenswerth.

Klinische Beobachtungen.

Aus Prof. Dr. Hirschberg's Augenheilanstalt.

Zwei Fälle von Mikrophthalmus.

Von Dr. Ludwig Meyer, Volontär-Arzt.

Am 20. Juli d. J. gelangten in der Anstalt des Herrn Geheimraths Prof. Hirschberg zwei Fälle von Mikrophthalmus zur Beobachtung, welche einiges Interesse bieten.

I. Helene R., 5 Jahre. Eltern gesund; es ist das einzige Kind. Nach der Geburt sah sie etwas; blind ist sie erst seit dem zweiten Jahre. Beiderseits Mikrophthalmus ohne sichtbares Colobom. Hornhaut längsoval, R 8 mm breit, L 6—7 mm. Bds. Membrana pupillaris perseverans. Die Hornhaut ist links getrübt durch queres Kalkband. R grünlicher Reflex aus der Tiefe, Verdichtung des Glaskörpers. R sieht man nach Mydriasis theils grünliche Bindegewebsbuckel, theils netzförmige Stränge, und auch ein Blutgefäss.

II. Manfred Sch., $2^1/_2$ Jahre. Eltern gesund, drei andere Kinder haben gute Augen. Schwangerschaft und Entbindung normal. Es wurde sofort bemerkt, dass die Augen klein sind und dass das Kind schielte.

R Hornhaut kaum 4 mm, L kaum 6 mm. Dabei bds. Coloboma iridis nach unten und wenigstens L sichtbares Coloboma chorioidea.

S merkwürdig gut, findet noch kleine Gegenstände.

Der Fall I. dürfte einen Beitrag zur Erklärung der Genese des Mikrophthalmus liefern.

Frühere Autoren, wie Gescheidt und v. Ammon, hatten gewisse Grade in der Entstehung des Mikrophthalmus aufgestellt, je nachdem die Bildungshemmung des Auges vor Beginn der Iris-Entwicklung, zur Zeit des Verschlusses

---

[1] „... Et en présence de l'ophtalmie contagieuse qui menace la vue de l'enfant, le traitement des premiers jours consiste dans les lavages boriqués!"



der fötalen Augenspalte, oder nach Schluss derselben eintrat, wobei Ammon beim dritten Grade ausserdem noch einen pathologischen Einfluss annahm.

Manz ist der Ansicht, dass, da die reinen Fälle von Mikrophthalmus ohne anatomische und physiologische Defecte des Auges äusserst selten sind, man nicht einen beliebigen vorzeitigen Abschluss des Augenwachsthums annehmen dürfe, sondern den Mikrophthalmus auf Störungen in der inneren Construction des Augapfels zurückzuführen habe. Jedenfalls ist Mikrophthalmus am häufigsten mit Coloboma chorioidea complicirt, wie die meisten gut untersuchten Fälle nachweisen; und erklärt Manz die Entstehung des Coloboms und die dadurch bedingte Wachsthumshemmung des ganzen Auges durch die Persistenz des die Glaskörperanlage mit den Kopfplatten verbindenden Stieles, besonders der in demselben verlaufenden Gefässe. Dieser Ansicht von Manz lässt sich nun entgegnen, dass, wenn das Offenbleiben der fötalen Augenspalte Mikrophthalmus bedingen würde, es keine normal grossen und gut entwickelten Augen mit Coloboma chorioideae geben dürfte. Solche Augen giebt es aber, mithin muss man zum Mindesten ausser dem Offenbleiben der fötalen Spalte noch einen causalen Factor annehmen. Auf diesen eben weist Fall I. durch die intrauterin durchgemachte Entzündung hin, welche durch die vorhandenen dicken, bindegewebigen Glaskörperschwarten zweifellos erwiesen ist. Dass eine intrauterine Entzündung die Persistenz der gefässlichen Verbindung der Glaskörperanlage mit den Kopfplatten einerseits begünstigt, andererseits entwicklungshemmend auf das Auge als Ganzes wirken muss, ist zweifellos, und können auch die Fälle von Mikrophthalmus, in welchen nach der Geburt Residuen einer Entzündung nicht nachzuweisen sind, nicht beweisen, dass eine solche überhaupt nicht stattgefunden habe. Einen in dieser Beziehung belehrenden Fall möchte ich noch erwähnen, welcher in Graefe's Archiv XXII. 3. S. 143 von Hirschberg beschrieben ist, ein Mikrophthalmus mit bindegewebiger Veränderung des Glaskörpers, straffer Verwachsung desselben einerseits mit Chorioidea und Ciliarkörper, andererseits mit der abgehobenen Netzhaut, und deutlichen Residuen einer abgelaufenen Chorioiditis.

Wenn auch nicht in allen Fällen ein pathologischer Einfluss den Mikrophthalmus bedingt, so dürfte doch in einer weit grösseren Zahl, als man bisher annahm, ein entzündlicher intrauteriner Einfluss das Augenwachsthum hemmen.

Fall II. ist durch das aussergewöhnlich gute Sehvermögen interessant. v. Graefe hat einen Fall von hochgradigem Mikrophthalmus beschrieben, welcher nach Jäger IV las. Genaue Sehprüfungen lassen sich bei Mikrophthalmus ja für gewöhnlich nicht machen, da meist Kinder zur Untersuchung gelangen. Jedenfalls ist ein so gutes Sehvermögen, wie im vorliegenden Falle, eine Seltenheit.

Neue Instrumente, Medicamente etc.

Ueber den Werth des Eucain in der Augenheilkunde.

Von Dr. Richard Vollert.

Unter dem Namen Eucain wurde von der chemischen Fabik auf Aktien (vorm. Schering) in Berlin ein neues Anästheticum eingeführtr das, billiger als Cocain, weniger giftig und freier von Nebenwirkungen sein, soll. Vinci hat über Versuche damit schon in der Hufeland'schen Gesellschaft in Berlin in günstigem Sinne berichtet. Eucain ist der Methylester einer benzoylirten

γ-Oxypiperidincarbonsäure, seine Formel $C_{19}H_{27}NO_4.HCl$. Verf. stellte seine Versuche in der Heidelberger Universitäts-Augenklinik (Prof. Leber) an. Es löst sich als Eucainum hydrochloricum in Wasser, verändert sich durch Kochen nicht, ist aber schwer löslich in $^1/_5\,^0/_{00}$ Sublimatlösung. 5 $^0/_0$ Cocain, zu Operationen eingeträufelt, ruft anfänglich zuweilen leichtes Brennen hervor, von ca. $^1/_2$ Minute Dauer; Eucain (5 $^0/_0$) besitzt diese Nebenwirkung in viel höherem Grade, der ziemliche Schmerz dauert unter Thränenträufeln und Reizerscheinungen 1—2 Minuten. Die Reizung tritt bei jeder neuen Instillation ein, schon bei 1 $^0/_0$ Lösung. Die Anästhesie an Cornea und Conjunctiva tritt nach 2—3 Min. prompt und vollständig ein und dauert 8—12 Minuten. Hypotonie wie bei Cocain. Entgegen den Angaben von Vinci tritt durch Eucain, wie beim Cocain, Mydriasis, besonders wenn reichlich, wie zur Operation, eingeträufelt wird, ein und Accommodationsbeschränkung. Manometrische Messungen zeigten nach 1—1$^1/_2$ mm Erhöhung eine Verminderung des Augendruckes um 3—5 mm, wie beim Cocain. Von grösster Wichtigkeit ist, dass Thierversuche, wiederholt und sorgfältig angestellt, zeigten, dass das Hornhautepithel durch Eucain in viel erhöhterem Maasse zerstört wird als durch Cocain. Die Vortheile der geringeren Pupillenerweiterung und Accommodationslähmung würden vielleicht das Präparat empfehlen zur Erzielung einmaliger kurzer Unempfindlichkeit. Dagegen der Schmerz und die Reizerscheinungen, die unangenehm auffällige Röthung des Auges, sowie die dem Cocain gegenüber enorme Epithelschädigung lassen Verf. kaum annehmen, dass das Eucain[1] eine Indication zur Anwendung in der Augenheilkunde finden, geschweige gar das Cocain verdrängen werde. (Münch. med. Wochenschr. 1896. Nr. 22.) Neuburger.

Unser Büchertisch.

Neue Bücher.

*1. Ueber Verbreitung und Verhütung der Augeneiterung der Neugeborenen in Deutschland, Oesterreich-Ungarn, Holland und der Schweiz. Sammelforschung, im Auftrag der med. Abth. der schles. Gesellsch. veranstaltet und bearbeitet von Prof. Dr. med. u. phil. Hermann Cohn in Breslau. Berlin, Coblentz, 1896. 111 S.

2. Augenärztl. Unterrichtstafeln. Für d. akad. u. Selbst-Unterricht. Herausgegeben von Prof. Dr. H. Magnus. Heft X. Der Bau der menschlichen Retina von Dr. Richard Greeff, Privatdocent a. d. Univ. Berlin. Breslau, J. U. Kern, 1896.

Ein höchst interessantes und wichtiges Heft dieses verdienstvollen Unternehmens. Die bisherige Histologie (nach Max Schultze) wird verglichen mit der neueren (Neuronen-)Lehre nach Ramon y Cajal. Die Figuren sind recht übersichtlich. Das Heft ist unentbehrlich und füllt eine empfindliche Lücke aus. Während man früher sich die grösste Mühe gab, den Zusammenhang des Zapfens durch eine zusammenhängende Nervenfaser bis zur Ganglienzelle in der Netzhaut und von da weiter ununterbrochen bis zur Ganglienzelle im Seh-Centrum des Hinterhauptlappens zu erweisen, ohne diesen früher theoretisch geforderten Beweis lückenlos führen zu können, zeigt Ramon y Cajal, dass die Zapfen-Sehzelle in der äusseren granulirten (plexiformen) Schicht mit einem Endbaum endigt. Dieser ist verflochten mit dem oberen Endbaum einer bipolaren Ganglien-

---

[1] Ich hatte es sechs Mal zur Entfernung von Fremdkörpern aus der Hornhaut angewendet, aber wegen Schmerz und Reizung aufgegeben. H.

zelle (der inneren Körnerschicht), deren unterer Endbaum wiederum mit dem oberen der grossen Ganglienzelle (der Ganglienzellenschicht) in ähnliche Berührung tritt. Von der grossen Ganglienzelle leitet die Faser bis zur Ganglienzelle im Hirn; dieser Theil ist der Seh-Neuron. Im Seh-Centrum tritt die percipirende Zelle endlich wiederum durch ihren Endbaum in Verflechtung mit dem oberen Endbaum des Neuron. Der fortgepflanzte Reiz erleidet also in der Netzhaut zweimal eine Unterbrechung; die bipolare Zelle ist einem electrischen Ausschaltungs-Apparat vergleichbar.[1] Bei der Darstellung der Macula wurden die vorzüglichen Untersuchungen von Dimmer benutzt; die der Blutgefässe bringt das Bekannte.

3. Lehrbuch der allg. Chirurgie von Dr. med. H. Tillmanns, Prof. a. d. Univ. Leipzig. 5. verbesserte u. vermehrte Aufl. Mit 479 Abbildungen im Text. Leipzig, Veit & Comp., 1896. 694 S.

In 9 Jahren 5 Auflagen: das spricht für den Werth des Buches. In der neuesten Auflage sind bereits die Röntgen-Strahlen gründlich abgehandelt. Das Studium eines solchen Werkes ist den speciellen Fachgenossen dringend anzurathen. Man hat so oft gelesen und gehört, dass die Augenheilkunde an der Spitze der Heilkunde marschire, bis man es wirklich geglaubt hat. Es ist das sehr gefährlich. So viele neuere Arbeiten der Augenheilkunde lassen eine gründliche Kenntniss der allgemeinen Chirurgie vermissen; so viele Abschnitte unsrer Lehrbücher sind auf längst verlassenen Standpunkten stehen geblieben. Nur die stete Berührung mit der allgemeinen Chirurgie und Krankheitslehre kann uns dauernd frisch erhalten.

4. Lehrbuch der Experimental-Physik von Ed. Riecke, o. ö. Prof. d. Physik in Göttingen. 2 Bände. Mit gegen 700 Figuren im Text. Leipzig, Veit & Comp., 1896.

Ein trotz aller Kürze vollständiges, wahrhaft modernes, gründliches und dabei leicht lesbares Werk. Mathematische Entwickelungen sind sparsam, und immer in elementaren Grenzen gehalten.

5. Lehrbuch der Geschlechtskrankheiten von Dr. Max Joseph in Berlin. Mit 29 Abbildungen im Text u. einer farbigen Tafel. Leipzig, G. Thieme, 1896.

Ein recht brauchbares Buch, das die Syphilis des Sehorgans S. 224—232 kurz und bündig abhandelt.

Alte Bücher.

Medicina septentrionalis collatitia s. rei medicae nuperis annis a medicis Anglis, Germanis et Danis emissae Sylloge . . . Opera Theophili Boneti, D. M. Genevae 1686.

Dieses interessante Werk (1900 Folio-Seiten) ist heutzutage wenig gekannt, auch in Hirsch's Geschichte der Augenheilkunde nicht erwähnt. Bonet lebte in Genf (1620—1689) und war der Verf. der ersten pathologischen Anatomie (Sepulchretum). Aus der Vorrede möchte ich den folgenden Satz hervorheben: Apud Graecos olim floruit illa (ars medica et physica scientia): primariorum tanta fuit authoritas, ut multis saeculis vix latum unguem ab ipsorum placitis discedere licuerit. Germani primum, hinc aliarum nationum incolae, torpidam hanc tranquillitatem exagitavere . . . Libr. I, Sect. XXII (Band I, 219—265) handelt von den Augenleiden. Ausser dem Ursprung so mancher anatomisch

---

[1] Verf. will den Namen Netzhaut aufgeben, da nirgends ein nervöses Netz vorkomme. Aber der Name ἀμφιβληστροειδής (Rufus, Galenus) ist an 2000 Jahre alt und stammt eigentlich von dem makroskopischen Vergleich des Herophilus (320 v. Chr.) der betr. Haut mit einem zugezogenen Fischnetz, weil sie, aus dem engen Loch der Lederhaut hervortretend, beutelartig sich ausbreitet; muss also bestehen bleiben, wenn auch unsere histologischen Ueberzeugungen sich ändern.

wie physiologisch wichtiger Funde findet man höchst interessante Krankengeschichten und zwar in äusserst klarer und kurzer Darstellung: z. B. die Sehstörung durch Beobachtung der Sonnenfinsterniss; verschiedene Färbung beider Pupillen, Iris-Spalt auf einem Auge, vom Vater ererbt; Traube's suburrale Amaurosis, durch Klystier geheilt; sympathische Erblindung; Amaurose nach Eclampsie während der Entbindung, geheilt; Ptosis, nach Fall, geheilt; Tod durch Stock-Stich in die Orbita; syph. Diplopie, durch Hg geheilt; „Organotherapie", Augenflüssigkeit vom Hahn gegen Atrophie des Auges. (Hoc naturae compositum praevalere multis pretiosissimis chymica arte eductis liquoribus existimo, — wie heutzutage.)

Gesellschaftsberichte.

1) **Ophthalmological Society of the United Kingdom.** Sitzung vom 12. März 1896. (The Brit. med. Journ. 1896. 21. März.)

Keratitis occurring in leprosy.

Kenneth Scott (Cairo) beobachtete bei einem seit mehreren Jahren an anästhetischer Lepra leidenden Egypter, der u. a. wegen starker Erkrankung im Facialisgebiete die Augen nicht schliessen konnte, diffuse Infiltration des unteren Theiles beider Hornhäute, mit einer Gruppe von drei bis vier mit Epithel bedeckten papillösen Hervorragungen, wie sie ähnlich auch in einem zweiten Falle gesehen wurden. Wären diese nicht gewesen, so hätte S. die Hornhauterkrankung nur als Folge des Lagophthalmos[1] aufgefasst.

Recurrent paralysis of ocular nerves.

Dr. Ormerod und Holmes Spicer berichteten über 7 Fälle, von denen 3 den Oculomotorius betrafen. Die Patienten litten an periodisch wiederkehrendem einseitigem Kopfschmerz, zuweilen mit Erbrechen und stärkerem Unwohlsein. Die leichten Anfälle gingen in wenigen Stunden vorüber, die ernsteren dauerten mehrere Tage und waren mit plötzlicher, mehr oder weniger vollkommener Lähmung des entsprechenden Oculomotorius vergesellschaftet. In den ersten Lähmungsanfällen trat wieder Heilung ein, aber nach öfterer Wiederkehr blieben einzelne Zweige dauernd gelähmt. In einem Falle trat theilweise Atrophie des entsprechenden Opticus ein. In einem anderen war periodische Lähmung beider Oculomotorii eingetreten im Verlaufe lang anhaltender Kopfschmerzen mit schliesslichem Ausgange in beiderseitige complete Ophthalmoplegia externa. Die übrigen Fälle betrafen den Abducens, mit Betheiligung des Facialis in einem und theilweise des Oculomotorius in den übrigen Fällen. Der gewöhnlich für diese Anfälle gebrauchte Ausdruck „Migräne" passt gar nicht, vielmehr zeigen die Symptome darauf hin, dass es sich um bestimmte Herdläsionen an der Gehirnbasis handelt, was auch die Autopsie schon bewiesen hat.

Der Präsident Nettleship dankt den Vortragenden für ihre Mittheilungen, da der Gegenstand noch nicht erschöpfend behandelt sei.

Grimsdale sah einen ähnlichen Fall bei einem Knaben, der eben vom sechsten Anfalle geheilt war, und einen solchen immer bei kaltem Wetter bekam; gleichzeitig wurde das Auge stets druckempfindlich.

Dr. Ormerod hatte vor mehreren Jahren über einige Fälle berichtet mit localisirtem, einseitigen, paroxysmalen Kopfschmerz, gefolgt von Oedem oder

[1] Das ist die häufigste Augenveränderung, die ich im Lepra-Haus zu Bergen sah. H.

Ecchymose der Lider. Einige der von den Autoren erwähnten Fälle hatten auch locale Congestion des Auges während des Anfalles.

Dr. James Taylor hält die Forschung noch nicht für abgeschlossen; die Affection hänge mehr vom Nervenstamm als vom Kern ab; in den von ihm beobachteten Fällen wurde die Lähmung allmählich dauernd. Er glaubt nicht, dass Trigeminusneuralgie gewöhnlich verbunden sei mit Oculomotoriusparalyse, da in den meisten Fällen Anästhesie fehle.

Dr. Colman berichtet über einen derartigen Fall, wo zu Beginn des Anfalles häufiges Auf- und Zuklappen des Augenlides eintrat, als Ausdruck motorischer Convulsion. Im Gegensatz zu Taylor hält er nicht den Nervenstamm für den Krankheitssitz, sondern wegen steter Mitbetheiligung anderer Gehirnnerven einen ausgedehnten Bezirk grauer Substanz, welcher die entsprechenden Nervenkerne einschliesst. Auch er hält die Einreihung unter die Migräne für falsch, da er in keinem von 30 Fällen die zugehörigen Gesichtswahrnehmungen fand.

Priestley Smith betrachtet diese Fälle für gewöhnlich als Folge allgemeiner besonderer Diathese, analog gewöhnlicher Neuralgie oder Ischias, nicht als Herdläsion. Bei einem jungen Manne erzielte er durch Heisswassertrinkcur Heilung, ohne Rückfall.

Ernest Clarke heilte einen Fall durch Correction eines Refractionsfehlers.

Hill Griffith sah bei Trigeminusneuralgien schmerzhafte, subcutane Knötchen beschrieben, konnte sie selbst aber noch nicht beobachten, und fragt, ob andere sie gesehen.

Power hält Würmer für eine mögliche Ursache wiederkehrender Paralyse.

Reflex amblyopia due to pregnancy.

Lawford Knaggs: Die Patientin war im Alter von 32 Jahren während einer Schwangerschaft L erblindet; das Auge stand in Divergenz, hatte keinen Lichtschein und zeigte Sehnervenschwund. Es folgten vier Geburten ohne Störungen. Im 40. Jahre trat im 4. Schwangerschaftsmonate bei normalem Spiegelbefunde R rapide Abnahme der Sehkraft ein von $^{6}/_{12}$ auf weniger als Fingerzählen, Verlust des Farbensinnes, und concentrische Gesichtseinengung. Nach künstlicher Frühgeburt hob sich das Sehvermögen in 6 Monaten wieder auf $^{6}/_{6}$, auch der Farbensinn wurde normal; der untere äussere G.F.-Quadrant jedoch blieb verloren und die Papille zeigte partielle Atrophie. Nach Jahresfrist wieder Schwangerschaft mit gleicher Sehstörung und Wiederherstellung durch künstlichen Abort. Diesmal ging jedoch auch der obere äussere G.F.-Quadrant verloren. Die Prognose war sehr ernst; die Ursache bestand wahrscheinlich in mangelnder Blutversorgung als Folge vasomotorischer Zusammenziehung der Gefässe der Chorio-Capillaris. Für die Unterbrechung der Schwangerschaft war die Indication dringend.

Dr. James Taylor hielt den Titel nicht für passend. Der Befund am G.F. sprach gegen rein functionelle Störung, und es gehe nicht an, bei schweren organischen Veränderungen von Reflexamblyopie zu sprechen.

Priestley Smith hält es für möglich, dass durch besondere Bedingungen der Generationsorgane zeitweiser Spasmus der Retinalgefässe ausgelöst werden könne, der bei längerer Dauer die gleichen Symptome wie die Embolie hervorbringen könne.[1]

Johnson Taylor glaubt, der Fall sei wahrscheinlich eine Sehnervenatrophie, die an beiden Augen in verschiedenen Zeitpunkten sich einstellte.

[1] Ich kenne die Fälle als organ. Verschluss einzelner Netzhaut-Schlagaderäste. H.

Der Präsident Nettleship meint, die Affection gehe möglicher Weise vom Chiasma aus, indem erst der eine Opticus, später der andere nach und nach ergriffen werde.

Demonstrationen: Laws: Retinitis circinata. — Doyne: Aneurysma der Netzhautgefässe. Ossification der Chorioidea und Calcification der Linse. — Rockliffe: Sarcom der Orbita. — Ridley: Glaucom nach Cyclitis. — Poulet Wells: Transversale Häutchen beider Corneae. — Grimsdale: Wiederkehrende Oculomotoriuslähmung. — Ernest Clarke: Netzhautablösung. Chorioidalsarcom. — Stephenson: Ungewöhnlicher Verlauf der Netzhautarterien.

Sitzung vom 7. Mai 1896. (The Brit. Med. Journ. 16. Mai 1896.)

Restoration of normal vision after sympathetic ophthalmitis.

Critchett: Ein durch einen Nagel verwundetes Auge musste nach einem vergeblichen Versuch, es zu erhalten, nach 35 Tagen enucleïrt werden; 12 Tage darnach Entzündung des andern, wodurch die Sehkraft auf $<$ als Fingerzählen reducirt wurde. Unter Atropin und Schmiercur allmählicher Nachlass der Entzündung und Wiederansteigen der S bis zum Normalen.

Extraction of a dislocated lens with good result.

Critchett: Erfolgreiche Entfernung einer durch Trauma luxirten Linse, ohne Glaskörperverlust mit befriedigender S. Das Auge war schon 23 Jahre zuvor entzündet gewesen im Gefolge einer Verwundung des anderen Auges.

Der Präsident Nettleship bemerkt, abgesehen von der jetzigen erfolgreichen Operation sei der Fall auch interessant durch die Heilung der früheren sympathischen Ophthalmie.

Optic nerve disease in a mother and three children.

Dr. R. D. Batten: Die Mutter verlor ihr Sehvermögen mit 12 Jahren; eine ihrer Schwestern und ein Bruder haben die gleiche Affection. Ihr S fiel auf $^1/_{60}$; die Sehnerven wurden atrophisch, leichte Einengung des Gesichtsfeldes. In der jüngeren Generation verlor der Sohn sein S bis auf $^6/_{18}$ mit centralem Scotom; die ältere Tochter zeigte blasse Sehnerven, Scotome und Farbenblindheit, die jüngere weniger ausgesprochene Symptome. Auch bei den Kindern traten die Störungen gegen das 12. Jahr ein. Sonst keine Krankheiten in der Familie.

Spurious optic neuritis.

Holmes Spicer sah einen $11^1/_2$jährigen Knaben mit $S = {}^6/_6$ und Emmetropie bds., normalem G.F., Licht- und Farbensinn. Beide Sehnerven zeigten das Bild schwerer Neuritis, ganz verwaschene Ränder, grosse Blässe, stellenweise Verdeckung der Gefässe, Schwellung bis zu 3 Dioptrien. Dreijährige, fortgesetzte Beobachtung ergab nicht die leichteste Veränderung dieses Befundes.

Hartridge hält den Fall nicht für eine „vorgetäuschte“, sondern für eine fortbestehende Neuritis, welche die Macularfasern verschont hat.

Von Dr. R. D. Batten wird an die Fälle erinnert, bei denen eine Neuritis nur an einer Seite zu bestehen scheint.

Marcus Gunn fragt, ob Heilung derartiger Fälle beobachtet worden sei; er sah sie einmal bei einem Erwachsenen.

Silcock beobachtete einen solchen Fall, in dem Gehirngeschwulst zu bestehen schien; unter lange fortgesetzter Beobachtung trat keine Veränderung ein.

Adams Frost denkt nicht, dass langes Bestehen der Erscheinungen ohne Veränderung eine Neuritis optica ausschliesst.

Holmes Spicer betrachtet die Erscheinungen seines Falles als physiologische, Neuritis optica vortäuschend; wären sie entzündlicher Art, so müsste man es für möglich halten, dass ernstliche Entzündung Jahre lang bestehen könne ohne Functionsverminderung bei einem so zarten Gewebe, wie das des Opticus ist.

Lymphangiectasis of the eyelids.

Dr. D. Mowat: Zuerst erschien eine kleine, weiche, schwer abgrenzbare Geschwulst am Unterlid; allmählich vergrösserte sie sich und verbreitete sich auf's Oberlid. Man konnte sie von einem Lid auf's andere, oder aus beiden Lidern hinter das Ohr der gleichen Seite hin wegdrücken. Die Verbindungscanäle gingen über das Jochbein. Die Schwellung nahm beständig zu, so dass ein Verdrängen von einem Platz zum andern unmöglich wurde.

One-sided paralysis of sixth nerve associated with contraction of orbicularis and retraction of the globe on inward rotation.

Maclehose beobachtete einseitige Abducensparese mit Contraction des Orbicularis und Zurückziehung des Bulbus bei Innenwendung desselben. Er hält den Zustand für angeboren, bedingt durch fehlerhafte Innervation oder Muskelentwicklung.[1]

Transplantation of skin to the surface of the eyeball for the cure of symblepharon.

Dr. Bell Taylor konnte nach mehrfachen Versuchen ein durch Verbrennung entstandenes Symblepharon des Unterlides erst zur Heilung bringen, als er einen Hautlappen aus dem Oberlid des anderen Auges erfolgreich überpflanzte.

Posterior lental opacity, remains of hyaloid artery and coloboma lentis.

Cartwright: Das Colobom der Linse war oben aussen; das Aufhängeband war befestigt am Ueberbleibsel der fibrovasculären Scheide.

Detachment of the retina treated by drainage.

Eve sah einen jungen Mann mit Chorioiditis und Glaskörpertrübungen, der nach 4 Wochen plötzlich Netzhautablösung bekam. Jodkali, Pilocarpin, Bettruhe blieben erfolglos. Deshalb Scleralincision, Entfernung der Flüssigkeit mit Troikar und Canüle, Einlegen einer Rosshaar-Drainage. 7 Wochen später konnte keine Ablösung entdeckt werden; G.F. war normal.

Case of proptosis, optic atrophy, and ophthalmoplegia.

Marcus Gunn: Eine 67jährige Frau bekam plötzlich Exophthalmus R, Lähmung des Oculomotorius, Trochlearis und Abducens, Atrophie des Opticus, weite, starre Pupille, Oedem der Conjunctiva. G. hält für die Ursache eine Hämorrhagie eines Aneurysmas der Arteria ophthalmica.

Eve beobachtete einen ähnlichen Fall, entstanden durch ein pulsirendes Sarcom der Orbita. Neuburger.

---

2) Section on ophthalmology, College of Physicians of Philadelphia.
Sitzung vom 21. Jan. 1896.

Dr. George Friebis stellt einen Fall von nahezu mit voller Sehschärfe geheilter grosser Risswunde des Auges bei einem 18jähr. vor. Ein heisses Eisenstück hatte den Bulbus vom Hornhautrande bis zum Aequator hin aufgerissen. Die Wunde war genäht worden. Das gute Resultat besteht jetzt schon 5 Jahre.

[1] Heidelberg 1896 wurde ein gleicher Fall gezeigt. H.

Dr. George E. de Schweinitz stellt zwei Fälle vor, bei denen nach der Methode von Hotz der obere Lidrand wiederhergestellt worden war.

Dr. Howard F. Hansell zeigte ein zweijähriges Kind mit Glioma retinae, schon mit blossem Auge sichtbar. Dr. Friebis berichtet über einen ähnlichen Fall mit doppelseitigem Gliom; in derselben Familie war schon ein anderes Kind an Gliom gestorben. Dr. William Thomson hebt als Besonderheit am vorgestellten Falle hervor das Fehlen jeder Spannungserhöhung am Auge, wodurch die Diagnose nicht absolut sicher sei.

Dr. George C. Harlan beschreibt eine neue Methode, um das Tragen künstlicher Augen zu ermöglichen, wenn Narben die Lider befestigen. Ein kräftiger Bleidraht wird nämlich in die Höhle eingeführt rund herum, wo später der Rand des künstlichen Auges liegen soll; der Draht bleibt so lange liegen, bis das umgrenzende Gewebe völlig vernarbt ist. Der vorgestellte Fall trägt den Draht schon einige Wochen ohne Beschwerden; das Endresultat soll später mitgetheilt werden.

Dr. Charles A. Oliver stellte einen Patienten vor, dem er 5 Jahre zuvor einen Stahlsplitter aus dem Glaskörper entfernt hatte durch Scleralschnitt mittelst Electromagneten. Das Auge war erblindet, aber reizlos, nachdem vorher heftige Entzündung bestanden hatte.

Dr. S. Lewis Ziegler berichtet über einen ganz ähnlichen Fall.

Dr. de Schweinitz theilt kurz folgenden Fall mit: Das l. Auge war durch ein abgesprungenes Stück kalten Eisens aufgerissen worden, theilweise collabirt, S in Folge innerer Blutung auf Fingerzählen gesunken; Fremdkörper konnte nicht gesehen werden; Magnetversuch erfolglos; gute Heilung; nach 2 Wochen $S = {}^{6}/_{9}$; ophthalmoskopisch nur die Rissstelle in Form eines weissen Fleckes zu sehen; 6 Wochen später war S auf ${}^{6}/_{15}$ gesunken und der Glaskörper gefüllt mit feinen punktförmigen Trübungen.

Dr. Hansell sah einen Monat zuvor einen Schmied, dessen Auge aussen unten in der Sclera durch ein Eisenstück aufgerissen worden war; Magnetversuch durch die Wunde erfolglos; Panophthalmie, Enucleation; eingebettet in Eiter sass das Stahlstück nach unten innen von der Linse.

Dr. de Schweinitz beschreibt unter Vorzeigung der von Miss Margaretta Washington verfertigten Aquarellskizzen drei Fälle von Macularblutung. Der erste betraf ein Secundärglaucom; einen Monat nach der Iridectomie, welche Schmerz und Entzündung beseitigt hatte, erschien ein kleines, absolutes centrales Scotom; der Augenspiegel zeigte eine dunkle, venös gefärbte Blutung genau in der dunklen Area der Macula; 4 Wochen später war nur mehr eine schwache Verfärbung an dieser Stelle zu sehen, S wieder wie vordem. Der zweite betraf eine 66jähr. Frau mit chronischem Herzleiden; die Hämorrhagie war ähnlich wie oben, schloss in ihrem Centrum einige weisse Fleckchen ein; absolutes centrales Scotom. Der dritte betraf einen 63jähr. Syphilitiker, dessen r. Auge wegen gummöser Iridocyclitis hatte entfernt werden müssen, dessen l. parenchymatöse Iritis überstanden hatte. Vor einem Jahre zeigte die Retina eine Reihe hämorrhagischer Extravasate, mit einem ungewöhnlich grossen gerade unter der Macula; 6 Monate später war dasselbe resorbirt mit Hinterlassung einer grünlich-weissen Zone mit dunkelgrauer Umgrenzung, von deren temporalem Rande aus eine weisse Linie ausging, die in mehrere gelbliche Flecke sich auflöste.

Dr. S. D. Ridley berichtete kurz über eine dunkelrothe Macularblutung bei einem 13jährigen, scheinbar gesunden Kinde, mit centralem Scotom.

Neuburger.



Referate, Uebersetzungen, Auszüge.

Ueber den Eintritt der Arteria centralis retinae in den Sehnerv beim Menschen, von Prof. Dr. J. Deyl in Prag. (Anatom. Anzeiger. 1896. Bd. XI. Nr. 22.)

Nachdem der Verf. durch eigene Anschauung sich überzeugt hatte, dass bei den Wirbelthierembrya (bei Fischen, Amphibien, Reptilien, Vögeln, bei verschiedenen Säugethieren und beim Menschen) die Einstülpung der secundären Augenblase und die durch dieselbe eindringenden Gefässe median unten sich befinden, bewies es in seiner Arbeit „Ueber die vergleichende Anatomie des Sehnerven" (Anzeiger der Akademie der Wiss. Krakau. 1895), dass auch im entwickelten Auge der Netzhautspalt, bezw. dessen Spuren im medialen unteren Quadranten verbleiben. So fand er sowohl bei den Fischen mit streifenförmiger Papille, bei denen der Netzhautspalt mit den Gefässen zeitlebens sichtbar bleibt, als auch bei jenen mit runder Papille, bei welchem sich der Netzhautspalt geschlossen hatte, auf der unteren medialen Seite des Opticus eine Rinne mit den in das Augeninnere eindringenden Gefässen. Ebenso lässt sich bei den Vögeln die Spur des gewesenen Netzhautspaltes auf der unteren medialen Seite nachweisen. Nach diesem Gesetze konnte man erwarten, dass sowohl bei den Säugethieren, als auch beim Menschen die homologen Gefässe im entwickelten Auge ebenfalls im unteren medialen Quadranten eindringen würden.

Vossius (Graefe's Archiv f. Ophth. XXIX. S. 119) behauptet dagegen, dass die Arteria centralis retinae bei den Säugethieren und beim Menschen im unteren lateralen Quadranten eintrete und beweist dies für den menschlichen Opticus an vier injicirten, herausgenommenen und gehärteten und an sechs nicht injicirten Sehnerven. Da Vossius zugiebt, dass die Gefässe beim Embryo medial unten liegen, erklärt er die spätere laterale Lage derselben durch eine Rotation des Auges um 90°, wobei er bemerkt, dass der Musculus rectus superior sich bei 5—8monatlichen Embryonen unter der lateralen Orbitalwand befinde und erst in Folge der vorangeführten Drehung unter den Musculus levator palpebrae sup. zu liegen kommt, wobei er gleichzeitig eine Torsion des Opticusstammes annimmt.

Diese Angaben wurden in zahlreiche anatomische und oculistische Werke aufgenommen.

Vertrauend den Gesetzen der vergleichenden Anatomie und Embryologie hat D. unter Mitwirkung des Assistenten der anatomischen Anstalt des Prof. Janosik, des Hrn. Pallausch, 21 injicirte Sehnerven in situ untersucht, besonders von unten nach Durchsägung des Schädels unter den Augäpfeln und dem Chiasma.

In allen Fällen fand man den Eintritt der Arteria centralis retinae im unteren medialen Quadranten des Opticus, bald etwas mehr, bald weniger von der verticalen Theilungslinie (der Quadranten) nasalwärts liegend.

Bei 4—8monatlichen Früchten wurde der Musculus rectus sup. stets auf der gewohnten Stelle unter dem Musculus levator palp. sup. gefunden. Demnach erfolgt eine Rotation des Augapfels um 90° nicht, die fötale Augenspalte dreht sich nicht nach der temporalen Seite und sind die Macula lutea und deren sog. Colobome nicht die Ueberbleibsel des gewesenen Netzhautspaltes.

Journal-Uebersicht.

I. Archiv für Augenheilkunde. Bd. XXXII. Heft 1.

1) Glaucoma malignum, von Prof. Dr. C. Schweigger, Berlin.

An einer Reihe von Fällen erörtert Verf. das Krankheitsbild des Glaucoma malignum mit seinen Abstufungen. Den schlimmen Verlauf nach Iridectomie verschuldet nicht das Ausschneiden eines Stückes Iris, auch nach einfacher Sclerotomie ist er beobachtet (Fall I). Günstiger liegen die Fälle, in denen sich nach der Iridectomie die vordere Kammer nicht wieder herstellt, trotzdem aber das vorhandene Sehvermögen erhalten bleibt (II, III, IV). In Fall IV hatte eine Glaskörperpunktion eine vorübergehende Füllung der vorderen Kammer zur Folge, die sich mit der Vernarbung der Scleralwunde wieder verlor. Verf. hält die Glaskörperpunktion therapeutisch für bedeutungslos.

Für eine andere Gruppe ist nicht das Fortbestehen resp. Fortschreiten des glaucomatösen Processes nach der Operation charakteristisch, hier vernichten intraoculare Blutungen nach der Iridectomie das Auge. Erkrankungen der grossen Chorioidalgefässe, die wohl in Verbindung mit dem Glaucom stehen, sind die Ursache. Diese Complication kommt nicht nur bei Glaucom nach Netzhautblutungen und bei Hydrophthalmus vor, sondern auch bei einfachem chronischen Glaucom (V). Fall VI und VII sind Belege dafür, dass die Prognose der eben erwähnten besonderen Formen des Glaucoms weniger ungünstig ist, als gewöhnlich angenommen wird.

Diese bösartigen Zufälle nach der Iridectomie werden nur in seltenen Ausnahmefällen beobachtet, sie sprechen nicht gegen die Operation. Bei wirklichem Glaucom ist dieselbe fast immer erfolgreich; wird das Sehvermögen trotzdem schlechter, so kann ein Sehnervenleiden vorliegen. Ganz unzuverlässig ist die als Ersatzmittel vorgeschlagene Sclerotomie. Verf. wendet sich dann gegen den Versuch, Eserin als ausreichendes Heilmittel hinzustellen. Trotz dieser Behandlung schreitet häufig der glaucomatöse Process fort und die Prognose wird für die oft doch nothwendige Operation ungünstig.

Gelegentlich einer hier einsetzenden Polemik gegen H. Cohn bemerkt Verf., dass Regenbogensehen nur dann ein Symptom des Glaucoms sei, wenn gleichzeitig eine rauchige Hornhauttrübung sich feststellen lasse. Er spricht die Hornhauttrübung als Ausdruck einer Entzündung an und folgert, dass Fälle, in denen so verursachtes Regenbogensehen vorkommt, nicht zum Glaucoma simplex gehören.

---

2) Zur Kenntniss der angeborenen Anomalien der Sehnervenpapille, von Dr. Caspar, Mülheim a. Rh.

C. berichtet über Fälle, in denen sich membranartige oder wulstförmige durchscheinende Gebilde von bläulich-weisser Farbe an oder auf dem Sehnerveneintritt fanden. Es handelt sich um angeborene Bildungen, deren Entstehung auf Entwickelungsfehler oder intrauterine Entzündungen sich zurückführen lässt.

---

3) Anatomischer Befund eines doppelseitigen angeborenen Kryptophthalmos beim Kaninchen nebst Bemerkungen über das Oculomotorius-Kerngebiet, von Dr. Ludwig Bach, Privatdoc. und I. Assistent der Univ.-Augenklinik Würzburg.

Histologische Untersuchungen lassen es dem Verf. sicher erscheinen, dass der Kryptophthalmos bei seinem Kaninchen von einer Entzündung herrührt, die



im fötalen Leben sich abgespielt oder begonnen hat. Er ist geneigt, für alle beobachteten Fälle von Kryptophthalmos, die er aus der Literatur zusammenstellt, einen entzündlichen Ursprung anzunehmen.

Im Anschluss daran theilt B. Versuche über Sonderung der Ganglienzellen im Oculomotorius-Kerngebiet mit, welche ein negatives Resultat hatten.

---

4) **Ueber die Aetiologie und Therapie einiger Formen von Conjunctivitis pseudomembranosa.** Klinischer und bacteriologischer Beitrag vom Assistenten Dr. Orlando Pes, Turin.

An der ausserordentlichen Verschiedenheit der Krankheitsbilder scheiterten grossentheils die bisherigen Versuche einer Classification der pseudomembranösen Bindehautentzündungen. Neuerdings ist man bestrebt, letztere auf die Wirkung des Bac. diphthericus zurückzuführen und die grössere oder geringere Virulenz desselben für die verschiedene Schwere der Erkrankung verantwortlich zu machen. Verf. schliesst sich dem mit seinen Ausführungen an. Er weist darauf hin, dass in der normalen Conjunctiva virulente Diphtheriebacillen gefunden worden sind. Sehr ähnlich sei diesem ein dem physiologischen Secret der Meibom'schen Drüsen charakteristischer Bacillus, welcher früher als Bacillus xerosis conj. angesprochen wurde. Verf. deutet nun die Möglichkeit einer Identität dieses Bacillus mit dem der Diphtherie und dem Bac. pseudodiphthericus an, zumal da verschieden grosse Virulenz dem Bacillus der Diphtherie bestimmte morphologische Variationen zuerkennen lässt.

Entsprechend der Klärung der Ansichten über das Wesen der Krankheit, hat sich auch die Verwirrung der therapeutischen Maassnahmen geklärt. Mittelst des Serum antitoxicum wurden in letzter Zeit vorzügliche Erfolge erzielt. Wo dies nicht geschah, liegen Besonderheiten der Behandlung vor. Auch Verf. erreichte in vier verschieden schweren Fällen mit einmaliger Einspritzung von 5 ccm Behring'schen Serums Nr. 1 rasche völlige Heilung, er empfiehlt gleichzeitige locale Behandlung mit antiseptischen Waschungen.

---

5) **Zur pathologischen Anatomie der polypoiden Tumoren der Conjunctiva,** von Dr. Ischreyt, I. Assistenzarzt an der Univ.-Augenklinik zu Dorpat.

Beschreibung eines Falles von gutartigem Conjunctivaltumor.

---

6) **Beobachtungen an der Macula lutea,** von G. Lindsay Johnson, London. Uebersetzt von R. Greeff in Berlin.

Untersuchungen völlig normaler Retina von Individuen verschiedenen Alters ergaben Verf. Resultate, die mit den bisherigen Annahmen nicht übereinstimmen.

Zunächst fand er zwischen der hexagonalen Pigmentschicht der Retina und der zur Chorioidea gehörenden Membrana vitrea stets einen Zwischenraum, welcher aussen von der Membrana vitrea, innen von einer besonderen getrennten Membran begrenzt wird, die Verf. Membrana terminans retinae zu nennen vorschlägt. Beide Membranen sind durch feine netzförmige Fibrillen verbunden. Die hexagonale Pigmentschicht besteht nicht aus hexagonalen Zellen mit Kernen, sondern ist zusammengesetzt

1. aus einer äusseren, gelatinösen Schicht. Hier liegen in einer gelatinösen Grundsubstanz in gleichen Abständen von einander kuglige Gebilde, zur Macula zu dichter zusammengedrängt. Die Kugeln sind umgeben von Pigmentkörnchen, welche in die Grundsubstanz eingebettet in Linien von polygonaler Form angeordnet sind. Die Körnergruppen um zwei benachbarte Kugeln sind von ein-

ander durch einen Streifen der hellen Matrix abgegrenzt, Trennungslinien waren nie zu sehen.

An diese Schicht schliesst sich

2. eine innere, die krystallinische Pigmentschicht. Sie besteht aus unregelmässig zerstreuten Pigmentkrystallen von Nadel- oder Haferkornform. Die Krystalle sind anscheinend frei beweglich, sie hängen in einem Netzwerk von äusserst feinen Fasern, dem „Plexus der Pigmentkrystalle“. Dieser hängt jedenfalls mit der gelatinösen Schicht und den Kugeln zusammen. Der Plexus ist die directe Fortsetzung der Stäbchenschicht und endigt wahrscheinlich in den Kugeln. Wenigstens konnten feinste Fasern nachgewiesen werden, die aus den Kugeln hervorgingen.

Zahlreiche Mikrophotographien illustriren diesen ersten Theil der Arbeit.

---

7) **Zur Frage über den schädlichen Einfluss des Cocainum muriaticum auf die erste Vereinigung perforirender Hornhautwunden.** (Antwort an Herrn Dr. Block in Rotterdam.) Von Dr. Carl Mellinger, Basel.

Verf. erklärt seine Versuchsresultate, die einen ungünstigen Einfluss des Cocaïns auf die Heilung von Hornhautwunden ergaben, durch Block's Arbeiten nicht für widerlegt, da B. nur nicht perforirende Hornhautwunden untersuchte.

Heft 2.

8) **Experimentelle Untersuchungen über die Wirkung subconjunctival injicirter Kochsalzlösungen auf die Resorption aus der vorderen Kammer und dem Glaskörper,** von Dr. Carl Mellinger, Privatdocent an der Universität Basel.

Als geeignetstes Material zur Beobachtung der Resorption pathologischen Inhalts aus dem Augeninneren unter der Einwirkung subconjunctival injicirter Kochsalzlösungen, benutzte Verf. aseptische Tusche-Emulsionen. Er kam zu folgenden Resultaten: Die Resorption aus der vorderen Kammer wurde um das 3—5fache beschleunigt; auch in den Glaskörper injicirte Tusche-Emulsionen wurden rascher resorbirt, als wenn sie sich selbst überlassen blieben. Doch waren, um die Resorption aus dem Glaskörper sichtbar zu beeinflussen, zunächst stärkere Lösungen (4 %) nöthig, als zu der aus der vorderen Kammer (2 %), ferner wurde das gleiche Resultat erst durch 3—4mal soviel Injectionen erreicht.

Den günstigen Einfluss der Kochsalz-Injectionen führt Verf. auf die durch dieselben bewirkte Erhöhung der Lymphströmung zurück.

---

9) **Der Haab'sche „Hirnrindenreflex der Pupille“ in seiner Beziehung zur „hemiopischen Pupillenreaction“,** von Dr. Heddaeus, Essen a. d. R.

Haab hat als „Hirnrindenreflex der Pupille“ eine bei besonderen Vorkehrungen zu beobachtende reflectorische Pupillenverengerung beschrieben. Neben dem zu Untersuchenden steht seitlich, einen Fuss entfernt, in einem Winkel von 45° eine mässig hell brennende Lampe. Er wird aufgefordert, geradeaus in's Leere oder Dunkle zu blicken. Nachdem dadurch seine Pupillen weit geworden sind, wird plötzlich seine Aufmerksamkeit auf die Lampe gelenkt. Es tritt nun, ohne dass die Blickrichtung geändert wurde, eine deutliche Pupillenverengerung ein. Verf. ist der Ansicht, dass dieser Vorgang keine ganz neue Beobachtung darstellt, sondern dass er mit Hülfe der bekannten Licht- und Accommodations-Reflexvorgänge erklärt werden kann.



Eigenthümliche Beziehungen ergeben sich zwischen dem **Haab**'schen **Reflex** und der hemiopischen Pupillenreaction. Findet man bei Prüfung auf letztere stärkere Pupillenverengerung bei Beleuchtung der sehenden, als bei Beleuchtung der blinden Netzhauttheile, so muss erst der **Haab**'sche **Reflex** ausgeschlossen werden, ehe man erhöhte Reflex-Erregbarkeit der sehenden Netzhauttheile (hemiopische Pupillenreaction) annehmen darf. Verf. giebt ein einfaches Verfahren für solche Untersuchungszwecke an.

---

10) **Ueber partielle isolirte Parese des Musculus orbicularis palpebrarum,** von Dr. P. Silex, Privatdocent und I. Assistent der Univ.-Augenklinik Berlin.

S. berichtet über drei Fälle, deren Erkrankung in einseitigem Hochstand eines Oberlides bestand, und führt sie durch Ausschliessung auf Parese des Orbicularis des Oberlides zurück mit entsprechend stärkerem Hervortreten der Zugwirkung des Levator. Die Annahme verschiedener Kerngebiete des Facialis wird damit in Zusammenhang gebracht. Verf. fasst die Lähmung als periphorische auf.

---

11) **Bemerkungen zur Arbeit des Herrn Dr. med. Gustav Ahlström in Gothenburg: „Ueber die antiseptische Wirkung der Thränen"**, von Dr. Ludwig Bach, Privatdocent und I. Assistent der Univ.-Augenklinik Würzburg.

Im Gegensatz zu Ahlström, der eine antibacterielle Wirkung der Thränen in Zweifel gezogen, bleibt B. bei seiner Ansicht, dass die Thränen nicht nur mechanisch Bacterien fortschwemmen, sondern auch bacterienfeindliche Eigenschaften entfalten können.

---

12) **Zur Casuistik der Ciliarkörper-Sarcome,** von Dr. med. O. Walter, Odessa.

Ein Fall von Melanosarcom des Ciliarkörpers im ersten Stadium, wobei Iridodialysis eintrat.

---

13) **Ueber zwei der Retinitis pigmentosa verwandte Krankheiten (Retinitis punctata albescens und Atrophia gyrata chorioideae et retinae),** von Prof. Dr. Ernst Fuchs, Wien.

Die schleichend verlaufende Atrophie der Retina und Chorioidea, welche am häufigsten ihren Ausdruck in der typischen Retinitis pigmentosa findet, kann auch andere ophthalmoskopische Bilder darbieten. So ist bei der Retinitis punctata albescens der Augenhintergrund mit weissen Fleckchen besät, während Aetiologie und sonstige Symptome der Ret. pigmentosa entsprechen. Des weiteren gehört hierzu die Atrophia gyrata chorioideae et retinae. Bei dieser Krankheit ist die Papille atrophisch, die Gefässe sind verengert. An einzelnen Stellen des Augenhintergrundes entstehen weisse Flecken, die vollkommen oder theilweise verschmelzen, so dass zwischen den atrophischen Partien normaler Hintergrund stehen bleibt. Ständig befindet sich ein Ring des letzteren um die Papille, an welche sich zuweilen direct eine Atrophie anschliesst. Nach vorn tritt eine Vermehrung des Pigmentes oft sehr stark auf. Stets wurde Corticalcataracta beobachtet. Das ophthalmoskopische Bild ist charakterisirt durch das Hervortreten der Aderhautatrophie, deren Art Beziehungen zu der Vertheilung der Capillargefässschicht zeigt.

14) Bemerkungen über die Blepharoplastik nach Fricke, von Dr. Jul. v. Siklóssy jun., Primar-Augenarzt im Samaritaner-Spital zu Budapest.

Modificationen der Fricke'schen Operation. Spiro.

II. Zehender's klinische Monatsblätter für Augenheilkunde. 1896. Mai.

1) Das Nosophen in der Augenheilkunde, von Dr. K. Hoor.

Hoor empfiehlt bei Augenoperationen die Einstreuung von Nosophen statt Jodoform, ebenso bei Hornhautgeschwüren und Verletzungen der Horn- und Bindehaut. Das Auge verträgt das Mittel in jedem Falle gut, das vor dem Jodoform den Vorzug hat, dass es keinen unangenehmen, penetranten Geruch besitzt.

---

2) Zur Trachom-Behandlung, von E. Jaesche.

J. wendet zur Ausquetschung der Trachomkörner eine Pincette an, deren Branchen nach Art der Himly'schen Fensterzange construirt sind. Dieselben sind leicht gebogen und messen von einer Ecke zur anderen 23 mm. Ihre Bügel sind an der inneren Seite entlang der Krümmung mit einem fein gerieften Rande versehen. Die Pincette wird mit ihren Branchen dicht an der Uebergangsfalte angesetzt und dann über die Conjunctiva gezogen.

---

3) Zur Aetiologie und Behandlung des Glaucoms, von Dr. B. Wicherkiewicz.

W. ist der Ansicht, dass u. a. bei der Aetiologie des Glaucoms die Hysterie und Obstipation eine Rolle spielt. Bei der Behandlung desselben empfiehlt er zunächst die Einträufelung von Eserin bezw. Pilocarpin. Wirkt dies nicht, so ist die Iridectomie oder Sclerotomie am Platze.

---

4) Aneurismatische Erweiterung der Maculargefässe, von E. Pergens.

Der Fall betraf einen $13^1/_2$jähr. Knaben, bei welchem sich der Zustand auf beiden Augen fand.

Juni.

1) Durch plastische Operationen erzielte Erfolge bei zwei Fällen von Epithelioma palpebrae et faciei, von J. v. Siklóssy jun.

S. beschreibt einen Fall von Epitheliom bei einer 78jähr. Frau, welches die äussere Hälfte des oberen Lides, das ganze untere Lid und einen Theil der Gesichtshaut einnahm. Die Conjunctiva bulbi war ebenfalls ergriffen. Der Bulbus wurde enucleïrt, die Orbita eviscerirt und die ergriffenen Theile der Lider und der Haut entfernt. Der nun entstandene, 13 cm lange und 8 cm breite Defect wurde durch gestielte Hautlappen aus der Stirn- und Schläfenhaut gedeckt. — Bei dem zweiten Falle nahm das Epitheliom das innere Drittel des oberen Lides, das ganze untere Lid und die Haut des Nasenrückens ein. Das Geschwür setzte sich in die Orbita hinein, am tiefsten längs des Rectus internus fort. Sonst war das Auge frei. Die Geschwulst wurde mit Erhaltung des Bulbus entfernt. Der Defect wurde durch einen gestielten Lappen aus der Augenbrauengegend und der Stirn gedeckt.



2) **Zur Casuistik des Glaucoms nach Star-Operationen,** von K. Rumschewitsch.

R. beobachtete an vier Augen, an welchen die Star-Operation mit breiter Iridectomie ausgeführt war, das Auftreten von Glaucom. Eserin brachte nur temporär Linderung. Erst eine Iridectomie nach unten brachte den Process zum Stillstand.

3) **Zur Casuistik der Corpora aliena in der Orbita,** von E. Adamük.

A. entfernte einem 16jähr. Gymnasiasten ein 2 qcm grosses Stück Glas aus dem oberen Theile der Orbita, welches vor 8 Jahren ohne Entzündung zu verursachen hineingedrungen war. — Weiter berichtet A. über einen Herrn, dem durch das obere Lid in die Orbita und durch das obere Orbitaldach 12 cm in das Gehirn ein Stück eines Baumzweiges gedrungen war und so zu Exitus letalis geführt hatte.

4) **Ein Fall von multiplen Einrissen der Regenbogenhaut zwischen Pupillar- und Ciliarrand,** von Dr. Westphal.

Nach einem Wurfe gegen das rechte Auge eines Soldaten zeigte sich an der Iris in der Mitte des oben-inneren Quadranten ein 1 mm langes Loch, ein gleiches in der Mitte des äusseren Quadranten und zwei ebensolche dicht über dem horizontalen Durchmesser des inneren Quadranten. Nach $^1/_4$ Jahre waren die beiden im inneren Quadranten liegenden Löcher geheilt.

5) **Eine Methode, Spannungsdifferenzen des Auges zu messen,** von Dr. Helmbold.

6) **Ueber Simulation,** von Demselben.

Horstmann.

Vermischtes.

1) Die diesjährige Versammlung der Heidelberger Gesellschaft nahm einen überaus glänzenden Verlauf. Zu der feierlichen Ueberreichung der v. Graefe-Denkmünze an Prof. Leber waren fast alle hervorragenden Mitglieder der Gesellschaft herbeigeeilt, zum Theil aus weiter Ferne, wie Swanzy aus Dublin, Pinto aus Lissabon, Darier aus Paris; von Andern nennen wir v. Hippel, Schmidt-Rimpler, Sattler, Fuchs, Pflüger, Laqueur, Uhthoff, Brettauer, Schweigger, Hirschberg, Goldzieher, Wagenmann, Schirmer, Hess, Mellinger, Schleich, Ulrich, Axenfeld, Mayweg, v. Hoffmann, Schön, Fukala, Peters.

In der ersten Festsitzung hielt v. Hippel sen. die Festrede auf v. Graefe, dessen Verdienste sowohl um unsere Wissenschaft, als auch um die Gesellschaft er in ebenso warmer wie beredter Weise auseinandersetzte, um dann auf die Verdienste Leber's überzugehen, dem nach allgemeiner Anerkennung der Preis zuerkannt worden. Der Gefeierte erwiderte in seiner wohlbekannten liebenswürdigen und bescheidenen Weise. Die v. Graefe-Denkmünze fand wieder ungetheilte Bewunderung. Dieselbe ist in Bronce-Nachbildung vom Schriftführer der Gesellschaft zu beziehen.

Das Fest-Essen im Schloss-Gasthaus war sehr besucht und verlief in der angenehmsten und anregendsten Weise. Die Reden des Prodekan, des Bürger-

meisters von Heidelberg, des Gefeierten, auch die englische von Swanzy, der rückhaltslos die Verdienste der deutschen Augenheilkunde anerkannte, fanden reichen Beifall. Auf der berühmten Terrasse, angesichts der tief unten erleuchteten Musenstadt, wurden noch belebte und angenehme Unterhaltungen über wissenschaftliche und andere Gegenstände fortgesetzt. Zum ersten Mal war in Heidelberg ein reicher Damenflor erschienen, so dass von selber der Wunsch erwachte und Ausdruck fand, zu den Sitzungen künftighin die Frauen der Fachgenossen mitzubringen. Ueberhaupt herrschte ein recht freundschaftlicher Ton in den Sitzungen und ausser denselben, wozu die liebenswürdige Gastfreundschaft von Herrn und Frau Leber einen wesentlichen Beitrag lieferte.

Ueber die wissenschaftliche Arbeit, die in 50 Vorträgen und Demonstationen niedergelegt ward, soll später berichtet werden.

Jedem, der die Sitzung besucht hat, kam die Umgestaltung des Goethe-schen Wortes zum Bewusstsein: „Schüler von Graefe zu sein, auch nur der letzte, ist schön."

2) Ueber das Credé'sche Verfahren.

In einer kleinen Beilage zum Jahresberichte der allgemeinen Poliklinik über das Jahr 1894 hatte ich eine Beobachtung mitgetheilt, welche ich gelegentlich von Refractionsbestimmungen an 100 Neugeborenen unserer Gebäranstalt zu machen im Falle war. „Da es sich meist um Kinder gleich oder doch aus den ersten Tagen nach der Geburt handelte, so wurde ich anfangs etwas erschreckt durch die vielen recht heftigen Conjunctivitiden mit schleimig-eitriger Secretion, da ich an das auf der Klinik regelmässig angewandte Credé'sche Verfahren zunächst nicht dachte. Nun fiel mir aber ein Kind vom 3. Tage ganz besonders auf durch die starke Schwellung der Lider und durch das reichliche, mehr gelbröthliche Secret. Ich ophthalmoskopirte das Kind nicht, bat aber die Herren Assistenten, dasselbe von den anderen entfernt zu halten und besonders genau zu überwachen. Wie ich beim nächsten Besuche erfuhr, hatte sich — also trotz Credé — eine regelrechte Ophthalmia neonat. entwickelt."

Daran knüpfte ich u. A. die Bemerkung, dass nach meiner Ansicht eine solche Behandlungsmethode, wenn sie nicht sicher nütze, schon wegen der grösseren Gefahr für die anderen — gesunden — Insassen der Klinik, nur Gefahr bringen könne und daher besser fallen gelassen werde; dass dafür aber um so strenger und rücksichtsloser gegen fehlbare Hebammen (und auch Aerzte) vorzugehen sei.

Darauf hin spricht mir Hr. Prof. Cohn zunächst seine Verwunderung aus darüber, dass bis heute noch Niemand sonst eine ähnliche Beobachtung veröffentlicht habe, und verlangt in erster Hinsicht den Nachweis, dass wirklich genau nach Credé eingetropft worden sei. Sicher glaube er dies erst, wenn ich selbst dabei gewesen sei. Ferner wünscht er zu wissen, ob ich je einmal dem Credé'schen Tropfen bleibenden Schaden habe folgen sehen.

Wenn Cohn die Richtigkeit meiner Beobachtung anzweifelt, resp. dieselbe auf mangelhafte Instillation der Höllensteinlösung beziehen will, so scheint mir dies nicht mehr blosse Skepsis, sondern beinahe Verblendung zu sein. Die Thatsache schon, dass in einer von jeher so trefflich geleiteten geburtshülflichen Klinik, wie die Basler es ist, so etwas überhaupt vorkommen kann, ist für mich nahezu ein Beweis, dass das Verfahren eben nicht so unfehlbar ist, wie zu wünschen wäre. Bei dieser Sachlage ziehe ich denn doch vor auf dasselbe zu verzichten und erst abzuwarten, ob sich etwa eine Blennorrhoe entwickeln wird, welche, bei frühzeitiger richtiger Behandlung und gutem Ernährungs-

zustande des Kindes, durchaus nicht so schlimm ist, wie man sie gewöhnlich schildern hört, sondern im Gegentheil eine ganz günstige Prognose giebt.

Zudem wird man meiner Meinung nach kaum dazu gelangen, das Credé-sche Verfahren als obligatorisch in die Privatpraxis einzuführen, sobald einmal die Mütter wissen, dass man damit auch den gesunden Kindern event. eine recht heftige, wenn auch vorübergehende Entzündung verursacht.

Denn das würde gerade noch fehlen, dass der Credé'sche Tropfen auch bleibenden Schaden zu stiften im Stande wäre. Mir genügt zu seiner Verurtheilung vollkommen, zu wissen, dass dadurch nicht etwa nur leichte Reizungszustände hervorgerufen werden, wie man da und dort liest, sondern eben auch heftige Bindehautentzündungen, und dass dadurch die bereits stattgefundene blennorrhoische Infection nicht einmal mit Sicherheit unterdrückt wird.

Ob der Tropfen so oder anders, von der oder jener Person applicirt worden ist, dürfte nicht stark in Frage kommen. Soll das Verfahren durch die Zuverlässigkeit seiner Wirkung zur allgemeinen Einführung sich eignen, so muss es auch von jeder Hebamme, Wärterin u. s. w. ohne Schwierigkeit und mit der nöthigen Gewähr ausgeführt werden können. Wenn nun Cohn, wie seine Frage anzudeuten scheint, dies bezweifelt, so macht es mir den Eindruck, als ob auch er das Wichtige und Ausschlaggebende des ganzen Vorgehens mehr in Nebenumständen, namentlich in einem sachgemässen Auswaschen des Auges gleich nach der Geburt, zu suchen geneigt sei. Diese Forderung wird aber gewiss noch besser erfüllt durch reichliche Verwendung irgend einer aseptischen Flüssigkeit, wie dies bei uns schon längst den Hebammen vorgeschrieben ist. Mehr als bisher sollte jedoch in Zukunft darauf gedrungen werden, dass, sobald die Krankheit auszubrechen beginnt, sofort ein Arzt geholt werden muss. Und das ist eben mit einiger Garantie nur zu erreichen, wenn die fehlbare Hebamme oder Wärterin weiss, dass sie der verdienten Strafe nicht entgeht. Das Gleiche muss aber auch für den Arzt gelten, welcher durch Uebersehen oder unzweckmässige Behandlung einer Ophthalmoblenn. neon. zu bleibendem Schaden Anlass giebt. Es kommt leider vor — noch in den letzten Jahren habe ich eine sehr traurige Erfahrung der Art erlebt —, dass auch in ärztlichen Kreisen die Schwere der Erkrankung offenbar durchaus verkannt und dieselbe unter Umständen in der verkehrtesten Weise behandelt wird. Das darf man nun aber, wie mir scheint, von jedem Praktiker verlangen, dass er eine Blennorrhoe zu diagnosticiren und auch lege artis — die Sache ist ja einfach genug — zu behandeln verstehe.

Basel, Juli 1896. Dr. F. Hosch.

3) Förster in Breslau, Schiess in Basel haben ihr Lehr-Amt niedergelegt. Uhthoff und Mellinger sind ihre Nachfolger.

4) S. 64 seiner Schrift über Augeneiterung der Neugeborenen sagt Herr Prof. Cohn: „Vier Herren erklärten kurz, sie hätten sich kein Urtheil gebildet. 1. Prof. Hirschberg (Berlin): Beim besten Willen bin ich nicht in der Lage, Ihre Frage zu beantworten." Hr. College Cohn irrt, wenn er annimmt, ich hätte mir keine Ansicht über das Credé'sche Verfahren gebildet. Meine Zeile war eben nur eine höfliche Ablehnung seines wiederholten Begehrens und nicht zum Abdruck bestimmt. Ich schreibe nicht für Sammel-Forschungen, — und zwar aus Ueberzeugung. Diese Ueberzeugung ist selbst durch College Cohn's so gehaltreiche Schrift nicht erschüttert worden. J. Hirschberg.

Bibliographie.

1) Silber und Silbersalze als Antiseptica in chirurgischer und bacteriologischer Beziehung. Vortrag, gehalten auf dem 25 Congress der deutschen Gesellschaft für Chirurgie von Dr. B. Credé, Oberarzt der chirurg. Abtheilung des Carolahauses zu Dresden. Credé lernte bei Halsted in Baltimore ein Verfahren zur Heilung von Wunden kennen, das in Bedecken der Wunde mit dünnem Blattsilber bestand. Eigene Untersuchungen bestätigten ihm die Beobachtung, dass metallisches Silber bei aseptischen Wunden unverändert ohne zu reizen liegen blieb, bei nicht aseptischen Wunden aber mit Zersetzungs-Producten des Gewebsaftes eine stark antiseptische Verbindung einging. Diese Verbindung, das milchsaure Silber — Antol —, ebenso das verwandte, noch weniger reizende citronensaure Silber — Itrol — zeigten sich, chemisch rein dargestellt, selbst dem Sublimat an keimtödtender Kraft überlegen, während sie an Ungiftigkeit und Haltbarkeit nichts zu wünschen übrig lassen. Besonders geeignet sind die pulverförmigen Salze als Ersatz des Jodoforms wegen ihrer Geruchlosigkeit bei grösserer Energie der Wirkung. Spiro.

2) Uebersicht über 3104 Fälle von Augenkrankheiten bei Malayen, von Dr. L. Steiner. Zum ersten Mal ist hier eine brauchbare Zusammenstellung über Augenkrankheiten bei der einheimischen Bevölkerung Javas gemacht. Im Allgemeinen entspricht die Gruppirung der Fälle den Erwartungen, die man bei der Art des Materials hat. Es überwiegen in hohem Maasse Lidkrankheiten. Das Trachom mit seinen Folgekrankheiten liefert allein mehr als 30% aller Fälle. Sehr häufig ist als Zeichen der Verwahrlosung Symblepharon nach Blennorrhoe. Selten sind Thränensackleiden, eine Folge der Nasenform der Javaner. Das geringe Auftreten von phlyktänulären Erkrankungen erklärt Verf. mit dem ständigen Aufenthalt der Bevölkerung in guter Luft. Auch Pterygium findet man im Gegensatz zu der verbreiteten Ansicht, dass es in den Tropen sehr häufig sei, selten. Oft trifft man Pseudopterygium, eine secundäre Verwachsung von Bindehaut und Hornhaut nach Geschwürsbildungen auf der letzteren. Die nothwendig gewordenen Operationen entsprechen den Eigenthümlichkeiten des Krankenmaterials und bieten nichts Besonderes. Spiro.

3) Vorstellung von Glaucomfällen, von Prof. Burchardt. (Gesellsch. d. Charité-Aerzte, 23. Januar 1896. — Berl. klin. Wochenschr. 1896. Nr. 22.) 81jährige Frau mit Mammacarcinom, an acutem entzündlichen Glaucom erblindet, da sie erst dann ärztliche Hülfe aufsuchte, als sie keine Spur von Lichtempfindlichkeit mehr auf dem Auge besass. Iridectomie zur Befreiung von den heftigen Schmerzen. — 51jähr. Frau, vor 4 Jahren L ohne Schmerzen allmählich erblindet; dann wurde auch das r. schlechter, anderwärts lange mit Eserin behandelt; sie kam mit ziemlich hartem, leicht entzündetem Auge; S = Fg.: 70 cm. Iridectomie; Besserung; S = $^1/_{13}$. G.F. allerdings in mehreren Richtungen stark eingeschränkt. — Junge von 5 Monaten mit Hydrophthalmus congenitus, Hornhautbasisdurchmesser bds. 14 mm, einige Tage Eserin, dann bds. Iridectomie; Heilung gut; S nicht zu prüfen, scheinbar gut. — 31jähr. Mädchen mit Nystagmus, R Hornhauttrübung mit S = $^3/_{40}$, L acutes Glaucom, Fg.: 15 cm; Iridectomie 3mal, weil die ersten erfolglos, noch leichte Reizung und Druckerhöhung, deshalb Eserin; doch ist S jetzt = $^1/_{20}$; cystoide Narbe, vor 3 Tagen gebrannt. — 59jähr. Schuhmacher, bds. Secundärglaucom durch Pupillarverschluss in Folge von Iritis; bds. Iridectomie mit einigen Wochen Zwischenraum; S R Handbewegungen: 60 cm, L Fg.: $2^1/_2$ m; kann allein umher-

gehen. — 49jähr. Korbmacher; R vor 4 Wochen Entzündung, jetzt Secundärglaucom, Handbewegungen: 50 cm; Pupille durch Membran verschlossen, Iridectomie sehr schwierig, da Iris mit Linsenkapsel flächenhaft verwachsen; Fg.: $1^1/_2$ m. L Verwachsungen, S = $^2/_5$. — Arbeiter, vor 6 Wochen Verletzung L, Entzündung, vernachlässigt, jetzt Hornhautgeschwür (8 : 5 mm), Vorderkammer $^2/_3$ voll Eiter. Galvanocaustik, Eröffnung der Vorderkammer, Ausspülung, Nosophen-Verband. Noch zweimalige Brennung, schliesslich Vorderkammer frei, aber Pupillarmembran und Seclusio pupillae. Secundärglaucom, Iridectomie oben aussen. Gute Heilung, Fg.: 80 cm. Nachbesserung zu erwarten, da noch Hornhauttrübungen da sind. — Bezüglich der Indication der Iridectomie beim Glaucoma simplex führt Vortr. weiter aus, dass die Scheu vor einer Operation bei dieser Erkrankung dazu geführt hätte, dass viele Fälle von wirklichem Glaucom eben nicht mehr operirt würden, weil sie für Sehnervenatrophie bei tiefster physiologischer Excavation gehalten würden. Er warnt vor dieser verhängnissvollen Verwechslung unter Hinweis auf den steilen Abfall der glaucomatösen Aushöhlung und die Spannungserhöhung mit ganz leichten entzündlichen Erscheinungen. Neuburger.


4) Verbesserung der Sehschärfe durch Schwarzfärbung halbdurchsichtiger Hornhautflecke, von Dr. Sigmund Neuburger in Nürnberg. (Münch. med. Wochenschr. 1896. Nr. 16). Nach geschichtlichen Bemerkungen über die Hornhautfärbung auf Grund der Darstellungen Hirschberg's folgt die Beschreibung eines einschlägigen Falles, dessen Sehschärfe durch Schwarzfärbung eines halbdurchsichtigen Hornhautfleckes mittels Stichelung und Einreibung chinesischer Tusche von $^{17}/_{70}$ auf $^{17}/_{20}$ gebessert wurde, und der auf's Neue den von Hirschberg aufgestellten Satz beweist: Ist ein, wenn auch nur schmaler Bezirk der natürlichen Pupille frei, so wird bessere Sehschärfe erzielt durch einfache Färbung ohne Iridectomie. Neuburger.

5) Traitement des ulcères et des abcès de la cornée par l'airol. (La policlinique de Bruxelles 1896. Nr. 2.) Gallemaerts wandte das Airol (Joddermatol) bei Hornhautgeschwür und Hypopyonkeratitis an. Mit Pinsel aufgepudert, machte es grossen Schmerz, war aber erfolgreich. Es wurde deshalb vorher cocainisirt, dann das Airol mit einem Wattebausch ganz dünn aufgedrückt. Keine Schmerzen mehr, schnell fortschreitende Heilung in allen Fällen. Obwohl der günstige Erfolg zum Theil auch dem gleichzeitig angewendeten Verbande, Atropin und Eserin zugeschrieben werden kann, hält G. daneben das Airol für sehr vortheilhaft. (Deutsche med. Wochenschr. 1896. Nr. 23.)

6) Subconjunctivale Injectionen von Chinin (1:400 Wasser) hat Bossalino (Turin) in 20 schweren Fällen von Ulcus corneae, theilweise mit Hypopyon und Iritis mit sehr gutem Erfolge angewendet. Die Geschwüre reinigten sich, das Hypopyon wurde resorbirt, Heilung nach 10—20 Tagen. Das Leucom zeigte scharfe Ränder und war durchsichtiger als nach anderen Methoden. Chinin soll die Leukocyten-Invasion in die Cornea verhindern. (Münch. med. Wochenschr. 1896. Nr. 22.) Neuburger.

7) The Prevention of Ophthalmia Neonatorum. (Med. Record. 18. Jan. 1896). Es werden mehrere Fälle von empfindlicher Bestrafung von Hebammen im Staate New York angeführt, welche gesetzwidrig es unterlassen haben, Fälle von Neugeborenen-Eiterung ärztlicher Behandlung zu übergeben, und es wird die segensreiche Wirkung des betreffenden Gesetzes hervorgehoben. Neuburger.

Um Einsendung von Separatabdrücken wird gebeten.


Verlag von Veit & Comp. in Leipzig. — Druck von Metzger & Wittig in Leipzig.

Centralblatt
für praktische
AUGENHEILKUNDE.

Herausgegeben von

Prof. Dr. J. Hirschberg, Geh. Med.-Rath, in Berlin.

Monatlich ein Heft. Preis des Jahrganges 12 Mark. Zu beziehen durch alle Buchhandlungen des In- und Auslandes und die Postanstalten des Deutschen Reiches.

September. Zwanzigster Jahrgang. 1896.

I. Ueber Verfärbung der Regenbogenhaut.

Von **J. Hirschberg.**[1]

M. H. Die verfeinerten physikalischen Untersuchungs-Arten, welche seit der Erfindung des Augenspiegels auf das durchsichtige Auge angewendet werden, haben den Werth verschiedener Krankheitszeichen, sowohl der-

[1] War zu einem Vortrag auf dem Heidelberger Congress bestimmt, wurde aber wegen der grossen Fülle der Mittheilungen zurückgezogen.

jenigen, welche auf den subjectiven Aussagen des Kranken beruhen, als auch derjenigen, welche der Arzt schon vom blossen Auge wahrnimmt, zwar bedeutend herabgedrückt, aber keineswegs ganz vernichten können.

Es ist doch thatsächlich, sowohl Andern wie mir selber, geglückt, durch richtige Auffassung einer Verfärbung der Regenbogenhaut Muth zum Aufschneiden des Augapfels zu schöpfen und einen verderblichen Eisensplitter glücklich zu entfernen. Natürlich geschah dies vor Einführung des Sideroskops, das heutzutage unsere Diagnose so wirksam unterstützt.

Hr. College v. Hippel jun.[1] hält die diagnostische Verwerthung der Irisverfärbung für bedenklich, da grünlich-gelbliche Verfärbung bei grösseren inneren Blutungen nicht selten sei, und dieselbe grünlich-gelbliche Verfärbung bei Eisensplittern im Augeninnern mehrfach beobachtet sei und häufiger scheine, als die rostbraune Verfärbung.

Dieser Ansicht vermag ich nicht beizutreten. In seltenen Fällen bleibt die Rostfärbung des Augapfels aus, z. B. wenn der Splitter in der Vorderkammerbucht eingekeilt ist und mit einem grösseren Theil seiner Oberfläche frei vom Kammerwasser bespült wird; aber auch bei Splittern im Augengrund. Sonst aber kommt es ziemlich regelmässig, wenn ein Splitter von merklicher Grösse im Augeninnern haftet, im Laufe der Zeit, mindestens nach $^1/_2$, 1 oder 2 Jahren zu einer ganz eigenartigen, schmutzig-dunkelbraunen Verfärbung der Regenbogenhaut, welche sogar dann noch auffällt, wenn das Auge ursprünglich braun war; aber beim ersten Blick entscheidet, wenn es sich um ein ursprünglich blaues Auge handelt.

Fig. 1[2] betrifft einen 43jähr. Schlosser von auswärts, der am 29. Sept. 1893 zur Aufnahme gelangte, zwei Tage nachdem er beim Hämmern von Eisen auf Eisen eine Verletzung des linken Auges mit sofortiger Erblindung und Schmerzhaftigkeit sich zugezogen.

Das Auge ist schmerzhaft und geröthet. Vor dem Schläfenrande der Pupille zeigt die Hornhaut eine verharschte Wunde von rechtwinkliger Gestalt; jeder Schenkel ist etwa 2 mm lang. Dicht dahinter ist eine über 2 mm hohe, schmale Linsenkapselwunde, die Linse ist getrübt und in der Schläfenhälfte mehr gequollen, die Regenbogenhaut geschwollen. Das Auge hat nur Lichtschein, aber befriedigende Projection. Ein Eisensplitter wird im Innern angenommen, ist aber wegen der Linsentrübung nicht sichtbar und auch mit der astatischen Magnetnadel (von Gerard) nicht nachweisbar. Nach 4 Wochen (30./X. 1893), als die Reizung geschwunden, wird die trübe Linse mit oberem Hornhautlappenschnitt (bei runder Pupille) herausgezogen und danach dreimal vorsichtig der Magnet eingeführt. Es kommt kein Fremdkörper, Glaskörperverlust tritt nicht ein, obwohl der Kranke, trotz

---

[1] Arch. f. Ophth. XL, 1, S. 123—279; C.-Bl. f. Augenh. 1894, S. 176—180.

[2] Die farbigen Figuren können im Centralblatt nicht wiedergegeben werden.

Cocaïn, sehr unzweckmässig sich benimmt. Die Heilung erfolgte reizlos. Am 9. December las das Auge mit + 12 D Sn L in 15′ und mit + 18 D feinste Schrift, Sn $1^1/_2$ in 6″. Gesichtsfeld gut.

Ein Fremdkörper konnte mit dem Augenspiegel nicht gefunden werden. Erst 28. December 1893 wurde der Kranke in seine Heimath entlassen. Am 17. Januar 1894 sah das Auge gut aus, Sehkraft wie zuvor. Als er aber am 24. April 1894, fast sieben Monate nach der Verletzung, wieder sich vorstellte, war das Bild völlig geändert. Das Auge las mit + 12 D nur noch SnCC in 15′ und mit + 18 D SnV in 6″, das Gesichtsfeld zeigte geringe concentrische Einengung. Rings um die Hornhaut bestand leichte Röthung, die Iris war verrostet; statt der früheren blauen Farbe, wie die des gesunden, zeigte sie jetzt in ihrer ganzen Fläche eine schmutzig dunkelgrünbraune oder dunkelbraune; die Pupille war unregelmässig, durch Atropin nicht gehörig zu erweitern, theilweise mit Kapseltrübung gefüllt; Sehnerv sichtbar, Fremdkörper nicht zu entdecken, auch nicht bei wiederholter Prüfung.

Trotzdem musste er drin sein, wegen der Verrostung, und ausgezogen werden, um die Erblindung des Auges zu verhüten.

Am 5. Mai 1894 wurde, unter Cocaïn, die Operation vorgenommen; erst eine Iridectomie nach unten verrichtet, hierauf der Magnet eingeführt, erst in die Pupille, dann ein klein wenig nach hinten gebogen; sowie ich bis acht gezählt, merkte ich, dass etwas daran sei, und zog aus. Glaskörpervorfall trat nicht ein, die Wunde heilte regelmässig.

Der Fremdkörper hat die Gestalt eines kleinen Bandeisens, der Hauptkörper ist 3 mm lang, 1 mm breit und zeigt an jedem Ende eine senkrecht vorspringende Spitze. Das Gewicht beträgt 15 mg.

Die Figur ist vor der zweiten Operation entworfen und zeigt die blaue Iris des gesunden, die schmutzigbraune des verletzten Auges.

Ein Jahr nach der zweiten Operation (4. Juni 1895) ist das Auge reizlos, liest mit + 18 D SnV, Gesichtsfeld leidlich, Kapsel mässig getrübt, Augengrund nicht deutlich zu erkennen, Regenbogenhaut noch braun.

$2^1/_4$ Jahre, nachdem die Verrostung des Auges zuerst festgestellt und der Eisensplitter entfernt worden, (1. August 1896), ist das Auge reizlos, aber seine Sehkraft schlechter (+ 12 D Finger 6′, + 20 D SnXVI in 5″, Gesichtsfeld allseitig eingeengt), Sehnerv nur andeutungsweise sichtbar. Die Regenbogenhaut ist rostbraun, wie zuvor. Die Hornhaut, die dem blossen Auge klar erscheint, ist bei Lupen-Betrachtungen mit den zartesten, orangefarbenen Punkten an ihrer ganzen Hinterfläche wie besät, bis oben hinauf zur Star-Schnittnarbe. Diese ist nicht gefärbt, wohl aber die Verletzungsnarbe deutlich orangefarben; auch sind hier und da die Punkte zu einem grösseren Flecken zusammengehäuft. Ich habe nicht verfehlt, das Auge jetzt mit dem Sideroskop zu prüfen, fand

aber keinen Ausschlag. Ich bemerke ausdrücklich, dass ich diese ganz eigenthümliche Hornhautpunktirung, wie ich es im Jahre 1890 im Arch. f. Ophth. ganz kurz beschrieben, nur bei der Verrostung und nie bei der Durchblutung des menschlichen Auges gesehen. Ich befinde mich hier in erfreulicher Uebereinstimmung mit Hrn. College Bunge.

Im Gegensatz zu der braunen Farbe der Verrostung wird bei Durchblutung des Augeninnern die blaue Regenbogenhaut grünlich.

Ein gesättigtes Papageigrün beobachtet man schon, wiewohl sehr selten und rasch vorübergehend, wenn bei der Schieloperation an Kindern mit strahlend blauer Iris eine etwas stärkere Bindehautblutung zurückgeblieben ist. Aber dieser Fall bietet keine diagnostische Schwierigkeiten.

Fig. 2 stammt von einer sehr wichtigen Erkrankung, der diabetischen Netzhautblutung, die in den Glaskörper vordringt.

Am 10. Januar 1893 kam ein 58jähriger, der 2 Jahre zuvor an seinen Hemden harte Flecke beobachtet hatte und dadurch als zuckerkrank erkannt worden war. Er hält gute Diät und soll jetzt ziemlich zuckerfrei sein. Wir fanden 0,6 % Zucker und 0,2 ‰ Eiweiss; bei anderen Untersuchungen auch gar keinen Zucker, Spuren von Eiweiss.

Der Kranke leidet auch zeitweilig an Beklemmung, doch ist das Herz frei von organischer Veränderung. Vor einem Jahre bemerkte er plötzlich wie Rauch vor dem linken Auge, allmählich schwand die Sehkraft dieses Auges vollständig.

Seit 8 Tagen verspürt er auch vor dem rechten Auge einen Schleier und sieht die Menschen nur halb.

Rechts bestehen kleine Blutungen am Sehnerven, eine grössere nach innen-unten von demselben, in der Netzhautmitte sitzt eine charakteristische Gruppe von hellen Herden.

Das linke Auge beherbergt eine mächtige Glaskörperblutung.

Das rechte Auge erkennt Finger auf 5′ und hat Gesichtsfeld-Ausfall von oben her bis zum 10. Grad, das linke erkennt nur Handbewegung, das enge Gesichtsfeld liegt unterhalb des Fixirpunktes.

Jodkali, abwechselnd mit salicylsaurem Natron wurde verordnet. Im Februar links leichte Iritis. Im Mai S des r. besser (+ 2 D. Sn $1^1/_2$), die grosse Blutlache der Netzhaut zertheilt sich. August wieder unten starke Blutdurchsetzung der Netzhaut. Am 16. September 1893 war rechts das Blut fort, links soweit gelöst, dass man nach langer Zeit zum ersten Male wieder den Sehnerven-Eintritt erkennen konnte. Kein Eiweiss, kein Zucker.

Aber am 23. September 1893 rechts frische Netzhautblutung.

R Finger 15′, L 2′.

Viel Eiweiss, wenig Zucker.

December 1893 R frische Netzhautblutung.

1. Juni 1894: Linke Iris grün, nach 2jährigem Bestand der Blutung in's Augeninnere. Blutflocken im Glaskörper, Netzhautmitte weisslich, Peripherie mit Blut bedeckt, davor bläuliche Masse. — Rechts kein frisches Blut in der Netzhaut, bläuliche Klumpen vor dem Sehnerven. L Finger 1′; exc. R 15′, bei mässig verengtem Gesichtsfeld.

Der Kranke litt Wochen lang an geschwollenen Füssen und ist bald danach verstorben.

Fig. 2 stammt aus seinen letzten Lebensmonaten und zeigt die blaue Iris des rechten Auges, sowie die schmutzig-grünliche des linken nach 2jähriger Durchblutung.

Noch interessanter sind die Fälle, wo die grünliche Blutfärbung im Laufe der Zeit wieder schwindet. Denn neben dem Unterschiede in dem Farbenton ist noch ein zweiter im Verlaufe festzustellen: Eisen bleibt, Blut schwindet.

Am 24. August 1894 kam ein 28jähriger Forstgehilfe zur Aufnahme, dessen rechtes Auge 8 Tage zuvor durch Platzen einer Messingpatrone verletzt war. Das Auge war gereizt, ganz blind, die Pupille weit, die Iris grünlich, im Oberlid eine wagerechte, 1 cm lange, fast $^1/_2$ cm breite, wuchernde Wunde.

Im oberen Aequator schläfenwärts wurde von meinem Assistenten Dr. KUTHE[1] ein Messingsplitter entdeckt, der bis in den Glaskörper eingedrungen war und mit ziemlicher Anstrengung entfernt wurde. Das Stück war verbogen, unregelmässig viereckig, etwa 1 cm im Geviert. Die Hälfte, von Pulver geschwärzt, hatte sich im Augeninnern befunden, $^1/_3$ unter der Bindehaut, eine kleine blanke Fläche hatte frei gelegen, aber auch unter dem Niveau der Bindehaut. Zwei Bindehautnähte, Verband. Reizlose Heilung.

12. September 1894: Links mässige Röthung, Lid- wie Lederhaut-Wunde vernarbt. Iris grün. Pupille rund. Mit dem Augenspiegel nur schwachrother Reflex von innen her. Handbewegungen schläfenwärts, in 2′.

Fig. 3 zeigt die hellblaue Iris des gesunden linken Auges und die saftgrüne des rechten, verletzten. (27. September 1894, also schon 34 Tage nach der Verletzung.)

Der Kranke stellte sich nach der Entlassung regelmässig vor.

9. März 1895: Finger in 18″, Gesichtsfeld schläfenwärts von 60—20°. Die Iris ist jetzt, 6 Monate nach der Verletzung, fast wieder so blau wie die gesunde.

24. April 1895: Finger in 30″, Gesichtsfeld schläfenwärts von 80—10°. Braune Pigmentpünktchen auf der Vorderkapsel, Pupille rund. Bei seitlicher Beleuchtung graugelbröthlicher Reflex von geballten Massen in der Tiefe, stärker nasenwärts und unten, darin blutige Streifen.

---

[1] Der Kranke war zuvor schon 4 Tage in einem Krankenhaus gewesen. College KUTHE wird den wichtigen Fall im Centralblatt ausführlich veröffentlichen.



Mit dem Augenspiegel bucklige Massen (mit + 12 D); oben weissglänzende Verfärbung, unten rother Augengrund.

25. Januar 1896: Finger in 5′, Gesichtsfeld von 80—8° schläfenwärts.

Gegenüber der braunen Verfärbung durch Rost und der grünen durch Blut giebt es noch eine gelbliche durch entzündliche Entartung.

Ein 27jähriger kam am 12. Juni 1894 zur Aufnahme. Im Alter von 9 Jahren hatte er bemerkt, dass er, wenn er mit dem rechten Auge in die Sonne blickte, dieselbe zur Hälfte vollständig finster sah; seit seinem 13. Jahre war das Auge überhaupt stockblind. Mit dem 20. Jahre wurde die Pupille des blinden Auges weiss. Zwei Jahre später erlitt er eine Entzündung des rechten Auges.

Die Iris des linken gesunden Auges ist blau, der kleine Kreis gelblich; die des rechten blinden Auges ist gelb mit einem Stich in's Grünliche (Fig. 4).

Rechts besteht Stockblindheit, Iris-Schlottern; Schrumpfung, Trübung, Verschiebung der Linse; Netzhautablösung. Die abgelöste Netzhaut ist z. Th. weisslich verdickt und von bläulichen Massen überlagert.

M. H. Ich bin mir wohl bewusst, dass ich aus einem kleinen Abschnitt nur einzelne Bruchstücke vorführen konnte; ich wollte es aber doch nicht unterlassen, weil heutzutage gerade diese Dinge doch im Ganzen nur selten besprochen werden, und weil mir die farbigen Abbildungen doch recht lehrreich zu sein scheinen.

II. Ueber die angeborenen Colobome des Augapfels.

Nach einem am 25. Juni 1896 in der Berliner Ophthalmologischen Gesellschaft gehaltenen Vortrag.

Von Dr. Ginsberg.

(Schluss.)

Die Gefässe, welche Bock in 18 anatomisch untersuchten Fällen von typischem Aderhautcolobom gefunden hat, haften der Sclera aussen unten an und durchsetzen den Boden des Coloboms, in welchem sie sich verästeln oder ungetheilt weiter ziehen. Nur in einem einzigen Falle aber durchbohren sie auch die rudimentäre Netzhaut, sonst bleiben sie unter derselben. Gerade in diesem Falle dringen aber die Gefässe in der vorderen Mittellinie der Sclera ein. Nur in zwei Fällen (bei einem Individuum) wird erwähnt, dass die Centralgefässe im Opticus fehlen; hier dringen in der Gegend der kurzen Ciliar-Arterien Gefässe in den Bulbus ein. Zweimal wird ausdrücklich constatirt, dass die Centralgefässe im Opticus verlaufen, das eine Mal ist die Verzweigung in den Augenhäuten abnorm, das andere Mal bestehen völlig normale Verhältnisse. In 14 Fällen, unter die auch

jener [illegible] Ort, in dem vorn Gefässe eindringen, wird über die Centralgefässe nichts ausgesagt; es ist daher wohl anzunehmen, dass dieselben normal sind. Wenn Bock (l. c. S. 168) schreibt: „Es sind dies also alles Gefässe der in die primäre Augenblase eindringenden Mesoderm-Anlage, welche, anstatt ihren Zusammenhang mit ihrer Ursprungsstätte zu verlieren, diesen bewahren,“ so muss ich das nach dem oben Gesagten als irrig bezeichnen.

Diese Gefässe können eher pathologischen Vorgängen in den mesodermalen Hüllen des Auges ihre Entstehung verdanken.

Es ist also für die typischen Aderhautcolobome zu berücksichtigen, dass wir eine Ursache für die supponirte Störung beim Schliessungsprocess der fötalen Spalte nicht kennen, dass aber jedenfalls die normalen Gefässe dabei keine Rolle spielen, da diese in der überwiegenden Mehrzahl der Fälle an normaler Stelle, an der Papille, eintreten.

Nun kommen aber auch an Stellen, welche mit der Augenspalte nichts zu thun haben, ähnliche Veränderungen vor. Was zunächst die sog. „Colobome der Macula lutea“ betrifft, so sollte man diese allgemeiner „Colobome am hinteren Pol“ nennen, da sie sich auch bei Thieren finden, welche keine Macula haben (z. B. beim Kaninchen).[1] Da die Fovea centralis ferner absolut in keiner Beziehung zur Augenspalte steht, wie durch Chievitz[2] nachgewiesen ist, so kann hier die Theorie von Manz nicht gelten. Entzündliche Veränderungen wurden hier häufig, aber keineswegs immer gefunden. So bestand in dem oben erwähnten Fall von Hess im hinteren Pol eines Kaninchenauges: circumscriptes Fehlen der Aderhaut, Verkümmerung der Netzhaut, Verdünnung der Sclera mit Ectasie, also ein Befund, der anatomisch vollständig mit dem bei den meisten typischen Colobomen erhobenen übereinstimmt. Die Möglichkeit, dass hierbei primär entzündliche Vorgänge stattfinden, wie Silex[3] will, ist ja nicht in Abrede zu stellen, doch ist auch das Gegentheil nicht auszuschliessen; auch hier könnte die Entzündung secundär sein. Die Frage würde nur entschieden werden, wenn ein glücklicher Zufall einem Untersucher einen mit Colobom des hinteren Pols behafteten fötalen Bulbus in die Hände spielte.

Sonst sind als „atypische Aderhautcolobome“ sehr oft unzweifelhaft atrophische chorioiditische Herde beschrieben worden; hierher gehört z. B. die Mehrzahl der von Johnson[4] als „extrapapilläre Colobome“ bezeichneten Fälle. Ich beziehe mich nur auf einen absolut sicheren Fall von Nuel und Leplat.[5] Bei einem 9jährigen Mädchen bestand ein nach aussen gerichtetes Colobom der Iris und ein ebensolches der Aderhaut; in gleicher Richtung schloss sich an die Papille eine weisse Stelle von der Form eines langgezogenen

[1] Hess, Graefe's Archiv. XXXVI. 1, Fall 1.
[2] Internat. Monatsschr. f. Anat. u. Physiol. Bd. IV. 1887.
[3] Arch. f. Augenh. XVIII. S. 289. [4] Ibid. XXI.
[5] Annal. d'Ocul. CI. S. 151.

sphärischen Dreiecks an, dessen Basis der äussere Papillenrand bildete, während seine Spitze von dem Rande des Aderhautcoloboms durch ein Stück normalen Hintergrundes getrennt war. Dabei war S = $^5/_9$.

Wenn also an einer Stelle, die unmöglich etwas mit der Augenspalte zu thun hat, genau derselbe Befund erhoben werden kann, wie beim typischen Aderhautcolobom, so muss man doch wohl zu der Ansicht kommen, dass der Schliessungsprocess der Spalte überhaupt keine wesentliche Rolle dabei spielt. Die Aderhautcolobome sind nur durch eine Theorie zu erklären, welche nicht an die Localität der Spalte gebunden ist. Berücksichtigen wir ferner, dass fast immer die Aderhaut vollständig fehlt, aber nie die Netzhaut, ferner, dass bei Atrophie der Aderhaut die Ernährung der Retina stets leidet, so darf man weiter vermuthen, dass der primäre Vorgang nicht in der Retina, sondern in der Chorioidea, bezw. der mesodermalen Hülle des fötalen Auges sich abspielt.

Mit dem Namen des „Coloboma nervi optici" werden bekanntlich zwei ganz verschiedene Zustände bezeichnet: erstens wirkliche Defecte der Papille und zweitens an dieselbe angrenzende oder sie umfassende Aderhautcolobome. Bei letzteren kann die Papille normal sein, in den hochgradigen Fällen ist sie meist in Mitleidenschaft gezogen. So liegt z. B. bei grossem grubenförmigen Aderhautcolobom die Papille in dessen oberer Hälfte, nahe dem Rande, als quergestelltes, spindelförmiges Gebilde. Ophthalmoskopisch ist nicht immer zu unterscheiden, ob es sich um eine wirkliche Veränderung der Form oder nur der Lage handelt, da, wenn der Sehnerv in abnorm schiefer Richtung die Augenhäute durchsetzt, sein Durchschnitt in der Ebene der Aderhaut nothwendig elliptisch werden muss (Manz). Diese Verhältnisse erinnern ausserordentlich an das Aussehen der Papille bei echtem Staphylom myopischer Augen, wo die Papille am nasalen Rande der weissen Grube als vertical gestellte schmale Spindel erscheint.

Hier wie dort dürfte die Dehnung einen besonderen Antheil an der Veränderung der Papille haben. Die ringförmigen und die nicht seltenen nach oben an die Papille sich anschliessenden Aderhautdefecte können auf die Augenspalte schon deswegen nicht bezogen werden, weil die Spalte nie so weit reicht. Dass aber der Sehnerv an einer anderen Stelle sich inseriren sollte als der Augenblasenstiel, kann ich nicht für zutreffend halten. Für alle Nervenfasern bildet der Stiel mindestens die Leitbahn, ausserhalb derselben können Fasern unmöglich verlaufen. Man müsste dann zu der sehr gezwungenen und durch Thatsachen nicht gestützten Erklärung kommen, dass sich die Rinne im Augenblasenstiel so schliesst, dass im oberen Theil eine Lücke bleibt. Das ophthalmoskopische Bild spricht auch gegen solche Annahme, denn in diesen Fällen ist die Papille meist normal gross und es sitzt ihr kappenförmig eine weisse Sichel auf. Auch den Conus inferior glaube ich hierher rechnen zu dürfen. Manz hält diesen nicht für ein

Aderhautcolobom, sondern sagt:[1] „Dass diese Coni noch in den Bereich des Sehnerveneintritts fallen, . . . beweisen die sie häufig begleitenden Anomalien in der Ramification der Centralgefässe auf der Papille, sowie die Niveauunregelmässigkeiten auf derselben.“ Diese Gegengründe scheinen mir nicht stichhaltig; denn aus der abnormen Verzweigung der Centralgefässe lassen sich, wie oben ausgeführt wurde, Schlüsse auf das Verhalten des Hauptgefässes im Sehnervenstamm nicht mit unbedingter Sicherheit ziehen, und dann kommen doch bei typischem Aderhautcolobom auch Gruben in der Papille vor. SALZMANN[2] konnte einen angeborenen Conus nach unten-innen anatomisch untersuchen. Der Befund deckt sich im Wesentlichen mit dem eines nicht ectatischen Aderhautcoloboms: es fehlt die Chorioidea. Die Retina verhält sich genau wie beim erworbenen Staph. post., nur ist sie an der gegenüberliegenden Seite nicht über den Papillenrand hinübergezogen. —

Der Ausdruck „Sehnervencolobom“ sollte demnach nur für die Gruben der Papille gebraucht werden.

Diese sind in allen Graden beobachtet worden, von partiellen bis zu totalen, mehrere Millimeter tiefen Excavationen. Die anatomische Untersuchung BOCK's hat nur in einem einzigen Fall einen Defect der unteren Hälfte ergeben, welcher auch den Rand mit betraf. Sonst war der Rand mmer vollständig. Es handelt sich also hier fast immer nicht um einen mangelhaften Verschluss der Rinne, sondern um eine mangelhafte Ausfüllung der nach Schluss der Rinne entstandenen Röhre. Darauf weist schon CASPAR[3] hin, wenn er die Gruben auf mangelhafte Entwicklung von Nervenfasern zurückführt; selbstverständlich ist der Grund für diese ungenügende Entwicklung darin zu suchen, dass die Umwandlung der Röhre in einen soliden Strang, was normaler Weise durch Wucherung der Zellen des Augenblasenstiels erfolgt, ausbleibt. Der Gefässursprung kann normal sein, oder die Gefässe treten, meist bei totaler Excavation, am unteren, seltener am oberen Rande aus, oder ein Theil entspringt normal, ein anderer nicht. CASPAR hat diese Verhältnisse genauer erörtert und daraus Folgerungen über das Verhalten des Opticus gezogen, denen sich MANZ anschliesst. Ich muss hier die wiederholt angeführten Bedenken geltend machen: abnormer Ursprung der Netzhautgefässe beruht auf dem Stehenbleiben auf einem normaler Weise während einer Zeit des fötalen Lebens vorhandenen Zustande; die Veränderung desselben, so dass die Netzhautgefässe ihren Zusammenhang mit den Ciliargefässen verlieren und einen neuen mit den Centralgefässen gewinnen, tritt viel später ein als der Schluss der Augenspalte. Ein innerer Zusammenhang zwischen beiden Vorgängen besteht nicht.

---

[1] Arch. f. Augenh. XXIII. [2] GRAEFE's Archiv. XXXIX. 4.

[3] Sehnervencolobome. Inaug.-Diss. Bonn 1887 und Festschrift zum 70. Geburtstag VON HELMHOLTZ 1892.



Eine Veränderung der Sehnervenscheide in Gestalt einer Ausbuchtung hat MANZ in einem Falle (l. c.) beobachtet, in welchem die Centralgefässe ausserhalb des Opticus verliefen. Das ist aber eine Ausnahme; BOCK fand in allen seinen anatomisch untersuchten Fällen von echtem wie unechtem Colobom des Sehnerven die Scheiden stets normal.

Bei den Iriscolobomen ist das Verhältniss der atypischen zu den typischen grösser als bei den Spaltbildungen der Aderhaut. An Befunden liegt vor: Reste der Pupillenmembran (PLANGE)[1], Reste von Gefässen resp. Bindegewebsfäden, die von der Papille ausgehend, um den Linsenäquator herumbiegen und sich in der Gegend des Sclerocornealrandes inseriren (HESS),[2] bindegewebige Höcker in der Gegend der Colobome (BOCK) und Aehnliches. Allerdings sind solche Befunde nur in einer kleinen Zahl von Fällen erhoben worden; aber diese Bindegewebsfäden etc. können sich, worauf HESS hinweist, nachdem sie die Irisentwickelung gehemmt haben, wohl zurückbilden. Wir haben nun auch hier die principielle Frage: müssen wir die typischen Colobome auf die Augenspalte zurückführen, sie also von den atypischen trennen (PLANGE, l. c.) oder dürfen wir für beide gemeinsame Ursachen annehmen? Meiner Ansicht nach liegt auch hier für eine Trennung kein Grund vor. Die mehrfach erwähnten, von der Papille ausgehenden Bindegewebsfäden wurden sowohl bei typischem wie atypischem Colobom gefunden (HESS). Diese Stränge können nur auf zweierlei Weise die Irisbildung gestört haben: es ist möglich, dass sie das Wachsthum in ähnlicher Weise hindern, wie es von amniotischen Strängen bekannt ist, welche in grosser Nähe von irgend welchen Körperstellen vorbeiziehend, dort Spalten erzeugen.[3] Oder die Störung erfolgte nicht so mechanisch, sondern durch eine abnorm lange offenbleibende Gefässverbindung wurden die Circulationsverhältnisse so geändert, dass durch den stärkeren Zufluss auf dem abnormen Wege (durch zu lange bestehende Glaskörpergefässe z. B.) der normale Zufluss durch die Gefässe der Irisanlage an der entsprechenden Stelle überflüssig wurde und allmählich abnahm, wodurch dann die Ausbildung des Gefässgebiets an dieser Stelle unvollständig stattfand.

Eine durch Thatsachen bewiesene Erklärung für die Genese der Iriscolobome lässt sich jedenfalls zur Zeit nicht geben. Zweifellos falsch ist es aber, sie als Folge der Aderhautcolobome aufzufassen oder durch diese erklären zu wollen.[4] Dieser Anschauung liegt die nicht zutreffende Vorstellung zu Grunde, dass die Iris aus der Chorioidea hervorwächst. Vielmehr bildet sich in dem gefässreichen Gewebe, welches die Linse und die Augenblase umgiebt, vor dem Aequator der ersteren ein Wulst, welcher die erste Anlage der Iris vorstellt. Dieser wächst concentrisch nach vorn und ihn begleitet der Rand der Augenblase.

---

[1] Arch. f. Augenh. XXI. S. 194. [2] GRAEFE's Archiv. XXXVI. 1.
[3] Z. B. Oberlidcolobom. [4] FUCHS, Lehrbuch S. 373.



Die Defecte des Glaskörpers sind stets secundär, von anderen Colobomen, speciell der Aderhaut, abhängig. Meist ist dasselbe auch bei den Linsencolobomen der Fall, doch kommen diese auch isolirt vor, und zwar an allen möglichen Stellen des Randes. Hier möchte ich nur den sehr interessanten Fall von Baas[1] erwähnen. Die Linse hatte innen eine Einkerbung, der die Kapsel glatt anlag. In diese Einkerbung passte ein bindegewebiger Zapfen hinein, welcher der pupillären Hälfte der hinteren Irisfläche aufsass und mit Resten der Pupillenmembran in Verbindung stand. Dieser Zapfen verdankt unzweifelhaft einer stärkeren Ausbildung des mesodermalen gefässreichen Gewebes seine Entstehung. Mit der Augenspalte hat er nichts zu thun: dagegen spricht — abgesehen von der Richtung genau nach innen — der periphere Sitz, wie Baas selbst hervorhebt.

Versuchen wir nun nach diesen Betrachtungen über die Colobomtheorien eine Erklärung des vorliegenden Falles, so ist das einzige, was wir mit Sicherheit aussprechen können, dass hier eine Beziehung zur Augenspalte nicht besteht. Der Opticus hat sich geschlossen, ohne die Centralgefässe in sich aufzunehmen. Das reicht aber nicht aus, um die mangelhafte Ausfüllung der Röhre zu erklären; denn in dem oben erwähnten Falle von Manz war die Papille normal. Vermuthlich hat das Eindringen der Gefässe am Papillenrand die Faltungen der Netzhaut mit hervorgerufen und wohl auch die Entzündung bewirkt. Die Falten sind aber andererseits ein sehr häufiger Befund bei Aderhaut-Iriscolobomen mit normalen Centralgefässen. Sie finden sich im Wesentlichen an zwei Stellen: Vorn am Iriscolobom, wo sie die Pars ciliaris retinae betreffen und über dem Chorioidalcolobom. Da mit dem Iriscolobom fast immer eine Verschiebung des Ciliarkörpers äquatorialwärts verbunden ist, so ist die Faltenbildung vorn wohl dadurch hervorgerufen, dass die mesodermale Unterlage kürzer wird als die Retina. Aber im Gebiete des Aderhautcoloboms ist die Faltenbildung oft so mächtig, dass man noch ein excessives Wachsthum der Netzhaut annehmen muss. Die Entzündung hat offenbar den hochgradigen Schwund der Nervenfasern bewirkt. Es ist aber ferner wahrscheinlich, dass von vornherein zu wenig Fasern angelegt waren; wenigstens glaube ich das daraus schliessen zu dürfen, dass auch der linke Tractus schmäler war als der rechte, ohne dass sich in seinem Marklager Defecte oder Unterschiede der Faserdicke gegenüber dem anderen nachweisen liessen. Für die Erklärung der Veränderungen im anderen Abschnitte kann ich nichts Thatsächliches anführen. Besonders interessant ist die Form der Linse. Ihr Zustandekommen kann ich mir nur auf zweierlei Weise vorstellen. Entweder es hat an der Stelle der Spitze ein Zug nach hinten äquatorialwärts stattgefunden; vielleicht hat der Glaskörperzapfen früher dort inserirt und sowohl die Ausziehung der Linse als das Iriscolobom bedingt, eine Auffassung, welche Hess für ähnliche

[1] Klin. Monatsbl. f. Augenh. 1893.

Fälle entwickelt hat. Da aber die Spitze nicht einfach nach hinten gerichtet ist, sondern in der Krümmungsfläche der Vorderfläche liegt, so ist auch die Möglichkeit nicht absolut von der Hand zu weisen, dass das Wachsthum der Linse nach dieser Stelle hin spontan excessiv erfolgt ist. Dann müsste hier ein geringerer Widerstand seitens des umgebenden Gewebes vorhanden gewesen sein, etwa dadurch, dass an dieser Stelle eine mangelhafte Ausbildung der Mesodermhülle das Primäre war. Auf diese Möglichkeit möchte ich mit aller Reserve hinweisen.

Darf ich zusammenfassen, was wir, auf **Thatsachen** gestützt, über die Genese der Colobome aussagen können, so wäre das Folgendes:

1. Die Augenspalte steht damit in keinem inneren Zusammenhange.

2. Es ist sehr wahrscheinlich, dass die primäre Störung in den mesodermalen Theilen liegt; aber

3. das „Wie“ entzieht sich noch unserer Kenntniss.

Schliesslich möchte ich darauf hinweisen, dass wir bei den Spaltbildungen an anderen Körperstellen, von verschwindenden Ausnahmen abgesehen, den Grund auch nicht kennen, weder da, wo eine Vereinigung von Theilen ausbleibt (Hasenscharte, Gaumenspalte u. s. w), noch da, wo normaler Weise zu keiner Zeit des Fötallebens eine Spalte besteht (Ohrläppchen).

Klinische Beobachtungen.

I. Zur Behandlung der Aderhautgeschwülste.

Von J. Hirschberg.

1. Eine 34jähr. Frau kam 7./XI. 1894 zur Aufnahme, weil seit Ende Juli d. J. auf dem linken Auge die Sehkraft abnahm, besonders rasch in der letzten Zeit. Das r. Auge ist gesund; das l. erkennt Finger auf 15′, Sn $3^1/_2$ (Zahlen) mühsam in 6″, dem G.-F. fehlt die obere Hälfte (bis 8° vom Fixirpunkt). Das Auge ist reizlos, die Spannung normal. Bei der Durchleuchtung des ein wenig nach unten blickenden Auges erkennt man hinter der Linse einen hellen Buckel von Netzhaut-Vordrängung. Typische, baumförmig verästelte Netzhautgefässe sind mit + 13 D klar zu sehen, der Sehnerveneintritt mit — 5 D; folglich ist $\Delta = 18$ D, die Hervorragung beträgt etwa 6 mm. Offenbar liegt hinter dem Buckel der abgehobenen Netzhaut gelbliches Gewebe, in dem zwei Aderhautgefässe auftauchen und auch eine strichförmige Pigmentanhäufung. (Vgl. Fig. 1.) Der Buckel zittert nicht bei der Bewegung des Auges, setzt sich aber, nach beiden Seiten zu treppenförmig abfallend, in gewöhnliche, bei Augenbewegung zitternde Netzhautablösung fort. Auch bei seitlicher Beleuchtung gelingt es, den Geschwulstbuckel deutlich zu erkennen.

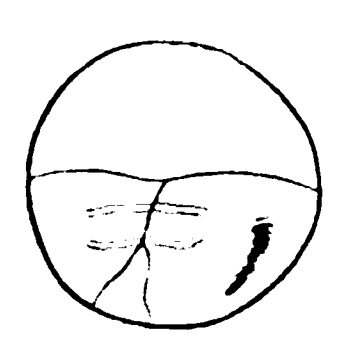


Fig. 1.

Obwohl für mich die Diagnose einer Aderhautgeschwulst fest stand, beschloss ich doch, da das Auge noch einen erheblichen Rest von Sehkraft besass, zunächst die Punction[1] zu verrichten.

Der Stich mit dem schmalen Starmesser wurde unten und ein wenig nach aussen möglichst peripher durch Binde- und Lederhaut verrichtet. Sofort kam gelbliche, nicht fadenziehende Flüssigkeit, danach, als ich die Bindehaut an ihrer Stichwunde mit der Pincette fasste und zeltförmig abhob, ein wenig bluttränkte Flüssigkeit, welche einen Quadranten der Bindehaut emporhob. Der Augapfel wurde dabei ganz weich.

Zwei Tage später fand ich mit dem Augenspiegel, dass in Folge der Anzapfung des Augapfels die Geschwulst der Aderhaut ganz rein hervortrat. (Vgl. Fig. 2, umgek. B.) Die seitlichen Abhebungen der Netzhaut sind fort. Die Aderhautgeschwulst beginnt dicht unterhalb des Sehnerveneintritts, sie hat eine rundliche oder leicht elliptische Begrenzung, etwa 12 mm Länge von vorn nach hinten und etwa 9 mm Breite von rechts nach links und ungefähr 5 mm Hervorragung. (Man sieht die Kuppe mit + 10 D, den Sehnerveneintritt mit — 5 D, $\varDelta = 15$ D, $H = {}^{15}/_{3} = 5$ mm.) Die ganze Geschwulstkuppe ist von straff anliegender Netzhaut mit baumförmig verästelten Blutgefässen überzogen. Zwischen der Lage der Netzhautgefässe und dem gelblich[2] erscheinenden Geschwulstgewebe schiebt sich eine schüttere Lage von Pigmentpunkten ein, hier und da ist ein grösseres Pigmentfleckchen, sowie hinter den Netzhautgefässen ein Stück Aderhautgefäss sichtbar. Im aufrechten Bilde erkennt man auch, dass die seitlichen Netzhautabhebungen nicht völlig verschwunden, sondern in platten Faltungen gegen die Seitenflächen des rundlichen Geschwulstknotens gelagert sind.

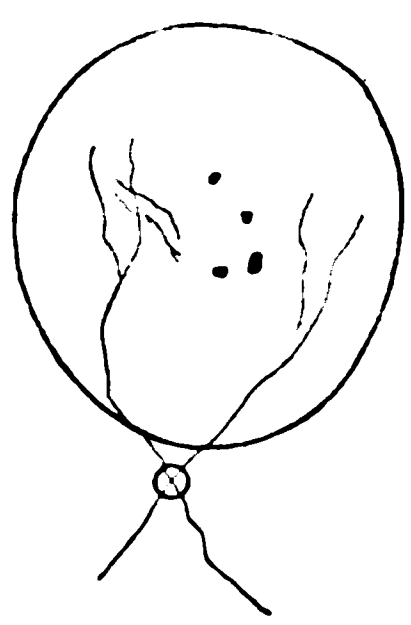


Fig. 2.

Am nächsten Tage (12./XI. 1894) wurde die Ausschälung des Augapfels verrichtet, und zwar nach Cocaïn-Einspritzung[3] unter die Bindehaut, weil die Kranke seit 10 Jahren an einem Herzklappenfehler leidet. Die Schnittfläche des Sehnerven erscheint gesund. Die Kranke fühlt keinen Blitz bei der Durch-

[1] Die Punction zur Vervollständigung der Diagnose bei Augengeschwülsten habe ich bereits 1868 (Zehender's Monatsbl.) angegeben, seit 1869 wiederholentlich auch bei Aderhautsarcom geübt, mehrmals mit augenfälligem Erfolg. Sticht man in einen Geschwulstknoten der Aderhaut, von der Lederhaut her, hinein; so kommt reines Blut, während die Abzapfung eines durch Wasser abgehobenen Netzhautbuckels eine gelbliche, fadenziehende Flüssigkeit liefert. Gelangt man mit dem Messer neben dem Geschwulstknoten hinter die durch Flüssigkeit abgehobene Netzhaut, so tritt Flüssigkeit hervor; die weit und schlotternd abgehobene Netzhaut legt sich enger dem Geschwulstknoten an, so dass der letztere mit dem Augenspiegel nunmehr genauer zu erkennen ist. Aber einmal sah ich etwa 4 Jahre nach der Punction, obwohl ich bei der nachfolgenden Ausschälung des Augapfels die punctirte Bindehautstelle sorgfältig entfernt hatte, in dem Trichter der Bindehaut ein kleines schwarzes Fleckchen, das ich sofort im Gesunden herausschnitt. Diese kleine Nach-Operation scheint erfolgreich gewesen zu sein.

[2] Es ist eine bekannte Thatsache, dass Aderhautsarcome, die auf dem anatomischen Durchschnitt ziemlich schwarz aussehen, im Augenspiegel-Bilde eine gelbliche Oberfläche darbieten.

[3] Ich träufle von der 2% Lösung über den Augapfel und spritze von derselben Lösung etwa 1 g (also 0,02, d. h. die Hälfte der grössten Einzelgabe des Cocaïn) in den vier Hauptrichtungen unter die Bindehaut des Augapfels. Nur die Durchschneidung des Sehnerven bleibt schmerzhaft.

schneidung des Sehnerven, obgleich das Auge noch gewöhnlichen Druck zu entziffern vermochte. Die Punctionsstelle der Bindehaut wurde nachträglich mit dem Doppelhäkchen gefasst und im gesunden herausgeschnitten. Die Kranke fühlte wenig Schmerz.

Heilung wie gewöhnlich. 12./II. 1895 ist die Kranke wohl auf, Lebergrenzen normal. Ebenso ist August 1896 Alles normal.

Fig. 3 giebt den senkrechten Durchschnitt des Augapfels mit der Geschwulst, Fig. 4 ein frisches Zerzupfungspräparat bei mittlerer Vergrösserung. Die genauere Untersuchung der Geschwulst hat Dr. Ginsberg ausgeführt; er fand ein hell- und kleinzelliges Sarcom, mit Pigment führenden Bindegewebs-Scheidewänden, fast genau so, wie ich es in Knapp's Archiv Bd. X (Fall 3) beschrieben und auf Fig. 11 abgebildet habe.

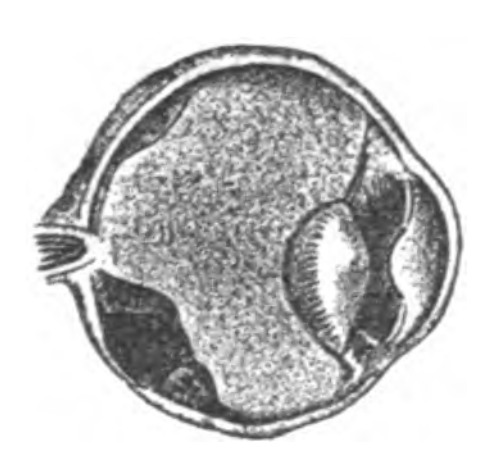


Fig. 3.



Fig. 4.

Ich bemerke ausdrücklich, dass ich die diagnostische Punction nur selten, bei noch leidlicher Sehkraft des von der Geschwulst betroffenen Augapfels, zu verrichten pflege.

Die starren Buckel der abgelösten Netzhaut sichern auch so die Diagnose.

2. Am 1./VII. 1896 kam der 51jähr. A. L. mit der Angabe, er habe vor 7 Wochen bemerkt, dass sein linkes Auge schlechter, und seit 14 Tagen gar nichts mehr sehe. Seit langer Zeit leide er an linksseitigem Kopfschmerz.

Der Kranke ist sonst kräftig gebaut und frei von anderweitigen Störungen. Das rechte Auge ist völlig normal.

Das linke Auge ist blind bis auf schwachen Lichtschein, der noch dazu nur in einem schmalen excentrischen G.-F. (aussen-unten, vom 30.—60. Grad) nachgewiesen werden kann. Auge reizlos, Spannung normal. Unmittelbar hinter der durchsichtigen Linse treten zwei rundlich begrenzte, starre Netzhautbuckel zu Tage, bei seitlicher Beleuchtung; im aufrechten Bilde erkennt man auch ein baumförmiges Blutgefäss und sieht, dass hinter dem schläfenwärts erscheinenden Buckel treppenförmige Netzhautablösung in die Tiefe steigt. (Fig. 6.) Dasselbe erkennt man im umgekehrten Bilde mit + 20 D. Hinter dem nasenwärts belegenen Buckel erkennt man mit Mühe in der Tiefe eine bernsteinfarbene Masse.



Fig. 5.

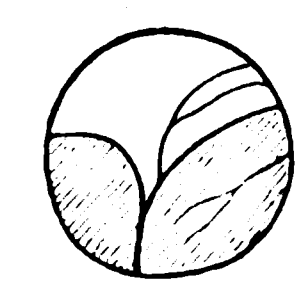


Fig. 6.

Ich diagnosticirte Aderhautgeschwulst und rieth zur Entfernung des Augapfels. Am 10./VII. 1896 kam der Kranke zur Aufnahme. Nachdem mehrtägige Untersuchung mich in meiner Ansicht bestärkt, vollführte ich 14./VII. 1896 die Ausschälung des Augapfels, unter Cocaïn, normal.

Der in Formol gehärtete Augapfel wurde 16./VII. 1896 aufgeschnitten und zeigte ein grosses, dunkelschwarzes Aderhautsarcom. (Fig. 5.)

Die genauere Untersuchung hat College Ginsberg vorgenommen. „Der Bau der Geschwulst ist ein anderer in den hellen als in den dunklen Theilen. In den ersteren besteht die Geschwulst lediglich aus Spindelzellen, die mit feinem, dunkelbraunem Pigmentstaub erfüllt sind. In den dunklen Theilen dagegen liegen weite, strotzend mit Blut gefüllte, wandungslose Hohlräume; das Gewebe zwischen den letzteren ist vollgestopft mit rundlichen, fast schwarzen Pigmentschollen; nur vereinzelt sieht man auch noch mikroskopisch-kleine Stellen aus den oben beschriebenen Spindelzellen. Regressive Zustände sind nicht zu beobachten. Diagnose wäre also Melanosarcoma fusicellulare cavernosum."

Immerhin giebt es Fälle, wo die Punction, wenn nicht nothwendig, so doch sehr nützlich ist, um uns zur sicheren Diagnose und also zur Entfernung des Augapfels zu entscheiden.

3. Am 21./V. 1893 kam der 66jährige Hr. B. aus Russland, weil sein l. Auge seit December 1892 dunkler geworden. Sonst gesund. Rechtes Auge normal, mit + 2,25 D Sn $^{15}/_{xx}$, G.F. n. Das l. Auge hat nur weit excentrisch nach unten schwachen Lichtschein.

Der Augenspiegel zeigt innen-oben eine rundlich begrenzte, pralle Netzhautablösung; mit seitlicher Beleuchtung erkennt man dieselbe auch, wiewohl etwas undeutlich, hauptsächlich nach innen. Die Spannung des Augapfels ist entschieden herabgesetzt. Deshalb

22./V. 1893 Punction; gelbe Flüssigkeit kommt reichlich. Die Sehkraft wird sogar besser; Finger auf 1 m, nach unten zu. Jetzt erkennt man Blutungen in der Netzhautmitte, nach unten Ablösung.

9./VI. 1893. Wenn man geradeaus hineinleuchtet und über den Spiegel fortblickt, um mehr seitlich (nicht bloss senkrecht) zurückgeworfene Strahlen zu erlangen, so erkennt man eine rundlich abgegrenzte, gelbe, von Netzhautgefässen überzogene Geschwulst, von welcher nach unten zu schürzenförmig Netzhautablösung herabsteigt. Die Spannung ist wechselnd, jetzt eher normal.



Fig. 7.

Ausschälung des Augapfels, unter Cocaïn normal. Es findet sich ein Aderhautsarcom (vgl. Fig. 7), das aussen-unten mit breitem Fuss aufsitzt, dann ein wenig eingeschnürt ist und kugelförmig gegen den Glaskörper vordringt; darüber schürzenförmig gefaltete Netzhautablösung.

24./I. 1896, also nach $2^3/_4$ Jahren, gesund. Unterleibsorgane normal. R Auge normal, L Augenhöhle gesund.

Vor 4 Wochen war ihm, wie ich einer freundlichen Mittheilung des Hrn. Stabsarztes Dr. Geissler verdanke, vom Hrn. Geh.-Rath von Bergmann die eigrosse Geschwulst einer linksseitigen Halsdrüse entfernt worden; die Vena jug. comm. musste unterbunden und ausgeschnitten werden: auf dem Durchschnitt der Drüse zeigte sich sarcomatöser Bau mit melanotischen Einsprengungen. Es ist dies eine sehr seltene Form von Metastasenbildung nach Aderhautsarcom.

II. Angeborenes Fehlen des rechten Auges, Plastik behufs Einlegung eines Kunstauges.

Von Dr. L. Steiner in Soerabaya (Java).

Vor einigen Monaten wurde ein 7jähriges chinesisches Mädchen in meine Sprechstunde gebracht, das mit fehlendem rechten Auge geboren war. Sie ist das einzige Kind gesunder, kräftiger Eltern. Schwangerschaft der Mutter und Geburt sollen durchaus normal gewesen sein. Die Familien beider Eltern sind gesund, namentlich ist bei keinem Mitglied derselben, von denen ich mehrere kenne, je eine Missbildung beobachtet worden.

Ich fand Folgendes: Die obere Hälfte des Gesichtes ist rechts auffallend weniger entwickelt, als links. Die Breite der Stirn und der Abstand von der Mitte der Nase bis zur Mitte des Jochbeines sind rechts ungefähr 1 cm kleiner, als links. Dagegen ist die untere Hälfte des Gesichtes, namentlich der Unterkiefer, der Alveolarfortsatz des Oberkiefers und die Zahnreihen auf beiden Seiten gleich. Ebenso der Scheitel und der Hinterkopf. Die Ungleichheit betrifft also nur die Umgebung der Augenhöhlen. Rechts sind die Augenlider eingesunken, das obere leicht nach innen, das untere stark nach aussen gedreht. Die Lidspalte ist klein. Nur mit Mühe kann man die Kuppe des kleinen Fingers in den Bindehautsack einführen. Oeffnet man die Spalte mit einem Lidhalter, so zeigen sich folgende Verhältnisse: Erst sieht man einen engen Sack, dessen Conjunctiva die hintere Seite der Lider oben in einer Ausdehnung von 10 mm, unten von 8 mm bekleidet und sich dann unter Bildung eines Fornix umschlägt, während auf beiden Seiten der Sack nur wenig breiter ist, als die Lidspalte lang, und also nur eine seichte Bucht bildet. Zieht man die Lider stärker aus einander, so öffnet sich in der hinteren Wand ein bisher in einer Falte verborgenes länglichrundes Loch, das in eine hintere kugelige Höhle führt. Zwischen der vorderen und der hinteren Höhle springt überall eine circuläre Falte hervor, wodurch der ganze Sack die Form einer Sanduhr erhält. Die Falte ist namentlich oben und unten stark entwickelt. Sie kann mit einer Sonde verstrichen werden. Das Aussehen der Schleimhaut im vorderen und im hinteren Sack bildet einen auffallenden Gegensatz. Vorn ist sie gleichmässig ziemlich stark geröthet, wie eine blutreiche Lidbindehaut, ohne dass aber einzelne Gefässe sichtbar wären. Hinten ist sie glänzend weiss und von spärlichen feinen, scharf gezeichneten Gefässen durchzogen, ähnlich wie eine gesunde Augapfelbindehaut. An der Falte, welche die Höhlen trennt, setzen sich die beiden Häute scharf von einander ab. Wenn das linke Auge sich bewegt, sieht man rechts, hinter dem Aequator der hinteren Höhle, kleine Dellen auftreten, und man kann ganz deutlich die Wirkung eines oberen, eines unteren, eines inneren und eines äusseren Muskels erkennen. Ebenso ist die Thätigkeit des Hebers des Oberlides und des Orbicularis palpebrarum leicht nachzuweisen. Beim Weinen stürzen rechts wie links Thränen hervor. Es wurden folgende Maasse erhoben:

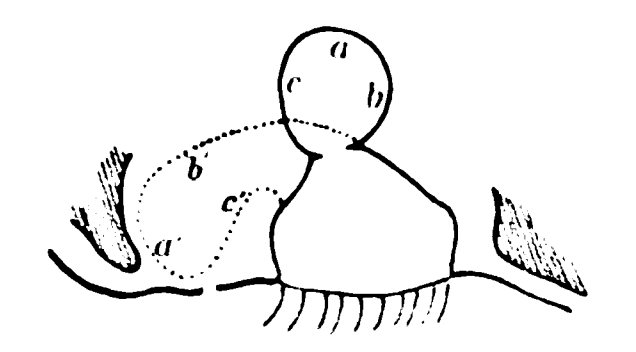
	rechts	links
Höhe der Orbita	17 mm,	27 mm
Breite der Orbita	„ 25 „	„ 35 „
Länge der Lidspalte	„ 15 „	„ 25 „
Abstand zwischen der Mitte der Nasenwurzel und dem inneren Augenwinkel . . .	„ 20 „	„ 18 „

Rechts misst die Tiefe des ganzen Sackes (Sagittaldurchmesser beider Höhlen) 20 mm, wovon 11 mm auf die vordere und 9 mm auf die hintere Höhle fallen.

Das Kind ist übrigens durchaus gesund und für sein Alter gut entwickelt. Namentlich sind keinerlei Andeutungen einer Missbildung vorhanden. Das linke Auge ist normal und sieht gut.

Die Eltern wünschten dringend, die Entstellung durch ein Kunstauge zu verdecken. Bei der Enge der Lidspalte und des Bindehautsackes war dieses nicht möglich. Von einer einfachen Verlängerung der Lidspalte nach aussen war nichts zu erwarten, weil der Bindehautsack den äusseren Lidwinkel nur um Weniges überragte. Der Gedanke war naheliegend, die hintere Höhle des Sackes, die ein unbrauchbares Anhängsel bildete, herauszuholen und zur Verbreiterung des Bindehautsackes nach aussen zu verwenden. Ich that dies in folgender Weise:

Am 25. April 1896 Operation in Chloroformnarkose. Entsprechend der Kuppe des Fornix werden das obere und das untere Lid von der Mitte nach aussen durchschnitten und die beiden Schnitte ungefähr 3 mm nach aussen vom äusseren Lidwinkel vereinigt, so dass jetzt die ganze äussere Hälfte der Lidspalte umschnitten ist, ohne dass der Schnitt in die Spalte dringt. Von diesem Schnitte wird, erst mit dem Messer, später mit der Scheere, die Schleimhaut der äusseren Hälfte des Sackes von ihrer Unterlage abgelöst, was ziemlich schwierig ist, theils wegen der Enge des Raumes, theils weil die Schleimhaut keinen Halt hat und vor den Instrumenten stets ausweicht. Dabei wird leider die Wand angeschnitten, so dass sie später eine unregelmässige Wunde zeigte, welche die Naht erschwerte. Nachdem ich so bis an die Kuppe des Sackes gelangt bin, werden nach einander vier gut entwickelte und gespannte Muskelsehnen, welche sich an dieselbe ansetzen, auf den Schielhaken geladen und durchschnitten und die Kuppe weiter mit der Scheere gelöst, so dass endlich der Bindehautsack nur noch an seiner inneren Hälfte vorn mit seiner Unterlage verbunden und sonst überall losgelöst ist. Irgend etwas, das einem Sehnerven ähnlich sähe, wird nicht gefunden, doch kann man wegen der Blutung und der Enge des Raumes in der Tiefe nicht gut sehen. Jetzt wird durch einen tiefen Frontalschnitt hinter der Haut in dem frei bleibenden äussersten Theile des Augenhöhlen-Einganges eine bis nahe an den Knochen reichende Bucht gebildet, und die losgelöste Kuppe des Bindehautsackes in diese Bucht gelegt und durch je eine Matratzennaht, die auf der äusseren Haut geknotet wurde, oben und unten an die Lider befestigt, so dass nun die frühere nasale Wand des Sackes zu hinteren, die temporale zur vorderen, äusseren, und die frühere hintere Kuppe zum äusseren Pol desselben umgelegt wurde. Die Zeichnung stellt einen Horizontalschnitt durch die Lidspalte und den Sack schematisch dar. Die volle Linie entspricht der Haut und der Schleimhaut in ihrer ursprünglichen Lage, die punktirte Linie der umgelagerten Schleimhaut, die schraffirten Partien dem knöchernen Eingang der Augenhöhle, der Lidrand ist durch die Wimpern angedeutet. Nach der Umlagerung kam also *a* in *a'*, *b* in *b'* und *c* in *c'* zu liegen. Endlich wird die Lidspalte nach aussen bis in die Hautwunde erweitert und in dem so neugebildeten Winkel in gleicher Weise wie nach einer gewöhnlichen Canthoplastik die Schleimhaut an die Haut genäht und nachher die im Beginn in den beiden Lidern gesetzten Hautwunden durch Nähte geschlossen. Bei der Untersuchung des Bindehautsackes zeigt sich nun, dass die Gegend der früheren Einschnürungsfalte an der äusseren Seite wie ein Sporn in den Sack vordringt. Diese Falte wird eingekerbt und, um die Wiederbildung des Sporns zu verhindern, eine Naht angelegt.



Die Wunde heilte per primam intentionem und ohne Fieber. Dennoch war die Heilung eine langwierige, indem die Schleimhaut in der ganzen Ausdehnung, in der sie von ihrer Unterlage abgelöst worden war, lange Zeit geschwollen und empfindlich blieb. Ende Mai notirte ich: Die Lidspalte ist 20 mm lang. Nach aussen vom äusseren Lidwinkel ist eine 2—3 mm tiefe Bucht, die allerdings nicht genau der Lage der Kuppe, die sie gleich nach der Operation hatte, entspricht, sondern etwas nach oben und hinten zurückgewichen ist. (Wahrscheinlich hat die untere Matratzennaht zu früh durchgeschnitten.) In der Mitte ist der Conjunctivalsack 10 mm tief. Es kann jetzt ein 18 mm langes, 11 mm breites und 8 mm hohes Kunstauge, das von mir aus Blei angefertigt und bemalt wurde und das in Europa in Email ausgeführt werden soll, eingelegt werden. Dasselbe wird gut ertragen und maskirt die vorhandene Entstellung ziemlich gut. Seine Kleinheit fällt wegen der geringen Entwickelung der ganzen Umgebung der Orbita wenig auf, wohl aber seine geringe Beweglichkeit.

Mehr als durch das von mir eingeschlagene Verfahren erreicht wurde, war, glaube ich, von einer kosmetischen Operation in den gegebenen Verhältnissen kaum zu erwarten. Man kann ihm vorwerfen, dass es das Auge unbeweglich liess. Allein der Versuch, die stark verkürzten Muskeln aus der Tiefe hervorzuholen und der veränderten Lage der Bindehaut entsprechend neu anzusetzen, an den ich allerdings gedacht habe, hätte wahrscheinlich die Wundverhältnisse nur noch mehr verwickelt, ohne ernste Aussichten auf Erfolg zu haben.

Bei den Fällen von angeborenem Fehlen eines Auges drängt sich die Frage auf, ob das Auge überhaupt nicht gebildet worden, oder ob es erst gebildet und dann nachträglich in irgend einem Stadium des intrauterinen Lebens wieder zu Grunde gegangen ist. Bei unserer Patientin, wie in den meisten Fällen, ist gewiss das letztere anzunehmen. Denn die gute Entwickelung der Augenhöhle, der Lider, der Bindehaut der Thränendrüse und der Muskeln, kurz aller Nebenorgane des Auges, wäre nicht wohl denkbar, wenn das Auge nie bestanden hätte. Man kann sogar als sehr wahrscheinlich annehmen, dass der Bulbus auch jetzt noch nicht ganz verschwunden ist, sondern dass wir in der hinteren Höhle die letzten Reste desselben vor uns hatten, während die vordere Höhle dem Bindehautsacke und die zwischen beiden vorspringende Falte dem Limbus entspricht. Die Sanduhrform des ganzen Sackes, der auffallende Unterschied in der Bekleidung der vorderen und der hinteren Höhle, und namentlich die Art und Weise, wie die vier Augenmuskeln sich an diese letztere ansetzen, sprechen, glaube ich, mit Entschiedenheit für diese Auffassung. Ist dieselbe richtig, so kann man auch die weitere Frage, ob die Bekleidung der hinteren Höhle der Tenon'schen Kapsel oder der Sclera entspricht, die in den bisherigen Fällen offen gelassen werden musste, im letzteren Sinne beantworten. Denn wenn die Sclera spurlos verschwunden wäre, so könnte man sich die Sanduhrform des Sackes und namentlich das Vorhandensein einer dem Limbus entsprechenden Ringfalte nicht wohl erklären.

Gesellschaftsberichte.

1) Berliner physiologische Gesellschaft. Sitzung vom 26. Juni 1896.

Hr. J. Hirschberg hält den angekündigten Vortrag: Ueber Blutgefässe der Hornhaut (mit Vorweisung von Präparaten des Hrn. Prof. Schöbl). (Wird im Supplementheft erscheinen.)

Hr. Dr. Meissner hält den angekündigten Vortrag: Zur Photographie des Augenhintergrundes.

Im Maiheft der „Comptes rendus" findet sich ein kurzer Artikel über einen Fortschritt auf dem Gebiete der Photographie des Augenhintergrundes von Roquet; in diesem Artikel spricht Verf. aus, er habe beim Studium der Augenkrankheiten die Ueberzeugung gewonnen, dass eine photographische Fixirung der beobachteten Retinabilder von der grössten Wichtigkeit für das Studium der Augenheilkunde sein würde; es sei zwar möglich, mit dem Helmholtz'schen Augenspiegel den Hintergrund des Auges genügend zu erleuchten und zu inspiciren, aber es sei unmöglich, hiermit ein photographisches Bild zu erzeugen. Im Verein mit Dr. Gerloff (Göttingen) habe ich bereits vor fünf Jahren eingehende Versuche über die Photographie des Augenhintergrundes angestellt, deren Resultate von Hrn. Dr. Gerloff seiner Zeit in den Zehender'schen Monatsheften veröffentlicht wurden. Wir sind bei diesen Versuchen zu relativ befriedigenden Resultaten gelangt und ich gestatte mir Ihnen hier einige Bilder, welche nach der damals von uns angewandten Methode gefertigt wurden, vorzulegen. Die Anordnung unserer Versuche war ganz dem Principe des Helmholtz'schen Augenspiegels entsprechend, nur trat an Stelle des beobachtenden Auges der photographische Apparat. Die sehr üble Eigenschaft der Cornea, in Folge ihrer Krümmung Lichtreflexe zu liefern, wurde durch eine vorgesetzte Wasserkammer, wie Sie dieselben hier sehen, beseitigt. Mit dieser vor das als Object dienende Auge gebrachten Wasserschicht (0,75 % NaCl-Lösung) gewannen wir noch den Vortheil, dass das zum Photographiren nöthige Licht derart diffus in das atropinisirte Auge fällt, dass eine Blendung auch bei stärkstem Lichte ausgeschlossen war. Der von uns damals verwendete Hohlspiegelreflector wurde neuerdings in vortheilhafter Weise durch ein Prisma, welches fest mit der Wasserkammer verbunden ist, ersetzt. Als Lichtquelle diente zum Einstellen Zirkonlicht, zur Aufnahme Blitzlichtmischung nach Gädeke und Miethe.

Ein Grund, welcher veranlassen könnte, das Princip des Helmholtz'schen Augenspiegels zu verlassen, liegt durchaus nicht vor, bedauerlicher Weise theilt der oben citirte Autor das von ihm erfundene neue Verfahren nicht mit. Jedenfalls aber haben wir in Deutschland schon vor fünf Jahren den Nutzen der Photographie des Augenhintergrundes vollkommen erkannt und die damals gewonnenen Bilder erweisen zur Genüge die praktische Verwerthung des Helmholtz'schen Principes.

---

2) Verein St. Petersburger Aerzte. (St. Petersb. med. Wochenschr. 1896. Nr. 16 u. 17.)

Sitzung vom 19. März 1896.

Hr. Eliasberg: Kurzer Bericht über die Thätigkeit der ophthalmologischen fliegenden Colonne im Gouvernement Pensa im Mai und Juni 1895.

Der Vortr. sieht den Nutzen dieser bekannten Einrichtung nicht nur in der dem Kranken gebrachten Hilfe, sondern auch in der ophthalmologischen Ausbildung der Landärzte. Unter 2498 Kranken litten 68,5 % an Trachom; von 286 unheilbar Blinden (11,45 % aller Kranken) waren 34,26 % an Trachom, 14,3 % an Variola, 11,9 % an Glaucom, 9,1 % an Sehnervenschwund, 4,5 % an Blennorrhoe und 2,8 % durch Verletzungen erblindet. Trichiasis war bei 31,5 %, Pannus bei 66,9 % aller Trachomkranken als Folgezustand eingetreten. Grössere Operationen, wie Cataract-Extraction und -Discission, Iridectomien, Trichiasis-Operationen u. dgl. wurden 351, Trachom-Ausbürstungen und -Quetschungen

609 gemacht. Als Antisepticum für Instrumente und Bindehautsack wurde Hydrarg. oxycyanat. (1:1500) benutzt. Unter den 44 Cataract-Extractionen erlangte nur ein Fall $S = \frac{1}{\infty}$ in Folge schleichender schmerzloser Iridocyclitis chronica, dessen anderes Auge schon viele Jahre an Glaucoma degenerativum erblindet war, 17 zählten Finger von $^1/_2$ bis zu 5 m und mussten am Nachstar discindirt werden, einer bekam S = 0,7, 10 S = 0,5—0,3, 15 S = 0,2—0,1.

Hr. Blessig sieht neben dem Nutzen der Ausbildung der Landärzte auch einen solchen in der Erforschung des Reiches in ophthalmologischer Beziehung. Das Trachom ist die wichtigste Augenkrankheit und häufigste Erblindungsursache. Als beste Behandlungsmethode hat sich die mechanische Entfernung der Follikel, gleichviel auf welche Art, bewährt.

Sitzung vom 2. April 1896.

Hr. Blessig demonstrirt einen Knaben, dem er wegen hochgradiger Myopie und Schichtstar die Linsen operativ entfernt hatte. Bei Kindern kann man die Grenze der Operation tiefer setzen, statt auf 13 auf 10 D, da die Kurzsichtigkeit mit dem Wachsthum und der Entwickelung zunimmt. Der vorgestellte Pat. sah vorher mit 10—12 D R $^1/_{10}$, L $^2/_{10}$, jetzt mit + 5 D $^3/_{10}$—$^4/_{10}$. Das Resultat sei jetzt um so befriedigender, als jetzt ein Fortschreiten der Myopie ausgeschlossen sei, und + Gläser besser vertragen würden als — Gläser. Wichtig sei, vor der Operation die Pupille zu erweitern. Im Ganzen wurden 7 Operationen gemacht, die sich über 3 Monate vertheilten: R Discission der Linsenkapsel, Extraction der Linse, Discission des Nachstares; L dasselbe, nur 2 mal Discission des Nachstares.

Hr. Germann demonstrirt einen analogen Fall von operativer Behandlung hochgradiger Myopie durch Linsen-Extraction. Pat. hatte eine S von $^1/_{10}$ mit — 22 D und — 2 cyl. ↓; ohne Gläser nur Fingerzählen in $1^1/_4$ m. Erst rechts Discission, 3 Wochen später Extraction mit runder Pupille; hierauf links in gleicher Weise. Die Extraction soll der Discission nicht zu rasch folgen: denn je trüber die Linse, um so sicherer kann Alles entfernt werden. Pat. hat jetzt eine S von $^3/_{10}$ ohne Glas, mit schwachem + Glas fast $^1/_2$.

Neuburger.

Referate, Uebersetzungen, Auszüge.

Allgemeine Pathologie und pathologische Anatomie des Auges, von Th. Axenfeld (Marburg), A. E. Fick (Zürich) und W. Uhthoff (Marburg). (Ergebnisse der allgemeinen Pathologie und pathologischen Anatomie des Menschen und der Thiere, herausgegeben von Prof. Lubarsch [Rostock] und Prof. Ostertag [Berlin].)

Das vorliegende Werk ist ein grosses Referat der im Jahre 1894 erschienenen Arbeiten über allg. Pathologie und patholog. Anatomie des Auges.

In dem ersten Abschnitte bespricht Fick die in diesem Jahre genauer beschriebenen Missbildungen, soweit sie anatomisch untersucht sind. Die Ausbeute ist gering und bringt nicht erheblich viel Neues.

Sehr reichhaltig ist die Literatur über Geschwülste des Auges. Hier sind im Ganzen feste Grundzüge gegeben, denen sich das neu Beschriebene anreiht. Zahlreich mitgetheilt sind Epitheliome des Limbus sclerocornealis. Es wird auf die Schwierigkeit hingewiesen, hier die bösartigen Geschwülste von den

gutartigen Papillomen scharf zu scheiden, und deshalb Werth auf sorgfältige Entfernung auch gutartig scheinender Limbustumoren gelegt.

Von den seltenen Neubildungen nicht epithelialen Ursprungs am äusseren Auge ist eingehend berichtet über das Xanthelasma, das von den meisten Untersuchern als eine Art fettiger Metamorphose der Endothelien in der Umgebung der Haarfollikel, Drüsen, Gefässe, Nerven aufgefasst wird.

Für die verschiedenartigen Geschwülste der Orbita bringt die Literatur zahlreiche Beispiele. Mehr als früher entschliesst man sich jetzt zur Operation der relativ häufigen, an sich gutartigen Knochengeschwülste, die erst durch Verlagerung, Compression der Nachbarorgane Schaden bringen.

Aus dem Bericht über die Geschwülste des N. opticus und seiner Scheiden geht hervor, wie der Sehnerv auch durch seine Pathologie seine Natur als ausgestülpter Hirntheil offenbart.

Von intraocularen Geschwülsten sind an der Iris häufig Cysten beschrieben, deren Entstehung oft auf ein Trauma zurückzuführen ist. Für spontane seröse Cysten ziehen die Autoren die Schmidt-Rimpler'sche Erklärung heran, nach der sie aus einer der Endothel ausgekleideten Krypten der Iris entstehen, deren Oeffnung nach der vorderen Kammer sich verlegt.

Corpus ciliare und Chorioidea sind ein Lieblingssitz des Sarcoms. Einschlägige Arbeiten stellen das Vorkommen eines reinen Myosarcoms in Frage, da die Unterscheidung von Spindelzellen eines Sarcoms und glatten Muskelfasern ausserordentlich schwierig sei. Der Ursprung der Aderhautsarcome wird von den meisten Autoren in die Schicht der grossen Gefässe verlegt; über die Art der Weiterentwickelung derselben besteht noch keine Klarheit.

Unter „Bakteriologie und Parasiten, äussere Augenerkrankungen" behandeln Uhthoff und Axenfeld ein Gebiet, dem sich gerade in letzter Zeit die Aufmerksamkeit in erhöhtem Maasse zugewandt hat, so dass ausserordentlich viele Arbeiten darüber vorliegen. Uebereinstimmend wurde beobachtet, dass der normale Conjunctivalsack durch zahlreiche Bakterien inficirt ist. Von Interesse ist die Feststellung, dass die Anwendung von Antisepticis keine nennenswerthe Verringerung der Keimzahl zur Folge hat. Berichtet wird wieder über Epidemien von Conjunctivitis, die durch den Koch-Weeks'schen Bacillus verursacht waren. Auch über die Conj. blennorrh. und ihre Erreger ist viel geschrieben und in der Nichtfärbbarkeit der letzteren nach Gram ein sicheres Unterscheidungsmerkmal gegenüber ähnlichen Bakterien angegeben. Sehr wenig Klarheit herrscht über die Aetiologie des Trachoms. Dagegen gewann die Erkennung der Conj. diphther. sehr. Letztere wird in den meisten Fällen auf Infection mit dem Löffler'schen Diphtheriebacillus zurückgeführt. Diese Umwandlung der bisherigen Anschauungen giebt sich auch dadurch zu erkennen, dass gegen die Erkrankung die Serumtherapie viel empfohlen wird. Erwähnt sei noch die Bemerkung des Referenten, wonach das typische Bild des Ulcus corneae serpens vorwiegend eine Pneumokokken-Infection sei.

Unter „Endogene Infection" findet sich ein ausführlicher Bericht über metastatische Ophthalmie, die Axenfeld durch capillare Infection mit fein vertheilten septischen Massen erklärt.

Lebhaft waren 1894 die Erörterungen über Tuberculose des Auges. Die Arbeiten spiegeln die verschiedenen Standpunkte der Schulen wieder, ohne dass neue sichere Grundlagen beigebracht würden.

Nicht geklärt wurde auch durch neue pathologische Beobachtungen die interessante Frage nach der Innervation der Thränendrüse.

Genau anatomisch untersucht wurde die Keratitis punctata. Sie wird für

eine exquisit entzündliche, herdförmige Hornhauterkrankung erklärt, bei der Zell-Infiltration fehlt. Daraus ergiebt sich ein Rückschluss auf den Begriff des Infiltrates, für das nicht nothwendig eine Zell-Anhäufung zu fordern ist.

Bei dem Capitel „Syphilis" weist Fick darauf hin, dass in neuerer Zeit die Ansicht mehr und mehr Anhänger gewinnt, dass nicht nur die ererbte, sondern auch die erworbene Syphilis Keratitis parenchym. hervorrufen könne.

Neu ist die Annahme eines Glaucoma syphilit. bei jugendlichen Individuen, die durch eine Iridectomie nur ganz vorübergehend, durch eine antisyphilitische Kur dagegen dauernd geheilt würden. Der anatomische Nachweis der angenommenen ursächlichen syphilitischen Gefässerkrankung ist nicht erbracht.

Auf dem Gebiete der Gehirn-Anatomie und -Physiologie ist ein grosses Werk von Prof. Henschen in Upsala erschienen, das Axenfeld eingehend bespricht. Es bringt viel Material für die Kenntniss der Hirnphysiologie und besonders der Lage der Sehfunctionscentren.

Ungemein zahlreich sind die Arbeiten über Lymphcirculation und Glaucom. Auch hier gehen die Arbeiten weit aus einander. Während die Existenz einer Druckaushöhlung bestritten und die Veränderung auf Atrophie des Sehnerven zurückgeführt wird, sind die zahlreichen Anhänger der Theorie, dass die Sehstörung bei Glaucom eine Folge der Drucksteigerung sei, in Bezug auf die Bedeutung des Glaucoma simplex nicht einig. Die Ursache des einfacher liegenden secundären Glaucoms blieb in vielen Fällen unklar, erheblich mehr ist dies beim primären Glaucom der Fall. Hier stehen sich die Theorien der Vermehrung der Lymphabsonderung und der Erschwerung des Lymphabflusses gegenüber. Ueber die Lymphcirculation selbst und die Bedeutung der verschiedenen Abflusswege herrscht keine Uebereinstimmung.

Gegen die Bedeutung von degenerativen Veränderungen des Glaskörpers für Netzhautablösungen wendet sich Raehlmann, der die Ablösung der Netzhaut ohne Ruptur durch Diffusionsvorgänge erklärt, bei denen die Netzhaut die Rolle einer dialysirenden Membran spiele.

Von Interesse für die Beurtheilung der Cataracta diabetica ist der Nachweis von Traubenzucker als physiologischen Bestandtheils der brechenden Medien.

Klinische und experimentelle Studien beschäftigen sich mit der Keratitis neuroparalytica. Das Maass des Antheils von Trigeminus und Sympathicus ist nicht sicher, nachweislich haben beide Nerven die Fähigkeit, die Ernährung des Auges zu stören.

In dem Capitel „Augenhöhle" werden Fälle von Sinuisitis berichtet und dabei auf die Gefahr hingewiesen, welche die Entzündung der Höhlen in der Umgebung des Auges für den Inhalt der Augenhöhle mit sich bringt.

Vielgestaltig sind die Fälle von Augenverletzungen, die im Jahre 1894 beobachtet wurden. Anatomische Untersuchungen ergaben u. A. eine grössere Widerstandsfähigkeit der äusseren Scleralllamellen gegenüber den inneren. Einen neuen Fall von Enophthalmus traumat. deutete Denig durch Trigeminusreizung, nicht ohne Widerspruch zu finden, während neue Fälle von Exophthalmus traumat. sich den bisherigen Anschauungen einreihten.

Unter „Fremdkörper" werden ausführlich Arbeiten referirt, die sich mit dem chemischen Verhalten in's Augeninnere gedrungener Metallsplitter beschäftigen. v. Hippel meint, dass ein durchgreifender Unterschied zwischen der hämatogenen und siderotischen Pigmentirung nicht existire. Für die Ansicht, dass Glas nicht chemisch indifferent sei, werden neue Belege beigebracht.

Bezüglich der sympathischen Ophthalmie brachten neue Arbeiten keine Sicherheit in das lebhaft umstrittene Gebiet. Spiro.

Journal-Uebersicht.

v. Graefe's Archiv f. Ophthalmologie. XLII. 1.

1) **Beiträge zur pathologischen Anatomie und Bakteriologie der eitrigen Keratitis des Menschen,** von Prof. W. Uhthoff und Privatdocent Dr. Th. Axenfeld. (Aus der Universitäts-Augenklinik zu Marburg.)

50 Fälle von eitriger Keratitis wurden pathologisch-anatomisch und bakteriologisch untersucht, darunter

35 Fälle von typischem Ulcus serpens,
10 Fälle von Hypopyon-Keratitis, aber nicht typischem Ulcus serpens,
2 Fälle von Keratomalacie (nekrotische Ulceration im Lidspaltentheil),
2 Fälle von Panophthalm. incip. nach Hornhautulceration,
1 Fall von Keratomycosis aspergillina.

Bei Ulcus serpens zeigte sich in charakteristischer Weise, dass die Verschwärung wesentlich in der Fläche vorrückte, und dass die zuerst ergriffenen Partien manchmal schon wieder mit Epithel bekleidet waren, während in der progressiven Zone frische Infiltration, ulceröser Zerfall und z. Th. Unterminirung des Randes bestand.

Keratomalacie entwickelte sich entsprechend der Lidspalte vorwiegend im unteren Drittel der Hornhaut. Es handelte sich um tiefe kraterförmige Geschwüre, oder um ausgedehnte, durch die ganze Dicke der Hornhaut greifende Nekrose, so dass es leicht zum Durchbruch kam. Perforation der Membr. Descem. wurde nur dann beobachtet, wenn die ganze Hornhaut an der betreffenden Stelle zerstört war, dagegen sahen die Verff. niemals Zerreissungen der Descem., wenn dieselbe noch intactem Hornhautgewebe anlag. Das Endothel war vielfach gequollen und abgehoben, Epithelfetzen lagen, Riesenzellen ähnlich, im Hypopyon, Leukocyten zwischen Endothel und Membran.

Im Hornhautparenchym fand sich Oedem und Erweiterung der Saftlücken, in denen ein- und mehrkernige Leukocyten und Hornhautkörperchen lagen. Letztere zeigten Wucherung bis zu bedeutender Vergrösserung. Ob sie direct zur Eiterbildung beitrugen, war nicht zu entscheiden.

Die Leukocyten wanderten meistens in den oberflächlichen Schichten vom Rande her zum Ulcus hin, die mittleren Schichten waren oft frei, während wiederum nahe der Membr. Descem. eine dichtere Infiltration stattgefunden hatte. Beim centralen Ulc. serp. erfolgte die Zell-Infiltration von der ganzen Peripherie aus, dagegen war bei Keratomalacie nur der untere Rand der Ausgangspunkt.

Die Bowman'sche Membran fehlte stets im Bereiche der Geschwüre, sie zerfällt leicht.

Beim Ulc. serp. kann das Epithel der Hornhaut in grösserer Ausdehnung um das Geschwür herum fehlen und andererseits im Bereiche der früheren Ulceration Wucherung zeigen. In einem Falle fand sich auch bei Keratomalacie der untere Rand eines grossen Geschwürs mit einer mehrschichtigen Epitheldecke überkleidet.

Bei Keratomalacie mit nekrotischer Hornhautverschwärung waren die entzündlichen Erscheinungen an Iris, Corp. cil. und Kammerwinkel weniger heftig, als beim Ulc. serp. Das Hypopyon stammte nicht aus der Hornhaut, sondern aus der Iris und dem Fontana'schen Raume. In einem Falle von Glaucoma absolutum mit Irideremie und Atrophie des Corp. cil. fehlte trotz einer ausgedehnten septischen Hornhautulceration das Hypopyon fast ganz. Je centraler der Sitz des Ulc. serp. ist, um so grösser ist die Neigung zur Hypopyonbildung.

Bei Panophthalmie nach septischen Hornhautprocessen erfolgt ein rascher Uebergang der entzündlichen Erscheinungen auf die tieferen Theile, und zwar geschieht die Fortpflanzung der Hauptsache nach in und vor der Retina.

In den 50 Fällen wurden

26 mal nur Fraenkel-Weichselbaum'sche Diplokokken gefunden, darunter 24 Fälle von typischem Ulc. serp. und 2 Fälle von Panophthalmie nach früheren ulcerösen Hornhautprocessen.

7 mal Fraenkel-Weichselbaum'sche Diplokokken gleichzeitig mit anderen Mikroorganismen, darunter 5 Fälle von typischem Ulc. serp.

13 mal keine Fraenkel-Weichselbaum'schen Diplokokken, wohl aber andere Organismen, 4 mal Ulc. serp.

4 mal negativer bakteriologischer Befund, 2 mal Ulc. serp.

Der Fraenkel-Weichselbaum'sche Diplokokkus spielt demnach bei der Entwickelung des Ulc. serp. eine hervorragende Rolle. Selbst nach längerem Bestehen des Ulc. serp. kann man nicht selten Reinculturen von Diplokokken im Geschwürsrande antreffen. Dieselben zeigen wenig Neigung, sich mit anderen Mikroorganismen zu vergesellschaften, bezw. sie vermögen dieselben fernzuhalten. Selbst wenn im Thränensacksecret neben den Diplokokken virulente, zur Gruppe der Ozaenabacillen gehörende Bacillen vorhanden sind, können die Infiltrate der Hornhaut nur Diplokokken aufweisen.

Von den 7 Fällen, in denen neben den Diplokokken noch andere Mikroorganismen gefunden wurden, waren die 5 Fälle von Ulc. serp. jedenfalls vorwiegend von Diplokokken hervorgerufen.

Unter 35 Fällen von Ulc. serp. waren demnach 29 durch Fraenkel-Weichselbaum'sche Diplokokken bedingt.

In den 13 Fällen, wo die Diplokokken fehlten, ist höchst wahrscheinlich der negative Befund bei Ulc. serp. auf ein für Culturen ungeeignetes Präparat von Glycerin-Agar zurückzuführen. Es fanden sich Staphylokokken, Streptokokken allein und neben Staphylokokken, Bacillus pyogenes foetidus (1 mal).

In den 4 Fällen, in denen der Befund ganz negativ ausfiel, handelte es sich, wie die Verff. annehmen, entweder um ungeeignete Präparate — mangelnde Färbbarkeit nach längerem Verweilen in Müller'scher Flüssigkeit — oder um unzureichendes Material und untaugliches Glycerin-Agar.

Dass der Pneumococcus für die Entstehung des Ulc. serp. in erster Linie in Betracht kommt, ist früheren Untersuchern entgangen. Diese auffallende Thatsache erklärt sich vielleicht daraus, dass die Pneumokokken den Nährböden gegenüber sehr empfindlich sind, sich nicht leicht cultiviren lassen und ihre Virulenz rasch verlieren.

Bei anderen Formen eitriger Keratitis fanden sich die Fraenkel-Weichselbaum'schen Diplokokken sehr selten. Dieselben wurden auf normaler Conjunctiva beobachtet, aber weniger häufig, als von anderen Autoren.

Im Hypopyon fanden sich vor Durchbruch der Hornhaut niemals Mikroorganismen.

Ueber die Differentialdiagnose der einzelnen Kokken ist das Nähere im Original einzusehen. Die Fraenkel-Weichselbaum'schen Pneumokokken verlieren, wenn sie in dichteren Massen zusammenlagern, rasch ihre Virulenz und gehen an ihren eigenen Stoffwechselproducten zu Grunde. Diese Eigenschaft bietet eine Erklärung für die eigenartige Form des Ulc. serp. Eine Wunde der Hornhaut wird durch Pneumokokken inficirt, diese entwickeln sich, sterben, sobald sie zu zahlreich werden, ab, und die betr. Partie wird abgestossen. Am Rande des Herdes sind die Kokken weniger dicht gelagert, so dass Vermehrung

stattfindet, die so lange andauert, bis die Menge genügend gross ist, um die *weitere* Entwickelung zu hemmen. So findet unter Wiederholung des geschilderten Vorganges die typische Ausbreitung des Geschwürs statt. Dass der Process sich weniger in die Tiefe erstreckt, liegt vermuthlich daran, dass die Kokken leichter in die geöffneten Saftlücken der Hornhaut eindringen, als in die geschlossen anliegenden hinteren Lamellen.

Die Eiterzellen des progressiven Randes stammen in erster Linie aus der Hornhautperipherie. Die Stoffwechselproducte der Mikroorganismen führen durch *Fernwirkung* nicht selten zur Erkrankung des Corp. cil., der Chorioidea und des Corp. vitr. Daraus erklärt sich die häufig geringe Wirkung der Iridectomie bei *Ulc.* serp.

An Gegenständen, welche die Verletzung der Hornhaut zu verursachen pflegen, konnten niemals Kokken nachgewiesen werden. Wahrscheinlich stammen diese vorzugsweise aus dem Thränensack, sowie aus dem Speichel und dem Nasensecret. Die Uebertragung wird meistens durch Wischen mit beschmutzten Taschentüchern und Fingern erfolgen, falls nicht etwa auf normaler oder catarrhalischer Bindehaut Kokken vorhanden sind.

Zum Schlusse beschreiben die Verff. einen selbst beobachteten Fall von Keratomycosis aspergillina. Einem Mädchen, 8 Jahre alt, wird Erde in's Auge geworfen. Es entwickelt sich ein hanfkorngrosses geblähtes Infiltrat, diffuse rauchige Trübung der Hornhaut, Iritis, Hypopyon. Das Infiltrat lässt sich mit einer Nadel als compacte Scheibe von der Unterlage abheben und erweist sich bei der Untersuchung fast als Reincultur von Aspergillus fumigatus. Verlauf der Erkrankung günstig.

---

2) **Ein Fall von Schimmelpilzkeratitis**, von Prof. Dr. Otto Schirmer, Greifswald.

Das Auge eines 14jährigen Knaben, welches nach einer vor 12 Jahren erlittenen Verletzung buphthalmisch geworden war, wurde enucleïrt. 14 Tage vorher hatte sich an demselben ein erbsengrosses, mässig tiefes Hornhautgeschwür entwickelt, welches durch ein eigenthümlich trockenes Aussehen aufgefallen war.

Bei der mikroskopischen Untersuchung zeigte sich, dass die mittleren Partien der Ulceration von dicht gewucherten Mycelien einer Aspergillusart durchsetzt waren. Fructificationen fehlten. Die Mycelien reichten nur in der Mitte des Herdes bis an die Membr. Descemeti und drangen in einem von der früheren Verletzung herrührenden Narbenstrange bis in den Glaskörper vor. An einer Stelle waren sie durch die Membr. Descem. hindurch in die vordere Kammer gelangt.

Ganz wie bei den Leber'schen Thierversuchen befand sich um den Herd herum zunächst eine kernfreie Zone mit gut erhaltenen Hornhautlamellen, und auf diese Zone folgte ein Abschnitt, in dem eine lebhafte Kernvermehrung stattgefunden hatte, wenn auch nicht in dem Maasse, wie es von Leber beschrieben wurde. In den oberflächlichen Hornhautschichten fanden sich neben Pilzfäden ebenfalls zahlreiche Kerne, welche Degenerationserscheinungen zeigten.

Die Pilze hatten ein Hypopyon hervorgerufen. Bemerkenswerth ist, dass in der vorderen Kammer um die Mycelien herum ein Fibrinnetz lag und erst in einiger Entfernung Eiterkörperchen auftraten. Hier wie in der Cornea liessen die unmittelbar um die Pilzherde concentrirten Toxine die Anwesenheit zelliger Gebilde nicht zu.

Bisher ist eine Keratomycosis aspergillina beim Menschen noch nicht anatomisch untersucht worden.

---

3) Die Accommodation und die Convergenz bei seitlicher Blickrichtung, von Dr. W. Koster Gzn aus Utrecht.

Wird ein entfernter Gegenstand bei seitlicher Blickrichtung fixirt, so nähern sich die Blicklinien etwas, bleiben aber parallel. Wenn ein in der Nähe befindliches Object seitlich bewegt und fixirt wird, so ist die Entfernung desselben von beiden Augen nicht gleich, und es müsste daher, wenn beide Augen denselben gleichmässig scharf sähen, eine ungleichmässige Accommodation stattfinden. Dies ist nicht der Fall. In der Regel sieht das gleichseitige, nähere Auge scharf, während das andere bei gleichem Accommodationsaufwande nicht genau eingestellt ist und daher ein verschwommenes Bild empfängt. Nur in seltenen Fällen ist das entferntere Auge richtig für das Object accommodirt.

Man hat bisher angenommen, dass, wenn bei seitlicher Blickrichtung die Distanz des Objectes von einem Auge gleich bleibt, so dass die Accommodation sich nicht ändert, auch der Convergenzwinkel gleich bleibe, und beide Augen eine gleich grosse seitliche Ablenkung ausführen. Diese Annahme ist irrig, die Convergenz ist Schwankungen unterworfen.

Wird das Object in einem Kreise seitlich bewegt, dessen Mittelpunkt das gleichseitige Auge ist, so wird der Convergenzwinkel mehr und mehr kleiner, und das entferntere Auge beschreibt einen kleineren Drehungswinkel, als das nähere.

Bewegt man dagegen das Object in einem Kreise um das entferntere Auge, so wird der Convergenzwinkel anfangs grösser, später kleiner, und zwar kleiner, als er bei medianer Stellung des gleich weit entfernten Objectes sein würde. Ist der Convergenzwinkel grösser, so ist der Ablenkungswinkel des entfernteren Auges grösser, als der des näheren: bei Verkleinerung des Convergenzwinkels vermindert sich der Unterschied des Ablenkungswinkels beider Augen, und sobald der Convergenzwinkel diejenige Grösse erreicht hat, welche er bei medianer Objectstellung haben würde, wird der Ablenkungswinkel des näheren Auges grösser, als der des entfernteren.

Die für die mediane Blickrichtung geltenden Gesetze der relativen Accommodationsbreiten treffen bei seitlicher Blickrichtung nicht zu. Bei medianer Blickrichtung ist es leichter, eine stärkere als eine schwächere Convergenz bei gleicher Accommodation aufzubieten, bei seitlicher Blickrichtung treten an der Grenze des binocularen Blickfeldes gekreuzte Doppelbilder auf, die mit Sicherheit auf Divergenz der Blicklinien hinweisen.

Snellen und Eysselsteyn haben schon früher festgestellt, dass bei steigender seitlicher Blickrichtung der Nahepunkt sich von der Mitte der Basallinie mehr und mehr entfernt. Es besteht also eine Insufficienz der Convergenz, welche auf mechanischen Momenten beruht. Der Internus des entfernteren Auges muss, da dieses einen grösseren Ablenkungswinkel zurückzulegen hat, als das nähere, mehr leisten als der Externus des letzteren, ist aber zu dieser höheren Leistung durch seine anatomischen Verhältnisse um so weniger befähigt.

Durch eine grosse Reihe neuer, sinnreicher Versuche kommt Verf. ebenfalls zu dem Resultate, dass, wenn die seitliche Ablenkung der Richtungslinie etwa 20° übersteigt, der Nahepunkt für die binoculare Accommodation und für die Convergenz mehr und mehr abrückt.

---

4) Ueber Dissemination der Sarcome des Uvealtractus, von Prof. Dr. Th. Ewetzky, Moskau.

In einem der seltenen Fälle von diffusem Melanosarcoma Iridis fanden sich massenhafte Geschwulstzellen im vorderen Theile des Glaskörpers und auf sowie

in der Retina, von der besonders der Ciliartheil und die Innenfläche des vorderen Abschnittes ergriffen war. Verf. nimmt an, dass diese Zellen aus der durch eigenartige Pigmentzellen ausgezeichneten hinteren Partie der Geschwulst ausgetreten und in den Bulbus eingewandert sind. Einzeln lagen Pigmentzellen zwischen der Netzhaut und der Membr. hyaloid. und hatten hier dem spaltförmigen Raume entsprechend statt der im Allgemeinen rundlichen eine spindelförmige Gestalt angenommen. An einer Stelle hatten die in die Retina eingewanderten Zellen ein Knötchen gebildet.

Ausgesprochene Theilungsfiguren der Zellen und Kerne deuteten darauf hin, dass die disseminirten Geschwulstelemente volle Lebensthätigkeit entfalteten.

Ferner beschreibt Verf. einen Fall von diffusem Melanosarcom (Fuchs) der Chorioidea, für welches er die Bezeichnung Flächensarcom vorschlägt. Die Geschwulst enthielt myxomatöse Einlagerungen. Der Aussenseite der abgelösten Netzhaut sass eine dichte Schicht von Pigmentzellen auf, zwischen denen eigenartige schwarze Kugeln eingelagert waren. Die Form der Zellen und die Kugeln glichen ganz den in der Geschwulst beobachteten Formen, und diese Uebereinstimmung führt den Verf. zu der Vermuthung, dass auch hier eine Auswanderung von Geschwulstelementen stattgefunden hatte.

---

5) **Ueber das Zusammenvorkommen von Neuritis optica und Myelitis acuta**, von Dr. K. Katz, Assistenten an der Universitäts-Augenklinik in Heidelberg.

Verf. berichtet über die selbst beobachtete Erkrankung einer 56jähr. Frau, bei welcher als Ursache einer vor Kurzem plötzlich aufgetretenen Amblyopie beiderseits Neuritis optica nachgewiesen wurde. Während das Sehvermögen mehr und mehr sank, entwickelte sich eine Myelitis acuta, so dass die Verlegung in die medicinische Klinik nothwendig wurde. Nach länger bestehender Amaurose kehrte ein geringes Sehvermögen wieder. Ophthalmoskopisch: Atrophia n. optic.; Paraplegie und Anästhesie der Beine blieben. Reichlich ein Jahr nach Beginn der Krankheit starb Patientin wahrscheinlich an Apoplexie. Die Section ergab multiple Myelitis spinalis, Atrophie des Chiasma und der Optici.

Nach diesem und 20 aus der Literatur gesammelten Fällen werden die Einzelheiten des gleichzeitigen Vorkommens von Neuritis optica und Myelitis acuta eingehend besprochen.

Verf. vertritt die Ansicht, dass beide Affectionen durch eine gemeinschaftliche, im Blute kreisende Noxe hervorgerufen werden. Die anderweitig aufgestellten Theorien: Uebertragung der Entzündung von der Spina auf die Optici durch den Sympathicus oder durch ascendirende Meningitis sind mit den klinischen und anatomischen Erscheinungen unvereinbar. Die Aetiologie bleibt vorläufig dunkel.

---

6) **Experimentelle Studien und kritische Betrachtungen über die sympathische Ophthalmie**, von Dr. Ludwig Bach, Privatdocenten und I. Assistenten an der Universitäts-Augenklinik zu Würzburg.

Durch Infection des Glaskörpers mit Staphylokokken und Pneumokokken (Fraenkel-Weichselbaum) gelang es bei Kaninchen niemals, auf dem anderen Auge eine entzündliche Affection des Uvealtractus oder des Sehnerven hervorzurufen. Um dem Einwande zu begegnen, dass die bei diesen Versuchen auftretende Panophthalmie die Ausbreitung der Kokken in die Sehnervenscheiden verhindere, wurden die Versuche mit Bakterien angestellt, welche wenig eiter-

bildend sind. Tuberkelbacillen, abgeschwächte Pneumokokken und Staphylokokken ergaben gleichfalls ein negatives Resultat. Ebensowenig konnte durch directe Infection des Sehnerven mit den genannten Bakterien eine sympathische Erkrankung des zweiten Auges hervorgerufen werden. Die Staphylokokken und Pneumokokken waren culturell nach 2—3 Wochen nicht mehr nachweisbar, nur die Tuberkelbacillen hatten sich über das Chiasma hinaus ausgebreitet.

Bei 16 menschlichen Augen, von denen 12 bei drohender und 4 bei bereits ausgebrochener sympathischer Ophthalmie enucleïrt waren, wurden die Bulbi selbst und die Sehnervenstümpfe bakteriologisch untersucht, das Resultat war aber, obwohl die verschiedensten Nährböden benutzt und obwohl aërob und anaërob gezüchtet wurde, stets negativ.

Deutschmann hat die Thatsache, dass nach Resection des Sehnerven sympathische Ophthalmie auftreten kann, dadurch zu erklären versucht, dass sich zwischen den Enden des Nerven ein feinwelliges Bindegewebe bildet, durch welches in den Subduralraum injicirte Tusche zu dem peripheren Nervenstück gelangen kann. Dagegen fand Verf. in Uebereinstimmung mit Velhagen, dass zwischen den beiden Nervenenden ein derbes gefässarmes Narbengewebe entsteht, welches 4 Wochen nach der Resection für Flüssigkeiten, welche unter einem die Spannung des Lig. cerebro-spinalis weit übersteigenden Drucke in den Subduralraum injicirt werden, vollständig undurchgängig ist.

Die von Deutschmann angegebenen Gründe, weshalb es bei Panophthalmie nicht zur sympathischen Ophthalmie kommt, sind nicht stichhaltig. Auch nach Perforation des Bulbus bleiben noch massenhafte Bakterien in demselben zurück, und ist Perforation erfolgt, so hört die Spannung auf, welche nach D. das Vordringen der Mikroben in den Sehnerven verhindern soll. Dass fibrinöse Producte in den Lymphräumen die Wanderung der Kokken hindern, ist nicht wahrscheinlich, findet man doch z. B. bei Endocarditis ulcerosa zahlreiche Mikroorganismen in den fibrinösen Auflagerungen. Uebrigens weiss man, dass Staphylokokken und andere Bakterien durch Fernwirkung Coagulation der Lymphflüssigkeit hervorrufen. Kokken in den Sehnervenscheiden würden daher den Lymphstrom zum Stocken bringen, mit dessen Hülfe die Mikroben den Weg zum anderen Bulbus zurücklegen sollen.

Die Anwesenheit mehrerer Mikroorganismen braucht keineswegs das Bacterium der sympathischen Ophthalmie abzuschwächen, viele Bakterien werden bei Mischinfectionen virulenter, als wenn sie allein vorhanden sind.

Dass Mikroorganismen sich Jahre lang in einem reizfreien Bulbus halten und dann plötzlich zu einem Nachschub der Entzündung führen können, steht nicht in Uebereinstimmung mit Versuchen, welche ergaben, dass z. B. Staphylococcus pyog. aur. nach 2 bis höchstens 5 Wochen im Auge und Sehnerven auch culturell nicht mehr nachweisbar ist. Die Annahme Deutschmann's, dass das Bacterium der sympathischen Ophthalmie auf unseren gebräuchlichen Nährböden nicht wachse, ist schwerlich stichhaltig. Bakterien, welche auf den üblichen Nährböden nicht wachsen, sind auch nicht färbbar. Zudem wies Verf. nach, dass das vermuthete Bacterium der sympathischen Ophthalmie auch auf sterilem Glaskörper nicht zum Wachsen zu bringen war.

Wie die vorstehenden Erörterungen ergeben, ist Verf. ein Gegner der Migrationstheorie. Er fasst die sympathische Ophthalmie als eine neurotische Entzündung auf und sucht diese Anschauung durch folgende Versuche zu stützen.

Wird ein Auge gereizt, so zeigt sich bekanntlich sehr häufig und rasch ein Reizzustand auf dem anderen Auge. Verf. reizte bei verschiedenen Thieren ein Auge durch Berieselung mit Sublimat ($^1/_2$—$1\,^0/_{00}$), durch den faradischen

Pinsel, durch mechanische Reizung mit oder ohne Perforation der Bulbushülle, durch Reizung der Hornhaut, an welcher 24 Stunden vorher ein nicht perforirtes Geschwür erzeugt war, durch Einführen von Argent. nitric. in die Hornhaut, und enucleïrte sofort das andere Auge. An diesen Augen wurden in der vorderen Kammer fibrinöse Ausscheidungen und corpusculäre Elemente des Blutes festgestellt. Dieselben fibrinösen Ausscheidungen fanden sich zwischen den Ciliarfortsätzen, in den peripheren Partien des Glaskörpers und seltener zwischen Aderhaut und Netzhaut, doch waren hier corpusculäre Elemente des Blutes nur sehr vereinzelt vorhanden.

Der Nachweis des Fibrins wurde durch Pikrolithioncarmin und durch die Weigert'sche Färbung sicher geführt.

Die geschilderten Veränderungen gleichen ganz denen, welche bei beginnender Iritis und Cyclitis beobachtet werden. Es ist demnach an den sympathisirenden Augen nicht nur Hyperämie, sondern auch Entzündung hervorgerufen worden.

In Uebereinstimmung mit Schmidt-Rimpler erklärt Verf. sich die Entstehung der sympathischen Ophthalmie durch die Annahme, dass ein Reiz durch die Ciliar-, und zwar speciell durch die Gefässnerven übergeleitet wird. Die Ueberleitung kann direct im Circul. art. Willisii und indirect durch Irradiation in der Medulla oblong. erfolgen.

Es kommt wesentlich auf die Dauer und Heftigkeit des Reizes an, nicht auf die Art desselben. Je länger und heftiger der Reiz anhält, um so schwerer werden die Ernährungsstörungen des zweiten Auges sein. Grössere oder geringere individuelle Widerstandsfähigkeit, bereits bestehende Schädigung der Gewebe, besonders der Gefässwandungen des zweiten Auges, können den Ausbruch und Verlauf der sympathischen Ophthalmie beeinflussen. Die Bezeichnung Ophthalmia sympathica ist nach wie vor berechtigt.

---

7) **Ein Fall von Dacryops**, von Dr. V. Francke, I. Assistenzarzt der Universitäts-Augenklinik zu Greifswald.

Bei einem Fall von Dacryops, dessen Aetiologie nicht festgestellt werden konnte, wurde ein 4 mm langes, $2^1/_2$ mm breites und z. Th. $1^3/_4$ mm dickes Stück der Sackwand excidirt. Die anatomische Untersuchung ergab, dass sich an der Conjunctivalseite eine kleine narbige Einziehung befand, von der aus durch die Sackwand ein sehr enger Gang verlief, welcher sich in einen in kurzer Ausdehnung erhaltenen normalen Ausführungsgang fortsetzte. Die Innenwand des Sackes war mit einer einschichtigen Lage länglicher Endothelzellen bedeckt. Dagegen zeigten die normalen Ausführungsgänge eine zweifache Epithellage, innen Cylinderzellen mit länglichem Kern, aussen kubische Zellen mit rundem Kern. Die enge Stelle des Ganges war mit länglichen Endothelkernen ausgekleidet. Die narbige Verengerung eines Ausführungsganges war die Ursache des Dacryops.

---

8) **Arbeiten aus dem Gebiete der Accommodationslehre**, von Prof. Dr. Carl Hess, I. Assistenten an der Universitäts-Augenklinik in Leipzig.

I. Einige neue Beobachtungen über den Accommodationsvorgang.

Die Helmholtz'sche Theorie ist hauptsächlich von Schön und Tscherning bestritten worden, welche beide annehmen, dass die vermehrte Wölbung

der Linse nicht durch Erschlaffung, sondern durch erhöhte Spannung der Zonula zu Stande komme.

Um die Frage auf experimentellem Wege zu lösen, untersuchte Verf. zunächst eine Reihe von Augen, welche iridectomirt waren, mit dem Lupenspiegel (Hirschberg, Magnus) und mit der Zehender'schen Binocularlupe. In dem ersten der mitgetheilten Fälle — 60jähr. Frau — fand sich, dass nach Eserin-Einträufelung die Ciliarfortsätze sich dem Linsenrande beträchtlich näherten und vor demselben sichtbar waren. Die bisher unbewegliche Linse zeigte starkes Schlottern. Beide Erscheinungen schwanden nach Atropin-Einträufelung. Bei vorwärts geneigtem Kopfe war das Schlottern weniger stark, als bei rückwärts geneigtem; wahrscheinlich genügte die durch das Gewicht der Linse hervorgerufene Anspannung der Zonula, um das Schlottern zu vermindern. Aehnliche Beobachtungen wurden an zahlreichen anderen Augen gemacht, z. Th. konnte die Erschlaffung der Zonula an ihr selbst und am Linsenrande direct gesehen werden.

Bei jugendlichen Individuen verringert sich der Abstand zwischen den Ciliarfortsätzen und dem Linsenrande häufig nicht. Vermuthlich wird hier bei der Entspannung der Zonula der äquatoriale Durchmesser der weichen Linse kleiner, während die ältere starre Linse diese Formveränderung nicht annimmt.

Um den Einwand zu entkräften, dass die an iridectomirten Augen bestehenden Verhältnisse für gesunde Augen nicht maassgebend sind, wurden auch nicht iridectomirte Augen untersucht und in vielen Fällen nach Eserin-Einträufelung deutliches Iris-Schlottern beobachtet. Verf. schätzt die Häufigkeit des Vorkommens auf 80—90 % aller Augen. Besonders deutlich sieht man das Schlottern, wenn zunächst Homatropin und dann Eserin eingeträufelt wird. Eserin wirkt in diesem Falle früher auf den Ciliarmuskel, als auf die Pupille; bei dem emmetropischen Auge des Verf.'s hatte das Eserin eine Myopie von 4—6 D bewirkt, während die Pupille noch maximal erweitert war. Bei Linsentrübung sieht man das Schlottern besonders deutlich.

Auffallend war, dass bei jugendlichen Individuen häufig schon Schlottern eintrat, während die Eserinmyopie nur 1—2 D betrug. Die Erklärung dieser Erscheinung wurde in der Beobachtung gefunden, dass nur beim Blick in die Ferne die Eserinwirkung gering war, dass aber, sobald ein naher Gegenstand fixirt oder eine Convergenzbewegung gemacht wurde, sofort hochgradige Myopie auftrat. Die Contraction des Ciliarmuskels ist daher nicht gleichmässig.

Man kann das Schlottern der Linse am eigenen Auge beobachten. Wird eine in deutlicher Sehweite aufgestellte und gut beleuchtete Nadelspitze fixirt, so führt dieselbe zitternde Scheinbewegungen aus, und ebenso zeigt das sogen. Linsenspectrum deutliches Zittern.

Bei willkürlicher starker Anspannung der Accommodation ist das Linsenschlottern ohne Weiteres nicht zu beobachten, weil zugleich eine hochgradige Verengerung der Pupille eintritt. Wird aber der Versuch in besonderer Weise angeordnet (cf. Original) und Cocaïn eingeträufelt, welches Mydriasis erzeugt, ohne wesentlich auf den Ciliarmuskel zu wirken, so lässt sich das Linsenschlottern auch bei energischer Accommodation durch schleudernde Bewegungen der Linsenreflexbildchen, die bei kleinen Bewegungen des Auges auftreten, deutlich nachweisen. Also dieselben Verhältnisse wie bei Eserin. Scheer.

Bibliographie.

1) Einige Bemerkungen über die Wirkung des electrischen Bogenlichtes auf die Gewebe des Auges, von J. Ogneff. (Pflüger's Archiv. Bd. 63. S. 209.) Die schädlichen Wirkungen des electrischen Bogenlichtes auf das Auge, die sog. Ophthalmia electrica (Conjunctivitis mucopurulenta), Chemosis, Blepharospasmus, Chromatopsie u. A., sind insbesondere bei mit der electrischen Zusammenschweissung von Metallen beschäftigten Arbeitern beobachtet worden; nach Widmark werden sie vorwiegend durch die ultravioletten Strahlen hervorgerufen. Verf. hat nun Thiere (Frösche, Tauben, Kaninchen) unter möglichst dieselben Bedingungen gebracht, unter denen sich die electrisch löthenden Arbeiter befanden, etwa $^1/_2$—2 m von der electrischen Lichtquelle entfernt. Am schlechtesten vertrugen Kaninchen länger dauernde electrische Belichtung; es traten weiterhin zur Conjunctivitis Ecchymosen, Trübung und Ulceration der Cornea, Aufhören der Fresslust, nicht selten der Tod am zweiten oder dritten Tage nach dem Versuche ein. Zum genaueren Studium der Veränderungen am Auge wurden diese, insbesondere die Hornhaut der mikroskopischen Untersuchung unterworfen. Die Ergebnisse, zu denen Verf. dabei gelangt, sind kurz folgende: Eine kurz dauernde Einwirkung (10 bis 15 Minuten) des electrischen Bogenlichtes von grosser Intensität und besonderem Reichthum an violetten und ultravioletten Strahlen wirkt als directer Reiz auf die Kerne der Epithelzellen und fixen Zellen der Hornhaut; eine caryomitotische Zellvermehrung stellt sich als unmittelbare Folge ein. Eine längere Einwirkung ($1^1/_4$ Stunden und darüber) des electrischen Bogenlichtes hat zur Folge eine Nekrose der Zellen, wobei auch in erster Linie die Zellkerne getroffen werden. In den fixen Hornhautzellen geht der Nekrose eine amitotische Kernvermehrung voran. Verschiedene Gewebe und Bestandtheile des Auges reagiren verschieden auf die Lichteinwirkung, am schwächsten äussert sich dieselbe an der Netzhaut. Die Linse und der Glaskörper wurden nicht afficirt. — Die mikroskopischen Bilder giebt eine Tafel wieder. J. Munk.

2) Detached retina, by J. R. Wolfe. (Brit. med. Journ. 22. Febr. 1896.) Im Anschluss an die Verhandlungen der englischen Gesellschaft für Augenheilkunde in der Novembersitzung des Jahres 1895, wo die Vorzüge des operativen Vorgehens bei Netzhautablösung gewürdigt wurden, erinnert Verf. an einen von ihm im November 1893 operirten Fall, der bis jetzt, also über 2 Jahre, sich unverändert gut erhalten hat (vgl. Brit. med. Journ. April 1894). Patient sah vorher nicht einmal Lichtschein und kann jetzt bequem seine Arbeit als Kaufmann versehen. Peltesohn.

3) Zur Kenntniss der Localisation im Kerngebiete des Oculomotorius, von Dr. St. Bernheimer. (Wiener klin. Wochenschr. 1896.) B. exstirpirte einem Kaninchen die vier äusseren, vom Oculomotorius versorgten Muskeln und fand dann bei der Untersuchung des nach 14 Tagen getödteten Thieres bestimmte Veränderungen in den Ganglienzellen des distalen und mittleren Drittels des Kerngebietes, und zwar zumeist des gegenüberliegenden. Die Ursprungsstellen für die intraocularen Muskeln sind vermuthlich im proximalsten Kerngebiet zu suchen. Peltesohn.

4) Ueber Hemianopsie bei Urämie spricht Dr. F. Pick in der Sitzung des Vereins deutscher Aerzte in Prag am 25. October 1895. (Prager med. Wochenschr. 1895. Nr. 45.) Gegen periphere Ursachen der urämischen Amaurose spricht die in vielen Fällen erhaltene Lichtreaction der Pupillen; um

einen centralen Ursprung annehmen zu können müssten Fälle vorliegen, wo es zu dem Symptomenbilde von gleichseitiger Hemianopsie gekommen war. Zwei solche Fälle sind in der Literatur bekannt geworden. P. hat nun einen Fall von chronischer Nephritis mit acutem Nachschub beobachtet bei dem plötzlich Amaurose mit erhaltener Lichtreaction bei normalem Spiegelbefund aufgetreten war. Dazu traten Lungenödem und typische Krampfanfälle. Nach eintägiger Amaurose wurde linksseitige Hemianopsie constatirt. Kurze Zeit darauf erfolgte der letale Ausgang und die Section ergab einen auf die Rinde beschränkten encephalomalacischen Herd an der Aussenseite der zweiten rechten Occipitalwindung; mikroskopisch konnte eine Verstopfung einer kleineren Arterie in den zugehörigen Meningen nachgewiesen werden. P. glaubt, dass auch das urämische Gift wie manche andere Gifte zur Gerinnung innerhalb der Gefässe und zu umschriebenen Erweichungen Anlass geben könne. Schenkl.

5) Haemangioendothelioma tuberosum multiplex, von Doc. Dr. A. Elschnig in Wien. (Wiener med. Presse. 1896. Nr. 5.) Ein 30jähriger Kranker zeigte an der Haut des linken unteren Augenlides eine grössere Anzahl dicht gedrängte sandkorn- bis stecknadelkopfgrosse Knötchen von hellgelber Farbe; dieselben waren flach prominirend, scharf begrenzt und nur mit der Haut verschiebbar. Aehnliche Knötchen fanden sich in der Umgebung beider Augen, in der Unterkieferregion und beiderseits in der seitlichen Halsgegend. Später wurden dieselben sowohl an den unteren als an den oberen Lidern constatirt. Die histologische Untersuchung eines exstirpirten Geschwülstchen ergab, dass es sich in dem gegebenen Falle um Endotheliome handelt und konnte gleichzeitig die Abstammung der Endothelzellmassen von den Endothelien der Blutgefässe nachgewiesen, das exstirpirte Geschwülstchen somit als Haemangioendotheliome bezeichnet werden. Schenkl.

6) Ueber retinale Bindegewebsbildung sprach Prof. Dr. Goldzieher in der Sitzung der k. Gesellschaft der Aerzte in Budapest am 23. November 1895. (Wiener med. Presse. 1896. Nr. 1.) Ein 10jähriger geistig etwas zurückgebliebener Knabe zeigte die temporale Hälfte der Papille des linken Auges von einer feinen schleierartigen Membrane bedeckt, welche sich bis gegen die Macula erstreckte. — Aus dem Hilus der Papille, über der beschriebenen Membran, entsprang ein dünner Strang, welcher vom macularen Ende in ein grosses, stark lichtbrechendes blaues Gebilde von flaschenähnlicher Gestalt überging. Der im horizontalen Meridian liegende Strang zeigte zur Retina keine Niveaudifferenz. Das Auge war hypermetropisch (2—3 Diopt.) und zählte Finger in 1.7 Meter. Das rechte Auge war astigmatisch und zeigte maculöse Hornhautflecke. Ueber Hereditätsverhältnisse namentlich Lues, bei der solche Bildungen beobachtet werden, konnte nichts ermittelt werden. Schenkl.

7) Ueber die Anwendung des rohen Petroleums bei Conjunctivitis veröffentlicht Dr. Leon Dubat eine ausführliche Arbeit, in welcher die von Trousseau empfohlene Therapie ausführlich beschrieben wird. Dasselbe wird bei Conjunctivitis catarrhalis, diphtherica, granulosa acuta und purulenta je nach der Intensität der Entzündung ein- oder mehrmal täglich auf die Schleimhaut aufgepinselt, bezw. gebürstet bei Granulosa. Die Behandlung ist schmerz- und gefahrlos, selbst bei Hornhautaffectionen. (Therapeut. Wochenschr. 1896. Nr. 1.) Neuburger.

Um Einsendung von Separatabdrücken wird gebeten.

Verlag von Veit & Comp. in Leipzig. — Druck von Metzger & Wittig in Leipzig.



Centralblatt
für praktische
AUGENHEILKUNDE.

Herausgegeben von

Prof. Dr. J. Hirschberg, Geh. Med.-Rath, in Berlin.

Monatlich ein Heft. Preis des Jahrganges 12 Mark. Zu beziehen durch alle Buchhandlungen des In- und Auslandes und die Postanstalten des Deutschen Reiches.

October. Zwanzigster Jahrgang. 1896.

I. Schwamm-Krebs[1] der Iris-Hinterschicht.

Ein Unicum.

Von **J. Hirschberg** und **A. Birnbacher.**

Ein Hauptstück unseres Sonderfachs scheint vor manchen andern bereits eine gewisse Abrundung erfahren zu haben, ich meine das der Augengeschwülste. Zur Klärung unserer Anschauungen haben zwei Dinge besonders beigetragen: erstlich die frühzeitige Erkennung der im Augeninnern wachsenden Geschwülste, besonders mit Hilfe des Augen-

[1] Für Liebhaber — σπογγοκαρκίνωμα oder Carcinoma spongiosum.

spiegels; und zweitens der wunderbar einfache Bau des menschlichen Augapfels, in dessen Innern wahre Drüsen vollkommen fehlen. Die einzigen echten Deck- oder Epithel-Zellen im Augeninnern, wirkliche Abkömmlinge des Deck- oder äusseren Keimblattes, bilden den hinteren Belag der vorderen Linsenkapsel; und gerade diese Zellen pflegen niemals zu wahren Geschwülsten auszuwachsen. Darum scheint auch, neben den beiden Haupt-Typen, dem Markschwamm der Netzhaut bei Kindern und dem Sarcom der Aderhaut bei Erwachsenen, im Innern des menschlichen Augapfels echter Krebs als Primärgeschwulst nicht vorzukommen. Aber auch auf diesem abgerundeten Gebiet fehlt es nicht an Ueberraschungen. Die Natur ist reicher, als unsre Einbildungskraft. Gelegentlich werden wir durch eine seltne Geschwulstbildung daran erinnert, dass die Hinterschicht der Regenbogenhaut, welche der Netzhaut, also einem Hirn-Theil, angehört, von Remak's äusserem oder sensoriellem Keimblatt herstammt und darum wohl befähigt ist, eine echte Krebsgeschwulst zu erzeugen.

Am 8./IV. 1894 kam der 26jähr. F. K. mit folgender Angabe: Früher konnte er ganz gut sehen; bis vor 2 Jahren war er Soldat gewesen. Vor $1^1/_2$ Jahren erlitt er eine Entzündung des Auges, Umschläge besserten binnen 3 Wochen. Danach nahm die Sehkraft ab. Seit 4 Wochen heftige Schmerzen und Thränen. Das rechte Auge war immer gesund.

Allgemeinzustand befriedigend. Urin normal. Rechtes Auge völlig normal. Das linke Auge vermag nur noch die Finger auf 30 Zoll Entfernung zu zählen. Das Gesichtsfeld ist von der Nasenseite her bis auf 12° eingeengt.

Der linke Augapfel ist stark gespannt (T + 2) und zeigt mässige Röthung, namentlich einige Venen auf der Lederhaut. Die Hornhaut ist in ihrem oberen Theil etwas gestichelt, die Pupille schräg-oval, die Iris oben verdünnt, verfärbt, stark vorgedrängt; Vorderkammer ganz seicht. Punkte in der Hornhaut, alte Ausschwitzung im Pupillengebiet. Schläfenwärts erkennt man in dem letzteren eine wolkig-zusammengeballte, graue Masse. Das Auge ist nicht durchleuchtbar, die Linse getrübt und nach hinten verschoben.

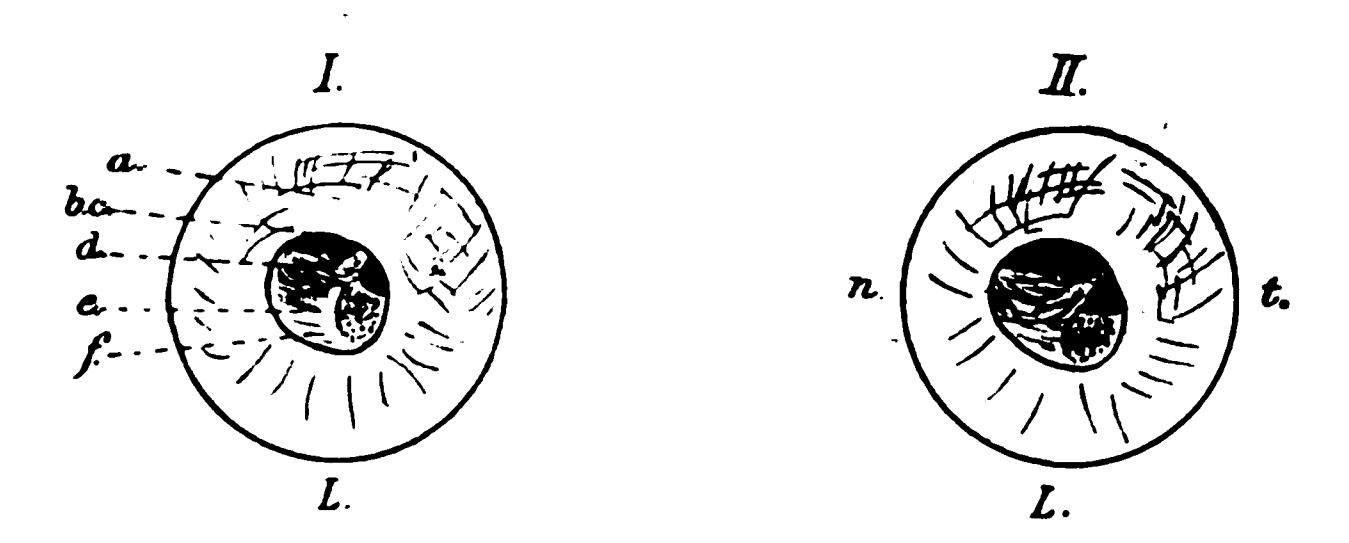
Sehr bald wurde eine von der Ciliarkörper-Gegend oder Iris-Hinterfläche ausgehende Neubildung diagnosticirt, die binnen 14 Tagen unter unsren Augen zunahm.

Am 27./IV. 1894 sieht man, bei gerader Kopfhaltung des Kranken (Fig. I) oben (bei *a*) die nach vorn vorgebuckelte und stark verdünnte, bei seitlicher Beleuchtung durchscheinende Regenbogenhaut; am oberen Pupillenrande (bei *b* und *c*) zwei bräunlich-schwarze, kleine Buckel, in der Ebene des Pigmentblattes der Regenbogenhaut; ferner bei *d* eine mehr glatte Hervorragung von dunkler Farbe, tiefer gelegen, als *b* und *c*; sodann bei *e*

wolkig graue Massen, als Fortsetzung von *d*, dicht hinter der Iris belegen; endlich, bei *f*, wolkig graue Massen, mehr in der Tiefe, die oben, gegen *b* und *c* hin, buckelartig sich vorwölben.

Wenn der Kranke den Kopf nach hinten neigt, sieht man das in Fig. II gezeichnete Bild. Die Linse ist verschoben, auf der Schläfenseite nach hinten gedrängt.

Es handelt sich also um grosse, geschwulstartige Buckel hinter dem oberen Pupillenrande, die zum Theil von dem Pigmentblatt bedeckt werden.



Da der Fall diagnostisch sehr schwierig schien, ward beschlossen, zunächst eine Iridectomie zu verrichten, um nöthigenfalls, wenn dadurch deutliche Geschwulstbuckel freigelegt werden sollten, die Ausschälung des Augapfels nachfolgen zu lassen.

28./IV. 1894: Schnitt, wo allein möglich, innen-unten, mit mittlerer Lanze, genau am Hornhautrande. Sofort fliesst ein wenig fadenziehende Flüssigkeit hervor, doch gelingt es, einen schmalen Irisspalt regelmässig zu bilden. Heilung reizlos. Spannung bleibt hoch. Finger in 20 Zoll.

15./V. 1894: Die Stelle der Iridectomie-Narbe ist leicht vorgewölbt und etwas geröthet. In dem verdünnten und dabei von stärkeren Blutgefässen durchzogenen Gewebe der Regenbogenhaut sitzen zahlreiche, kleine, perlgraue Knötchen, namentlich nach unten zu. Die fraglichen Buckel, die aus der oberen Iris-Hinterfläche hervorzuwachsen scheinen, haben nicht wesentlich an Grösse zugenommen. Der Pigmentwulst zeigt helle Lücken und dürfte das vorgebauchte Blatt der Regenbogenhaut darstellen; die Buckel selber sind pigmentfrei.

27./V. 1894 kam der Kranke und bat flehentlich um Entfernung des Augapfels, da er seit Morgens um 3 Uhr von unerträglichen Schmerzen heimgesucht sei. Eine Morphium-Einspritzung leistet nichts. Deshalb wird der Augapfel ausgeschält; unter Cocaïn, normal.

Die Heilung erfolgte in der gewöhnlichen Weise. Nach mehr als zwei Jahren (31./VII. 1896) stellte sich F. K. wieder vor: er war vollkommen gesund, die linke Orbita und der rechte Augapfel vollkommen normal.

Auf dem Durchschnitt des Augapfels erkennt man eine graue Geschwulst, welche oben, von der Nasenhälfte, aus der Regenbogenhaut-Hinterfläche hervorgeht und die Linse zurückdrängt. Der geschwulstartige Charakter der Neubildung ist auf dem frischen Durchschnitt des Augapfels weit deutlicher, als auf den Mikrotom-Schnitten des gehärteten Präparates. Die Länge der Neubildung beträgt über 10, die Breite über 5 mm.





Fig. III.

Fig. III zeigt den frischen Durchschnitt des Augapfels, *a* untere, *b* obere Hälfte. (Diese Zeichnung verdanken wir Hrn. Dr. SCHEIDEMANN.)

Makroskopische Beschreibung.

Auf der Fläche eines die Pupille nahezu in ihrer Mitte treffenden Schnittes durch den vorderen Abschnitt des Augapfels fällt vor Allem auf, dass die Linse nicht an ihrem gehörigen Platze sich befindet. Sie ist mit ihrem oberen Rande nach hinten und abwärts gedreht und auch im Ganzen etwas nach rückwärts verschoben. (Siehe Fig. 1.)

Als Ursache dieser Lageveränderung findet man eine sehr zartgefügte graue lockere Masse, welche auf dem Durchschnitt äusserst fein porös erscheint und den Eindruck einer **zarten Spongie** macht. Bei näherer Besichtigung erkennt man, dass diese fremde Masse den oberen Irisantheil bis an die Hornhaut angedrückt hat, und den Raum zwischen der Hinterfläche der Iris und der vorderen Linsenfläche ausfüllt.

Nach hinten reicht sie nicht über den oberen verschobenen Linsenrand zurück, ihre hintere Begrenzung ist eine nach hinten convexe Bogenlinie vom oberen Linsenrand zur Ora serrata retinae hin. Nach vorne reicht die schwammige Masse in die vordere Kammer hinein. Der obere Pupillenrand sowie das Gewebe des oberen Irisantheiles kann von ihr nicht unterschieden werden. Gegen die Hornhaut hingegen ist sie durch die Irisvorderfläche abgegrenzt. Der Pigmentsaum der Pupille scheint sich im Geschwulstgewebe zu verlieren. Nach unten bildet wieder eine vom Pupillenrande bis etwa zur Mitte der vorderen Linsenoberfläche ziehende, nach

unten convexe Bogenlinie die Grenze gegen den freien Kammerraum. In der Farbe unterscheidet sich die Geschwulst weder auf der Schnittfläche noch an ihrer sichtbaren Oberfläche von den umgebenden Geweben.

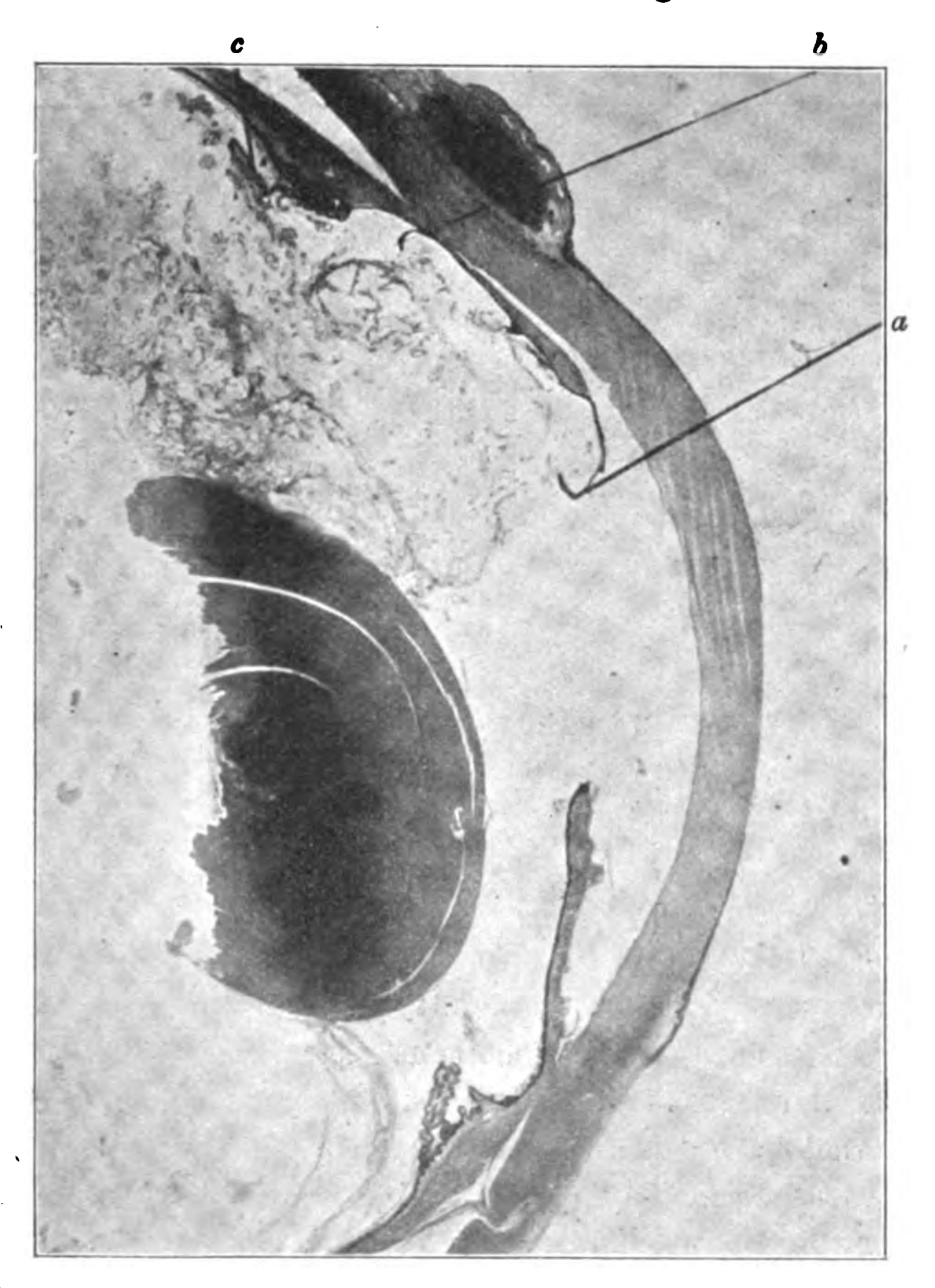


Fig. 1.

Mikroskopischer Befund.

Wenden wir uns vor Allem der Untersuchung jener Geschwulstmasse zu, welche zwischen Linsenrand, Iris und Strahlenkörper eingelagert ist, so finden wir, dass dieselbe in der Hauptsache aus grossen Epithelzellen, mit wohl ausgebildeten, manchmal Vacuolen führenden Kernen und vielem Protoplasma besteht. Diese Zellen sind ohne Zwischensubstanz aneinander gereiht, zu Strängen und vielfach gewundenen, ineinander verflochtenen Röhren angeordnet. (Siehe Fig. 2 u. 3.)

Die Röhren sind, wenigstens zum Theil, dadurch zu Stande gekommen, dass in soliden Zellsträngen die central gelegenen Zellen hydropisch wurden,

und so ein in der Axe des Stranges verlaufender Kanal gebildet wurde. (Siehe Fig. 3.)

Man kann diesen Vorgang in allen seinen Stadien vom Anquellen des Protoplasmas der centralen Zellen bis zur ausgebildeten Röhre verfolgen.

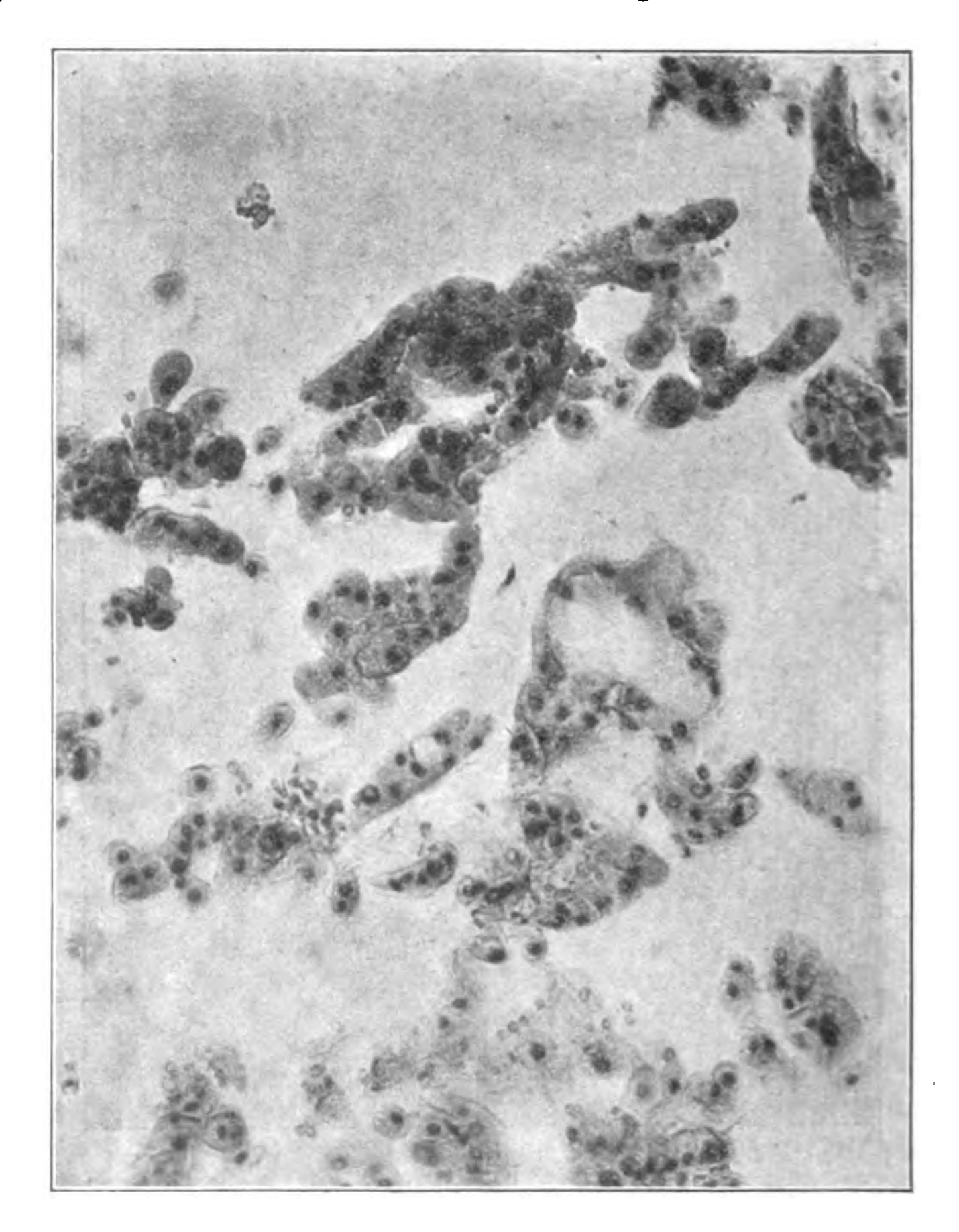


Fig. 2.

Namentlich sind jene Stellen der Geschwulst, die unmittelbar an die hintere Irisfläche grenzen, reich an solchen Bildern.

In dünnen Schnitten sieht man ferner nicht selten, dass zwei aneinanderliegende Zellen durch Riffe und Stacheln ganz in derselben Weise mit einander verbunden sind, wie im normalen Epithel.

Zwischen den oben beschriebenen Zellsträngen, und zwar am meisten in dem hinteren Geschwulstantheile, zieht in allen möglichen Richtungen ein faseriges kernloses Gewebe, welches die weiten, stark gefüllten Blutbahnen enthält. Das faserige Gewebe reicht bis unmittelbar an die Blut-

säule heran; von einer Gefässwand, sei dieselbe geschichtet oder auch nur aus einer Endothel-Lage bestehend, ist gar nichts zu sehen. Eingebettet zwischen

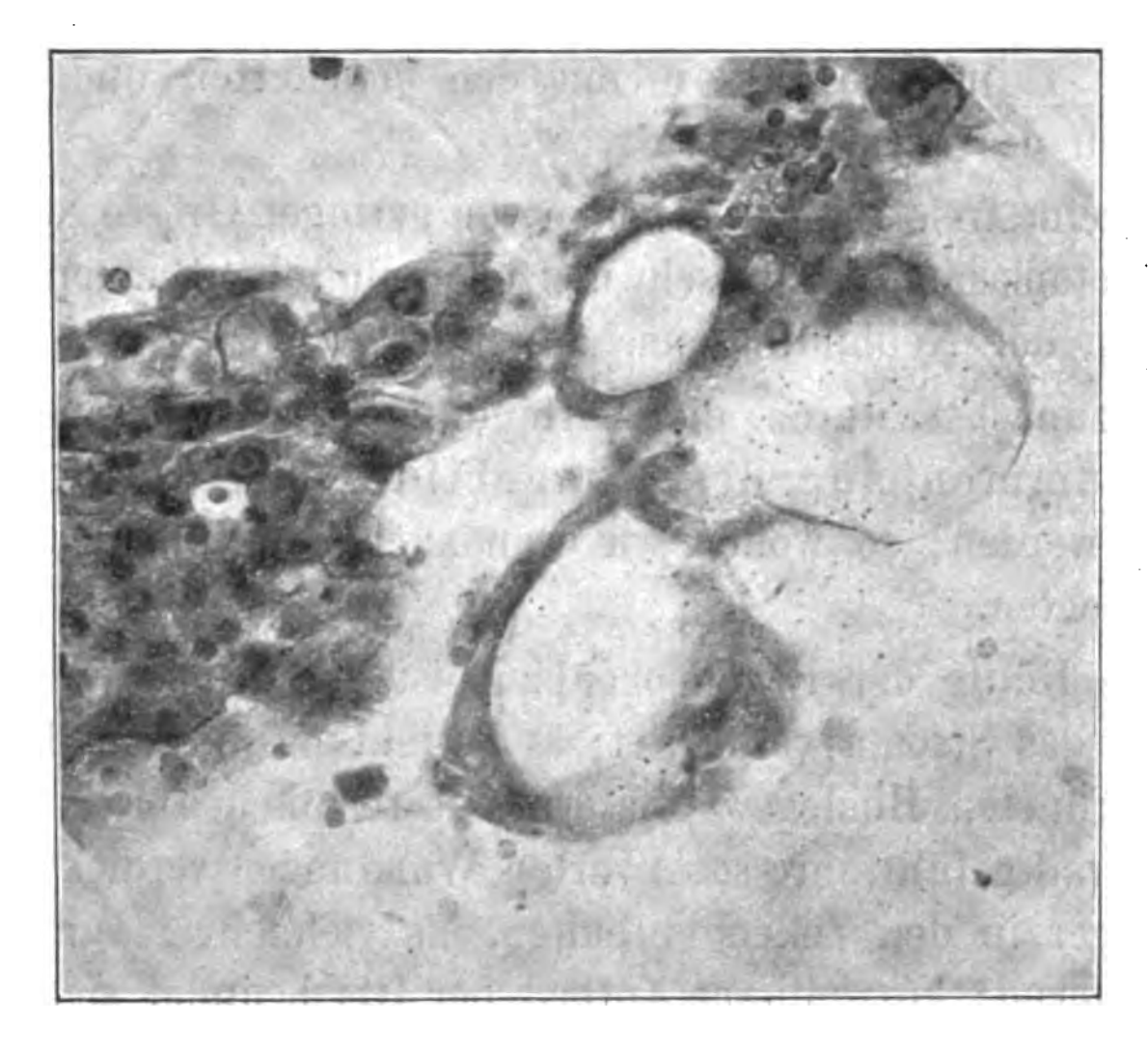


Fig. 3.

den Fasern liegen zahlreiche Haufen von rothen Blutkörperchen und einkernige Leukocyten; in geringerer Menge sind auch mehrkernige weisse

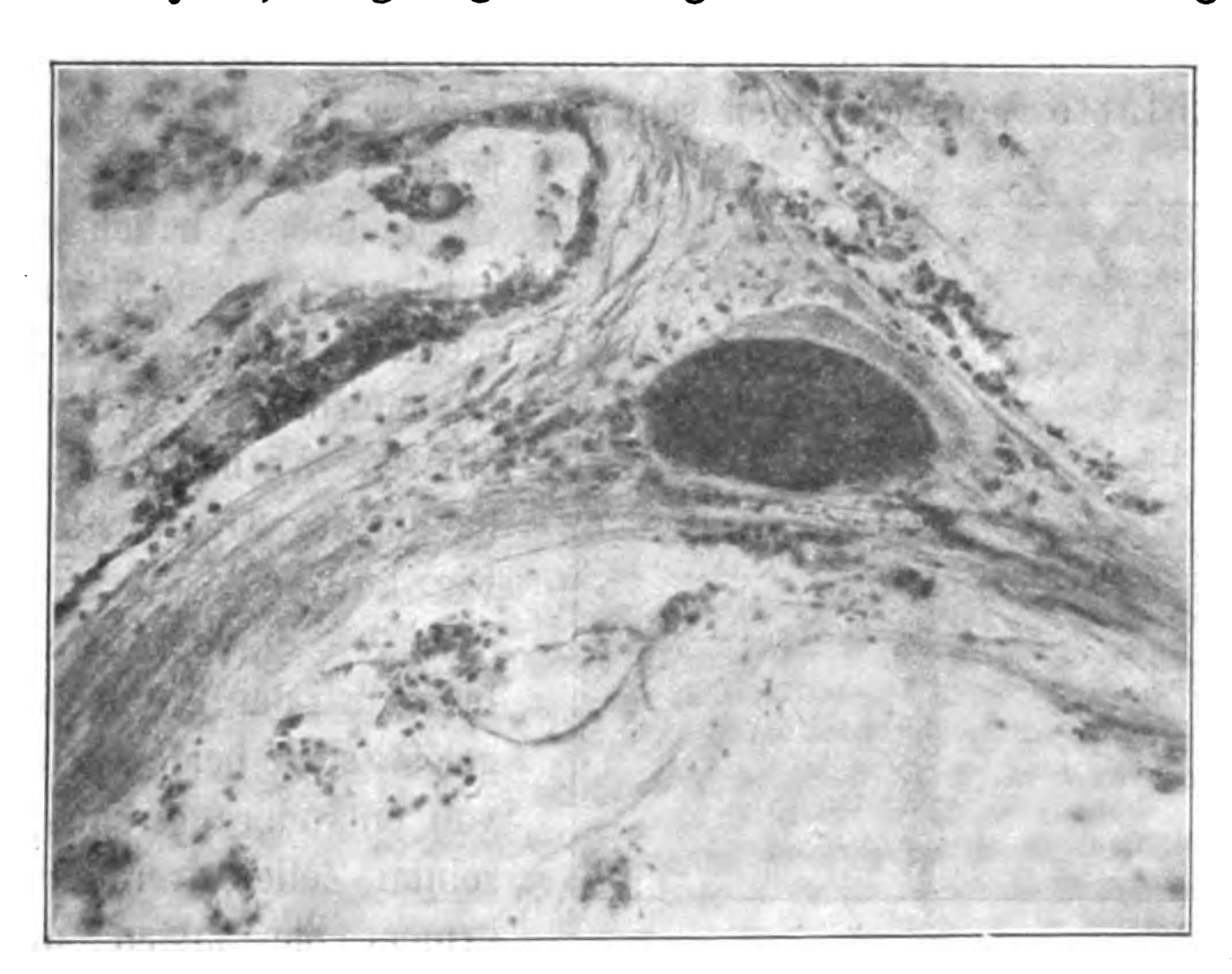


Fig. 4.

Blutkörperchen vorhanden. (Siehe Fig. 4.) Dieses Faserwerk muss wohl als entarteter Glaskörper angesprochen werden.

Verfolgt man die Blutbahnen an Schnittreihen in ihrem Verlaufe gegen die Regenbogenhaut zu, so kommt man zu immer grösserem Kaliber und findet endlich eine mächtige, der Irishinterfläche nahezu parallel streichende Blutsäule in Communication mit den erweiterten und strotzend gefüllten Gefässen des Iris-Stroma's.

Auch einzelne freie Pigmentschollen von geringer Grösse sowie Pigmentkörner im Protoplasma der Geschwulstzellen und Leukocyten sind fast in allen Antheilen der Neubildung nachzuweisen.

Da wir zunächst durch die Verbindung der Blutbahnen auf einen innigeren Zusammenhang des Neugebildes mit der Regenbogenhaut geleitet werden, so wollen wir nun auch die Veränderungen in der letzteren betrachten.

Die obere Hälfte der Regenbogenhaut ist am meisten verändert. Im Ciliartheile ist das Stroma verdichtet; es besteht aus festen, der Oberfläche parallel angeordneten Bindegewebsfasern mit reichlichen Kernen, die Blutgefässe sind prall gefüllt, ihre sonst zarten Wandungen verdickt, das Stroma-Pigment weniger in den Zellen enthalten, als vielmehr in groben Schollen im Gewebe lagernd: kurz, dieser Antheil der Iris befindet sich im Zustande chronischer Entzündung mit Uebergang in Narbenbildung. An näher gegen den wagerechten Meridian geführten Schnitten findet man noch kleinzellige Infiltration in flachen Herden angeordnet, als ein früheres Stadium der Entzündung.

Im mittleren und innersten Dritttheile der Regenbogenhaut treten im Pigmentblatte Veränderungen sehr auffallender Natur hervor. Dasselbe ist über den Pupillarrand hinaus vorgeschoben, hakenförmig umgebogen und umklammert gemeinsam mit einer ähnlichen hakenförmigen Ausbiegung im ciliaren Antheile, die Vorderfläche der Geschwulst. (Siehe Fig. 1 *a* u. *b*.)

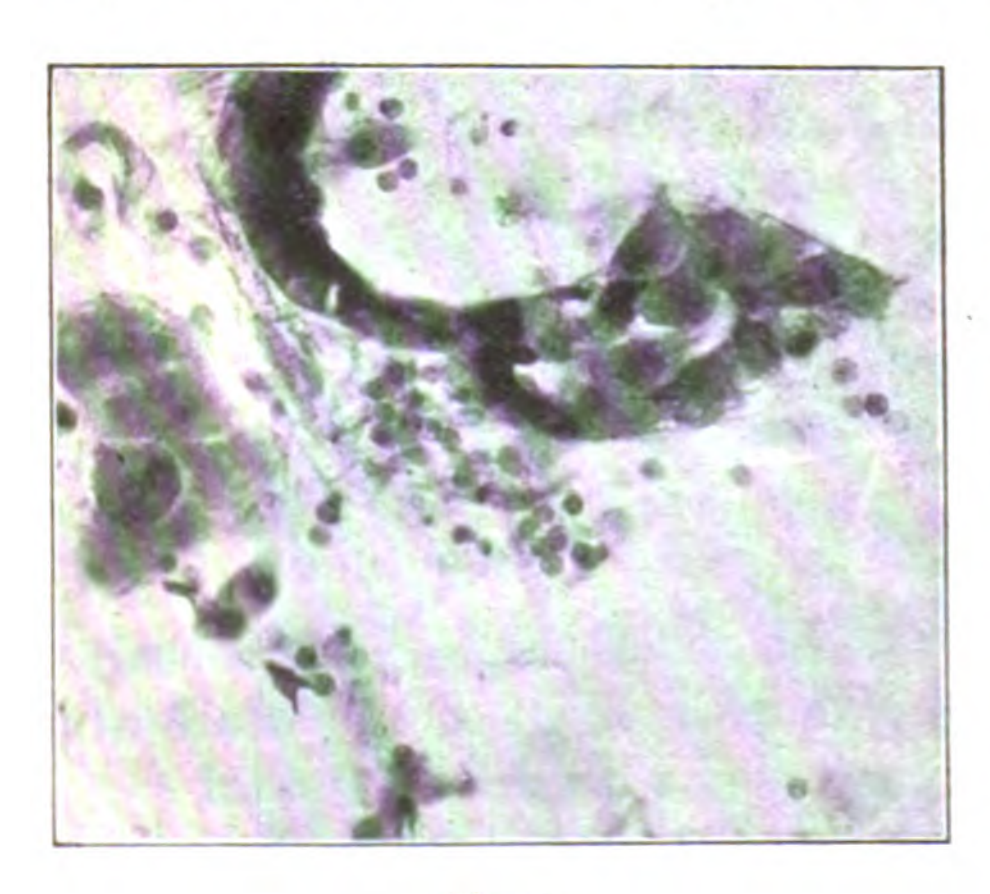


Fig. 5.

Etwa in der Mitte der Irisbreite ist das Pigmentblatt aufgelöst, seine beiden Zellschichten von einander getrennt; die einzelnen Zellen werden pigmentärmer; sie lassen den Kern durchschimmern, und endlich gehen sie in pigmentlose Geschwulstzellen über. Man kann diesen Uebergang von der tiefschwarzpigmentirten Zelle des retinalen Irisblattes bis zur pigmentfreien Epithelzelle der Geschwulst an mehreren Stellen ganz

deutlich sehen, so dass ein Zweifel über die Abstammung der Geschwulstzellen nicht bestehen kann. (S. Fig. 5.) Dass auch die Blutgefässe der Geschwulst hier mit denen des Iris-Stroma in Verbindung treten, wurde schon erwähnt.

Wesentlich anders gestaltet sich das Bild in der unteren Hälfte der Regenbogenhaut. Hier ist das Stroma-Gewebe, obwohl auch ein wenig verdichtet, doch nicht so narbig wie oben; nur an der Vorderfläche, sowie am Pupillarrande finden wir einschneidendere Veränderungen. Fast die ganze Vorderfläche ist mit einer zarten Schicht, aus Leukocyten und rothen Blutkörperchen bestehend, überdeckt; ferner liegen sowohl am Pupillarrande,

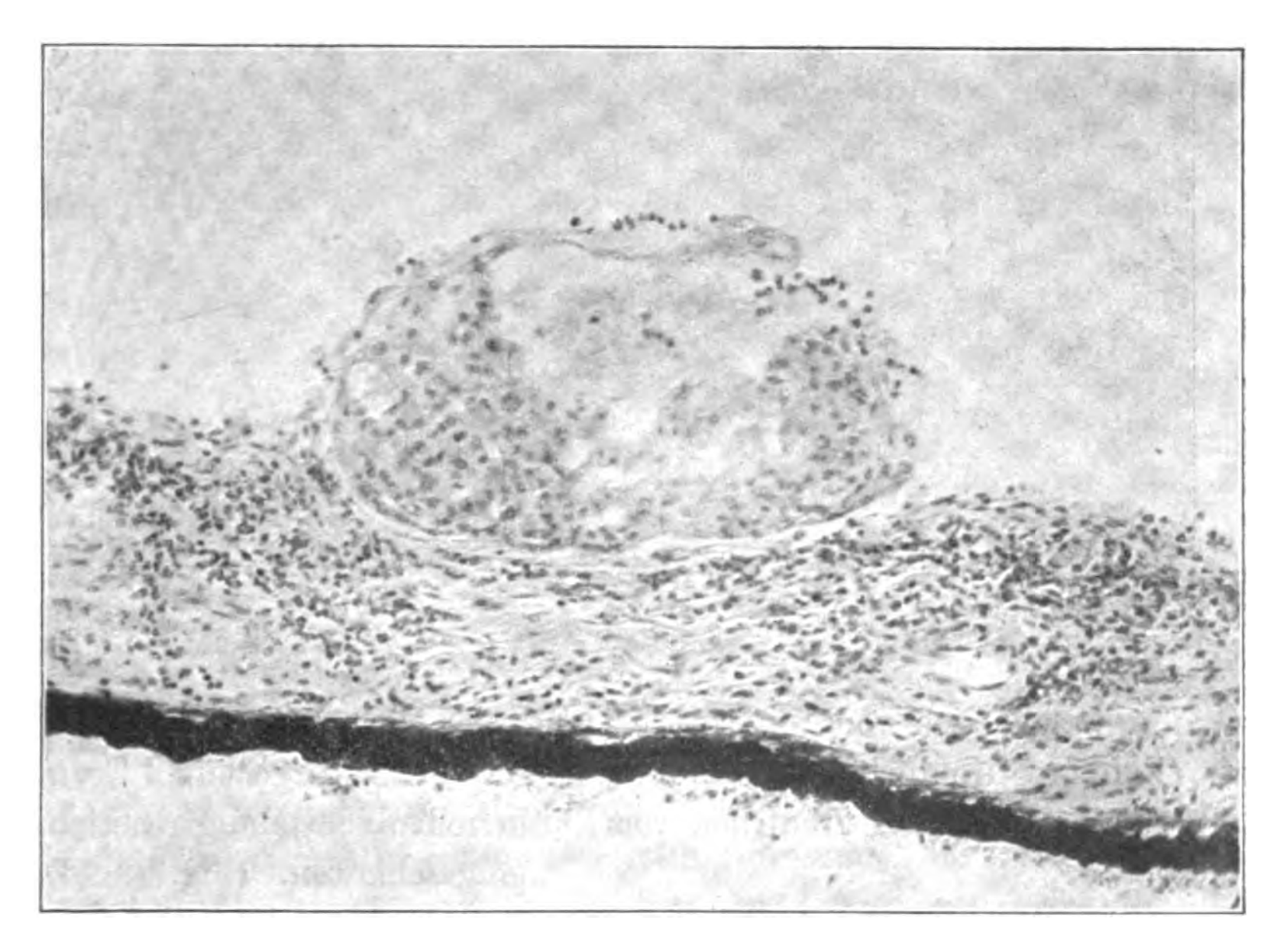


Fig. 6.

als auch vertheilt über die Vorderfläche kleinere und grössere Knötchen auf, welche im Schnitte zum grossen Theile als concentrisch geschichtete Massen von Epithelzellen sich erweisen, von ganz derselben Form, wie die oben beschriebenen Geschwulstzellen. (S. Fig. 6.) Auch die Oberfläche der Knötchen, Einbuchtungen derselben und Hohlräume in ihrem Gefüge enthalten weisse und rothe Blutkörperchen.

Das umgebende Gewebe der Regenbogenhaut zeigt wenig Reaction, es ist nur in unmittelbarer Nähe der Knötchen ein wenig zellig infiltrirt. Eine Gewebsverbindung zwischen Knötchen und Irisgewebe kann nicht festgestellt werden. Ganz analoge kleine Anhäufungen von Geschwulstzellen liegen auch in der hinteren Kammer am unveränderten Pigmentblatte lose

auf. (S. Fig. 7 *a.*) Auch sind dort weisse und rothe Blutkörperchen und einzelne isolirte Geschwulstzellen an das Pigmentblatt angeklebt. (S. Fig. 7 *b.*) Die untere Kammerbucht ist von einer zusammenhängenden Geschwulstmasse von demselben histologischen Charakter, wie die Hauptgeschwulst,

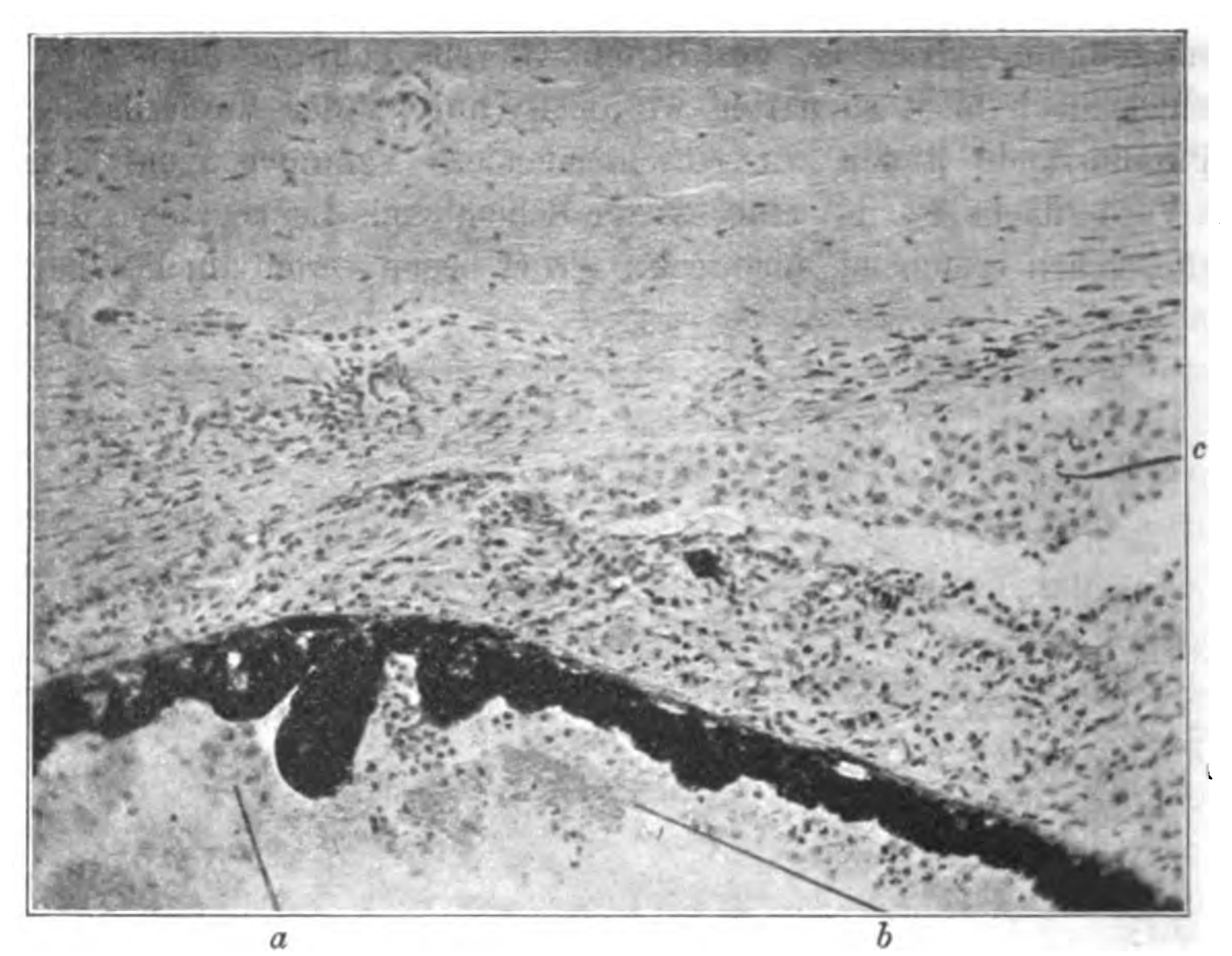


Fig. 7.

ausgefüllt, welche sich eine Strecke weit längs der Hornhauthinterfläche hinzieht. (Fig. 7 *c.*) Endlich fand sich auch noch in der glatt geheilten Cornealschnittwunde ein kleines Häufchen von Epithelzellen vollständig reactionslos eingeschlossen. (Fig. 8.) Doch wollen wir nicht behaupten, schon wegen der völlig fehlenden Reaction, dass dies wirklich verschleppte Geschwulstzellen sein müssen, da es ja nicht unmöglich wäre, dass bei der Schnittführung Partikel vom Hornhautepithel in die Wunde gelangten.

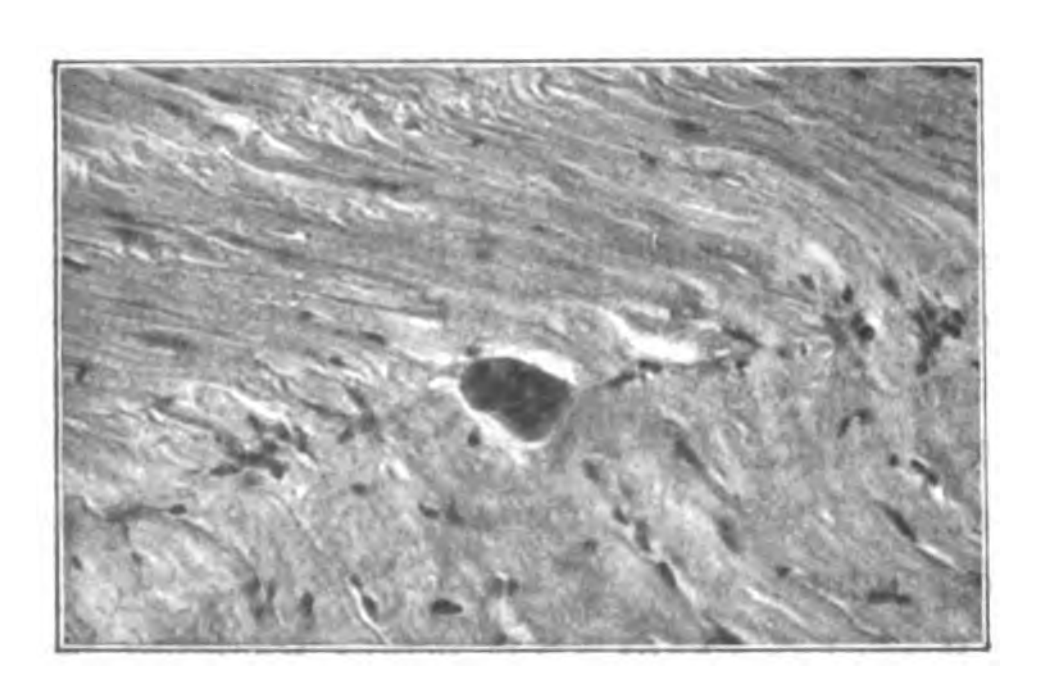


Fig. 8.

Die Veränderungen der übrigen Antheile der vorderen Augapfelhälfte haben einen mehr passiven Charakter.

Die Linse ist zwar im Ganzen nach unten-hinten verschoben, an ihrer vorderen Fläche oben abgeplattet, aber im Gewebe wenig verändert. Es

zeigt sich hier und da Wucherung des Kapselepithels in geringem Umfange, einzelne Bläschenzellen und Morgagni'sche Kugeln in der Nähe des oberen Linsenrandes.

Die Zonulafasern sind verdickt, oben (nahe an ihrer Anheftung an die Kapsel) abgerissen; demzufolge durchziehen ihre peripheren Enden in vielfacher Verschlingung und Aufrollung das Geschwulstgewebe.

Die Ciliarfortsätze sind oben durch die andrängenden Geschwulstmassen nach rückwärts gezerrt. (Siehe Fig. 1 *c*.) Es hat den Anschein, als ob bei dieser Ortsveränderung der Zug der in die Geschwulst verflochtenen Zonulafasern einen hervorragenden Antheil hätte. Der Gewebsaufbau der Ciliarfortsätze ist nicht geändert, die Cylinderzellenschichte ist durch anliegende Tumormassen gedrückt und verschoben, doch ist nirgends eine Wucherung dieser Zellen oder ein Uebergang in Geschwulstzellen wahrzunehmen. An der Horn- und Lederhaut ist ausser dem oben erwähnten Epitheleinschluss nichts verändert.

Die vorliegende Geschwulst ist also eine Neubildung, die ihrer Hauptmasse nach aus Epithelzellen besteht, welche ohne jede Zwischensubstanz zu Strängen und Schläuchen angeordnet sind. Und zwar lassen sich diese Zellen als Abkömmlinge des gewucherten Pigmentblattes des oberen Irisantheiles nachweisen. Auch die Ernährungsbahnen führen in das Gewebe der Regenbogenhaut zurück. Aus diesen Gründen ist als Ausgangspunkt der Neubildung der retinale Antheil der Regenbogenhaut zu bezeichnen, um so mehr als alle anderen in Frage kommenden Gewebe keine Spur activer Wucherung zeigen. Der histologischen Structur nach kann der Tumor nur als Carcinom aufgefasst werden.

Im weiteren Fortschreiten nach hinten hat die Geschwulst die oberen Zonula-Fasern von ihrer Linsenanheftung getrennt, die Linse aus ihrer Lage gebracht. Der Glaskörper, an welchen der Tumor nun gelangte, entartete zu einem Fasergewebe und wurde in diesem Zustande von der eigentlichen Geschwulstmasse aufgenommen. In den hinteren Antheilen der Neubildung spielte Entzündung, man kann fast behaupten, Vereiterung, ab: ein Vorgang, der uns bei einem Carcinom nicht auffallen kann. Bei der zarten Beschaffenheit der prall gefüllten Blutbahnen ist auch das häufige Vorkommen grösserer und kleinerer Blutungen erklärlich.

Die Zellanhäufungen an der Iris-Vorderfläche, in der hinteren Kammer und im unteren Kammerfalze sind als einfache Aussaaten der primären Neubildung anzusehen; auch erkennen wir in der letzten Localisation die unmittelbare Ursache der Binnendrucksteigerung.

Der Fall erschien klinisch als ein Unicum. Auch in der zugänglichen Literatur ist kein Fall verzeichnet, welcher mit dem hier beschriebenen ganz übereinstimmen würde. Am nächsten kommt (in klini-

scher, wie in anatomischer Hinsicht) die Geschwulst, welche Professor MICHEL[1] 1878 als Endothel- und Epithel-Krebs, von den Ciliarfortsätzen ausgehend, aus dem ausgeschälten Augapfel einer 41jährigen beschrieben. Die hintere Iris-Schicht stand in einem, wenn auch nur losen Zusammenhang mit der Neubildung. Sodann hat 1891 TREACHER-COLLINS,[2] der überhaupt als Drüsen des Strahlenkörpers zahlreiche röhrenförmige Einstülpungen oder Faltungen beschreibt, einen Fall von Drüsenkrebs des Strahlenkörpers erwähnt; das Präparat stammte aus der Sammlung von MOORFIELDS und war vorher als Sarcom beschrieben worden. Derselbe Verf.[3] hat 1894 einen neuen Fall an einer 28jährigen beschrieben. Das linke Auge war 6 Monate zuvor an heftiger Entzündung erkrankt, jetzt blind und gespannt, mit Pupillen-Sperre, und wurde entfernt. Die Geschwulst wächst vom oberen Strahlenkörper, drängt die Regenbogenhaut nach vorn, die Linse nach hinten und ist in den vorderen $^3/_5$ schwarz, in den hinteren $^2/_5$ weiss. Die Zellen sind epithelial und dazu drüsenartig angeordnet. Endlich hat LAGRANGE[4] ein primäres Carcinom der Strahlenkörper-Fortsätze bei einem 8jährigen Knaben beschrieben. Aber das Auge war schon seit der Geburt fast blind gewesen. An dem Ciliarkörper sassen zwei kleine, weisse Knötchen; darin fand man Drüsenschläuche mit Cylinderzellen, auch metatypischen.

Der Ausgang des Carcinomes vom retinalen Antheile der Regenbogenhaut dürfte anfangs etwas befremden, weil wir gewohnt sind, diesen Antheil als ein starres, wohl passiven Locomotionen, aber nicht activer Wucherung fähiges Gebilde aufzufassen. Seit jedoch GUSTAV WOLFF[5] durch seine interessanten Untersuchungen über die Regeneration der Linse, welche der eine von uns (B.) nachgemacht hat und ganz bestätigen kann, klar nachgewiesen, dass das Pigmentblatt der Iris keineswegs seine Proliferationsfähigkeit eingebüsst hat, wird uns die Genese dieser Geschwulst bedeutend einleuchtender erscheinen.

Es soll nicht unerwähnt bleiben, dass sowohl der letzte Fall von TREACHER-COLLINS als der unsrige scheinbar mit einer Entzündung begann. Es ist auch einleuchtend, dass der wahre Charakter einer solchen Geschwulst aus der histologischen Beschaffenheit allein nicht erschlossen werden kann; klinische Beobachtungen des Verlaufes sind unverlässlich. Aber bei der ungemeinen Seltenheit dieser Geschwulstformen

---

[1] Arch. f. Ophth. XXIV. I. 140. Dieser Fall, den TREACHER-COLLINS erwähnt, fehlt in dem Referat von AXENFELD über Carcinom des Ciliarkörpers. (LUBARSCH und OSTERTAG, Ergebn. d. allg. Pathol. 1896.)

[2] Transact. of the Ophth. Soc. XI. S. 55—63. (Vgl. C.-Bl. f. A. 1891. S. 337.)

[3] Ebendas. XIV. S. 83. (Vgl. C.-Bl f. A. 1893. S. 409.)

[4] Tumeurs de l'oeil, Paris 1893, S. 93—101.

[5] „Bemerkungen zum Darwinismus." Biol. Centralbl. Bd. XIV. S. 609 und „Entwicklungsphysiologische Studien." Arch. f. Entwicklungs-Mechanik. Bd. I. Heft 3. S. 380.

wird es wohl noch längeren Studiums bedürfen, bis wir zu sicheren Ueberzeugungen gelangt sein werden.

Die Photogramme wurden hergestellt
Fig. 1 mit gewöhnlichem Aplanat;
Fig. 2. 3. 5 mit Zeiss' Apochromat 4 mm Brennweite, Compens-Ocular 4;
Fig. 4. 8 Reichert Obj. 2. Ocular II;
Fig. 6. 7 Zeiss' Apochromat 8 mm Brennweite, Compens-Ocular 4.

Aus der Augenabtheilung des Primarius Dr. E. Machek in Lemberg.

II. Ueber das Auftreten multipler Neubildungen der Hornhaut und Bindehaut.

Von Dr. **Adam Szulisławski.**

Die verschiedenartigsten Neubildungen, vor allen aber die Melanosarcome, die auf der Cornea und Conjunctiva beobachtet werden, entstammen in überwiegender Mehrzahl der Fälle dem Corneoscleralrande, dem Limbus, und haben, neben den, den verschiedenen Geschwulstarten zukommenden Eigenthümlichkeiten, doch manche gemeinsame Eigenschaften. Erstens finden sie sich fast ausnahmslos bei Individuen in vorgerückterem Alter; zweitens, auch in Fällen, wo sie grosse Ausbreitung gewonnen haben, stehen sie mit dem eigentlichen Hornhautgewebe meistens nur in lockerem Zusammenhange, so dass sie sich leicht und ohne Substanzverlust von Seite der Cornea abtragen lassen; und drittens erweist sich die Sclera weniger resistent als die Cornea, so dass Fälle von tieferem Eingreifen der Geschwulst in dieselbe bekannt sind, ja in einem von Sämisch beschriebenen, wegen recidivirendem Melanosarcom enucleïrten Bulbus, war „die Geschwulst mit der Sclera bis gegen den Aequator hin innig verwachsen", und es haben sich ausserdem an verschiedenen Stellen in der Sclera Metastasen in Form von tiefliegenden pigmentirten Zellen vorgefunden. In der Bindehaut selbst geschieht die Fortpflanzung der Geschwulst meist per contiguitatem. Ob und inwiefern auch eine andere Fortpflanzungsart auf der Conjunctiva sich unter Umständen geltend machen kann, wird die Auseinandersetzung des folgenden, von uns auf der hiesigen Augenabtheilung beobachteten Falles von Melanosarcoma corneae zeigen.

R. L., Bauer, wird am 16. April 1895 auf die Augenabtheilung aufgenommen. 55 Jahre alt. Ein hochgewachsener und kräftiger Mann. Ohne hereditäre Belastung. Sonst vollkommen gesund. Verheirathet, drei gesunde Kinder. Giebt an, ungefähr seit einem Jahre eine dunkle Geschwulst auf dem rechten Auge bemerkt zu haben, die, anfangs hirsenkorngross, mit

der Zeit immer grösser wurde, in wenigen Monaten Erbsengrösse erreicht habe und seit 2 bis 3 Monaten so schnell wachse, dass gegenwärtig der Schluss der Lider sehr erschwert, beinahe unmöglich werde.

Die Untersuchung ergiebt: R. Lider und Conjunctiva tarsi normal. Aus der Lidspalte ragt in der äusseren Hälfte derselben eine über haselnussgrosse Geschwulst von dunkler grau- bis schwarzbrauner Farbe, von glatter, matt glänzender und leicht gelappter Oberfläche hervor. Bei näherer Betrachtung lässt sich feststellen, dass die Geschwulst, die sich bei Betastung ziemlich derb anfühlt, auf dem äusseren sclero-cornealen Rande sozusagen reitet, nämlich so, dass die äussere Hälfte auf einer Strecke von 6—8 mm fest mit der Sclera verwachsen scheint, die innere dagegen auf die Hornhaut zu liegen kommt und bis in den Pupillenbereich derselben reicht. Die Neubildung ist auf ihrer Unterlage gar nicht verschiebbar. Eine Sonde lässt sich von der cornealen Seite unter die Geschwulst auf 1—2 mm leicht einführen und verschieben, in der äusseren Hälfte gelingt das aber nicht. Augengrund normal. Die Diagnose lautete: Melanosarcoma corneae.

Am 18. April wurde die Abtragung der Neubildung und Cauterisation der wunden Stelle mittelst einer galvanocaustischen Schlinge vorgenommen und ausgeführt. Ich muss aber hervorheben, dass diese Operation weder leicht noch angenehm war. Gleich mit dem ersten Griff der Hakenpincette wurde ein Stück des Tumors weggerissen und es entstand in Folge dessen eine enorme Blutung, die die Operation wesentlich erschwerte und die regelrechte Abtrennung der Geschwulst in toto von ihrer Unterlage unmöglich machte. Die Anwendung des Galvanocauters erwies sich, nicht nur zur Stillung der Blutung, als unumgänglich nöthig, sondern auch zur Vernichtung der bezw. zurückgebliebenen Neubildungsreste, da die Gewissheit, ob alles Krankhafte auf scharfem Wege entfernt wurde, nicht bestand.

In wenigen Tagen trat unter Abstossung des Schorfes und Bildung einer glatten Narbe Heilung ein, und der Mann wurde am 8. Mai 1895 entlassen.

Am 2. Juni 1896 meldet sich derselbe Mann auf unserer Augenabtheilung wegen einer auffallend starken Vergrösserung des rechten Oberlides. Er will ungefähr Ende August vorigen Jahres (also 4 Monate nach Exstirpation des Melanosarcoma corneae) eine Verdickung des rechten oberen Lides bemerkt haben, die mit der Zeit langsam zunahm und seit 2 Monaten in raschem Wachsthum begriffen sei.

Schon von der Ferne sieht man, dass die äussere Hälfte des rechten oberen Lides durch einen etwa wallnussgrossen Körper, dessen Umrisse auf der sonst normalen Lidhaut genau sich abzeichnen, vom Bulbus abgedrängt wird. Bei sanftem Druck auf das obere Lid stülpt sich dasselbe um, und gleichzeitig wälzt sich die ganze, enorm grosse, 23 mm lange, 22 mm breite Geschwulst hervor. Die äusseren Merkmale dieser sind genau dieselben,

wie sie beim ersten Tumor beschrieben wurden. Die Grenze zwischen der Geschwulst und der benachbarten gesunden Bindehaut ist überall scharf gezeichnet. Nur der Intermarginalsaum ist auf einer Strecke von 12 mm mit der Neubildung innig verwachsen, die übrige Haut des Oberlides leicht über dem Tumor verschiebbar. Die dem Bulbus zugekehrte Fläche des Melanosarcoms trägt eine deutlich ausgeprägte Delle als Abdruck desselben, und correspondirt mit der nach der Entfernung des ersten Melanosarcoms am äusseren Rande der Hornhaut zurückgebliebenen feinen Narbe.

Am 5. Juni Exstirpation der Neubildung. Die dreieckige, mit nach oben gerichteter Spitze zurückgebliebene Spalte des oberen Lides wurde mittelst einiger Nähte ohne Schwierigkeiten beseitigt. Heilung per primam. Am 14. Juni als geheilt entlassen.

Bei der mikroskopischen Untersuchung erwies sich der Tumor als ein pigmentirtes, kleinzelliges Sarcom mit sehr spärlicher bindegewebiger Stütze und starker Gefässbildung.[1]

Bei näherer Betrachtung dieses Falles bietet sich von selbst die Frage, wie und auf welche Weise die zweite Geschwulst entstanden sei? Wir wollen der Reihe nach alle Möglichkeiten in's Auge fassen.

1. Die zweite Geschwulst konnte unabhängig von der ersteren, also vollkommen selbstständig sich entwickelt haben. 2. Sie bildet eine Metastase der ersteren, oder 3. sie entstand durch Ueberimpfung des primären Melanosarcoms. —

Ad 1. Die erste Möglichkeit, den zweiten Tumor als einen selbstständigen, primären aufzufassen, erscheint als höchst unwahrscheinlich, wenn man bedenkt, wie selten überhaupt Neubildungen dieser Art auf der Conjunctiva tarsi zur Beobachtung kommen, und dass gerade der Limbus die

[1] Wir haben Gelegenheit gehabt, im April dieses Jahres einen zweiten ganz ähnlichen Fall zu beobachten und zu operiren. Er betraf eine 45jähr. Frau, bei der auf dem Limbus des linken Auges ein haselnussgrosses Melanosarcom sass, das zur Hälfte die Pupille bedeckte, mit den äussersten Schichten der Hornhaut in innigem Zusammenhange stand und mit der letzteren einen gemeinsamen Epithelüberzug trug. Es gelang sehr schön, die ganze Geschwulst von ihrer Unterlage zu trennen, und die Heilung erfolgte in wenigen Tagen unter Zurücklassung ganz oberflächlicher, leichter Trübungen am Rande der Hornhaut und einer feinen Narbe auf der Bindehaut. Ganz merkwürdig war eine eigenthümliche Pigmentirung, die sich im Limbus rings um die Hornhaut unregelmässig zerstreut noch vor der Operation vorfand, um am Tage der Operation wieder zu verschwinden, am 3. Tage nach der Operation wieder deutlich zu sehen war und dann allmählich verging. Es dürfte vielleicht das pericorneale Lymphgefässnetz dabei eine Rolle gespielt haben. Die mikroskopische Untersuchung zeigte, dass wir mit einem kleinzelligen Melanosarcom zu thun gehabt haben. Es bestand zwischen beiden Präparaten bloss ein quantitativer Unterschied, da in dem zweiten (von der Frau) nur die Zellen um ein Merkliches grösser und die Bindegewebsfasern zahlreicher und mächtiger waren.

Die Anfertigung sehr schöner mikroskopischer Präparate verdanke ich der Güte des Prosectors am hiesigen allgemeinen Krankenhause, Herrn Dr. Anton Krokiewicz.



Lieblingsstätte für Melanosarcomata bildet. Weiter der Umstand an und für sich, dass die zweite Geschwulst kurz nach Exstirpation der ersteren sich zu entwickeln anfing, drängt schon mit Gewalt die Vermuthung auf, dass ein näherer Zusammenhang zwischen diesen beiden Neubildungen bestehen müsse. Und das um so mehr, da unser Patient der sehr wenig gebildeten Klasse von Menschen angehörte, die sich kaum um ihre Gesundheit kümmern, und die um so einer Kleinigkeit willen, wie Dickerwerden eines Lides, besonders wenn es ohne Schmerzen einhergeht, sich bestimmt keine grauen Haare wachsen lassen. Es ist somit selbstverständlich, dass die Verdickung schon ziemlich fortgeschritten sein musste, wenn die Aufmerksamkeit des Mannes darauf gelenkt wurde, dass daher der Anfang des Wachsthums des Neugebildes nicht Ende August, sondern viel früher zu suchen sei. — Es muss auch ausdrücklich hervorgehoben werden, dass die Möglichkeit einer zufälligen Verletzung der Bindehaut des oberen Lides bei der enormen Blutung während der ersten Operation nicht mit voller Sicherheit ausgeschlossen werden könnte, wie auch die Möglichkeit des Zurückbleibens einiger Partikelchen der Geschwulst, was übrigens aus der Art und Weise, wie die Operation ausgeführt werden musste, einleuchtet.

Ad 2. Die Metastasenbildung der Geschwülste überhaupt geschieht auf dem Wege der Lymphbahnen oder der Blutgefässe. Die letzte Fortpflanzungsart bildet nur bei dem vom Blutgefäss-Bindegewebsapparat ausgehenden Sarcom die Regel, sonst wird sie selten beobachtet und ist nur beim Einbruch der primären Geschwulst in die Blutbahn möglich. Ein Blick in unsere Krankengeschichte wird lehren, dass die für das Zustandekommen einer embolischen Metastase erforderlichen Bedingungen in unserem Falle nicht gegeben waren.

Um die Frage, ob vielleicht das zweite Melanosarcom auf dem Wege der Lymphbahnen entstand, zu beantworten, müssen wir auf die Anordnung der Lymphgefässe in der Conjunctiva etwas näher eingehen. — Die erste verlässliche und ausgezeichnete Schilderung derselben stammt von Teichmann. Er unterscheidet die Lymphgefässe der Conjunctiva corneae (Limbus) und die Lymphgefässe der Conjunctiva sclerae. Die ersteren bilden ein zierliches Netz im Limbus conj., welches mittelst zahlreicher Anastomosen mit dem 4—5 mm vom Cornealrande entfernten Lymphgefässnetze der Conjunctiva sclerae verbunden ist. Das letztere besteht aus viel stärkeren Gefässen, die vielfach unter einander anastomosiren, dem Cornealrande parallel ziehen, und endlich in starke klappenhaltige Stämme übergehen, die zum äusseren und inneren Augenwinkel verlaufen. Diese Schilderung wurde durch Waldeyer's eingehende Untersuchungen im Allgemeinen bestätigt, und was in unserem Falle von besonderer Wichtigkeit ist und Waldeyer ausdrücklich betont: dass „die hier besprochenen Lymphbahnen sämmtlich zum inneren und äusseren Augenwinkel hinziehen“.

Und weiter unten sagt Waldeyer: „Ich habe bei Anwendung des ätherischen Extractes der Anacardium-Nüsse nur die Lymphwege der Conjunctiva bulbi, diese aber, namentlich beim Menschenauge, constant und sehr leicht füllen können." — Es wäre somit auf Grund dieser Untersuchungen die Möglichkeit einer Metastase von der Conjunctiva bulbi (bezw. vom Limbus) auf die Conjunctiva tarsi vollkommen ausgeschlossen. — Weitere Untersuchungen desselben Forschers, wie auch Anderer (Schwalbe, Retius), haben ergeben, dass die Cornea und Sclera durch ihr Saftcanalsystem mit conjunctivalen Lymphgefässen in directer Verbindung stehen, womit auch die klinische Erfahrung stimmt, wie der von uns oben angeführte, von Sämisch beschriebene Fall (Melanosarcoma corneae, Metastasen in Sclera) beweist.

Ad 3. Nach den positiven Ergebnissen der Ueberimpfung von Neugebilden von Wehr,[1] Hanau[2] und Eiselsberg[3] verliess die Lehre von Uebertragbarkeit der Geschwülste die Grenzen der Theorie, um in das Gebiet mühsam errungener, streng wissenschaftlicher Thatsachen überzugehen. Es liegen auch klinische Beobachtungen multipler Neubildungen beim Menschen vor, die für diese Art der Uebertragung (d. h. durch Ueberimpfung) geradezu beweisend sind. Ich möchte hier einige dieser Fälle nur beispielsweise anführen.[4]

Kaufmann. Bei einer 81 jährigen Frau ein exulcerirtes Cancroid auf dem Handrücken; nach $1^1/_2$ Jahren ein ähnliches auf der Conjunctiva und Cornea bulbi dextri.

Klebs. Cancroide Zerstörung im Gesicht — Plattenepithel-Carcinom an der grossen Curvatur des Magens.

Kraske. Bei einer 43 Jahre alten Frau ein hochsitzendes, circuläres Mastdarmcarcinom — 10 cm unterhalb desselben, ad anum, ein leicht ulcerirter, harter Knoten ($^3/_4$ cm im Durchmesser).

Moxon. Bei einem 48 Jahre alten Mann ein ulcerirtes Carcinom in der Mitte der Speiseröhre. Perforation in die Trachea. Zahlreiche Carcinomknötchen in den unteren Lungenlappen. Ein ganz ähnlicher Fall von

Erbse, wo die mikroskopische Untersuchung bewies, dass die Zerstreuung der Carcinomknötchen in den unteren Lungenlappen auf dem Wege der Luftröhrchen zu Stande kam.

Lücke. Ein ulcerirtes Carcinom der Zunge und ein kleineres Carcinomknötchen in der Wangenschleimhaut, genau an der Stelle, wo die exulcerirte Zunge und Wange sich berührten.

---

[1] Centralblatt für Chirurgie. 1888. Nr. 24 und 1889. Nr. 29. Carcinom — von Hund auf Hund.

[2] Fortschritte der Medicin. 1889. Nr. 9. Carcinom — von Ratte auf Ratte.

[3] Wiener klin. Wochenschr. 1890. Nr. 48. Fibrosarcom — bei Ratten.

[4] Schimmelbusch. Archiv für klin. Chirurgie. 1889. XXXIX. 4.



BERGMANN. Bei einem 66jährigen Mann ein 3 Monate altes (nicht ulcerirtes) Carcinom der Unterlippe, und ein 5 Wochen altes Carcinomknötchen an der correspondirenden Stelle der Oberlippe.

WEHR.[1] Ein Fall von mehrfachem Hautcarcinom des Gesichtes bei einer 56 Jahre alten Frau, und ein zweiter von dreifachem Carcinom: der Unterlippe, der Oberlippe und Temporalgegend bei einem 60jährigen Bauer.

Diese und ähnliche Fälle, deren Häufigkeit, seitdem die allgemeine Aufmerksamkeit darauf gelenkt wurde, in der Literatur immer grösser wird, liefern den besten Beweis, dass die Fortpflanzung der Geschwülste durch Ueberimpfung gar nicht zu aussergewöhnlichen Seltenheiten gehört. Der Umstand, dass wir in unserem Falle nicht mit einem Carcinom, sondern mit einem Melanosarcom zu thun gehabt haben, dürfte nicht befremden, da bei Uebertragbarkeit einer Geschwulst durch Ueberimpfung weniger der Ursprung und die Art ihrer zelligen Elemente, als vielmehr die Bösartigkeit der Geschwulst in Betracht gezogen werden muss. Die Melanosarcomata aber gehören bekanntlich zu den bösartigsten und, wenn man sich so ausdrücken darf, zu den giftigsten Neubildungen. Wenn daher, wie es oben (bei 1.) bemerkt wurde, die Möglichkeit vorliegt, dass einige Partikelchen nach der Exstirpation der ersten Geschwulst zufälliger Weise im Bindehautsack zurückgeblieben sind, so konnten sie sehr leicht später zu Impfmaterial werden. Die Zeit der Entstehung der zweiten Geschwulst scheint sehr dafür zu sprechen, obwohl es keineswegs in Abrede gestellt werden dürfte, dass die Keime für die zweite Geschwulst schon früher, d. h. vor der Operation der ersteren, implantirt werden konnten, worauf der Sitz auf der, dem primären Melanosarcom gegenüberliegenden, correspondirenden Stelle des Oberlides hinzuweisen scheint, nur dass es bei der Untersuchung einfach übersehen wurde, oder (was wahrscheinlicher) makroskopisch überhaupt unnachweisbar war. — Zwei bösartige Geschwülste auf zwei sich berührenden Epithelflächen, wie die Ober- und Unterlippe, oder Augapfel- und Lidbindehaut, worin die eine nur selten primär erkrankt, bilden schon an und für sich, was v. BERGMANN besonders hervorhebt, „einen vielsagenden Befund“. — Die Untersuchungen des Ueberganges des Gesunden in Neubildungsgewebe an den Grenzzonen verschiedener Geschwülste (WALDEYER, THIERSCH) haben uns gelehrt, die primären Geschwülste von den Metastasen zu unterscheiden. Wir finden bei den letzteren eine scharfe Grenze zwischen dem Gesunden und dem Neugebilde, so dass die Zellen des Standortes wie verdrängt und zusammengedrückt erscheinen, während bei den ersteren ein allmählicher Uebergang und innerer Zusammenhang nachzuweisen ist. Ob aber diese Regel auch auf die durch Ueberimpfung entstandenen Geschwülste auszudehnen sei, besonders wenn dieselbe in einem gleichen Organ stattfindet, muss, was auch SCHIMMELBUSCH richtig hervorhebt, sehr fraglich

[1] V. Congress polnischer Chirurgen. Przegląd lekarski. 1893. Nr. 30.

erscheinen. Es ist nicht zu übersehen, wie TILLMANNS,[1] der keineswegs zu den Bekennern der parasitären Theorie gehört, mit Recht sagt, dass „das Endresultat beim Carcinom, abgesehen von der veränderten Gewebsanordnung, vor Allem in einer fundamentalen Aenderung der biologischen Eigenschaften der Epithelzellen, so dass dieselben förmlich parasitäre Eigenschaften erlangen, besteht". Es ist daher kaum denkbar, dass die Zellen des Standortes sich gegen solche mit parasitären Eigenschaften behafteten Einkömmlinge ganz gleichgültig und reactionslos verhalten könnten, es ist vielmehr wahrscheinlicher, dass die letzteren im Gegentheil den bisher gesunden Zellen des Standortes ihre biologischen Eigenschaften aufdrängen, sie so zu sagen anstecken und auf diese Weise in Mitleidenschaft ziehen. Man kann also von dem Verhalten der Grenzzone eines Tumors, bei Ungewissheit, ob es sich um eine primär entstandene oder überimpfte Geschwulst handelt, keine Aufklärung erwarten.

Zum Schluss wird es mir zur angenehmen Pflicht, dem Primarius Herrn Dr. E. MACHEK für die gütige Abtretung des Materials und dem Herrn Dr. V. WEHR für die Erlaubniss, aus seiner reichen Büchersammlung die nöthige Literatur zusammenzustellen, an dieser Stelle meinen innigsten Dank auszusprechen.

Klinische Beobachtungen.

I. Messing im Auge.

Von Dr. R. Kuthe, Oberarzt an Geh.-Rath Hirschberg's Augenklinik.

I. Fall. — Am 24. August 1894 stellte sich mir während der Abwesenheit des Hrn. Geh.-Rath Hirschberg der 28jährige Förster J. L. aus Ch. mit einer Verletzung des linken Auges vor, welche er vor 8 Tagen durch Explosion einer Messingpatrone erlitten hatte. Sofort nach dem Unfall hatte er selbst durch Zuhalten seines anderen Auges festgestellt, dass das linke erblindet war. Im Laufe dieser 8 Tage war er von fünf Aerzten untersucht und behandelt worden, hatte auch 4 Tage lang in einem Krankenhause gelegen, aus welchem er am Tage vorher als geheilt entlassen worden war.

Die Untersuchung ergab: In dem ziemlich stark geschwollenen linken Oberlide zeigt sich dicht unter dem Augenhöhlenrande eine ungefähr 1 cm lange, $^1/_2$ cm breite, horizontal verlaufende, granulirende Wunde, welche das ganze Oberlid durchsetzt. Das Auge selbst ist stark geröthet, die Pupille weit, die Regenbogenhaut grünlich verfärbt, ihre Zeichnung verwaschen. Der Augenhintergrund ist nicht sichtbar wegen einer starken Glaskörperblutung, welche schon bei focaler Beleuchtung zu sehen ist. Der Augendruck ist nur wenig herabgesetzt. Hell und Dunkel wird nicht unterschieden. Druck auf den Augapfel ist wenig schmerzhaft, dagegen fühlt Pat. heftige Schmerzen bei Bewegungen

[1] Die Aetiologie und Histogenese des Carcinoms. Verhandlungen der deutschen Gesellschaft für Chirurgie. XXIV. Congress 1895.

des Auges, besonders beim Blick nach unten. Auch ist die Beweglichkeit des Augapfels nach unten beschränkt.

Da ich sowohl beim Betasten durch das geschwollene Oberlid hindurch, als auch mit der sanft unter das Oberlid geführten Sonde einen festen Gegenstand zu fühlen glaubte, liess ich den Kranken sofort in's Operationszimmer bringen, kochte, während das Auge gehörig cocaïnisirt wurde, die zu benutzenden Instrumente und schritt sofort zur Operation. Während das Auge stark nach unten gezogen wurde, zeigte sich in der Aequatorgegend des Augapfels, etwas schläfenwärts, eine ausgedehnte Wunde mit einem unter dem Niveau der Bindehaut liegenden Fremdkörper, der unter einigen Schwierigkeiten mit der Pincette gefasst und herausgezogen wurde. Er erwies sich als ein über die Fläche gekrümmtes, ungefähr 1 cm breites Stück Messingblech von unregelmässig viereckiger Gestalt. Mit Pulverschleim bedeckt, hatte sich die grössere Hälfte desselben im Glaskörperraum befunden, während der andere Theil unter der Bindehaut versteckt und nur eine kleine Ecke in der Wunde frei lag. Bei der Extraction erschien klarer Glaskörper zwischen den Wundlefzen, floss jedoch nicht aus. Nach sorgfältiger Desinfection wurde die Bindehautwunde, soweit man hinaufreichen konnte, vernäht, dann verbunden und der Kranke zu Bett gebracht.

Die Heilung verlief ganz glatt und ohne die geringsten Schmerzen, so dass Pat. am 20. Tage mit reizlosem Auge entlassen werden konnte.

Während bei der Aufnahme das verletzte Auge nicht Hell und Dunkel unterscheiden konnte, hatte sich das Sehvermögen bis zur Entlassung so weit gehoben, dass Handbewegungen in 2 Fuss Entfernung wahrgenommen wurden. Im Laufe der nächsten Monate schritt die Besserung des Sehvermögens noch insofern fort, als das excentrische Sehen mit der nasalen Netzhauthälfte nicht unbeträchtlich zunahm. Patient zählt jetzt nach mehr als 2 Jahren nach geschehener Verletzung excentrisch Finger in 4—5 Fuss Entfernung.

Dementsprechend zeigt sich bei der Aufnahme des Gesichtsfeldes in der Mitte ein ziemlich dunkles relatives Scotom von ungefähr 10° Ausdehnung, an welches sich nasenwärts ein absolutes Scotom anschliesst, schläfenwärts dagegen ein Bezirk, in welchem das 1 cm grosse Prüfungsobject gut erkannt wird. In der Horizontalen reicht das Gesichtsfeld von 8—80°, im Meridian VII (Gesichtsfeldschema nach Geh.-Rath Hirschberg) von 10—55°, im Meridian IX von 10—40°. Die Ursache dieser theilweisen Functionsunfähigkeit der Netzhaut zeigt uns der Augenspiegel. Schon bei focaler Beleuchtung nehmen wir unten hinter der Linse graugelbe, mit dunklen Streifen durchsetzte Massen von Bindegewebe wahr, die hervorgegangen sind aus einer massenhaften Blutung in den Glaskörperraum hinein. Mit dem Augenspiegel sehen wir, dass diese Massen sich besonders unten und schläfenwärts weit in die Tiefe erstrecken. Nur oben und nasenwärts ist pigmententfärbter Augengrund sichtbar und darin die helle Narbe der Aderhaut.

Die Spannung des linken Augapfels ist gegen die des rechten nicht merklich herabgesetzt.

Erwähnenswerth ist noch, dass die durch Blutfarbstoff bewirkte grünliche Verfärbung der Regenbogenhaut — die Irisfarbe des rechten Auges ist graublau — lange Zeit hindurch sehr deutlich wahrnehmbar blieb. Ein halbes Jahr nach der Verletzung war die linke Regenbogenhaut noch schwach grün; erst nach 8 Monaten hatte sie fast dieselbe Färbung, wie die des anderen Auges.

Der Fall ist in mehrfacher Beziehung lehrreich:

1. Bezüglich der Diagnose zeigt er, wie leicht selbst eine grosse Perforationswunde des Auges mit einem eingekeilten Fremdkörper übersehen werden

kann, wenn sie einerseits so versteckt liegt, wie bei unserem Falle, und wenn andererseits die Lider und die Umgebung so hochgradig geschwollen sind, dass die Betastung und regelrechte Betrachtung des Augapfels unmöglich ist. Offenbar war hier die Schwellung des Oberlides in den ersten Tagen nach der Verletzung eine noch viel stärkere als zu der Zeit, in der ich den Kranken zu untersuchen hatte.

2. Bezüglich der Therapie lehrt uns der Fall, dass man selbst bei ausgedehnter Durchtrennung der Augenhäute doch nicht so schnell mit der Ausschälung des Augapfels bei der Hand sein soll, wie dies von den Lehrbüchern für solche Fälle vorgeschrieben und in vielen Kliniken, besonders des Auslandes (England, Amerika), ausgeführt wird. Oft wird sich selbst bei schweren durchbohrenden Wunden, wenn keine Verunreinigung stattgefunden hatte, durch Zuwarten der Augapfel erhalten lassen, vielleicht sogar ein Rest von Sehvermögen wie bei unserem Förster, der sich nicht einmal über eine viel längere Dauer des Heilverfahrens beklagen kann. Für ihn war die Erhaltung des Augapfels noch dazu eine Lebensfrage, da er als Einäugiger wohl kaum in seiner Staatsstellung hätte bleiben können.

Was die Prognose anbetrifft, so dürfen wir dieselbe jetzt, nachdem mehr als 2 Jahre seit der Verletzung verstrichen sind, ohne dass Schrumpfung des Augapfels oder Druckverminderung eingetreten ist, wohl als günstig bezeichnen.

II. Fall. — Am Morgen des 11. August 1896 kam während der Abwesenheit des Hrn. Geh.-Rath Hirschberg der 29jährige Schlosser G. St. von hier in die Klinik und gab an, dass er vor 1 Stunde beim Bearbeiten von Messingplatten an der Bohrmaschine eine Verletzung des linken Auges durch einen Messingsplitter erlitten habe.

Die objective Untersuchung ergab: Auf der Schläfenseite des linken Auges befindet sich, 2—3 mm vom Hornhautrande entfernt, eine ca. 1 mm lange Bindehautwunde, in deren Umgebung ein subconjunctivaler Bluterguss sich pfennigstückgross ausbreitet. In der Tiefe der Wunde sieht man unter der Bindehaut etwas Gelbes durchschimmern. Die Spannung des Augapfels ist stark herabgesetzt. Das Auge hat volle Sehschärfe.

Das rechte Auge hat vor 21 Jahren eine schwere Verletzung durch einen Steinwurf erlitten und ist Pat. wegen hochgradiger Schwachsichtigkeit dieses Auges nicht Soldat geworden. Wie die spätere Untersuchung ergab, sieht das rechte Auge für die Ferne nur $^5/_{60}$, für die Nähe grössere Druckschrift. Die Pupille ist unregelmässig, queroval durch zwei kleine verheilte Sphincterrisse. Im unteren inneren Quadranten der Linse zeigen sich dicke, unregelmässige Trübungen, welche oben in das Pupillargebiet hineinragen.

Es wurde sofort zur Extraction des Messingsplitters geschritten, welcher also nicht viel länger als 1 Stunde im Auge verweilte. Nach sorgfältiger Reinigung des Auges mit Sublimat-Augenwasser und Kochen der Instrumente wurde ein dreieckiger Bindehautlappen mit der Basis nach hinten zurückpräparirt, so dass die Lederhaut freilag und die ca. 1 mm lange, dreieckig gestaltete Lederhautwunde deutlich sichtbar war. Da jetzt die Fremdkörperspitze sich als unter dem Niveau der Lederhautoberfläche liegend erwies, mussten zunächst die oberen Lamellen der Sclera mit der Lanze vorsichtig abgetragen werden, um mit einem Instrument die Spitze fassen zu können. Unsere sog. Backentaschenpincette versagte hierbei gänzlich, da auch jetzt noch die Spitze zu wenig hervorragte; dagegen gelang es mit der kleinsten geraden Irispincette, deren Arme an der Spitze gerieft sind, die Hervorragung zu fassen und den Fremdkörper anstandslos nach aussen zu befördern. Derselbe erwies sich als

ein $2^1/_2$ mm langes, in der Mitte 1 mm breites, flach dreieckiges Stückchen Messing mit sehr scharfen Kanten und zwei Spitzen, ähnlich einer Pfeilspitze. Zwischen den Rändern der nicht linearen, sondern unregelmässig dreieckigen Wunde zeigte sich Glaskörper, floss jedoch nicht aus. Nach Berieselung der Wunde mit Sublimat-Augenwasser wurde der dreieckige Bindehautlappen zurückgeklappt und durch eine Naht über der Lederhautwunde befestigt. —

Trotzdem der Kranke so unvernünftig war, sich sofort nach der Operation auf 3 Stunden zu entfernen und schon am 7. Tage die Klinik zu verlassen, um seine Hochzeit zu feiern, erfolgte die Heilung doch vollkommen glatt und reizlos.

Die letzte Untersuchung, 4 Wochen nach der Verletzung, ergab volle Sehschärfe des linken Auges für die Ferne und Nähe. Der Glaskörper war vollkommen klar, der Augenhintergrund normal, ebenso das Gesichtsfeld und die Spannung des Augapfels. Auch die geringe oberflächliche Röthung der Bindehaut in der Gegend des gebildeten Lappens, welche längere Zeit hindurch bestanden hatte, ist verschwunden. Die kleine Narbe der Lederhautwunde ist als dunklere Stelle unter der Bindehaut sichtbar. Eine Vorwölbung der Wundgegend hat nicht stattgefunden.

Da wohl anzunehmen ist, dass das Narbengewebe der Lederhautwunde zur Zeit eine solche Festigkeit erlangt hat, dass das Entstehen eines Staphyloms an dieser Stelle nicht mehr zu befürchten ist, kann die Heilung als beendet angesehen werden.

Es ist demnach ein schwer verletztes Auge, dessen Sehvermögen beim Misslingen der Operation zweifellos verloren gewesen wäre, durch das Zusammentreffen verschiedener günstiger Umstände (Freisein des Splitters und der Wunde von Infectionserregern, sofortiges Erscheinen des Patienten in der Klinik, sofortige und nicht tiefer eingreifende Operation, so dass der Messingsplitter nicht viel länger als 1 Stunde im Augeninnern verweilte) ohne die geringste Schädigung seiner Function erhalten worden. Dieser glückliche Ausgang ist um so erfreulicher, als es sich um das einzige, arbeitsfähige Auge des Arbeiters handelte.

Aus Prof. Hirschberg's Augenklinik.

II. Ein Fall von Ectropium uveae congenitum.

Von Dr. Georg Spiro.


Im Jahrgang 1885 des Centralbl. f. Augenheilkunde berichtet Ancke über drei Fälle von Ectropium uveae congenitum, die kurz nach einander in Prof. Hirschberg's Augenklinik zur Beobachtung kamen. Er weist dabei auf die Seltenheit dieses Befundes hin, den er in der Literatur nur einmal angeführt fand. Es ist deshalb von Interesse, einen ähnlichen Fall kennen zu lernen, der die auffällige Erscheinung in charakteristischer Form zeigte.

Vor Kurzem stellte sich in Prof. Hirschberg's Augenklinik, durch Bindehaut-Beschwerden veranlasst, Frl. A. K., 20 Jahre alt, vor.

Bei der ersten Betrachtung gewann man den Eindruck, dass die Pupille ihres rechten Auges unregelmässig erweitert sei, und einige grössere nebst mehreren kleineren Iriszacken ebensoviel Synechien darstellten.

Bei näherem Zusehen zeigte sich die Pupille rund. Nach unten reichte, durch mehrfache Einkerbungen in einzelne Lappen getheilt, ein Bezirk von tief-

sammetbrauner Farbe, die sich wenig von dem Schwarz der Pupille unterschied, während sie von der blaugrauen Iris sich scharf abhob: Farbe und Aussehen des Bezirkes entsprachen ganz dem des Pigmentblattes der Iris. Die Lappen waren von seichten radiären Furchen durchzogen, die am Pupillarrande regelmässige, zierliche Zähnchen entstehen liessen. Das Ganze ragte über das Niveau der Iris herüber, wie sich durch parallaktische Verschiebung nachweisen liess. Am Pupillenspiel nahm die braune Zone gleichmässigen Antheil und zog sich bei mässiger Mydriasis zu einem schmalen Saume zusammen. Die Breite des grösseren lateralen Lappens betrug 2,5 mm, während sie sonst über 1,5 mm nicht herausging.



R

Sonst bot das rechte ebenso wie das ganze linke Auge nichts Abnormes. Die Function beider Augen war gleich und normal.

Unser Fall ist von den bisher veröffentlichten durch das einseitige Auftreten der Missbildung ausgezeichnet. Ancke nimmt das „constant doppelseitige“ Vorkommen als einen Beweis für ihr Angeborensein in Anspruch. Entzieht der vorliegende Fall diesem Beweisgrund auch den Boden, so spricht er in anderer Hinsicht für Ancke's Annahme. Wie es bei der Ausdehnung der „Pigmentschürze“[1] und dem grossen Farbenunterschied natürlich ist, war die auffallende Bildung von den Eltern der Patientin bald nach der Geburt beobachtet worden. Es besteht also kein Zweifel über ihren congenitalen Ursprung.

Letzterer wird auch von Wicherkiewicz[2] für den von ihm veröffentlichten Fall angenommen. Doch handelt es sich in den von ihm citirten Fällen wie in dem seinigen mehr um traubenartige Pupillarauswüchse am unteren und oberen Pupillarrand, die frei in die vordere Kammer ragten. Sie sassen stellenweise breit auf, theils hingen sie an einem schmalen Stiel. Solchen „pigmentirten Excrescenzen“ gegenüber verdient unser Fall mehr den Namen eines wahren Ectropium uveae.

Ein wahres Ectropium wenigstens des Sphincter iridis wird auch pathologisch angetroffen. So beschreibt Michel[3] einen Fall, bei dem im Gefolge secundären Glaucoms der Pupillarrand hakenförmig nach vorn gekrümmt erschien. Er erklärt den Befund durch mechanischen Zug, während Fuchs[4] eine Atrophie des Iris-Stromas annimmt, von der die Pigmentlage verschont blieb.

Wie weit ähnliche Vorgänge bei der entwicklungsgeschichtlichen Genese des Ectr. uv. cong. eine Rolle spielen, ob mangelnde Involution der Pupillarmembran in Betracht kommt, entzieht sich bei der Seltenheit der Fälle der Beurtheilung.

Hingewiesen sei noch auf die Analogie besonders der Excrescenzen mit den traubenförmigen Bildungen am Auge des Pferdes und anderer höherer Wirbelthiere.

---

[1] So bezeichnet Geh.-Rath Hirschberg anschaulich den Befund.
[2] v. Graefe's Archiv. XXXVII. 1. S. 206.
[3] Ibid. XXVII. 2. S. 263. [4] Ibid. XXIX. 4. S. 223.

Gesellschaftsberichte.

Berliner Ophthalmologische Gesellschaft.

Sitzung vom 15. März 1894.

Hr. Burchardt stellte einen in der Netzhaut eingeheilten Fremdkörper vor, der in der Nähe der Papille klar sichtbar ist. Die Umgebung ist bis auf einen schmalen Saum normal, das Auge vollkommen brauchbar, nur aphakisch, da die Linse ohne Kunsthilfe spurlos resorbirt ist. Der Vortr. hält den Splitter für ein Steinstückchen. Das andere Auge zeigt eine wohlgelungene Star-Ausziehung.

Darauf hält Hr. Burchardt seinen Vortrag über: Conjunctivitis eczematosa. (Publicirt in der Dermatologischen Zeitschrift 1894, referirt S. 175 [1894] dieses Blattes.)

Schliesslich zeigte Hr. Gerloff mit gütiger Beihilfe des Hrn. Benda, der den Projectionsapparat des physiologischen Instituts (Kalklicht) zur Verfügung stellte, zwei Glasphotographien des lebenden menschlichen Sehnerven. Die Papille und ihre nächste Umgebung erschien auf der Bildfläche trotz der etwa 50fachen Gesammtvergrösserung noch scharf genug, um Besichtigung aus der Nähe zu vertragen. Hr. Gerloff berichtete ferner über viele von seinen Vorgängern angestellte Versuche, die er zum Theil auch durch Originalabzüge der Photogramme anschaulich machte.

Sitzung vom 19. April 1894.

Hr. Gutmann bemerkt zu dem Vortrag über Conjunctivitis eczematosa, dass er den Brenner auf Fälle eitriger Hornhautentzündung beschränke. Er erinnert ferner an die weitverbreitete Anschauung, dass eine Tuberculose der Drüsen die besondere Verletzlichkeit des Gewebes und die Neigung zur Geschwürbildung verursache, welche die scrophulösen Ophthalmien auszeichnet.

Hr. du Bois-Reymond macht auf das Augenreiben der Kinder aufmerksam, das viel zu wenig beachtet werde. Wo es gelingt, dies zu unterdrücken, pflegen die Phlyctänen u. dergl. fast ohne Behandlung zu heilen.

Hr. Gerloff beschreibt eine zweckmässige Vorrichtung, zwei Aermel aus steifer Pappe, die bei widerspenstigen Kindern das Augenreiben hindern sollen.

Darauf hielt Hr. Simon seinen Vortrag: Ueber Violettblindheit. (Publicirt im Maiheft 1894 S. 132.)

Sitzung vom 24. Mai 1894.

Hr. Gutmann hielt seinen Vortrag: Ueber subconjunctivale Sublimat-Injectionen. (Publicirt in Schweigger's Arch. f. Augenh. XXIX. S. 361.)

Sitzung vom 21. Juni 1894.

Hr. Arthur König (als Gast) hielt seinen Vortrag: Ueber die Bedeutung des Sehpurpurs. (Publicirt in den Sitzungsberichten der Königl. Akademie der Wissenschaften, 21. Juni 1894, referirt S. 239 dieses Blattes.) In der Discussion bemerkte Hr. Gad (als Gast), dass die nervöse Verbindung zwischen den Ganglien und den Pigmentzellen der Netzhaut bisher noch nie erwiesen wurde. Hr. Benda (als Gast) bestätigte dies.

Sitzung vom 19. Juli 1894.

Hr. Seeligsohn stellte eine acute Chemosis vor, die im Zusammenhang mit der Menstruation wiederkehrte.



Hr. Levinsohn demonstrirte ein geheiltes Secundärglaucom nach Pupillenverschluss. Unter der verwachsenen natürlichen Pupille ist ein Querriss entstanden, der — obwohl in anderer als der beabsichtigten Weise — dem Kranken gutes Sehvermögen verschafft hatte.

Hr. Gutmann zeigte einen Fall traumatischer Abducenslähmung. Im Zusammenhang mit der Verkürzung des Gegenmuskels wurde Refractionsänderung, eine Art spastischer Myopie dieses Auges beobachtet.

Hr. Feilchenfeld hat einen analogen Fall veröffentlicht.

Darauf hielt Hr. du Bois-Reymond seinen Vortrag: Ueber die latente Hypermetropie. (Publicirt in der Zeitschr. f. Psych. u. Physiol. d. Sinnesorgane Bd. VIII. S. 34, referirt S. 496 dieses Blattes [1895, Suppl.-Heft].)

Sitzung vom 18. October 1894.

Hr. du Bois-Reymond stellte ein Netzhautgliom vor. Nachher berichtete Hr. Gutmann über die Edinburger Congresstage und die sich anschliessenden Festlichkeiten.

Sitzung vom 22. November 1894.

Der Schriftführer gab der Gesellschaft Nachricht vom Ableben ihres auswärtigen Mitgliedes Perles in München. Der Vorsitzende widmete diesem Mitbegründer und eifrigen Förderer der Gesellschaft einen Nachruf und gedachte dann auch des verstorbenen Mauthner. Dann berichtete er über die Vorbereitung zur Helmholtz-Gedächtnissfeier.

Hr. Burchardt sprach: Ueber Entfernung von Fremdkörpern aus der Hornhaut. Neben Flachnadel und Hohlmeissel braucht er einen kleinen, zum Stiel schräggestellten, scharfen Löffel von runder Form. Dieses Instrument hat sich gut bewährt und wird vorgelegt. Redner betont die Nothwendigkeit des Verbandes bei der Nachbehandlung.

Ferner demonstrirte Hr. Burchardt einige anschauliche Zeichnungen, welche die Schattenprobe theoretisch darstellen.

Sitzung vom 14. December 1894.

Helmholtz-Gedächtnissfeier. Die Berliner Ophthalmologische Gesellschaft war durch 11 Mitglieder vertreten.

Sitzung vom 24. Januar 1895.

Vortrag des Hrn. Burchardt: Zur Behandlung der Stauungspapille (vorläufige Mittheilung). Vortr. hat vor Jahren einmal einen aufgegebenen Fall von Stauungspapille operirt. Er machte den Sehnerven, wie zur Enucleation, zugänglich und schnitt dann die Scheide an, den Inhalt möglichst unberührt lassend, jedoch ohne Erfolg. Im British Medical Journal fand er später einige Fälle aufgeführt, die ähnlich und angeblich mit Erfolg operirt worden waren. Bei einer anderen Gelegenheit verwendete er ein eigens construirtes Messer mit gedeckter Klinge, das einen Längseinschnitt in die Scheide macht. Erfolg war allerdings wieder nicht zu verzeichnen. Ein weiterer Fall, der nach der Vorgeschichte etwas günstigere Aussicht bot, wurde nach der Operation zuerst etwas verschlechtert, dann aber in geringem Maass gebessert, so dass er zu weiteren Versuchen ermuthigte. Kürzlich hat nun Vortr. einen Fall, der beiderseits ohne Lichtschein war, mit dem Quincke'schen Stich operirt (Punction der Rückenmarkshäute in der Lendenwirbelgegend und Abzapfung von Cerebrospinalflüssigkeit). Schon am Abend des Operationstages hatte die Vorragung



der Papille abgenommen und verringerte sich in Kurzem noch weiter. Leider kehrte die Lichtwahrnehmung nicht wieder, aber die Pupillen wurden später eng, so dass eine gewisse Wirksamkeit dem Eingriff nicht abzusprechen sein dürfte. Er müsste allerdings wohl etwas früher versucht werden.

Hr. Gutmann bemerkt dazu, dass in Frankreich die Anschneidung der Sehnervenscheide von de Wecker schon früher erprobt worden ist. Zu einem bekannten (von Hahn trepanirten) Fall trägt er nach, dass von Hahn neuerdings bei einem Rückfall der Hirnerscheinungen ebenfalls der Quincke'sche Stich versucht worden sei, aber ohne Erfolg. Die Section hat inzwischen ein Gliom ergeben. (Vgl. 1893, S. 143. 169.)

Hr. Feilchenfeld machte auf eine im Frühjahr und Herbst ziemlich regelmässig wiederkehrende Epidemie schnell verlaufenden Schwellungscatarrhs aufmerksam. Diese Form ist offenbar besonders contagiös, da ganze Familien in kurzer Zeit befallen werden.

Sitzung vom 28. Februar 1895.

Hr. Benda (als Gast) zeigte histologische Augenpräparate, nach eigner Methode in Salpetersäure und Alkohol conservirt, und fügte erläuternde Bemerkungen hinzu.

Sitzung vom 21. März 1895.

Hr. Seeligsohn stellte einen durch Jodkalium geheilten Fall von Exophthalmus vor. Die Augenhöhle schien harte, knollige Geschwülste zu enthalten; er diagnosticirte Periostitis.

Hr. Gutmann besprach einen ähnlichen Fall, vermuthlich Dakryadenitis chronica. Eine fühlbare Verdickung des unteren Orbitalrandes soll für Periostitis besonders bezeichnend sein.

Sitzung vom 16. Mai 1895.

Hr. Burchardt stellte zwei Fälle vor. 1. Eine Keratitis, entstanden durch Verletzung, die ganz den Charakter der parenchymatösen Form zeigt. Mit dem Lupenspiegel erkennt man, dass die Trübung aus feinen Strichen zusammengesetzt ist. 2. Ein einfaches Glaucom, complicirt mit Verletzung, das für Unfallbeurtheilung besonderes Interesse darbot.

Sitzung vom 20. Juni 1895.

Hr. du Bois-Reymond trug vor: Kritische Betrachtungen zur Lehre vom Accommodationskrampf. Der Vortr. ist der Ansicht, dass es bisher noch kein Mittel giebt, im Einzelfall wirklich nachzuweisen, dass der Ciliarmuskel krampfhaft angespannt sei. Ohne die Existenz dieses Krampfes bestreiten zu wollen, halte er ihn für recht selten, und wolle versuchen, die zahlreichen Fälle, die von manchen Beobachtern diagnosticirt würden, in abweichender Weise zu deuten. Es handelt sich meist um junge Menschen, bei denen die Refraction in schneller Aenderung begriffen sei. Viele halten den Krampf für eine der Ursachen beginnender Myopie. Man kann aber ebensowohl auch das Umgekehrte annehmen, nämlich dass die willkürliche Innervation des Ciliarmuskels vielmehr in Folge der geänderten Refraction falsch bemessen wird und in ein früher gewohntes Associationsverhältniss mit der Convergenz zurückfällt. Daraus müssen sich Zustände ergeben, die mit den Beobachtungen gut übereinstimmen. Als Analogon kann man den vollcorrigirten Hypermetropen heranziehen, der auch kurzsichtig erscheint. Ein wirklicher Krampf würde

übrigens, wenn man nach anderen Muskeln schliessen darf, etwas abweichende Erscheinungen hervorbringen. Die Bezeichnung: „Accommodations-Verirrung" sei vielleicht passender als der übliche Name „Krampf", solange man nicht bewiesen habe, dass der Ciliarmuskel thatsächlich unwillkürlich innervirt werde. Indessen verwahrt sich Vortr. gegen die Annahme, dass er diese Theorie auf alle Fälle ausdehnen wollte. Die Herren Burchardt, Gutmann, Feilchenfeld und Fürst nahmen sämmtlich gegen diese Ausführungen Stellung.

Alsdann sprach Hr. Jacobsohn über: Blennorrhoea neonatorum. Er suchte nachzuweisen, dass die Krankheit in den letzten Jahren häufiger vorkomme und will durch eine Commission vorbeugende Maassregeln bearbeiten lassen.

Sitzung vom 18. Juli 1895.

Hr. du Bois-Reymond demonstrirte drei Augenspiegel aus dem Anfang der fünfziger Jahre: Ein ältestes Modell, genau nach Helmholtz' Zeichnung von 1851 gebaut, ein Modell nach Graefe aus derselben Periode, und ein aus Brecht's Armamentarium entnommenes Instrument, das neben dem unbelegten auch schon den belegten Spiegel enthält.[1]

Sitzung vom 24. October 1895.

Hr. du Bois-Reymond zeigte der Gesellschaft die farbigen Photographien von Joly in Dublin. Auf einer Glasplatte sind mit Hilfe einer Liniirvorrichtung feine Striche in drei Tinten gezogen, entsprechend den drei Grundfarben. Das hinter diesem „Farbenschirm" aufgenommene Negativ wird auf Glas copirt und die Copie wieder mit einer ähnlichen liniirten Farbenplatte bedeckt, wobei die Striche genau in Schirm und Bild zusammenpassen müssen. Die Schattenwerthe der photographischen Copie stufen aber das Gemisch der drei Grundfarben so ab, dass überall die richtigen Mischtöne entstehen, sobald man das Bild aus einiger Entfernung betrachtet. Die Camera bildet bei diesem Verfahren also gleichsam ein Modell des Auges nach der Young-Helmholtz-schen Theorie. Der Vortr. projicirte die Bilder mit dem Kalklicht-Apparat. Hr. Prof. Arthur König war als Gast anwesend. Die Zusammensetzung des Bildes aus drei einfachen Tönen wurde schliesslich unter dem Mikroskop demonstrirt.

Sitzung vom 21. November 1895.

Hr. Feilchenfeld stellte einen Fall isolirter angeborener Abducensparese vor. Dann sprach Hr. Burchardt über seine Methode der Trichiasis-Operation. Stiellos eingepflanzte Lippenschleimhaut wird in den gespaltenen Lidrand gefügt. Zur Nachbehandlung hat sich Nosophen gut bewährt. Herr Hirschberg berichtigte eine Angabe des Vortr. dahin, dass van Millingen nicht der Urheber der beschriebenen Operation sei.

Sitzung vom 19. December 1895.

Hr. Moll sprach: Ueber 150 Fälle postdiphtherischer Accommodationslähmung. (Publicirt Januar 1896, S. 2.)

---

[1] Die beiden älteren Spiegel, aus Waldau's Nachlass erworben, sind zur Zeit in der Augenspiegel-Sammlung der Gewerbe-Ausstellung (Chemie-Gebäude) zu sehen.



Journal-Uebersicht.

I. Archiv für Augenheilkunde. Bd. XXXI.
Die Originalartikel aus den letzten Heften der englischen Ausgabe, erstattet von Privatdocent D. R. Greeff in Berlin.

Heft III.

1) **Javal's Ophthalmometer als Chromatometer eingerichtet zur Prüfung auf Farbenblindheit,** von Carl Weiland, M. D., Philadelphia.

Zur Prüfung des Farbensinnes zeigten sich am meisten geeignet Mischfarben, welche dadurch zu Stande kommen, dass polarisirtes Licht durch eine Quarzplatte und hierauf durch ein Nicol'sches Prisma geht. Verf. beschreibt eine Vorrichtung, vermittelst derer man diese Bedingungen leicht am Javal-schen Ophthalmometer herstellen kann.

---

2) **Ein gerader Arm, verbesserte Skala und andere Verbesserungen an Javal's Ophthalmometer,** von Dr. Carl Weiland, Philadelphia.

---

3) **Eine neue Methode die Nähte bei der Verlagerung zu befestigen,** von Dr. Melville Black, Denver, Col.

Oberhalb und unterhalb des Muskels wird ein Seidenfaden neben der Cornea eingestochen und in horizontaler Richtung von der Cornea durch diese (?) und etwas oberflächliche Sclera fortgeführt. Die Enden des Fadens sind zusammengeknotet, so dass beim Hindurchziehen an der Einstichstelle eine Schlinge entsteht. Durch diese wird die Nadel hindurchgeführt und dann fest zugezogen. Beide Fäden werden nach rückwärts durch den abgeschnittenen vorzulagernden Muskel geführt und dann oberhalb desselben kräftig verknotet.

---

4) **Ueber den schädlichen Einfluss einer Menstruationsstörung auf den Verlauf einer Keratitis interstitialis,** von John Dunn, Richmond.

Bei einem 14jähr. Mädchen zeigte sich vor der ersten Menstruation Verschlimmerung einer beiderseitigen Keratitis interstitialis, welche mit dem Beginne der Menstruation nachliess.

---

5) **Ein ungewöhnlicher Fall von hyalinen Massen auf der Papille,** von H. Gifford, Omaha.

---

6) **Eine Orbicularis-Pupillenreaction,** von H. Gifford, Omaha.

---

7) **Ueber die in der Peripherie des Fixationsfeldes vorkommende Diplopie,** von A. W. Alling, New-Haven.

In der Peripherie des Fixationsfeldes tritt bei normalen Augen Diplopie ein, wenn das Bild eines Objectes aus der Macula lutea des einen Auges bereits herausfällt, während das andere Auge noch fixirt. Beim Blick nach oben trägt zur Erzeugung normaler Doppelbilder bei, dass wir nicht gewöhnt sind, in dieser Blickrichtung zu convergiren. Betrachten wir nahe, oben gelegene Gegenstände, so tritt deshalb leicht Divergenz und damit seitliche, gekreuzte Diplopie ein. Demnach ist es nicht möglich, daraus allein, wie Duane es thut, auf Lähmung des Rectus superior zu schliessen.

---

8) **Traumatische Lähmung des Nervus abducens,** von H. Moulton, F. A. Smith, Ark.

---

9) Ein Fall von Dermoidcyste der Orbita, von B. Millikin.

10) Eine klinische Studie über 167 Fälle von Glaucoma simplex, von W. Zentmayer und C. Posey, Philadelphia.

Referent vermisst die Angabe, was die Verff. unter Glaucoma simplex verstehen. Sie fanden unter 22,680 Patienten 167 Fälle dieser Erkrankung.

11) Behandlung syphilitischer Affectionen mit Quecksilber, Jodkalium und Pilocarpin combinirt, von H. Burnham.

Um den günstigen Einfluss der Behandlung syphilitischer Erkrankungen mit Quecksilber und Jodkali zu erhöhen, räth Verf., in frischen Zuständen gleichzeitig Pilocarpin zu injiciren.

Heft IV.

1) Ueber Hemichromatopsie und das Fehlen eines gesonderten corticalen Farbencentrums, von A. W. Holden.

Eigene Beobachtungen lassen den Verf. zu dem Schlusse kommen, dass die ältere Annahme eines gesonderten corticalen Farbencentrums in Fällen von Hemichromatopsie unnöthig, wahrscheinlich sogar irrthümlich ist.

2) Die palpebrale Form des Frühlingscatarrhs, von H. Gradle, Prof. an der Northwestern Universität in Chicago.

Verf. theilte 1886 die Krankengeschichte von 4 Fällen mit, bei denen Conjunctivitis des Oberlides jeden Frühling wiederkehrte, er schliesst nun 8 Fälle der palpebralen Form des Frühlingscatarrhs an.

Unter diesen 12 Fällen wurde nur einmal eine geringe circacorneale Schwellung ausser der Veränderung des Oberlides angetroffen. Es kamen alle Stadien des Catarrhs zur Beobachtung. Der Fornix des Oberlides blieb dabei normal oder zeigte leichte papilläre Hypertrophie; das untere Lid war niemals ergriffen.

Verf. machte zuerst darauf aufmerksam, dass die Krankheit bei Uebersiedelung in kältere Gegenden vorübergehend oder dauernd erlischt; ein eigentliches Heilmittel gegen den Frühlingscatarrh ist bis jetzt nicht bekannt.

3) Ein Fall von Conjunctivitis diphtheritica mit ungewöhnlichen Complicationen behandelt mit Antitoxin, von J. Guttmann, klin. Assistent am New-Yorker Augen- und Ohrenkrankenhaus.

Bei einem 17 Monate alten Kinde trat im Anschluss an normal verlaufene Masern Conj. diphth. des linken Auges auf; in Culturen wurden echte Diphtheriebacillen gefunden. Verf. berichtet, dass trotz zweimaliger Injection von Behring'schem Serum 36 oder 48 Stunden nach Beginn der Erkrankung die diphtherische Entzündung ungehindert von der Conjunctiva wahrscheinlich durch den Canalis naso-lacrymalis in die Nase und später in den Pharynx fortschritt. Der Process führte zum Exitus.

4) Ein in die Cornea hineinragender Dermoidtumor, von D. Brone, Evansville, Ind.



5) Extraction eines Stahlsplitters aus einer entzündeten Iris mit Rückgang der Entzündung, von E. Heckel, Pittsburg, Pa.

Ein Mann, dem ein Stahlsplitter in die Iris gedrungen war, kam 8 Tage nach dem Unfall in H.'s Behandlung. Es befand sich ein kleiner schwarzer Punkt in der Iris, umgeben von plastischem Exsudat; es bestand starke corneale Injection, Hypopyon. Nach 2 Tagen entschloss sich Pat. zur Operation. Nach einem Cornealschnitt gelang es nicht, den Fremdkörper zu fassen (womit?), schliesslich wurde er durch Iridectomie entfernt. Trotz der Complicationen trat völlige Heilung ein.

---

6) Diplopie in der Peripherie des Fixationsfeldes und ihre Bedeutung für die Diagnose der Muskellähmungen, von Dr. A. Duane.

Erwiderung auf Dr. Alling's an des Verf.'s Arbeit „Ueber die Lähmung des Musculus rectus superior" geübten Kritik. Verf. hält für die meisten Fälle seine Diagnose aufrecht.

Spiro.

II. Zehender's klinische Monatsblätter für Augenheilkunde. 1896. Juli.

1) Beitrag zur Keratoskopie. Ein halbmondförmiges Streifenkeratoskop, von W. Uhthoff.

Das Instrument besteht aus einem concaven Halbkreisbogen, der auf seiner Innenfläche ein System von schwarzen und weissen parallelen gleichbreiten Linien zeigt. Der Bogen ist um seine sagittale Axe drehbar.

---

2) Die Verwendbarkeit des Aethylendiaminsilberphosphats in der ophthalmologischen Praxis, von K. Hoor.

Das Aethylendiaminsilberphosphat vereint alle Vorzüge des Argentum nitricum in sich, ohne jedoch gleichzeitig auch seine Nachtheile zu besitzen. Es wird in 3—5proc. Lösung angewandt. Es veranlasst nicht die unangenehmen subjectiven Erscheinungen, wie der Höllenstein, auch führt es nicht zur Argyrose der Bindehaut. Hoor wandte das Mittel gegen Trachom, Bindehautcatarrhe, purulente Entzündungen und Blennorrhoen an, Cornealcomplicationen contraindiciren den Gebrauch nicht.

---

3) Eine historische Ausstellung von Augenspiegeln auf der Berliner Gewerbe-Ausstellung, von Dr. R. Greeff.

60 Modelle vom Mechaniker Sydow in Berlin.

August.

1) Carcinom der Conjunctiva, entstanden auf einer Exenterationsnarbe, von A. Wagenmann.

Es handelt sich um einen 70jähr. Mann, dessen linkes Auge vor 2 Jahren exenterirt worden war. Von der Conjunctivalnarbe hatte sich ein Carcinom entwickelt, das die Enucleation des Stumpfes nothwendig machte.

---

2) Ein Fall von Akromegalie mit temporaler Hemianopsie, von Dr. Franke.

Der Fall von Franke betrifft eine 31jähr. Frau, bei der wahrscheinlich nach einem Wochenbette Akromegalie aufgetreten war. Allmählich entwickelte sich eine Abnahme der Sehschärfe. Es zeigte sich jetzt eine partielle Parese

des rechten Oculomotorius und eine grünlich-weisse Verfärbung beider Optici. Die Sehschärfe betrug rechts $^{8}/_{36}$ und links $^{8}/_{10}$; ausserdem fehlten beiderseits die äusseren Gesichtsfeldhälften vollständig. Für letzteres Verhalten sind wohl Veränderungen in der Hypophysis verantwortlich zu machen.

3) Ein atypischer Fall von Frühjahrscatarrh, einen selbstständigen Hornhauttumor vortäuschend, von K. Frank.

Frank beobachtete bei einem 68jähr. Manne auf beiden Augen am Hornhautrande sitzend, mit dieser fest verwachsen, eine kleine Verdickung, welche abgetragen wurde. Bei der mikroskopischen Untersuchung erwies sich dieselbe aus Bindegewebe bestehend, mit einer Epithelschicht überdeckt. Frank ist der Ansicht, da seit Jahren eine Augenentzündung sich wiederholt, dass es sich um eine ungewöhnliche Form von Frühjahrscatarrh handelt.

4) Ein Fall von Lenticonus posterior, von Dr. Cramer.

C. beschreibt einen Fall von Lenticonus posterior bei einem 9jähr. Mädchen, der auf skiaskopischem Wege entdeckt wurde. Die Randpartien hatten eine Refraction von + 3 D und die centralen von — 11 D.

September.

1) Ein Beitrag zur Nachstar-Operation, von J. da Gama Pinto.

Da Gama Pinto hat in 529 Fällen von Cataract-Extraction 326 mal discindirt. Er führt die Discission vermittelst des Graefe'schen Messers aus. Er stösst letzteres etwa 2 mm vom Limbus in die Hornhaut ein, schiebt es bis zum entgegengesetzten Pupillarrande vor und schlitzt die Kapsel durch Sägebewegungen. Unter 193 auf diese Weise ausgeführten Operationen hatte er zwei Verluste. Ausserdem macht da Gama auch eine hintere Discission. 6—8 mm vom Hornhautrande stösst er das Messer in die Sclera.[1] Nach dem Einstich senkt man das Heft desselben, richtet die Spitze nach dem entsprechenden Pupillarrande der Iris und sticht dort den Nachstar von hinten nach vorn ein. 133 Discissionen wurden nach dieser Methode ausgeführt.

2) Cystenbildung der Netzhaut mit bindegewebiger Hypertrophie in geschwulstartiger Form, von A. A. Meisling.

Beschreibung eines Falles, der zur Enucleation gekommen war.

Horstmann.

III. Annales d'oculistique. 1896. Januar.

1) L'amaurose et l'amblyopie après hématémèse, par Ed. Pergens (Bruxelles).

2) L'amaurose quinique et paludéenne, par L. Domicheri, chef de clinique du Dr. de Wecker.

Die Patientin erblindete, als ihr wegen eines heftigen Malaria-Anfalles 6 g Chinin beigebracht worden waren. Nach 4 Wochen begann sich das Sehvermögen allmählich wieder einzustellen, jedoch blieb Amblyopie zurück. Die Behandlung bestand in Strychnin, Vesicantien. Chinin selbst in kleineren Dosen, wegen der Malaria verabfolgt, führte Verschlimmerung herbei.

[1] Das ist das Verfahren von Chesselden (1729). Vgl. C.-Bl. f. A. 1892, S. 2.



3) **Persistance du canal de Cloquet et cataracte polaire postérieure compliquée de choriorétinite spécifique; dépots de pigment dans les parois du canal,** par le Dr. L. Steiner à Soerabaya (Java).

Das Pigment, welches in den Wänden des persistirenden Cloquet'schen Canals sich befand, rührte nach S. von obliterirten Gefässen her und nicht von dem Pigmentepithel.

---

4) **Traitement de l'épilepsie par la tenotomie des muscles oculaires,** par Walter-Johnson, Paterson (New-Jersey).

Bei einem jungen Manne bestanden epileptiforme Anfälle mit Augenstörungen, Astigmatismus und Strabismus convergens. Die Beseitigung des letzteren durch Tenotomie und die Correction des Astigmatismus liessen die Anfälle verschwinden. (?)

---

5) **De la gonorrhée comme cause de la névro-rétinite,** par H. Campbell Highet (Singapur).

Die Neuro-Retinitis entstand im Anschluss an eine acute Gonorrhoe; jede andere Aetiologie konnte ausgeschlossen werden. (?)

Februar.

1) **De la valeur diagnostique des examens fonctionnels des yeux,** par Wolffberg (Breslau).

---

2) **Deux problèmes sur la correction de l'astigmatisme cornéen par les verres cylindriques,** par F. Roure, licencité es sciences physiques.

1. Man soll den Astigmatismus nur durch Gläser corrigiren, welche auch zugleich die Myopie oder Hypermetropie beseitigen. 2. Das zu corrigirende Glas muss ungefähr doppelt so stark sein, wie das bei der objectiven Untersuchung gefundene. (?)

---

3) **Un complément aux méthodes ordinaires de traitement de l'épiphora,** par J. H. Woodward, Prof. des malades des yeux, des oreilles et du larynx à l'Université de l'État de Vermont.

W. nahm öfters zur Heilung der Epiphora die hintere Wand des unteren Thränenröhrchens mitsammt der Carunkel weg, von der Ansicht ausgehend, dass die vergrösserte Carunkel die hintere Wand des Thränenröhrchens gegen die vordere andrücke und so den Verschluss desselben bedinge. — Sulzer ist der Ansicht, dass das Abstehen der Lider und das Punctum lacrymale die Epiphora unterhalte; er behandelt die Conjunctiva und die Carunkel mit Argent. nitric. und erzielt allein hierdurch Heilung der Epiphora.

---

4) **Note sur une nouvelle pince hémostatique pour les opérations palpébrales et sur une griffe à énucléation,** par Terson (Toulouse).

Stiel.

Um Einsendung von Separatabdrücken wird gebeten.

Verlag von Veit & Comp. in Leipzig. — Druck von Metzger & Wittig in Leipzig.



Centralblatt

für praktische

AUGENHEILKUNDE.

Herausgegeben von

Prof. Dr. J. Hirschberg, Geh. Med.-Rath, in Berlin.

Unter ständiger Mitwirkung der Herren Dr. Ancke in München, Dr. Berger in Paris, Prof. Dr. Birnbacher in Graz, Dr. Brailey in London, Prof. Dr. H. Cohn in Breslau, Doc. Dr. Cl. du Bois-Reymond in Berlin, Dr. Dahrenstaedt in Herford, Doc. Dr. E. Emmert in Bern, Dr. Ginsberg in Berlin, Prof. Dr. Goldzieher in Budapest, Dr. Gordon Norrie in Kopenhagen, Prof. Dr. Horstmann in Berlin, Dr. Issigonis in Smyrna, Prof. H. Knapp in New York, Prof. Dr. Krückow in Moskau, Dr. Kuthe in Berlin, Dr. Landau in Coblenz, Prof. Dr. Magnus in Breslau, Surg. Capt. F. P. Maynard in Calcutta, Dr. Michaelsen in Görlitz, Dr. van Millingen in Constantinopel, Dr. Moll in Berlin, Prof. Dr. J. Munk in Berlin, Dr. Neuburger in Nürnberg, Dr. Peltesohn in Hamburg, Doc. Dr. Peschel in Turin, Dr. Purtscher in Klagenfurt, Dr. M. Reich in Charkow, Dr. Scheer in Oldenburg, Prof. Dr. Schenkl in Prag, Doc. Dr. Schwarz in Leipzig, Dr. Spiro in Berlin, Dr. Stiel in Köln.

Monatlich ein Heft. Preis des Jahrganges 12 Mark. Zu beziehen durch alle Buchhandlungen des In- und Auslandes und die Postanstalten des Deutschen Reiches.

November. Zwanzigster Jahrgang. 1896.

I. Prädisponirende Ursachen des Trachoms.

Von Dr. **Ole Bull.**

Dass Trachom eine infectiöse Krankheit ist, darüber sind wohl nun alle Ophthalmologen einig. Ebenso herrscht zur Zeit — wenigstens unter den praktizirenden Augenärzten — kaum noch ein Zweifel darüber, dass die Krankheit contagiös ist. Dagegen weiss man aber sehr wenig darüber, was begünstigend und was hemmend auf die Entwicklung der Krankheit

einwirkt. Es machen sich daher in dieser Hinsicht einander widersprechende Meinungen geltend. Während man früher besonders die Bedeutung hygienischer Verhaltungsmassregeln hervorhob, hat man in der letzten Zeit mehr Gewicht auf die Lage des Landes gelegt (Höhe über dem Meere, Breitengrad), sowie Racendisposition.

Im Aprilheft der „Annales d'Oculistique“ für 1895 hat Dr. van Millingen einen Artikel veröffentlicht, in welchem er die Bedeutung der beiden letztgenannten Momente bestreitet. Dagegen behauptet er den Einfluss der Civilisation. Hygienische Verhältnisse spielten, so meint er, eine so grosse Rolle, dass sie als die besten Präservativen gegen die Krankheit betrachtet werden müssen. Der Breitengrad eines Landes oder die Höhe über dem Meere hätten ebensowenig Bedeutung wie die Racendisposition. Dr. van Millingen stützt diese seine Anschauung theils auf Briefe, welche er von einigen Ophthalmologen als Antwort auf verschiedene Fragen erhalten hat, theils auf statistische Angaben darüber, wieviel Procent Trachomatöser sich in den verschiedenen Ländern im Verhältniss zu deren Bevölkerungsmenge befinden, und wieviel Procent unter sämmtlichen Patienten an Augenkrankheiten im Allgemeinen behandelt worden sind. Hiermit vergleicht er sodann die Procentzahlen der „illetrés“ in den gleichen Ländern.

Was nun zunächst die von Dr. van Millingen ausgesandten Fragen anlangt, so sind dieselben nicht so präcis gestellt, dass man aus den erhaltenen Antwortschreiben die Schlüsse ziehen kann, welche er gezogen hat. Ebensowenig ist aus den veröffentlichten Antworten zu ersehen, dass die Mehrzahl derselben sich seiner Auffassung anschliesst. Ein auf diese Weise zu Stande gebrachtes ophthalmologisches Plebiscit sollte wohl unter allen Umständen von geringer wissenschaftlicher Bedeutung sein.

Bezüglich der Verwendung der Statistik, wie es Dr. van Millingen macht, kann man ruhig sagen, es ist dem Verfasser geglückt, zu illustriren, wie trügerisch die Resultate, welche man hiervon ableitet, werden, wenn sie tendenziös oder jedenfalls kritiklos angewendet werden. Wenn nämlich die Zahlen nicht in allen Punkten mit der Anschauung des Verfassers übereinstimmen, so nimmt er einfach an, dass dies auf Umständen beruht, die man jedoch aus den Zahlen nicht herauslesen kann. Wenn z. B. in Galizien und Holland die Zahlen eine verhältnissmässig grosse Anzahl von Trachomatösen nachweisen, trotzdem die Zahl der „illetrés“ in diesen Ländern verhältnissmässig gering ist; so nimmt er an, dass dies auf einer relativ grossen Zahl von Juden beruht. Nun glaubt der Verfasser jedoch an keine Racendisposition, weshalb er, um dieses Verhältniss zu erklären, zugleich die Hypothese aufstellen muss, dass die Juden in diesen Ländern ungewöhnlich arm sind.

van Millingen hebt allerdings hervor, dass die Resultate, welche er auf Grund seiner Zahlen erhalten hat, nur als approximative anzusehen

sind, da die Zahlen selbst ja nur annäherungsweise richtig sind. Ja, wenn das noch der Fall wäre! Darüber kann man jedoch begründete Zweifel hegen. Um nur ein Beispiel zu nennen: Man findet Norwegen mit der gleichen Anzahl von Trachomatösen wie Schweden aufgeführt, während es dagegen Thatsache ist, dass in Norwegen, praktisch genommen, keine Trachomatösen zu finden sind. Jedenfalls habe ich in den 19 Jahren, in denen ich nun als Augenarzt praktizire, nur 5 bis 6 Fälle gesehen unter den ca. 14,000 Patienten, welche ich während dieser Zeit in meinen Journalen eingetragen habe. In allen diesen Fällen konnte ich nachweisen, dass die Ansteckung vom Auslande eingeschleppt war. Keiner derselben gab Veranlassung zu einer localen Epidemie.[1] Wenn nun van Millingen Scandinavien zusammen mit der Schweiz unter den Ländern aufführt, welche die geringste Zahl von Trachomatösen haben, wie kann er da wissen, dass dies darauf beruht, dass die Civilisation und der Wohlstand in diesen Ländern hoch stehen, und nicht darauf, dass grosse Theile dieser Länder, gleichwie die Schweiz, hoch über dem Meere gelegen sind? Was Scandinavien anbetrifft, so wird wohl der Umstand, dass es unter hohen Breitengraden liegt, dazu beitragen, dass Trachom auch im Flachlande verhältnissmässig selten ist. Dies ist jedenfalls für Norwegen eine ungezwungene Erklärung der Thatsache, dass das Land, trotz des beständigen Imports durch die zahlreichen Seeleute, doch frei von der Krankheit geblieben ist. Freilich können ungefähr alle über 15 Jahre alten Einwohner dieses Landes lesen und schreiben, aber Niemand wird wohl glauben, dass dies gegen Trachom schützt, so lange die Civilisation nicht so hoch gestiegen ist, dass jedes einzelne Familienmitglied sein eigenes Handtuch und Waschservice erhalten hat. Ich würde vielmehr glauben, dass es, so lange die Civilisation und der Wohlstand noch nicht so weit gekommen sind, das Beste wäre, wenn dergleichen Gegenstände überhaupt nicht benutzt würden, als dass sie zu gemeinsamem Gebrauch verwendet würden. Uebrigens ist dies an einzelnen Stellen unseres Landes wirklich der Fall, wo das Volk in so ärmlichen Verhältnissen lebt, dass die Beschaffung von Waschschüsseln und Handtüchern als ein unnöthiger Luxus angesehen wird.

Von ungleich grösserem Interesse als van Millingen's Versuch, durch Zusammenstellen incommunsurabler Zahlen einen Beleg für die Richtigkeit seiner Anschauung zu finden, ist seine Bemerkung, dass die Neger in Konstantinopel häufig von der Krankheit ergriffen werden. Das zeigt, dass nicht alle Neger eine relative Immunität gegen die Krankheit be-

[1] Von einem meiner Patienten wurde mir vor einigen Jahren berichtet, dass in Oesterdalen eine kleine locale Epidemie herrschen sollte. Ebenso theilte mir ein College mit, dass in der Nähe von Drontheim eine kleine Epidemie geherrscht haben sollte. In beiden Fällen soll das Contagium von Schweden eingeschleppt worden sein. Im südlichen Theil dieses Landes, der, gleichwie ganz Dänemark, Flachland ist, sind Trachomatöse verhältnissmässig häufig.



sitzen. Wie Dr. SWAN BURNETT in der Märznummer der „Annales d'Oculistique", 1896, bemerkt, werden die Farbigen in den Vereinigten Staaten selten ergriffen.

Dr. BURNETT, dessen Aufsatz wesentlich eine ziemlich vernichtende Kritik von Dr. VAN MILLINGEN's Artikel ist, glaubt im Gegensatz zu Letzterem beides, sowohl dass es eine Rassendisposition giebt, wie auch dass die Höhe über dem Meere, sowie der Breitengrad einen gewissen Einfluss ausüben. Den letzten Momenten legt er jedoch eine verhältnissmässig geringe Bedeutung, verglichen mit der Rassendisposition, bei. Hierin ist er also einig mit Dr. CHIBRET, welcher gefunden haben will, dass in Europa der keltische[1] Volksschlag so ziemlich unempfänglich gegen Trachom sein soll.

Dr. BURNETT schreibt im Ganzen der constitutionellen Disposition einen grossen Einfluss zu. Er geht so weit, zu sagen, dass Trachom nicht so sehr eine infectiöse und contagiöse Krankheit sei, als vielmehr ein Ausdruck für eine Diathese oder für eine constitutionelle Disposition.

Dass die Neger in den Vereinigten Staaten selten angesteckt werden, ist eine Thatsache, welche wohl bekannt ist. Von meinem mehrjährigen Aufenthalt in Amerika kann ich mich nicht erinnern, bei einem einzigen Neger Trachom gefunden zu haben. Meine Erfahrungen in dieser Hinsicht haben jedoch nicht so viel zu sagen, theils weil an dem Orte meines Aufenthaltes verhältnissmässig nur wenig Neger waren, theils weil ich vornehmlich von Skandinaviern in Anspruch genommen wurde. Diese waren so zahlreich, dass sie an vielen Plätzen den grössten Theil der Bevölkerung ausmachten. Sie, und ebenso die Irländer[1], schienen in Minnesota diejenigen Völker zu sein, welche mehr als alle andern zu Trachom disponirt waren. In Parenthese sei bemerkt, dass jedenfalls die Skandinavier besonders in ökonomischer Hinsicht besser gestellt waren, als in ihrem Heimathlande.

Dass die Skandinavier eine grosse Disposition zu Trachom zeigten, wurde auch von den amerikanischen Aerzten bemerkt, und als eine Rassendisposition erklärt; und doch leidet dasselbe Volk in seinem Heimathlande sehr wenig von dieser Krankheit. Drüben betrug die Zahl der Trachomatösen mindestens 30 Proc. sämmtlicher von mir behandelten Augenkranken.

Trotzdem will ich nicht leugnen, dass eine erworbene relative Rassenimmunität existiren kann, aber nur in derselben Weise, wie eine solche für andere endemische Krankheiten existirt. Selbstredend kann dieselbe von allen Rassen nach einem genügend langen Aufenthalte am Platze erworben werden.

Die Immunität und die localen Verhältnisse, speciell Höhe über dem Meere, sind, wenn ich aus eigener Erfahrung einen Schluss ziehen soll, Momente von einer gewissen Bedeutung.

[1] Die Masse der irischen Bevölkerung ist keltischen Stammes. H.

Aus Dr. Burnet's Artikel geht übrigens hervor, dass es einem jedem praktisirenden Arzte noch nicht ganz klar geworden ist, dass eine directe oder indirecte Uebertragung des Contagiums die causa occasionalis der Krankheit ist, und dass letztere eine locale Affection ist. Es würde unzweifelhaft von therapeutischer Bedeutung sein, wenn alle Augenärzte vollständig im Klaren hierüber wären. Diejenigen, welche diese Krankheit nicht als eine locale Affection ansehen, können dagegen einwenden, dass es noch nicht geglückt sei, einen dieser Krankheit eigenen Mikroorganismus aufzufinden. Das kann jedoch zweifelhaft sein. Allerdings kann Dr. Noisevski's Microsporum trachomatosum nicht länger mehr als ein solcher angesehen werden, aber es ist nicht unwahrscheinlich, dass die von Dr. Krüdener im Decemberheft der Petersburger medicinischen Wochenschrift beschriebenen Mikroorganismen den Ansteckungsstoff darstellen. Nach Dr. Krüdener's Meinung sollen es Plasmodien sein, welche in Hinsicht auf Form, Farbe und Beweglichkeit sehr denen gleichen, welche man bei Sarcomen findet. Bei Trachom findet man diese pigmentirten Zellen nicht allein in den Trachomkörnern, sondern auch in der pannösen Hornhaut, um die Haarwurzeln der Augenwimpern herum und in dem Secret der Thränencanäle. Schon im Jahre 1886 haben übrigens Wedl und Bock das Vorhandensein eines eigenen Pigments bei Trachom nachgewiesen.

Sollte es sich bei der Fortsetzung der Untersuchungen zeigen, dass Dr. Krüdener's Meinung begründet ist; so könnte man hoffen, dass die endlosen Discussionen über die Ursachen des Trachom zu einem Ende kommen würden, ebenso wie die langdauernden Controversen über die Ursachen des Aussatzes aufhörten, als der Leprabacillus gefunden war.

II. Netzhautvenen-Erkrankung als Ursache der jugendlichen Netzhaut- und Glaskörperblutung.

Von Dr. **Richard Simon** in Berlin.

Im Februarheft dieses Centralblattes theilt Friedenwald zwei Fälle von Netzhaut- und Glaskörperblutungen bei jugendlichen Personen mit, in denen sich deutliche Veränderungen der Netzhautvenen nachweisen liessen, und giebt auf Grund derselben der Vermuthung Raum, dass diese Affection häufig auf einer Erkrankung der Netzhautgefässe beruht. Einen ähnlichen, sehr charakteristischen Fall habe ich seit 3 Jahren in Beobachtung.

Der jetzt 27 Jahre alte J. Th. kam am 13./VII. 1893 in meine Behandlung. Er hatte als Kind mit dem rechten Auge geschielt, doch tritt jetzt nur noch zeitweise eine Divergenz desselben auf. Während seiner bis

October 1892 währenden Dienstzeit hatte er mit dem rechten Auge geschossen und zur ersten Schiessklasse gehört. Patient ist ein kräftiger Mann, der alle Anstrengungen beim Militär gut ertragen hat. Erst seit dem letzten Winter will er bei schwerer Arbeit und beim Treppensteigen etwas Athemnoth und Herzklopfen haben, welche Beschwerden sich schon seit Langem wieder verloren haben. Die von Herrn Dr. Freyhan wiederholt vorgenommene Untersuchung ergab weder an den Körperorganen, speciell am Herzen und an den Lungen, noch in Betreff des Blutes und des Urins irgend etwas Krankhaftes. In letzterem fehlten nicht nur Zucker und Eiweiss, auch eine Vermehrung der Oxalsäure war nicht nachzuweisen.

Patient hatte weichen Schanker, leugnet Lues, wofür auch nicht der geringste Anhaltspunkt vorliegt. Eltern und Geschwister sind gesund.

Seit $^1/_2$ Jahr soll die Sehschärfe auf dem rechten Auge etwas abgenommen haben. Zunächst bemerkte der Patient nur ein schwarzes Pünktchen, das sich nach und nach vergrösserte, doch konnte er noch ganz gut sehen bis zum 12./VII., an welchem Tage es ihm ganz plötzlich finster vor dem rechten Auge wurde. Auch hatte er, wie schon 3 Wochen vorher während mehrerer Tage, heftiges Nasenbluten.

Es fanden sich rechts dichte Glaskörpertrübungen, die den grössten Theil des Augengrundes vollkommen verdeckten; nur nach oben ganz peripher war die Netzhaut noch zu sehen. Daselbst war eine grosse ovale, erhabene Bindegewebswucherung von blaugrauer Farbe zu sehen, auf und neben welcher sich frische Blutungen fanden; ausserdem auf derselben dünne, neugebildete Blutgefässe. Das linke Auge war vollkommen normal. Sehschärfe rechts = Finger: 5 m, links = $^6/_4$.

7./X. 1893. Sehschärfe rechts = $^6/_8$. Im Glaskörper noch einige bräunliche Trübungen. Eine nach oben zu der Bindegewebsneubildung ziehende Vene zeigt sich in kurzer Entfernung von der Papille weiss eingescheidet und behält diese Wandstreifen bis in die äusserste Peripherie bei. Der bläuliche Ring neugebildeten Bindegewebes wird von feinsten Gefässen durchzogen, die theils von dem erkrankten eingescheideten Gefäss abstammen, theils von allen Seiten aus der Netzhaut in die Peripherie des Ringes eindringen. Von dem bläulichen Wall ziehen dünne Bindegewebsstränge in die Netzhaut. Nach unten in der äussersten Peripherie befindet sich eine, offenbar schon länger bestehende und früher nur durch die Blutungen verdeckte, mächtige Bindegewebsschwarte. In der Nähe der Bindegewebsneubildungen sind noch Blutungen zu sehen.

Während der weiteren Beobachtung wurde beinah das ganze Venengebiet in gleicher Weise, wie das nach oben ziehende Gefäss, ergriffen, so dass fast alle Venen, wenigstens streckenweise, von weissen Rändern eingefasst waren. Von Zeit zu Zeit zeigten sich an einzelnen Venen rundliche

oder längliche graublaue Wölkchen, welche die Venen vollkommen oder theilweise überdeckten, ohne indessen so dicht auszusehen, wie die Randstreifen. Es darf wohl mit ziemlicher Sicherheit angenommen werden, dass diese bläulichen Flecke Exsudate waren; sie waren stets nach wenigen Tagen oder längstens wenigen Wochen wieder verschwunden, traten allerdings oft von Neuem auf und waren meistens die Vorläufer von kleinen Netzhautblutungen an der betroffenen Stelle. Bei dem von FRIEDENWALD in seinem ersten Fall ein Mal gefundenen bläulichen Wölkchen hat es sich wohl um dieselbe Erscheinung gehandelt.

An den Arterien liessen sich niemals Veränderungen nachweisen; dieselben sind bis jetzt vollkommen normal geblieben.

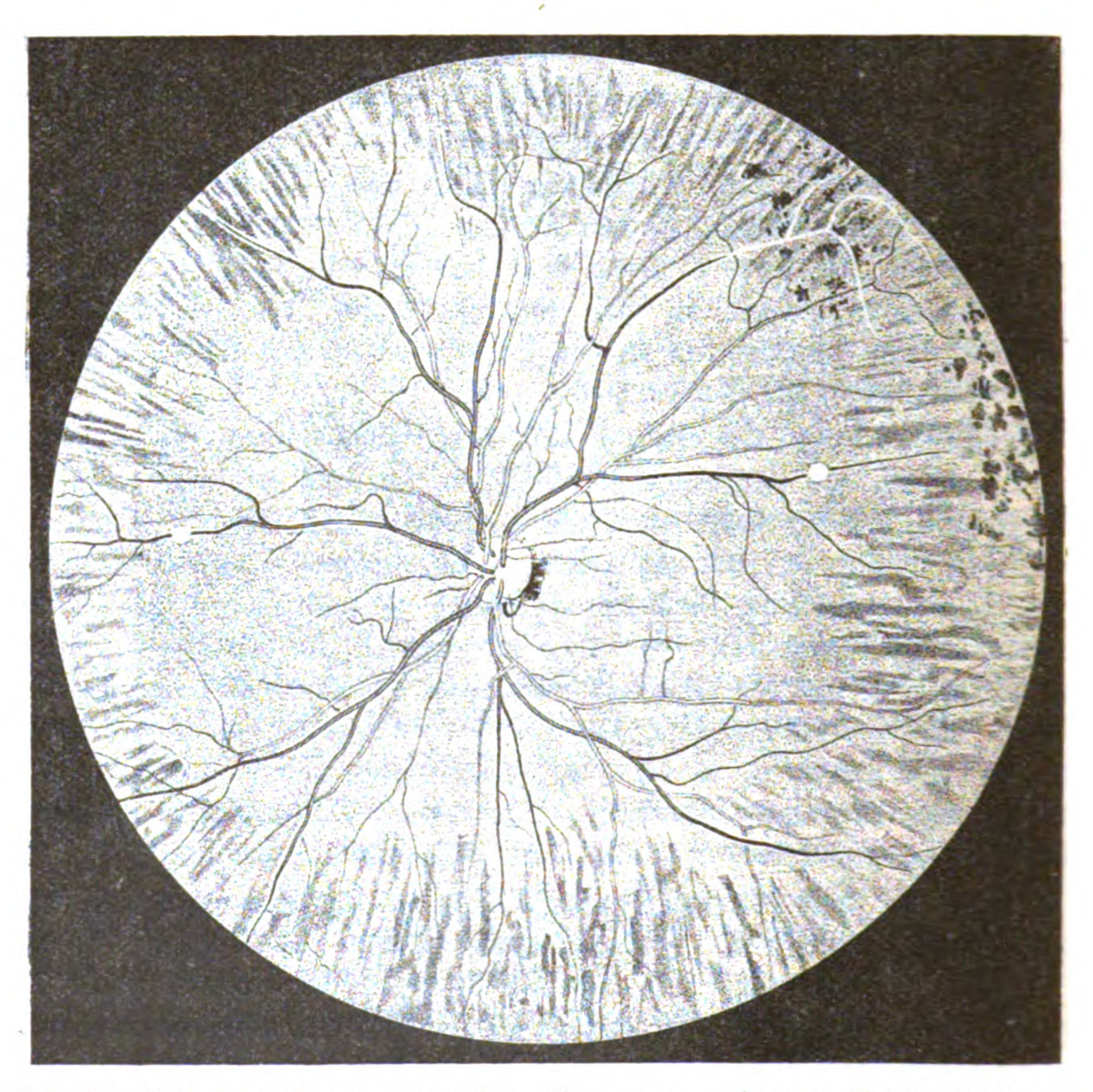
Kleinere und grössere Netzhautblutungen waren im weiteren Verlauf noch häufig zu constatiren, stärkere Ergüsse in den Glaskörper traten noch 6 mal auf, darunter 2 mal so stark, dass die Sehschärfe auf Fingerzählen in wenigen Metern herabgesetzt war. Nach Aufhellung des Glaskörpers sah man stets dicke Blutklumpen an den Bindegewebsneubildungen sitzen, nie an anderen Stellen des Augengrundes.

Nach und nach verkleinerten sich beide Neubildungen immer mehr, ebenso nahmen die neugebildeten Blutgefässe an Zahl ab, und am 7./X. 1894 konnte ich überhaupt keine solchen mehr sehen. Die untere Bindegewebsneubildung ist jetzt auf einen verhältnissmässig kleinen Umfang reducirt, der obere Ring löste sich allmählich vollkommen von der Retina los und schwebt jetzt frei, wenn auch unbeweglich, im Glaskörper. Seine Entstehung von der Netzhaut aus liesse sich zur Zeit nicht mehr nachweisen. Die weisse Berandung der Venen verschwand ebenfalls an einem grossen Theil derselben, so dass im Anfang dieses Jahres nur noch vereinzelte diese Erscheinung darboten. Eine einzige kleine frische Netzhautblutung war damals zu constatiren. Die Sehschärfe betrug fast $^{6}/_{5}$.

Das linke Auge war, wie bereits gesagt, zu der Zeit, als der Patient in meine Behandlung trat, noch vollkommen normal. Die Sehschärfe betrug $^{6}/_{4}$ und ist die gleiche bis zum heutigen Tage geblieben. Am 12./II. 1894 bemerkte ich zum ersten Mal, dass eine nach der temporalen Seite ziehende Vene auf eine kurze Strecke eingescheidet war und etwas weiter temporalwärts ein kleines rundliches, das Gefäss gänzlich verdeckendes Exsudat sich befand. Am 11./III. zeigten sich an verschiedenen Stellen dieses Gefässes Einscheidungen und neben einer solchen eine kleine Netzhautblutung. Am 18./III. war eine der nasalwärts verlaufenden Venen eine Strecke weit von grauen Randstreifen eingefasst. Nach und nach traten immer mehr Exsudate und Blutungen an diesen Venen auf, die Erkrankung ergriff immer mehr Verzweigungen dieses und dann auch andere Venengebiete, und am 20./VII. zeigten die meisten Venen bei scharfer Einstellung eine grau-weisse Berandung. Doch ging diese grossentheils wieder zurück; eine Untersuchung

am 16./IX. zeigte, dass die Einscheidungen an Zahl und Ausdehnung beträchtlich abgenommen hatten.

Im November war ein Ast der oberen Temporalvene auf eine kurze Strecke in einen weissen Strang verwandelt, eine Veränderung, die sich allmählich auf weitere Verzweigungen ausdehnte. Es traten daselbst während des Jahres 1895 reichliche Blutungen auf, die zwar z. Th. resorbirt wurden, aber immer von Neuem sich einstellten. Zahlreiche, meist bald



Aufrechtes Bild des linken Augengrundes. Oben aussen und aussen Netzhautblutungen.

verschwindende, Exsudate tauchten auch an anderen Venen auf, die wieder in grösserer Zahl stärkere grau-weisse Berandung aufwiesen. Die Figur, welche nach einer von Frl. Paula Günther angefertigten farbigen Zeichnung ausgeführt ist, zeigt den Befund, wie er im April dieses Jahres sich darbot. Die Blutungen setzten sich noch weiter peripher fort, als sie auf der Abbildung sich finden.

Die Arterien sind auch auf dem linken Auge absolut normal geblieben.

Es handelt sich also um einen Fall von Netzhaut- und Glaskörperblutungen im jugendlichen Alter bei einem kräftigen und im Allgemeinen gesunden Manne, die auf eine allmählich das gesammte Gebiet ergreifende Affection der Venen zurückgeführt werden mussten, deren Ursache allerdings vollkommen unklar blieb. Patient litt einmal einige Tage an rheumatischen Schmerzen, ferner kurze Zeit an Verstopfung, die häufiger bei derartigen Blutungen im jugendlichen Alter beobachtet wurde; doch waren es nur ganz vorübergehende Erscheinungen. Charakteristisch war das fast stets in den einschlägigen Fällen vorhandene Nasenbluten, vielleicht auch eine geringe Verlangsamung des Pulses — 60 bis 64 in der Minute —, worauf schon von verschiedenen Autoren, z. B. von EALES[1], hingewiesen wurde.

Die Erkrankung der Gefässe bestand natürlich nicht nur dort, wo ophthalmoskopisch eine deutliche Perivasculitis sichtbar war. Wir dürfen wohl mit Sicherheit annehmen, dass sämmtliche Venen in ihrem ganzen Verlauf mehr weniger starke pathologische Veränderungen zeigten, welche eine erhöhte Durchlässigkeit der Gefässwandungen und dadurch Exsudate und Blutungen zur Folge hatten.

Dass die Blutungen bei jugendlichen Individuen venöser Natur seien, ist schon häufig behauptet worden. Speciell PANAS stellt als Unterscheidungsmerkmal der im jugendlichen und der im späteren Alter auftretenden Netzhautblutungen auf, dass jene venöser, diese arterieller Natur seien. EALES[2] konnte in frischen Fällen stets ihren Ursprung aus den erweiterten und gewundenen venösen Würzelchen verfolgen. Ferner fanden u. A. SCHLEICH,[3] PRÖBSTING,[4] SCHULTZE,[5] NIEDEN[6] starke Schlängelung und Erweiterung der Venen. Besonders interessant ist der von GUNN[7] mitgetheilte Fall, der einen 29 jährigen, sonst gesunden Mann betraf und grosse Aehnlichkeit mit dem oben beschriebenen zeigt. Auf dem linken Auge waren vordere Synechien und dichte flottirende Glaskörpertrübungen, so dass der Augengrund nur ganz undeutlich zu sehen war. Auf dem rechten Auge fanden sich einzelne feine Glaskörpertrübungen und zahlreiche kleine

---

[1] Primary retinal haemorrhage in young men. Ophth. Rev. 1881/82. I. S. 41. Arch. f. Augenh. XI. S. 83.

[2] A. a. O.

[3] Ein Beitrag zu der Entstehung der spontanen Bindegewebsneubildung in der Netzhaut und im Glaskörper. — Retinitis proliferans. Zehender's klin. Monatsbl. 1890. Februar.

[4] Ein Fall von Retinitis proliferans. Zehender's klin. Monatsbl. 1890. Februar.

[5] Beitrag zur Entstehung der sogen. Retinitis proliferans. Arch. f. Augenh. XXV.

[6] Ueber recidivirende idiophathische Glaskörperblutung bei jungen Leuten. Bericht der XIV. Versammlung d. Ophth. Gesellsch. zu Heidelberg. 1882. S. 8.

[7] A case of haemorrhagic disease of the retina. Festschrift zur Feier des 70. Geburtstages von HERMANN v. HELMHOLTZ, gewidmet von der Ophthalmol. Gesellschaft.

Netzhauthämorrhagien, neben mehreren Venen liegend, besonders in der Nähe eines Astes der oberen Nasalvene, welche z. Th. von weissen Wandstreifen begleitet wurde und von der ein Ast eine Strecke weit in einen weissen Strang verwandelt war. Ein oder zwei der grösseren Venen waren mitten in ihrem Verlauf stark verschmälert, während ihre Endigungen gefüllt und stark geschlängelt waren.

Vielleicht gehört hierher auch der von SCHEFFELS[1] mitgetheilte Fall, einen 18jährigen kräftigen Schmied betreffend, bei welchem sich ebenfalls eine lediglich auf die Venen sich beschränkende Perivasculitis fand. SCHEFFELS fasst die Erkrankung als erste (und während der zweijährigen Beobachtungsdauer einzige) Aeusserung einer congenitalen Lues auf. Wenngleich Netzhautvenen-Erkrankungen bei acquirirter Lues nicht so selten beobachtet werden, so finden sie sich doch fast stets zugleich mit Affection auch der Arterien; von einer lediglich auf die Venen beschränkten Erkrankung ist meines Wissens bisher nichts bekannt. Es ist daher nicht ausgeschlossen, dass die Lues des Vaters nichts mit dieser Affection zu thun hatte, es sich vielmehr nur um ein zufälliges Zusammentreffen handelte. Die verhältnissmässig schnelle Rückbildung der Erkrankung ist auch kein sicherer Beweis für die Richtigkeit der Diagnose, resp. für die Wirksamkeit der Therapie. Wenngleich die Erkrankung in meinem Fall ausserordentlich chronisch verläuft, so konnte ich doch an verschiedenen Venen eine ziemlich schnelle Rückbildung der ophthalmoskopischen Erscheinungen beobachten. Dass darauf die Therapie keinen Einfluss hatte, war zweifellos. Denn nachdem mehrere Monate lang Jodkali genommen worden war ohne den geringsten Erfolg, stand ich von jeder weiteren medicamentösen Behandlung ab.

Es erscheint nun nicht unwahrscheinlich, dass auch in jenen Fällen, in denen sich nur Erweiterung und Schlängelung der Venen fanden, eine, nur ophthalmoskopisch nicht sichtbare, Erkrankung der Wandungen der venösen Gefässe bestand. Wenigstens wurden andere Körpererkrankungen, welche für die Stauung im Venengebiet der Netzhaut hätten verantwortlich gemacht werden können, nicht gefunden. Dass sich die Venenerkrankung nicht auf das Gebiet der Netzhaut, resp. des Auges beschränkte, dafür dürfte wohl das stets vorhandene Nasenbluten sprechen.

Die von FRIEDENWALD geäusserte Vermuthung, dass Gefässerkrankungen häufig die Ursache der Netzhaut- und Glaskörperblutungen im jugendlichen Alter seien, wird also schon durch die bisherigen Mittheilungen und besonders durch den von GUNN sowie durch den oben beschriebenen Fall bestätigt. Und zwar scheint es sich dabei um eine ganz charakteristische, hauptsächlich im jugendlichen und mittleren Lebensalter auftretende, auf die Venen sich beschränkende Erkrankung des Gefässsystems

[1] Ein Fall von Perivasculitis retinae. Arch. f. Augenh. XXII. S. 374.

zu handeln. Ob diese Phlebitis stets die Ursache der im jugendlichen Alter auftretenden idiopathischen Blutungen bildet, muss natürlich dahingestellt bleiben.

Bezüglich des oben mitgetheilten Falles erübrigt es noch, auf die Neubildung des Bindegewebes im rechten Auge kurz einzugehen. Ob es sich um eine Bildung von Bindegewebsmassen im Anschluss an neugebildete Blutgefässe, wie in dem Fall von Friedenwald, oder um eine Wucherung des Stützgewebes der Netzhaut mit secundärer Bildung von Blutgefässen handelte, liess sich nicht mehr entscheiden. Ausgeschlossen erscheint, dass die Bindegewebsmassen sich durch Umwandlung eines stärkeren Blutergusses in den Glaskörper gebildet haben. Denn einen solchen würde der Patient unbedingt gemerkt haben. Als er das erste Mal eintrat, war die obere und wahrscheinlich auch die untere Bindegewebsneubildung schon vorhanden. Viel wahrscheinlicher ist es, dass die starken Glaskörperblutungen erst Folge der Neubildung der Blutgefässe waren, bei deren leichter Zerreisslichkeit eine Blutung per rhexin und somit auch die Massenhaftigkeit des Ergusses wohl verständlich ist. Dafür spricht, dass die nach Aufhellung des Glaskörpers sichtbaren Blutklumpen stets nur an der oberen und unteren Bindegewebsneubildung sassen, und ferner der Umstand, dass seit dem Verschwinden der neugebildeten Gefässe stärkere Glaskörperblutungen nicht wieder aufgetreten sind, obgleich sich noch starke Veränderungen der Netzhautvenen fanden.

Klinische Beobachtungen.

Aus Prof. Hirschberg's Augenklinik.

Einige ophthalmoskopische Beobachtungen.

Von Dr. Alfred Moll.

Die beifolgenden Skizzen umgekehrter Bilder wurden auf Veranlassung des Hrn. Geheimrath Hirschberg von mir gezeichnet und sollen nur von wenigen erklärenden Worten begleitet werden.

Es handelt sich um zwei Fälle von Colobom und einen von markhaltigen Nervenfasern.

I. Das 12jähr. Mädchen, dessen beide Fundi in Fig. 1 u. 2 skizzirt sind, bot anamnestisch nichts Nennenswerthes dar, insbesondere sind Missbildungen in seiner Familie nicht vorgekommen. Bald nach der Geburt wurde von der Mutter horizontales Augenzittern wahrgenommen, das auch bei der ärztlichen Untersuchung constatirt wird. Es besteht bds. ein mässiger Grad von Microphthalmus, der Hornhaut-Durchmesser beträgt ca. 9 mm. Die Pupille zeigt Spuren einer Membrana perseverans, und im unteren Theil der Iris findet sich ein Brücken-

colobom derart, dass ein Theil des vorderen Blattes fehlt, während die Pigmentschicht unversehrt ist.

$$\left.\begin{array}{l} \text{S R} = {}^5/_{60} \\ \text{„ L} = {}^5/_{20} \end{array}\right\} \text{ mit } - 2 \text{ D cyl.} \rightarrow$$

Die Gesichtsfelder zeigen den Aderhautcolobomen entsprechende Ausfälle.



Fig. 1.

Wie aus den Figuren ersichtlich, ist der Sehnerv bds. vom Colobom umschlossen. Letzteres lässt sich bei erweiterter Pupille nach unten bis zu seinem Ende verfolgen, wo es von einem starken, z. Th. braunen Pigmentsaum eingefasst wird. Ausserdem finden sich um das Colobom herum hier und da einzelne Pigmentklumpen. In beiden Colobomen liegen scharf abgesetzte, ziemlich tiefe

secundäre Aushöhlungen, wie man an der parallactischen Verschiebung und der Abknickung der Gefässe[1] sehen kann. Während die rechte Papille (Fig. 1) eine deutlich dreieckige Form hat, erscheint die linke (Fig. 2) rund und in ihrer (reell) unteren Grenze undeutlich. Auf diese zu läuft ein heller, riffartiger Strang. Der untere Theil des linken Coloboms ist stufenartig derart, dass der weiter nach vorn liegende Abschnitt durch stellenweise in Klumpen geballtes Pigment dunkler erscheint, als der hintere. — Beiderseits ist das Colobom durch quer verlaufende, etwas erhabene Leisten leicht gewellt.

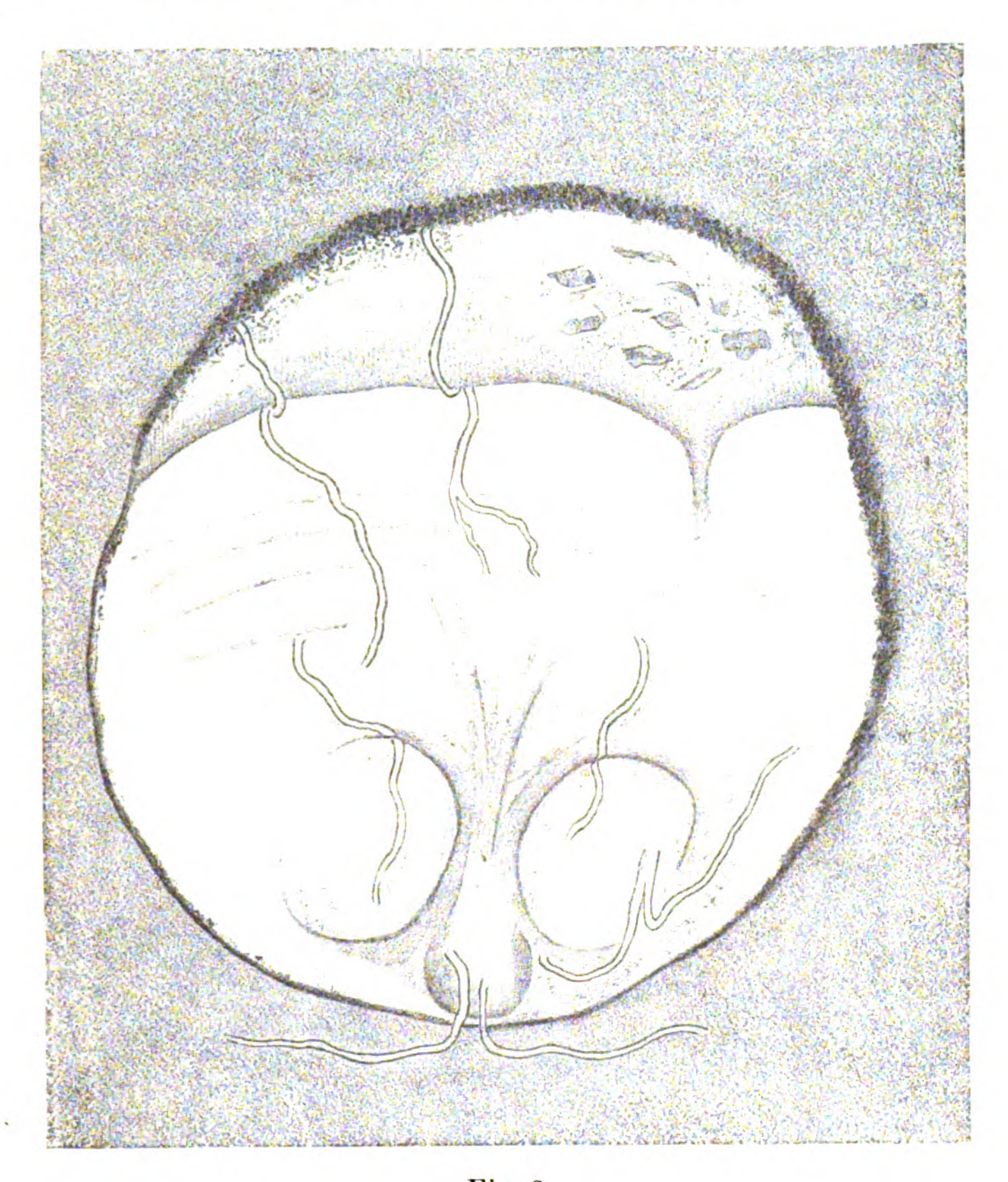


Fig. 2.

II. Im zweiten Fall (Fig. 3) handelt es sich um ein 18jähriges Mädchen, dessen Anamnese ebenfalls negativ ist.

Ausser der Hintergrundsveränderung besteht Augenzittern und Coloboma iridis et lentis.

$$S\ R = {}^{5}/_{60}\ -2\,D,$$
$$,,\ L = {}^{5}/_{60}\ -9\,D.$$

Das G.F. hat den dem Colobom entsprechenden Ausfall.

[1] Es sind nur die grössten gezeichnet.

Das hier (Fig. 3) gezeichnete rechtsseitige Colobom (der linke Fundus konnte aus äusseren Gründen nicht skizzirt werden) umgreift ebenfalls den Sehnerven und ist an seiner (reell) oberen Grenze umzogen von einem scharfen weissen Rande, der im Niveau des Augengrundes liegt. Umsäumt ist dieser Rand von einem dicken Pigmentstreifen, der sich an einer Stelle „überwendlich“ um ihn herumschlägt und dann die weitere Grenze des Coloboms bildet. Von dem weissen Rande gelangt man eine Stufe tiefer in das eigentliche Colobom, welches zwei

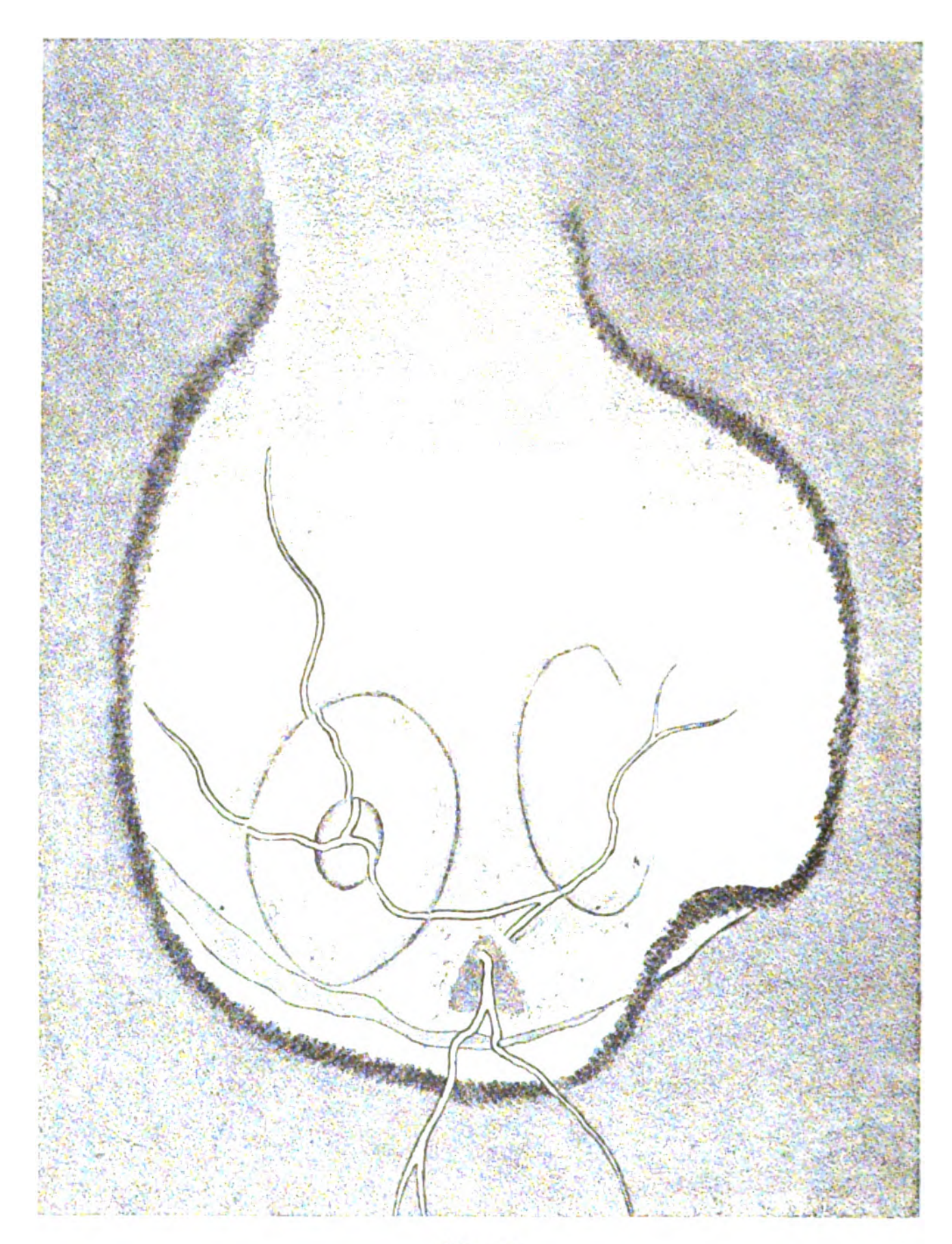
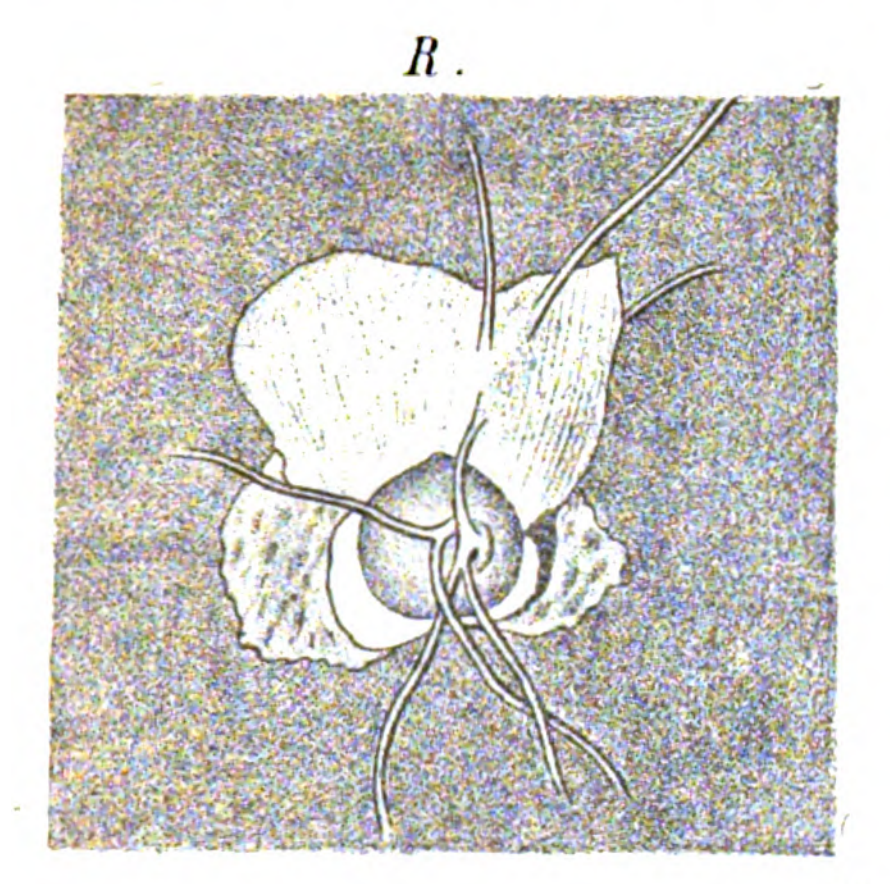


Fig. 3.

secundäre Aushöhlungen zeigt, von denen eine ihrerseits noch eine tertiäre umgreift. Die durch dieselben verlaufenden Gefässe sind deutlich geknickt. Zwischen den beiden secundären Höhlungen liegt wie auf einem vorspringenden Riff der dreieckige röthliche, nicht sehr scharf begrenzte Sehnerv. Das vordere Ende des Coloboms ist nach Erweiterung der Pupille nur schwierig zu sehen und geht allmählich in den rothen Augengrund über.

III. Hier handelt es sich um einen Fall von stark ausgebildeten markhaltigen Fasern, combinirt mit den Veränderungen der Myopie.

Wie aus der Skizze der umgekehrten Bilder ersichtlich, erstrecken sich R die markhaltigen Fasern nur nach unten, während sie L auch einen zungenförmigen Fortsatz nach oben senden. Die Gefässe tauchen darin unter, um erst am Rande






Fig. 4.

wieder zum Vorschein zu kommen. Zu beiden Seiten der Papille sind die myopischen Chorioideal-Veränderungen in Form von abgesetzten Sicheln sichtbar. Und zwar schliesst sich an das durch die markhaltigen Fasern z. Th. verdeckte ringförmige, ganz weisse Staphylom noch ein im rechten Auge ausgedehnterer Bezirk schwach pigmentirter Aderhaut an.

In den mir zuganglichen Atlanten habe ich diese zufällige Combination nicht gefunden.

Unser Büchertisch.

Neue Bücher.

1. Die augenärztlichen Operationen, von Dr. W. Czermak, k. k. o. ö. Univ.-Prof. und Vorstand der deutschen Univ.-Augenklinik zu Prag. 8. u. 9. Heft. Wien 1896, Carl Gerold. Enthält die Operationen an den Augenmuskeln und den Anfang der intraocularen Operationen. Heft 10 enthält Operationen an Horn- und Lederhaut.

*2. Nouveaux éléments d'ophtalmologie, par H. Truc, Professeur de Clinique ophtalmologique à la Faculté de Montpellier, et E. Valude, Médecin de la Clinique ophtalmologique des Quinze-Vingts. Tome premier, avec 149 figures et une planche en couleurs. Tome second, avec 108 figures.

3. Traité de l'oeil artificiel, par le Docteur P. Pansier d'Avignon. Avant-Propos de M. le Professeur Truc.

4. Traité pratique des maladies des yeux, par Meyer. Avec 261 fig.

5. Études ophtalmologiques, par Chauvel. Paris 1896.

6. Les complications oculaires dans les affections du sinus maxillaire, par N. Kolarovitch. Bordeaux 1896.

7. Cataract in the Madras presidency, Southern India, by T. H. Pope. London 1896.

8. Du permanganate de potasse dans l'ophtalmie purulente de l'adulte et du nouveau-né, par L. M. Sourisse. Bordeaux 1896.

9. Des néoplasmes malins primitifes de la glande lacrymale orbitaire, par J. A. Verliac. Bordeaux 1896.

Journal-Uebersicht.

I. Archives d'ophtalmologie. 1896. März.

1) **Altérations de la macula lutea,** par Nuel. (Suite.)

Mittheilung der mikroskopischen Untersuchungsergebnisse von 5 Fällen von Oedem der Macula und eines Falles von Embolie der Centralarterie. Im Anschluss daran wird die specielle pathologische Anatomie der verschiedenen Netzhautschichten erörtert.

---

2) **a) L'adaption rétinienne et le phénomène de Purkinje. — b) A propos d'un article de M. Parinaud, intitulé: Les nouvelles idées sur les fonctions de la rétine,** par Charpentier.

Physiologisch-optische Untersuchungen über das sog. Purkinje'sche Gesetz, welches aussagt, dass die relativen Werthe der verschiedenen Farben abhängig sind von der Intensität der letzteren. Wenn zwei farbige Strahlen bei einer gegebenen Beleuchtung gleich intensiv erscheinen, so wird der weniger brechbare bei stärkerer Beleuchtung prävaliren, während der stärker brechbare bei herabgesetzter Beleuchtung weniger intensiv erscheinen wird. Die Resultate der vorliegenden Arbeit können dahin zusammengefasst werden, dass der Einfluss der Verdunkelung auf das Purkinje'sche Phänomen sich durch eine Verstärkung der scheinbaren Intensität der Lichtquelle kundgiebt und so denselben Effect hat wie eine Vermehrung ihrer objectiven Intensität, d. h. dass der relative Werth der weniger brechbaren Strahlen wächst.

---

3) **Les kératites d'origine conjonctivale,** par Trousseau.

Ausser der classischen Form der eitrigen und granulösen Keratoconjunctivitis kommen gelegentlich noch andere Affectionen der Hornhaut vor, die ihre Ursache in einem bestehenden Conjunctivalleiden haben.

April.

1) **L'actinomycose des conduits lacrymaux,** par Evetzky.

Es handelt sich um eine Kranke, die seit $1^1/_2$ Jahren über Thränen und Entzündung des rechten Auges klagte. Ausser einer chronischen Conjunctivitis fand sich eine Erweiterung des unteren Thränenpunktes, aus dem sich bei Druck etwas trüber Schleim entleerte. Nach Spaltung des Thränencanälchens konnte leicht eine in demselben sitzende rundliche, graue, weiche Masse entfernt werden; dieselbe ergab sich bei der mikroskopischen Untersuchung als Granulationsgewebe, in dem sich ein typisches Convolut von Actinomyces-Filamenten und Sporen fand. Die Kranke genas.

---

2) **Optométrie subjective,** par Bull.

3) Le champ visuel dans les cas de „scotome central“, par Demicheri.

Mittheilung von relativ häufigen Befunden von peripheren Scotomen in Fällen von Neuritis retrobulbaris und toxischer Amblyopie. Gelegentlich waren die peripheren Scotome, die meist sectorenförmig im oberen Theil des Gesichtsfeldes auftreten, früher zu constatiren als das centrale.

---

4) De l'astigmatisme bi-oblique et de sa correction, par Roure.

Mai.

1) Colobomes du cristallin, par Rogman.

Im Anschluss an die Mittheilung zweier Fälle von Colobom der Linse, deren zweiter mit einem Iris- und Aderhautcolobom combinirt war, werden die in der Literatur niedergelegten ähnlichen Beobachtungen zusammengestellt. Von den bisher aufgestellten Theorien der fraglichen Entwickelungshemmung hält Verf. keine für anwendbar auf alle Fälle von Linsencolobom.

---

2) Considérations sur le traitement opératoire de l'entropion cicatriciel à propos de deux procédés nouveaux, par Péchin.

---

3) Recherches sur l'anatomie pathologique de la conjonctivite granuleuse, par Villard.

Der vorliegende Theil der Arbeit erstreckt sich auf die feineren Veränderungen des Epithels und die Structur der Granula, deren verschiedene Zellformen einer genauen Untersuchung unterzogen werden. Moll.

II. Recueil d'ophtalmologie. 1896. April.

1) Des atrophies des papilles glaucomateuses simulant l'atrophie tabétique et de leur guérison par mon procédé de sclérotomies antérieures, par Galezowski.

Verf. ist der Ansicht, dass unter der Diagnose der tabischen Opticusatrophie Fälle mit unterlaufen, die sich durch die weisse Farbe der Papille auszeichnen und auf ein „Glaucoma simplex sine excavatione“ bezogen werden müssen. Zu dieser Ansicht brachte ihn folgender Fall:

Ein 47jähriger Mann mit alter Lues zeigte auf dem rechten Auge eine anscheinend tabische Atrophie, auf dem linken eine glaucomatöse Excavation mit anderen Symptomen des Glaucoma simplex. Die links verrichtete Sclerotomie hielt den Verlauf des Glaucoms auf, und auch die Atrophie ohne Excavation der rechten Seite machte nach derselben Operation keine Fortschritte. Ueber das Verhalten der Reflexe etc. ist nichts mitgetheilt.

G. hält diese Fälle für glaucomatöse Atrophie der Papille, hervorgerufen durch eine Störung des Lymphstromes, wobei die Excavation sich z. Z. noch nicht entwickelt hat.

---

2) Traitement par l'électrolyse du staphylome cornéen ou scléro-cornéen, par Bourgeois.

Die mit dem positiven Pol verbundene Nadel wird 2—3 mm tief in das Staphylom eingestochen, während der negative Pol an die Schläfe gelegt wird. Ein Strom bis zu 5 M.-A. wird 1 Minute durchgeleitet, und die folgenden Sitzungen in Zwischenräumen von 6—8 Tagen ausgeführt. Der zur Operation benutzte Sperrer ist mit Seide umwickelt, um bei event. Berührung mit der Nadel leitungsunfähig zu sein. Drei Fälle illustriren das Verfahren.

---

3) Phthise essentielle de l'oeil, par Strzeminski.

4) La résorcine en oculistique, par Carillo.

Die 1 proc. Lösung wird zu antiseptischen Waschungen gebraucht, die $2^1/_2$ proc. Salbe bei Hornhautgeschwüren jeder Art benutzt. Bei Trachom kommen Stifte zur Verwendung. Moll.

III. Revue générale d'ophtalmologie. 1896. März-Mai.

1) Cas typique de gomme du corps ciliaire, par Ostwalt

Verf. hat die bisher in der Literatur mitgetheilten Fälle von sog. Gumma des Ciliarkörpers kritisch untersucht und spricht sich dagegen aus, dass jeder specifische Tumor der betreffenden Gegend als Gumma gedeutet wird. Man muss streng zwischen Papel und Gumma unterscheiden. Während die erstere dem secundären Stadium eigen ist und im Verlaufe einer Iritis verhältnissmässig häufig beobachtet werden kann, kommt letzteres nur im tertiären Stadium vor. Von diesem Standpunkt aus erkennt Verf. von den mitgetheilten Fällen nur vier als wahre Gummata an und fügt einen neuen Fall hinzu.

Der vor 14 Jahren inficirte Kranke wurde plötzlich von einer Cystitis und einer intraocularen Geschwulst befallen, die den Kammerwinkel einnahm. Der Tumor war weissgelblich, zeigte keine Gefässe und zerfiel nach 3 Wochen bei specifischer Behandlung unter Bildung eines kleinen Hypopyons. Letzteres löste sich schnell auf, der vermehrte Druck kehrte zur Norm zurück, und das Auge bekam wieder normale Sehkraft. Es blieben lediglich einige hintere Synechien und ein peripherer Hornhautfleck zurück.

Verf. warnt vor jedem chirurgischen Eingriff bei Gumma des Ciliarkörpers.

2) Contribution à l'étude des affections oculaires et des sinusites de la face d'origine dentaire, par Péchin.

Die im Gefolge von Zahnleiden oder Sinus-Erkrankungen auftretenden Augenaffectionen sind in der grossen Mehrzahl der Fälle infectiöser Natur. Nur eine beschränkte Anzahl derselben kann als Reflex gedeutet werden. Moll.

IV. Annales et Bulletin de la Société de Médecine de Gand. 1896. Februar-April.

1) Les oculistes gallo-romains au IIIe siècle, par de Neefe.

2) Application des rayons X à la chirurgie oculaire, par van Duyse.

Im Anschluss an die bereits im Maiheft d. J. referirten Erörterungen räth Verf., das Cryptoskop des Prof. Salvioni zu benutzen, um Fremdkörper im vorderen Abschnitt des Bulbus, welche durch den Augenspiegel vermöge ihrer Lage nicht sichtbar sind, zu entdecken. Auf diese Weise vermeidet man die schwierige, bezw. unmögliche photographische Anordnung.

3) Un cas de colobome du cristallin, par Rogman.

Es handelt sich um ein einseitiges Linsencolobom nach unten von der gewöhnlichen Form mit schichtstarähnlicher Trübung der Linse. Es bestand hochgradige Myopie mit den charakteristischen Hintergrundsveränderungen.

Moll

V. The Ophthalmic Review. 1896. Februar.

The light perceptive power as an aid to diagnosis and prognosis in diseases of the eye, by R. Wallace Henry, M. D., Leicester.

Bei der Wichtigkeit der Prüfung des Lichtsinnes, welche Förster zuerst hervorgehoben hat, und nach ihm Bjerrum, Samelsohn u. A., hielt Verf. es für angezeigt, weitere Untersuchungen anzustellen, da in letzter Zeit auf diesem Gebiete wenig gearbeitet worden sei. Die Einzelheiten derselben, welche an 107 Patienten mit 203 Augen angestellt wurden, müssen im Original nachgelesen werden. Das von ihm modificirte Photometer besteht aus einem länglichen, innen geschwärzten Kasten mit einer Tuchhaube hinten, um den in den Kasten gesteckten Kopf des zu Untersuchenden vom Lichte gänzlich abzuschliessen; am andern Ende des Kastens ist eine Oeffnung, vor welcher in einem Rahmen 9 Scheiben aus opalem Glas von gemessener Lichtdurchlässigkeit hinter einander beliebig ein- und auszuschalten sind; in $^1/_3$ m Entfernung befindet sich die Kerze von bestimmter Brennstärke, hinter derselben ein Schirm. Sieht der Untersuchte das Licht durch 7 Opale, oder erst durch 6, 5 u. s. w., so wird sein Lichtsinn entsprechend mit 7, 6, 5 u. s. w. bezeichnet. (?) Die Hauptergebnisse sind folgende. Bei gesunden Augen beginnt der Lichtsinn nach dem 30. Lebensjahre abzunehmen, stärker nach dem 60. Hypermetropen von 4 Dioptrien an haben verringerten Lichtsinn, während bei Myopen Verf. normalen Lichtsinn beobachtete; doch sah er von letzteren nur wenig Fälle. Unter den verschiedenen Erkrankungen setzen diejenigen den Lichtsinn am stärksten herab, bei welchen die Netzhaut geschädigt wird, entweder durch locale Erkrankungen des Auges oder durch schlechte Blutmischung. Ferner scheinen die zum Centrum des Lichtsinnes ziehenden Sehnervenfasern widerstandsfähiger zu sein als die für Form- und Farbensinn bestimmten, da bei Neuritis retrobulbaris toxischen Ursprungs, sowie bei Hemianopie, Form- und Farbensinn stark beschädigt sein kann, während der Lichtsinn normal gefunden wird. Bei Amblyopien mit normalem Augengrund oder nur leichter Blässe der temporalen Sehnervenhälfte und mit centralem Farbenscotom ist bei normalem Lichtsinn toxische Amblyopie anzunehmen, bei normalen Gesichtsfeldgrenzen durch Tabaks-, bei spiraliger Zusammenziehung („Netzhauterschöpfung") durch Alkoholmissbrauch. Die Prognose ist in beiden Fällen gut, bei ersterer Form dauert es Monate, bei letzterer Wochen. Ist aber der Lichtsinn dabei herabgesetzt, so ist es wahrscheinlich keine reine toxische Amblyopie und der Urin auf Eiweiss und Zucker zu untersuchen. Ueberhaupt scheint bei Albuminurie und Diabetes Herabsetzung des Lichtsinnes einen werthvollen Hinweis auf einen Fortschritt des Leidens zu geben, insofern als bei plötzlicher Verminderung des Lichtsinnes in Folge mangelhafter Ernährung der Netzhaut auch die charakteristische Retinitis nicht lange auf sich warten lässt. Bei normalem Fundus, leichter Herabsetzung des Form- und Lichtsinnes, sowie concentrischer Gesichtsfeldeinengung ist beginnende Sehnervenatrophie mit entsprechender ernster Prognose wahrscheinlich. Bei diagnostischen Zweifeln, ob Glaucoma simplex oder Atrophie, spricht grössere Herabsetzung des Lichtsinnes nach Samelsohn für ersteres. Bei Neuritis optica verschlimmert letzterer Befund die Prognose als Zeichen von Schädigung der Netzhaut-Elemente, ebenso wie er bei Chorioiditis auf eine Mitbetheiligung der Retina schliessen lässt. Die stärkste Herabsetzung des Lichtsinnes findet sich dementsprechend bei den Netzhaut-Erkrankungen verschiedener Art, insbesondere bei Retinitis pigmentosa. Bei den geprüften Fällen von Anämie war der Lichtsinn ziemlich normal, ausser in zwei Fällen mit gleichzeitiger starker Mydriasis, welch letztere überhaupt nach

Eales bei Anämie ein Zeichen mangelhafter Lichtwahrnehmung ist. Bei Nystagmus von Bergleuten fand sich keine Herabsetzung. Die Wahrnehmung von Helligkeitsunterschieden wurde, weil schon vielfach studirt, in vorliegender Arbeit nicht berücksichtigt, letztere sollte nur auf die Wichtigkeit der Lichtsinnsprüfung für Diagnose und Prognose aufmerksam machen.

Es folgen **Referate.**

März.

1) **The glands of the ciliary body: A reply to some recent criticisms concerning them,** by E. Treacher Collins.

Kritische Bemerkungen gegenüber den Einwänden, welche vorzugsweise Griffith und Alt gegen die vom Verf. entdeckten tubulären Drüsen des Ciliarkörpers gemacht haben. Ersterem gegenüber betont er, dass die vom Pigmentepithel entstehenden Drüsen zahlreich seien, sich an der Absonderung des Humor aqueus betheiligten, ohne jedoch die ausschliessliche Quelle desselben zu sein, dass endlich die in cyclitischen Membranen gefundenen Cysten keine neugebildeten Lymphcanäle darstellten, sondern die erweiterten Drüsen seien, Letzterem gegenüber, der in keinem Falle ein Lumen dieser Zellauswüchse gesehen, dass dasselbe thatsächlich vorhanden sei. Hieran schliesst er einige Bemerkungen über die Häufigkeit der primären glandulären und carcinomatösen Geschwülste des Ciliarkörpers, sowie über das Verfahren zur Bleichung der Schnitte.

2) **Two cases of symblepharon, with remarks on some native egyptian methods of eye-treatment,** by Kenneth Scott.

Knabe und Mädchen, deren beide, bezw. rechtes Auge allein derart verändert waren seit früher Kindheit, dass das Oberlid mit dem oberen Theil der Cornea und entsprechendem Theil der Conjunctiva durch Narbengewebe verwachsen war; die Uebergangsfalte war frei; nach Abtrennung des Lides und Bedeckung der Wundfläche mit der gelockerten gesunden Lidbindehaut trat Heilung ein unter mehr oder weniger starker Trübung des entsprechenden Hornhauttheiles. Beide Fälle verdanken ihren Ursprung der Anwendung verschiedener ätzenden, unter den niederen Klassen Egyptens verbreiteten Augenheilmittel, arab. „dowa kamya" = ätzende Medicin. Sog. „sheeshm" besteht aus gepulvertem Alaun, Calomel, Zucker und feinem Mehl, oder ausserdem noch aus Ingwer und Cayennepfeffer („gelbes sheeshm"). Sog. „tóotyă" besteht, wenn blau, aus Kupfersulfat hauptsächlich, wenn roth aus rothem Präcipitat, wenn weiss aus Zinkoxyd und Zinksulfat, wenn schwarz aus Schwefelblei, Pfeffer u. s. w. Um dem Militärdienst zu entgehen, schieben Manche ein Stück Höllenstein unter das Oberlid, oder sie wenden den Samen von „mĕloochéeyă" an = Corchorus olitorius, einer Tiliace aus der Unterordnung der Moloaceen. Ferner besteht der Aberglaube, das Auge des Neugeborenen dürfe erst mit Wasser gewaschen werden, wenn er 2 Jahre alt ist. Endlich sind die zwei Hauptregeln der Eingeborenen, sogar aus den besseren Klassen, folgende. Die beste Behandlung für die Augen ist, sie überhaupt nicht zu behandeln. Wenn die Augen schlecht sind, warte 7 Tage, bevor du etwas thust, weil sie, wenn es Gottes Wille ist, in dieser Zeit besser werden; sind sie dann nicht geheilt, so ist es nutzlos etwas zu thun, weil sie offenbar nach Gottes Willen nicht heilen sollen. Dies erklärt den schlechten Zustand so vieler egyptischer Augen.

3) **Referate.**

April.

1) Dermoid tumour of the orbit, by Robert W. Doyne.

Dermoidcysten der Orbita sind selten, wie Verf. aus der angeführten Literatur ersieht. Sein Fall betrifft das rechte Auge. Das einzige Symptom, beträchtlicher Exophthalmus, hat sich erst seit 3 Wochen entwickelt; kein Schmerz, kein Doppeltsehen, Beweglichkeit des Auges ist gut. Unter dem äusseren Rande der Orbita, entsprechend der Thränendrüse, fühlt man härteren Widerstand. Die Operation durch Schnitt längs des äusseren Brauenrandes ergiebt eine circa wallnussgrosse Geschwulst, deren Entfernung unter Erhaltung des Auges erst gelingt, als deren Wandung eröffnet und der atheromatöse Inhalt entfernt worden war. Die äussere Wand der Orbita konnte nicht mehr gefühlt werden, war also verloren gegangen; das Auge nahm normale Stellung ein; aus dem eingelegten Drainrohr entleerte sich noch atheromatöses Material. Nach 14 Tagen trat wieder eine kleine Hervorragung des Auges ein, die Wunde musste nochmals geöffnet und die Cystenwand entfernt werden. Auch jetzt konnte trotz genauer Untersuchung die äussere Orbitalwand nicht gefühlt werden.

2) Referate. Neuburger.

VI. The Royal London Ophthalmic Hospital Reports. Vol. XIV. Part. I. (Fortsetzung.)

2) On the immediate and remote results of cataract extraction, by C. Devereux Marshall.

Während der 5 Jahre, von 1889—93, wurden 1519 Cataractextractionen vollzogen; in der grossen Mehrzahl, 1091 der Fälle mit Iridectomie, und nur 267 mit runder Pupille, während bei den übrigen 161 Fällen eine präperatorische Iridectomie vorausgeschickt worden war. Das Krankenmaterial war nach den Angaben des Verf.'s ein sehr verschiedenartiges; ziemlich viele Patienten waren durch Alter, Diabetes und Albuminurie hinfällig. Das relativ günstigste Material wurde für die einfache Extraction reservirt. Die Vorbereitungen für und die Vorgänge während der Operation decken sich in Moorfields so ziemlich mit dem, was allerwärts geschieht: sorgfältige Untersuchung der gesammten Veranlagung des Kranken, ein explorativer Schlussverband zur Prüfung der Secretion am Auge; peinliche Säuberung der Operationsgegend, Cocaïnisirung mit 2proc. Lösung und Auswaschung des Bindehautsackes mit Borsäure- oder Sublimatlösung; Occlusivverband für beide Augen bis zum 2. oder 3. Tage, Bandagirung des operirten allein bis zum Beginn der 2. Woche; Aufenthalt in der Klinik bis zum 14. Tage im Durchschnitt bei normal verlaufenden Fällen. Unter unmittelbarer Sehprüfung versteht Verf. die Untersuchung bei der Entlassung, unter späterer Prüfung die Brillenbestimmung nach etwa 6—8 Wochen. Aus den Darlegungen des Verf.'s geht deutlich hervor, dass bis in die letzte Zeit hinein die einfache Extraction nur als ein Ausnahmeverfahren betrachtet wird, welches nur ausgesucht günstigen Fällen vorbehalten bleiben dürfe; im Grossen und Ganzen aber die Iridectomie als sicherer und erfolgreicher anzupreisen sei. Alle zu Gunsten des ersteren Verfahrens sprechenden Ermittelungen des Verf.'s vermögen sein Urtheil hierin nicht zu ändern, weil er eben immer darauf zurückkommt, das Material sei auch ein besseres gewesen, und in Ansehung dessen eigentlich viel bessere Zahlen hätten erwartet werden dürfen. Die besten Sehschärfen ($^6/_6$—$^6/_{18}$) fanden sich mit 78,38% bei den einfach Extrahirten; die iridectomirten kommen ihnen aber mit 76,28% sehr nahe; die brauchbaren Erfolge (S = $^6/_{24}$—$^6/_{60}$) waren bei allen Kategorien, auch bei den präparatorisch iridectomirten, ziemlich gleich mit $13^1/_2$%. Die kümmerliche Sehschärfe von

$^5/_{60}$ bis Fingerzählen war bei der runden Pupille mit nur $2^1/_2$ % vertreten, dagegen bei den anderen Gruppen mit 5,21 und 6,69 %. Handbewegung und weniger wurde bei den präparatorisch iridectomirten in 6 % erkannt, die beiden anderen Kategorien figuriren hier nur mit 5 und $5^1/_2$ % ziemlich gleichmässig. Irisprolaps wurde begreiflicher Weise bei der einfachen Extraction ungleich häufiger erlebt wie nach geschehener Iridectomie, das Verhältniss lag hier wie 13,86 % zu 0,87 %. Sehr viele Prolapse traten erst ein, wenn Pat. schon mehrere Stunden im Bett zugebracht hatte, sei es in Folge von Bewegungen der Lider oder des Augapfels, sei es, noch mehrere Tage später, durch nachträgliche Quellung der zurückgebliebenen Corticalis. Glaskörperverlust trat am seltensten bei den einfach Extrahirten ein, in 3 %, bei den frisch Iridectomirten aber auch nur in 3,75 %, während nach präparatorischer Iridectomie, welche ja nur an ungesunden Augen gemacht worden war, ein ungleich höherer Procentsatz, 18,81 % (!), von Glaskörpervorfällen verzeichnet wurde. Glaucom trat bei den Iridectomirten in 0,42 %, nach der einfachen Extraction in 1,47 %, nach präparatorischer Iridectomie in 0,71 % ein, im Ganzen aber nur in 8 Fällen während der ganzen fünf Jahre, also keine statistisch verwerthbare Summe. 0,46 % aller Fälle litten an Albuminurie, 1,97 % an Diabetes. 21,59 % hatten irgend eine Complication am Auge selber. Die Albuminuriker gaben immerhin noch 60 %, die Diabetiker gar 85,6 % gute oder brauchbare Resultate. Das Alter der Operation betraf in fast der Hälfte aller Fälle die Dekade zwischen 60 und 70 Jahren, die beiden ältesten Patienten waren beide 90 Jahre alt. Nachträgliche Operationen mussten in 32,11 % gemacht werden. Wo der Extraction eine Keratitis oder Iritis vorangegangen war, wurden die Erfolge wesentlich getrübt; es ergab sich eine gute Sehschärfe nur in 35,41 %, eine brauchbare nur in 25 %, während 8,33 % (!) der Enucleation verfielen, incl. der Suppurationen. Letztere überhaupt vertheilten sich mit 1,78 % auf die einfachen Extractionen, mit 1,72 % auf die Iridectomirten und mit 1,58 % auf die präparatorisch Iridectomirten. Verf. hebt hervor, dass also die gesundesten Augen das relativ grösste Contingent zu den Vereiterungen stellten. Mithin spräche das sehr zu Ungunsten des einfachen Verfahrens. Sympathische Ophthalmie kam nur in überhaupt 8 Fällen vor. Auch die verschiedenen Jahreszeiten und Monate hat Verf in ihrer Beziehung zu den Resultaten der Operation geprüft und constatirte dabei einen bemerkenswerth starken Procentsatz von Regenbogenhautentzündungen während des Juli. Er erklärt diese merkwürdige Erscheinung damit, dass im Hochsommer auch solche decrepide Patienten nach London zur Operation reisen, die während der andern Monate keine Reise riskiren, und dadurch das Krankenmaterial viel ungünstiger wird. Nachträglich musste die Iridectomie wegen Irisprolapses in 38 Fällen gemacht werden, die ursprünglich eine runde Pupille behalten sollten. Die Resultate dieser Fälle sind ungleich schlechter, als in den 9 Fällen, wo eine zweite Iridectomie der primären wegen Prolaps nachgeschickt werden musste. Die brauchbaren Erfolge stellten sich zwar auf 83 % bei beiden, aber die Enucleation musste in 8,10 % bei den ersteren, bei den letzteren dagegen überhaupt nicht gemacht werden. — Die Narkose wurde nur in 0,32 % aller Fälle angewendet, in allen anderen genügte Cocaïn. Nachstaroperationen waren in 26,79 % nothwendig, 7,04 % andere Nachoperationen, 1,9 % Enucleationen. Bei diesen Secundäroperationen kam es in 1,02 % zur Suppuration und in 2,08 % zu Glaucom, in 5,58 % zu chronisch entzündlichen Zuständen, welche das Resultat schliesslich stark beeinträchtigten oder ganz verdarben. Den gefährlichen Charakter der Nachstaroperationen erklärt sich Verf. damit, dass durch die Discission eine directe

Communication zwischen Glaskörper und Aussenwelt geschaffen wird und oft ein Kapselfetzchen, direct an der Hornhautstichwunde haftend, den Vermittler der Infection spielt, wenn es nicht sofort entfernt und die Oeffnung in der Hornhaut ausgebrannt wird. Andererseits liegt die Gefahr der Discission in dem selbst mit den schärfsten Instrumenten, namentlich bei festen Kapseln nicht immer zu vermeidenden Zerren an der Kapsel und dem Ciliarkörper. Zum Schluss kommt Verf. noch ein Mal auf die Bedeutung der gefährlichen Secundärprolapse der Iris zurück, welche in der Hauptsache nur bei der einfachen Extraction beobachtet werden, und findet darin seine Rechtfertigung, das Verfahren als allgemeines zu discreditiren.[1]

---

3) **Contracture and other conditions following paralysis of ocular muscles,** by W. T. Holmes Spicer.

S. bespricht die im Ganzen seltenen Fälle, wo eine Contractur von Augenmuskeln nach Lähmung ihrer Antagonisten angetroffen wird. Die von ihm beobachteten Fälle lehrten ihn, die Prognose einer Operation recht vorsichtig zu stellen, wo die Contractur schon lange besteht und die Function des Muskels aufgehoben scheint, weil die veränderte Struktur desselben keine normale Beweglichkeit nach der Durchschneidung garantirt. Bisweilen liegt anscheinend ein voll entwickelter Strabismus convergens vor, der plötzlich während einer Anstrengung, eines Anfalls, beim Brechen oder Keuchhusten aufgetreten sein soll. Diese Fälle betreffen meistens kleine Kinder zu einer Zeit, wo ihre Gewebe weich und nachgiebig sind und in Folge des Ausfalls einer bestimmten Muskeltraction ein Astigmatismus entsteht, der wiederum eine Amblyopie zeitigt. In drei Fällen des Verf.'s wurde das Schielen innerhalb der ersten 6 Wochen nach der Geburt festgestellt und bei keinem eine Ursache eruirt; mithin musste eine congenitale Paralyse vorliegen, die nach Mauthner zu den grossen Seltenheiten gehört. In einem vierten Falle war die Contractur schwächer und durch festen Zug leicht zu überwinden. In drei von diesen Fällen gewann nach der nicht immer ganz leichten Tenotomie der gelähmte Muskel wieder seine Beweglichkeit. Die Contractur ist in der Regel, wenn einmal etablirt, von Dauer, aber sie hängt in ihrem Grade von der Dauer der primären Lähmung ab. Wenn letztere vollständig und schnell schwindet, so tritt immerhin kein Parallelismus der Sehaxen ein, sondern eine Convergenz, die bei der theilweise wiederhergestellten Beweglichkeit des Bulbus von einem concomitirenden Strabismus nicht zu unterscheiden ist. — Fast immer ist es der Externus, der gelähmt ist, vermuthlich wegen der langen Strecke, welche der N. abducens nach seinem Austritt aus dem Gehirn zurückzulegen hat, bis er in dem Muskel endigt. Die häufigste Ursache der plötzlichen Lähmung scheinen Krämpfe, Keuchhusten oder die Dentition zu sein; wahrscheinlich erfolgt dabei eine Haemorrhagie in die Nervenscheide, wie schon Gowers in seinem Lehrbuch erklärt. — Drei Factoren kommen bei diesem Krankheitsbild pathogenetisch in Betracht. Zuerst erfolgt die Lähmung des Externus, als Folge davon bildet sich eine Krümmungsverminderung im horizontalen Meridian der Hornhaut aus und hierdurch eine Amblyopie.(?) Je jünger das Kind, um so stärker macht sich die Einwirkung auf den horizontalen Meridian geltend; wo gar eine weitverbreitete Chorioiretinitis die Elasticität der Gewebe noch besonders herabgesetzt hat, tritt diese Einwirkung noch deutlicher hervor. In einzelnen Fällen weicht das Auge zugleich nach oben ab, wenn die Insertion der Internusbündel nicht gleichmässig horizontal statthat, sondern mehr nach oben oder unten von dem horizontalen Meridian ansetzt; in diesen Fällen zeigt

---

[1] Ich rathe ihm, einmal nach Paris zu reisen oder nach Berlin oder New-York. H.

sich häufig auch ein schräger Astigmatismus. Die Amblyopie tritt als Folge der veränderten Zugrichtung des Muskels in letzter Linie auf, weil dadurch auch eine Verschiebung der Fovea bedingt wird, die, wenn sie auch kaum messbar ist, doch für die subjective Wahrnehmung von entscheidender Bedeutung sein kann.

---

4) Serous cyclitis, by N. C. Ridley.

R. giebt eine Zusammenstellung von 24, zum Theil mikroskopisch untersuchten Fällen von seröser Cyclitis (Descemetitis oder Keratitis punctata) mit lehrreichen Abbildungen. Die Ursachen der Cyclitis sind sehr mannigfaltig: Alle Formen von Syphilis, sympathische Entzündung, Traumen, Gonorrhoe, Uterinleiden, Rheumatismus, Gicht, Diabetes, intraoculare Tumoren, Entzündung der benachbarten Theile, acute Infectionskrankheiten, und endlich fehlt auch in einzelnen sog. idiopathischen Fällen jede bestimmte Ursache. So verschieden aber auch die Aetiologie sein mag, so gleichmässig scheint das klinische Bild, dessen charakteristische Züge ja bekannt sind. Zwei Kategorien lassen sich auseinanderhalten, solche, wo bei erhöhtem intraocularen Druck die Vorderkammer eng und die Pupille wie beim Glaucom erweitert ist, und solche, wo trotz gesteigerter Spannung die Vorderkammer noch vertieft erscheint und die Pupille sich nicht erweitert zeigt. Beide Gruppen zeigen auch ihren verschiedenen histologischen Charakter, der dieses Verhalten zu erklären geeignet ist. Bei der ersten Gruppe ist die Iris peripher meist an die Hornhaut gelöthet, zeigt sich anfangs der Raum um die Linse durch Schwellung der Ciliarfortsätze etwas verengt, später in Folge Atrophie derselben wieder durch Ansteigen der Spannung weiter. Kammer und Glaskörper enthalten eine eiweisshaltige Flüssigkeit. Die Schwellung des Ciliarkörpers und seiner Fortsätze ist durch Injection der Gefässe und Ausschwitzung von Lymphe und Leucocyten bedingt. Ferner zeigt sich eine starke Proliferation der Epithelzellen sowohl der Pars ciliaris retinae als des darunter liegenden sechseckigen Pigments, von welchem Theilchen mitunter zusammen mit den Leucocyten im Glaskörper umherflottiren. Die Trübung der Medien ist ohne Zweifel durch die ausgeschwitzte Lymphe und die Leucocyten verursacht. Das Aufhängeband fängt in seinem Maschenwerk zahlreiche vom Lymphstrom mitgerissene Epithelien und Leucocyten auf und verengt dadurch den Weg für den Abfluss der aus dem Glaskörper nach der hinteren Kammer strömenden Flüssigkeit, so dass der Druck ansteigt und die gewöhnlichen glaucomatösen Erscheinungen mit Verdrängung der Linse u. s. w. Platz greifen. Dagegen findet bei der zweiten Gruppe keine oder nur eine mässige Proliferation des Ciliarepithels statt. Es werden deshalb nur Leucocyten fortgeschwemmt und passiren leicht das Ligament unter gewöhnlichen Verhältnissen. Sie gelangen mit anderen entzündlichen Producten in die hintere und weiter durch die Pupille in die vordere Kammer, wo sie gegen die Hornhauthinterfläche gespült werden, um dort eines am anderen haftend in kleinen Depots kleben zu bleiben. Die Mehrzahl der Leucocyten aber häufen sich in den Fontana'schen Spalten im Ligam. pectinat. an, wenn sie es nicht passiren, und verstopfen so allmählich die Kammerwinkel und erregen hier entzündliche Zustände. Iris und Linse werden zurückgedrängt, der Iriswinkel erweitert und die ganze Vorderkammer vertieft. Pigmentdepots, die man zuweilen in der Descemetis findet, stammen vom Pigment des Ciliarkörpers, welches das Aufhängeband durchsetzt hat. Eine seröse und plastische Cyclitis zu unterscheiden, wie einige Autoren es wollen, sei verkehrt, da bei langer Krankheitsdauer die Exsudatflüssigkeit, wenn sie auch anfangs serös war, immer plastisch wird. Die Descemetis bleibt in der Regel intact, wenn die Praecipitate bald

wieder fortgespült werden; Aenderungen im Endothel kommen wohl vor, restituiren sich aber bisweilen noch in den schwersten Fällen. Bacteriencolonien, wie sie H. Snellen angiebt, konnte Verf. in keinem Falle in den Depots nachweisen. Dagegen liess sich in einem Falle eine starke Pigmentexsudation erkennen, wie sie von Brailey u. A. beschrieben worden ist, die sich wie ein melanotisches Neoplasma des Ciliarkörpers ausnahm und wohl nach Collins als eine Hypertrophie der in der Grenzgegend von ihm entdeckten Drüsen anzusehen sind. Bei langer Dauer der Krankheit zeigten Hornhaut und Linse degenerative Processe mit Trübungen. — Die Therapie anlangend, hilft die Iridectomie höchstens hin und wieder bei der ersten Gruppe; schadet dagegen geradezu in allen anderen Fällen, weil dadurch Pigmentepithelzellen leichter in den Iriswinkel gelangen und seine Blockade noch begünstigen. Eine wiederholte Paracentense zur Entfernung der entzündlichen Producte lässt sich eher rechtfertigen; sie darf aber nicht in der Nähe des Cornealrandes gemacht werden. Eserin ist im Anfange am Platz, aber contraindicirt, wenn sich die Iris schon gereizt zeigt. In der zweiten Gruppe ist eher mit Vorsicht ein schwaches Mydriaticum anzuwenden. Die Hauptsache ist Ruhigstellung des Auges und Beseitigung der Ursache. Die Prognose ist angesichts der grossen Neigung zu Recidiven ziemlich schlecht, zumal schliesslich fast immer die Sehschärfe mehr oder weniger verliert.

---

5) **Two cases of hereditary congenital nightblindness,** by W. Tillinghast Atwool.

---

6) **Notes of a case thrombosis of the central artery of the retina, with acute glaucoma as a sequel,** by N. C. Ridley.

Die Verstopfung der Centralarterie und das nachfolgende Glaucom bei dem in Rede stehenden 57jähr. Kranken scheinen in keinem ursächlichen Zusammenhange gestanden zu haben. Die passive Congestion nach der Thrombose der Arterie könne wohl genügen, um ein Oedem in der Netzhaut hervorzurufen, nicht aber um einen glaucomatösen Process auszulösen. Für eine Thrombose und nicht für eine Embolie entscheidet sich Verf. in diesem durch den Sectionsbefund bemerkenswerthen Falle, weil Pat. keinen Herzklappenfehler hatte, und die Veränderungen der Gefässwand nicht atheromatös waren, sondern wie bei Nierenleiden entzündlich-obliterirenden Charakter trugen; ferner weil die klinischen Erscheinungen für einen allmählichen Verschluss sprechen, wenngleich der erste Anfall plötzlich kam.

---

7) **On the results obtained after the extraction of foreign bodies from the eye with the electromagnet,** by H. V. McKenzie.

Verf. hat aus den Jahren 1889—94 50 Fälle von Eisensplitterverletzungen zusammengestellt, um eine richtige Vorstellung von der Prognose dieser Fälle zu gewinnen. Alle zweifelhaften Fälle wurden nicht mit aufgenommen. Cornea und Iris waren 10 Mal, die Linse 12 Mal verletzt; in den übrigen Fällen hatte der Fremdkörper seinen Weg bis zum Glaskörper gefunden, mit und ohne Betheiligung der Linse. In der ersten Gruppe versagte das Verfahren mit dem Electromagnet niemals = 100% Erfolge. Die zweite Gruppe der Linsenverletzungen gab etwa 78% Erfolge mit Erhaltung guter Sehschärfe; ein Auge von 12 ging verloren, ein zweites erblindete bis auf Lichtschein. In der wichtigsten Gruppe der Glaskörpersplitter versagte der Magnet in 28,57% gänzlich; brauchbare Erfolge gab es in etwa 25%. Von den 28 Augen wurden 8 gerettet, 20 gingen verloren. Von letzteren mussten 19 enucleïrt werden, und

zwar acht, in welchen der Electromagnet seine Schuldigkeit nicht gethan hatte, acht wegen entzündlicher, theilweise eitriger Processe im Uvealtract, zwei wegen sympathischer Ophthalmie, eins endlich nach glücklicher Extraction des Splitters wegen ausgedehnter Zerstörung des Bulbus. — Wirklich brauchbare Sehschärfe wurde in drei Fällen erhalten, darunter zwei mit $S = {}^{6}/_{12}$ und J. I; einer mit $S = {}^{6}/_{60}$. Die anderen geretteten Augen konnten nur Finger zählen oder Lichtschein wahrnehmen. Peltesohn.

VII. Manhattan Eye and Ear Hospital Reports. Vol. II. 1896. Januar.

1) Cases in ophthalmic practice, by Owen D. Pomeroy.

Behandelt hauptsächlich die Wirkung von Tenotomien auf sogen. Hyperphorie, Exophorie und Strabismus mit asthenopischen Symptomen.

2) Sympathetic ophthalmia, by Frank W. Ring.

R. schildert vier Fälle von sympathischer Ophthalmie und misst an ihnen die gegenwärtigen Theorien über diesen Krankheitsprocess. Sein erster Fall sprach zu Gunsten der Deutschmann'schen Migrationstheorie. Der zweite erklärte sich besser durch die Irritation der Ciliarnerven, ebenso der vierte, in welchem beiläufig mit der sympathischen Ophthalmie eine merkliche Refractionsänderung zur Myopie[1] hin vergesellschaftet war.

3) The course and fate of enucleation at the Manhattan, by Justin L. Barnes.

Am Manhattan-Hospital wurde die Enucleation in 23 Fällen wegen schwerer Bulbuswunden, 19 mal wegen Phthisis bulbi, 6 mal bei bestehender Panophthalmitis, 4 mal wegen Orbitalgeschwulst, 4 mal wegen eines Fremdkörpers, 3 mal bei Staphylom, 2 mal bei Iridocyclitis und 1 mal nach Glaucom vollzogen. Die Operation wurde mit wenigen Ausnahmen ohne Bindehautnaht gemacht; die Nachbehandlung bestand in Borsäure- oder Sublimat-Irrigationen und Verband. Nach wenigen Tagen in der Regel fand die Entlassung statt, nur in etwa sechs Fällen trat Cellulitis ein, die die Heilung verzögerte.

4) Report of 118 cataract extractions; with remarks, by David Webster.

W. giebt bei allen einfachen Altersstaren der einfachen Extraction den Vorzug. Die Iridectomie macht er aber 1. bei Veranlagung zu Glaucom, resp. wo das andere Auge bereits dadurch erblindet ist. 2. Wo der Patient keine Selbstbeherrschung zeigt und seine Unruhe einen nachträglichen Irisvorfall befürchten lässt. 3. Wo am anderen Auge ein Irisvorfall während der Nachbehandlung eingetreten war. 4. Wo nach der einfachen Extraction die Iris nicht genügend reponirt werden kann. 5. Wo sich die Pupille auf Cocaïn nicht dilatirt und die Entbindung der Linse durch die enge Pupille Schwierigkeiten voraussehen lässt. Er gebraucht eine 4 oder 6 % Lösung und wartet, bis die Pupille halb dilatirt ist, in der Regel etwa 20 Minuten nach der ersten Einträufelung. — Der jüngste Patient war 27 Jahre, der älteste 105 Jahre alt. Glaskörperverlust trat in $3^1/_2$ % ein, Incarcaration der Iris während der Heilung in etwas mehr als 4 %, Irisprolaps in etwa $9^1/_2$ %, Iritis in 7 %, Streifenkeratitis nur in einem Falle, wo die Vorderkammer ausgespült worden war; Pupillarverschluss blieb in einem Falle, ebenso 1 mal ein dauernder Verlust der Vorderkammer mit Ausgang in Blindheit; Eiterung folgte 4 mal. Von secundären

[1] C.-Bl. f. A. 1891, S. 291. H.

Operationen wurde die Paracentese 1 mal bei Drucksteigerung gemacht, Excision eines Irisvorfalls 7 mal, Cauterisation der vorgefallenen Iris 3 mal; Discission 28 mal (24 %), Iridectomie und Iridotomie je 1 mal; ebenso Agnew's Hakenoperation. Die Erfolge waren in 88 % gut (bis zu $S = {}^{1}/_{10}$), in 6 % mässig (von $S = {}^{17}/_{200}$ bis Finger: 1'); 5 % schlugen gänzlich fehl.

5) **An interesting case of refraction,** by Frank van Fleet.

6) **A cataract extraction followed by iridocyclitis which yielded to large doses of quinine, also one of plastic operation with causes of failure and final success,** by Frank van Fleet.

7) **Glaucoma, following cataract extraction and keratonysis,** by Frank N. Lewis.

Die Drucksteigerung zeigte sich bei dem 57jähr. Pat. erst 6 Monate nach der Extraction, 4 Monate nach der Discission. Da die Iridectomie bereits bei der Star-Operation gemacht worden war, wurde versucht, die Kapsel von der Hornhaut abzulösen. Endresultat nach 4 Wochen Wiederherstellung des Sehvermögens auf ${}^{2}/_{200}$, Tension dauernd herabgesetzt; keine Neigung zu Phthisis bulbi.

8) **Accommodation in the lenseless eye — to what it is due?** by A. Edward Davis.

D. referirt aus der eigenen Praxis und Dr. Webster's je einen Fall von markanter Accommodation im aphakischen Auge. Sie betrafen einen 42jähr. und einen 13jähr. Patienten, bei welchen eine ganze Reihe von subjectiven und objectiven Prüfungen keinen Zweifel liess, dass wirklich ein Vermögen, mit dem Fernconvexglas feinen Druck in der gewöhnlichen Lesedistanz zu lesen, vorhanden war. Scopolamin änderte in dem einen Fall gar nichts daran, in dem anderen bewirkte es eine kaum nennenswerthe Einschränkung der Accommodationsbreite. Analog den Beobachtungen früherer Autoren, wie Ramsden, Horner und Förster, konnte auch D. eine leise Krümmungsvermehrung der Cornea feststellen, gleichviel ob das Oberlid vom Augapfel abgezogen wurde oder darauf drückte, aber er legt dieser Erscheinung nicht die Bedeutung bei, die ihr von anderer Seite vindicirt wurde. Er ist vielmehr der Ansicht, dass das aphakische Auge die Accommodation nur vortäuscht, indem es im Stande ist, mit Zerstreuungskreisen zu lesen. Zu Hülfe kommen ihm dabei mehrere Umstände. Einmal das Vorwärtsrücken des Knotenpunktes bei Aphakie und die dadurch bedingte Vergrösserung der Netzhautbilder; ferner die Verengerung der Pupille durch Kapselreste; drittens bestand in seinem Falle eine doppelte Sehschärfe; viertens kommt in Betracht, dass die betreffenden Aphaken nicht direct durch das Centrum des Glases blicken, sondern leicht nach aussen davon, indem sie entweder das Glas oder den Kopf etwas drehen, resp. das Buch etwas schräg halten und hierdurch die monochromatische Aberration neutralisiren.

Es folgen **Artikel aus dem Gebiet der Ohrenheilkunde.**

Peltesohn.

VIII. The American Journal of Ophthalmology. 1896. Januar.

Die Zeitschrift erscheint mit Beginn des vorliegenden 13. Jahrgangs in erweiterter Form, indem neben den bisherigen Originalaufsätzen der ophthalmologischen Literatur und Mittheilungen aus Kliniken u. dergl. grösserer Raum gewährt werden soll.



1) **On E. Treacher Collins' so-called glands of the ciliary body,** by Adolf Alt, M. D., St. Louis.

Collins beschrieb zuerst die an jedem Ciliarkörper sich findenden zungen-, keulen- oder birnförmigen Anordnungen epithelialer Zellen, welche er für Drüsen ansprach mit dem Zwecke der Absonderung des Humor aqueus. Sie finden sich an der äusseren Fläche des Pigmentlagers, vorzugsweise oder wenigstens besser zu sehen im vorderen Theil des nichtgefalteten und im hinteren des gefalteten Abschnittes des Ciliarkörpers, fehlen aber auch nicht an den Ciliarfortsätzen. Griffith dagegen glaubt, dass sie mit der Pigmentbildung im Auge zusammenhängen. Verf.'s eigene, vielfache Untersuchungen bestätigen zwar im Ganzen die Befunde Collins', bezüglich deren Deutung ist er jedoch anderer Meinung. Er hält diese tubulären Zellcylinder, zumal er in keinem derselben ein Lumen gefunden, nicht für besondere Drüsen, glaubt vielmehr mit Nicati u. A., dass der sog. ciliare Theil der Retina zusammen mit dem Pigmentlager den Humor aqueus absondert. Die erwähnten Zellcylinder entspringen von den unpigmentirten Zellen des erwähnten Retina-Abschnittes und werden erst später pigmentirt. Die weitere Begründung seiner Anschauung, sowie die gegen Griffith gerichteten Bemerkungen und die genauere Besprechung der beigedruckten, nicht hervorragend deutlichen Mikrophotogramme sind im Original nachzulesen.

---

2) **A modified cover-chimney,** by James Thorington, M. D.

Asbestcylinder, der über dem Glascylinder der Ophthalmoskopirlampe angebracht ist, mit runder Oeffnung, vor welcher eine Drehscheibe befestigt ist mit verschieden grossen Durchbohrungen von 1—3 cm Durchmesser, sowie Vorrichtungen zur Bestimmung der chromatischen Aberration bei Ametropie und des Astigmatismus. Neben Erleichterung der Skiaskopie, indem einfach die engste Durchbohrung eingestellt wird, hat der Cylinder auch den Vorzug, die Wärme der Flamme abzuhalten und den inneren Glascylinder vor dem Zerspringen zu schützen durch Abhaltung kalter Luft. (Zu beziehen durch Wall & Ochs, Philadelphia.)

---

3) **Clinical memoranda.**

Four cases of albinism, by J. Ellis Jennings, M. D., St. Louis.

Vier Fälle von Albinismus, ohne Besonderheiten. In einem soll die Mutter einen Monat vor der Entbindung durch einen Albino sehr erschreckt worden sein; letzterer war eine Cousine der Grossmutter des Patienten und hatte zwei gleichfalls albinotische Geschwister.

Es folgen **Referate** und **Gesellschaftsberichte**. Neuburger.

IX. Wjestnik oftalmologii. 1895. November-December.
(Liter. Beil. Nr. 3 der St. Petersburger med. Wochenschr. 1896. Nr. 10.)

1) **Disseminirte Sarcome des Uvealtractus,** von O. Ewetzki.

Makro- und mikroskopische Beschreibung eines Melanosarcoma iridis mit Ausbreitung auf den Ciliarkörper und die Aderhaut, und eines Melanosarcoma chorioideae diffusum.

---

2) **Einspritzungen von Kochsalzlösung unter die Bindehaut,** von J. N. Katzaurow.

Versuche in 110 Fällen; sterilisirte 3% Lösung, Erwachsene eine ganze, Kinder eine halbe Pravaz'sche Spritze auf einmal; Einstich weit ab vom Hornhautrande, unter Cocaïn schmerzlos, keine Complicationen. Kein Erfolg bei

Trachom, Keratitis superficialis und parenchymatosa, Maculae corneae. Reine Hornhautwunden, gleichzeitig mit Atropin, Jodoform und Verband behandelt, heilten „zweimal so schnell“ wie gewöhnlich. Schmutzige Hornhautwunden und Geschwüre (41 Fälle) heilten theilweise sichtlich schnell, theilweise blieb der Erfolg aus; gleichzeitig auch Eserin, Jodoform, Verband u. s. w. Hier scheint Sublimat rationeller und sicherer zu wirken. Der Erfolg bei Iritis und Cyclitis lässt sich wegen gleichzeitigen Quecksilbergebrauchs nicht beurtheilen.

---

3) **Zur Entdeckung simulirter Blindheit,** von S. L. Segall.

+ Cyl. 1 bis 1,5 D vor dem einen Auge mit verticaler, vor dem andern mit horizontaler Axe; wird mit dieser Brille binocular ebenso gut wie mit dem angeblich allein sehenden Auge gelesen, so ist Simulation anzunehmen. — Bei gleich guten Augen und gleicher Refraction muss eine fixirte Flamme, wenn man starke + oder — Cyl. nimmt mit entsprechender Axe wie oben, als ein helles Kreuz erscheinen. Eine Lichtflamme, fixirt durch ein starkes + Glas vor dem sehenden Auge und ein Planglas vor dem angeblich blinden, wird als runde leuchtende Scheibe mit daneben stehender Lichtflamme gesehen. Bestreut man die dem Lichte zugekehrte Fläche von Plangläsern mit Lycopodiumpulver, so werden Regenbogen um die Flamme gesehen; reinigt man das angeblich „bestaubte“ Glas vor dem sehenden Auge, und sieht der Pat. dennoch noch Regenbogen, so ist die einseitig erheuchelte Blindheit entlarvt. Den gleichen Versuch kann man vor dem Spiegel machen, indem man das Licht hinter dem zu Untersuchenden aufstellt. Gleich grosse und gleich geordnete Buchstaben oder Figuren von verschiedener Farbe müssen im Stereoskop binocular betrachtet grau-weisslich u. s. w. erscheinen, je nachdem es complementäre Farben sind, oder nicht.

---

4) **In Anlass „Skiaskopie“,** von A. Schimakowsky.

Polemik gegen Katz.

Neuburger.

Vermischtes.

1) Der Herausgeber bittet freundlichst jeden seiner Leser, auf einer Postkarte ihm mitzutheilen, wie viele Fälle von Trachom er auf 1000 Augenkranke beobachtet.

2) Prof. Hess ist als Nachfolger von Prof. Uhthoff nach Marburg berufen. Hosch in Basel und Schön in Leipzig sind zu ausserordentlichen Professoren ernannt. Dr. Sachs in Innsbruck ist verstorben.

3) Moritz Schneller,
geb. d. 31. Jan. 1834 in Heinrichswalde, Ostpreussen,
gest. d. 9. Nov. 1896 in Danzig, Westpreussen.

Schon wieder ist einer heimgegangen von den Fachgenossen, die noch zu den besonderen Schülern A. v. Graefe's gehört haben. 1855 liess Schneller sich in Danzig nieder und hat hier in mehr als 40jähriger Thätigkeit unzähligen Augenkranken Heilung oder Linderung gebracht und die volle Anerkennung der praktischen Aerzte gewonnen, denen er als Berather und Operateur zur Seite stand und die ihn durch Wahl in den Vorstand der Aerztekammern ehrten, wie auch der grössere Kreis seiner Mitbürger ihn durch Wahl in die Stadtverordneten-Versammlung auszeichnete. Durch zahlreiche Arbeiten hat er seine wissenschaftliche Befähigung glänzend dargethan und neue Bahnen theils eröffnet, theils weiter gefördert.

Im Folgenden geben wir eine Liste seiner hauptsächlichen Arbeiten und Studien: 1. Ueber die Veränderungen der Augen bei Cholera, 1855. 2. Ueber ein Mikrometer am Augenspiegel, Arch. f. O. III, 2, 121—186. 3. Ophthalm. Befund bei extraoculären Amblyopien und Amaurosen, ebend. VII, 1, 70—91. 4. Fall von Embolie der Centralarterie der Retina, ebend. VIII, 1, 271—278. 5. Zur Lehre von der Accommodation und Refraction, ebend. XVI, 1, 176—193. 6. Das ophthalmoskopische Bild der grösseren Netzhautgefässe, ebend. XVIII, 1, 113—126. 7. Operationsmethode bei narbigem Entropium und Trichiasis, ebend. XIX, 1, 150—156. 8. Studien über das Blickfeld, ebend. XXI, 1, 133—198; XXII, 4, 147—156. 9. Zur Lehre von der Ernährung der Netzhaut, ebend. XXVI, 1, 1—90. 10. Beitr. zur Lehre vom Schielen, ebend. XXIII, 2, 97—152. 11. Zur Frage vom Farbensinnscentrum, ebend. XXVIII, 3, 73—92. 12. Die Behandlung des Trachoms durch Excision der Uebergangsfalten, ebend. XXX, 4, 131—192. 13. Ueber Entstehung und Entwicklung der Kurzsichtigkeit, ebend. XXXII, 3, 245—360. 14. Ueber die operative Behandlung des Trachoms, ebend. XXXIII, 3, 113—158. 15. Ueber Formenveränderung des Auges durch Muskeldruck, ebend. XXXV, 1, 76—112. 16. Beiträge zur Theorie des Schielens, ebend. XXXVI, 3, 138—179. 17. Zur Lehre von den dem Zusammensehen beider Augen dienenden Bewegungen, ebend. XXXVIII, 1, 71—117. 18. Ueber die Behandlung der follikulären Bindehauterkrankungen, ebend. XXXVIII, 4, 52—94. Wie man sieht, hat Schneller seine Zugehörigkeit zur v. Graefe'schen Schule durch treue, über ein Menschenalter fortgesetzte Mitarbeiterschaft an dem von seinem Lehrer begründeten Archiv thatkräftig bewiesen und namentlich auch zur Bekämpfung der in unsern östlichen Provinzen so wichtigen Volkskrankheit Trachoma namhafte Beiträge geliefert. Trotzdem er in der Provinzialstadt Danzig die befruchtende Berührung mit Universität und Laboratorium entbehren musste, verstand er doch wissenschaftlich zu arbeiten und Schüler heranzubilden. Unter den letzteren sind namhafte Augenärzte, ich nenne nur Jacobi, Alexander, Landsberg (†), Augstein. Seit Jahren hatte Schneller die Beschwerden eines Herzleidens (Verkalkung der Kranzschlagadern) zu bekämpfen. Ruhig und gelassen ging er, ohne Einschränkung seiner berufsmässigen und gemeinnützigen Wirksamkeit, wie ein echter Weltweiser, dem Tode entgegen. Friede seiner Asche, Ehre seinem Angedenken. H.

Bibliographie.

1) Ueber den Ursprung der richtigen Deutung unserer Sinneseindrücke, von H. v. Helmholtz. (Zeitschr. f. Psych. u. Phys. d. Sinnesorg. VII. 2.) v. H. fasst das Ergebniss seiner hochinteressanten Arbeit, die auch in die 2. Auflage der „physiologischen Optik" aufgenommen ist, dahin zusammen: 1. Als Wirkungen angeborener Organisation finden wir beim Menschen Reflexbewegungen und Triebe, letztere die Gegensätze des Wohlgefallens an einzelnen Eindrücken, des Missfallens gegen andere umschliessend. 2. Bei der Bildung von Anschauungen spielen Inductionsschlüsse, gewonnen durch unbewusste Arbeit des Gedächtnisses, eine hervorragende Rolle. 3. Es erscheint zweifelhaft, ob im Vorstellungskreise der Erwachsenen überhaupt Kenntnisse vorkommen, die eine andere Ursprungsquelle erfordern. Schwarz.

2) Die Empfindung als Function der Reizänderung, von W. Preyer. (Zeitschr. f. Psych. u. Phys. d. Sinnesorg. VII. 4.) Die Abhängigkeit der Empfindung von der Geschwindigkeit der Reizänderung ist, wie P. durch

Versuche vor schon über 20 Jahren gefunden hat, einem ähnlichen Gesetz unterworfen, wie die Abhängigkeit der Muskelzusammenziehung von der Geschwindigkeit der Stromschwankung bei elektrischer Reizung der motorischen Nerven. Dieses von E. du Bois-Reymond zuerst in strenge Form gebrachte Gesetz der Erregung motorischer Nerven durch den elektrischen Strom ist ein Specialfall eines für Sinnesnerven und Muskelnerven zusammen, wahrscheinlich auch für secretorische, hemmende und elektrische Nerven gültigen und alle adäquaten Reize umfassenden allgemeineren Gesetzes. Dieses kann folgendermaassen formulirt werden: Der Erfolg einer Nervenreizung nimmt zu und ab mit der Geschwindigkeit, mit welcher die Reizgrösse sich ändert, und mit dem Abstande der Grenzwerthe, innerhalb welcher die positive oder negative Schwankung der Reizgrösse sich vollzieht. Die Reizschwelle ist nur eine Unterschiedsschwelle mit dem einen Grenzwerth Null. Nach Versuchen von Preyer gilt das Gesetz wahrscheinlich auch bei inneren Reizen, die auf nervöse Centren wirken; bei ganz langsamer Erstickung durch Kohlensäure und ebenso bei ganz langsamer Verblutung kam es nicht zu Krämpfen.

Schwarz.

3) Ueber die indirecte Sehschärfe, von Th. Wertheim. (Zeitschr. f. Psych. u. Phys. d. Sinnesorg. VII. S. 172.) W. untersuchte an seinem eigenen Auge eingehend die Sehschärfe im indirecten Sehen mittelst Variation des Gesichtswinkels, wozu er einen besonderen Apparat construiren liess. Das Verhältniss der Sehschärfe an den untersuchten Stellen des Gesichtsfeldes (in 8 Halbmeridianen) ist in einer Tabelle zusammengestellt (die centrale Sehschärfe = 1 angenommen). Die Abnahme der Sehschärfe vom Fixirpunkt nach der Peripherie ist für den horizontalen Meridian durch eine Doppelcurve dargestellt, sie geschieht zuerst äusserst rasch und allmählich immer langsamer; die andern Meridiane verhalten sich ebenso, nur mit geringen quantitativen Unterschieden. Am raschesten ist der Abfall in der oberen Hälfte des verticalen Meridians. Ausserdem wird die Vertheilung der Sehschärfe im Gesichtsfeld durch Curven gleicher excentrischer Sehschärfe (Isopteren, Hirschberg) veranschaulicht, sie verlaufen annähernd parallel den Gesichtsfeldgrenzen. Der Einfluss der Uebung ist ziemlich erheblich, daher könne diese Art der Messung der indirecten Sehschärfe für die augenärztliche Praxis kaum eine Bedeutung haben.[1] Schwarz.

4) Studie zur Erklärung gewisser Scheinbewegungen, von Dr. Julius Hoppe, Assistenzarzt der Universitäts-Augenklinik in Göttingen. (Zeitschr. f. Psych. u. Phys. d. Sinnesorg. VII. 1.) H. sucht die Bedingungen und Ursachen der Scheinbewegung festzustellen, die bei Betrachtung gleichmässig bewegter Gegenstände auftritt, wenn die Bewegung plötzlich aufhört. Er beweist, dass die meist angenommene Erklärung der Erscheinung nach v. Helmholtz (auf Grund unbewusster Augenbewegungen) nicht zutrifft und kommt zu folgender Erklärung, die er durch sinnreiche Versuche begründet: Bei der Scheinbewegung nach Aufhören einer reellen Bewegung handelt es sich wesentlich um das Auftreten von Bewegungsnachbildern. Die dabei unter Umständen bemerkten Formveränderungen (Verlängerungen oder Verkürzungen von Figuren) vollziehen sich nur in den der Bewegungsrichtung entsprechenden Dimensionen und werden beeinflusst theils von den reell gesehenen Dingen, theils von den Nachbildern vergangener Bewegungsphasen. Den Inhalt der Nachbilder liefern ausschliesslich reell angeschaute Gegenstände. Die Vorstellung der Scheinbewegung wird vermittelt durch hochgradig ermüdete Netzhautpartien. Schwarz.

[1] Vgl. Hirschberg, Verh. d. physiol. Ges. z. B. 1878, C.-Bl. f. A. 1879, S. 121.

5) Das Verhältniss von Accommodation und Convergenz zur Tiefenlocalisation, von Dr. Franz Hillebrand. (Zeitschr. f. Psych. u. Phys. d. Sinnesorg. VII. S. 97.) Wegen des unter normalen Verhältnissen bestehenden Zusammenhangs zwischen Accommodation und Convergenz lässt sich ein etwaiger Einfluss der Accommodationsempfindung auf die Tiefenlocalisation nicht unabhängig von dem Einfluss der Convergenz prüfen, da bei monocularem Sehen mit der Accommodationsänderung auch eine Convergenzänderung des nicht am Sehact betheiligten Auges verbunden ist. Der Einfluss der Convergenzänderung auf die Tiefenwahrnehmung kann dagegen bei binocularem Sehen nicht unabhängig von der Querdisparation der Netzhautbilder geprüft werden; will man diese ausschalten, so kann der Einfluss der Convergenz zusammen mit dem der Accommodation nur auf monocularem Wege geprüft werden. H. kommt auf Grund seiner sinnreichen Untersuchungen zu folgenden Ergebnissen: Wenn alle sogenannten empirischen Motive der Localisation (so namentlich die Aenderung der Bildgrösse) ausgeschlossen sind und man einem nach der Tiefe sich langsam bewegenden Object mit der Accommodation folgt, so kann man nicht mit Sicherheit angeben, ob sich das Object genähert oder entfernt hat, sofern nur nicht die extremsten Grade der Nähe in Anwendung gebracht und dadurch lästige Empfindungen erzeugt werden. Durch langsame continuirliche Aenderung der Accommodation wird also eine Aenderung der Tiefenempfindung nicht veranlasst, ebensowenig haben (centripetale) Muskelempfindungen einen Einfluss. Wenn das Object plötzlich seine Tiefenlage änderte, so dass das unmittelbare Folgen der Accommodation unmöglich gemacht wurde, liess sich für jeden Beobachter ein Distanzunterschied finden, von dem an er mit Sicherheit erkannte, ob Annäherung oder Entfernung stattfand. Dabei war der bewusste Willensimpuls für das Erkennen der relativen Entfernung entscheidend, indem die Tiefenunterschiede durch eine Art Ausprobirens mit Hülfe der Accommodation erkannt wurden. In den Fällen, wo die Richtung des Tiefenwechsels fehlerlos angegeben wird, ist die grössere oder geringere Entfernung nicht, wie beim binoculären Sehen, anschaulich in der Empfindung gegeben. Nach H.'s Annahme geschieht die Aenderung der Accommodation unter der Leitung einer vorausgehenden Entfernungsvorstellung. Schwarz.

6) La numerotation rationelle des verres teintés en oculistique, par le Dr. Ed. Pergens. P. beklagt es, dass für die farbigen Gläser zweckmässige Abstufungen noch nicht im allgemeinen Gebrauch sind. An Stelle der verschiedenen unregelmässigen Skalen, die unter einander stark abweichen, schlägt er eine Skala vor, bei der der Werth eines farbigen Glases durch die Stärke der Absorption für das Licht einer Hefener-Alteneck'schen Kerze in 1 m Entfernung bestimmt wird. Die Einheit stellt das Glas dar, welches kein Licht mehr durchlässt, die Skala fällt mit dem Absorptionscoefficienten von 0,1 bis 0,9 herab. Spiro.

7) Beitrag zur Casuistik der Embolie der Arteria centralis retinae, von K. Ehrle. (Inaug.-Diss. Tübingen 1896.) E. theilt 21 Fälle vom Embolie der Art. centr. retinae aus dem Material Prof. Schleich's mit, an denen er berechnet, dass in 50% Fehler des Circulationsapparates vorhanden waren. Die totalen Embolien waren häufiger, als partielle. In 50% der Fälle wurde Ausgang in Sehnerven-Atrophie beobachtet. Massage des Bulbus hatte einmal einen Erfolg zu verzeichnen. Spiro.

Um Einsendung von Separatabdrücken wird gebeten.

Verlag von Veit & Comp. in Leipzig. — Druck von Metzger & Wittig in Leipzig.

Centralblatt

für praktische

AUGENHEILKUNDE.

Herausgegeben von

Prof. Dr. J. Hirschberg, Geh. Med.-Rath, in Berlin.

Monatlich ein Heft. Preis des Jahrganges 12 Mark. Zu beziehen durch alle Buchhandlungen des In- und Auslandes und die Postanstalten des Deutschen Reiches.

December. Zwanzigster Jahrgang. 1896.

I. Ueber Conjunctivalplastik bei Wunden der Ciliargegend.

Von Dr. C. Norman-Hansen (Kopenhagen).

Die perforirenden Wunden der Ciliargegend gehören zu den Affectionen des Auges, gegen welche man am wenigsten über befriedigende Behandlungsweisen verfügt. Wenn auch kein Fremdkörper durch die Wunde in's

Augeninnere gedrungen ist, wenn auch die Wunde der Ciliargegend ohne weitere Zerstörung des Auges stattgefunden hat, droht doch mannigfache Gefahr dem so verwundeten Auge. Die antiseptische Behandlung kann bei aller Sorgfalt doch nicht jede Möglichkeit für Infection beseitigen, in Anbetracht der Langsamkeit, womit eine Scleralwunde heilt, wenn das Corpus ciliare sich in die klaffende Wunde hervorwölbt. Oft verbietet die Ausdehnung und die unregelmässige Form der Wunde jeden Versuch, Scleralsutur anzulegen, und der Ciliarkörper wird für lange Zeit der Infection ausgesetzt, dadurch eine stete Gefahr für sympathische Ophthalmie darbietend.

Vor allem scheint mir das Hauptmoment die Hervorwölbung und das Vorfallen des Ciliarkörpers zu sein. Wenn auch nicht augenblicklich, mag es später im Krankheitsverlauf zum theilweisen Prolaps kommen, und so lange der Ciliarkörper, mit Granulationen bedeckt, zwischen den Wundrändern liegt oder später an der Scleralnarbe theilnimmt, ist die Gefahr der Infection, der acuten Phlegmone des Auges und der sympathischen Affection des anderen Auges stets da.

Die Behandlung solcher Wunden der Ciliargegend, die nicht sofortige Exenteration indiciren, beschränkt sich in den meisten Fällen wohl auf expectative aseptische Behandlung, die auch in vielen Fällen zu Heilung führt. Die Scleralnaht kann in dazu geeigneten Fällen gemacht werden, über die Resultate derselben habe ich keinen Bericht finden können. Es ist von Randolph[1] vorgeschlagen, bei Wunden der Ciliargegend, die über die Corneoscleralgrenze gehen und die Linse mit einschliessen, die Wunde zu erweitern und die Linse sofort zu extrahiren, um den Druck auf den Ciliarkörper seitens der geschwollenen Linsenmassen zu verhüten. Ich habe früher auch solche Wunden, wo ich nicht ohne Zerrung die Scleralnaht anlegen konnte, in expectativer Weise behandelt, bis ich in dem Falle, den ich hier mittheile, ganz zufällig eine Methode anwendete, die in ihrer grossen Einfachheit vielleicht die besten Resultate geben kann, wo überhaupt das Auge gerettet werden kann.

Der Schiffsbauarbeiter Ch. aus Helsingör wurde am 6. October während seiner Arbeit mit einer erhitzten Nietenzange in das rechte Auge getroffen. Ich sah ihn 3 Stunden nachher, es fand sich dann eine unregelmässig dreieckige Wunde in Regio ciliaris, nach unten-aussen von der Cornea; der Boden des Dreiecks war ca. 8 mm lang, parallel mit dem Cornea-Umkreis und ca. 2 mm davon entfernt, seine Spitze ca. 6 mm nach aussen; die ganze Wunde war mit einem leichten Brandschorfe gedeckt. Die Iris war nach der Wunde verzogen. Das Auge war wenig injicirt und nur wenig schmerzhaft. Unter Cocaïn wurde jetzt der Brandschorf vorsichtig abgelöst, es wölbte sich dann der Ciliarkörper mit der prolabirten Iris im ganzen Grunde der Wunde hervor. Der Irisprolaps wurde abgeschnitten und nun lag

[1] New-York med. Journal. 1895.

hinter dem Corpus ciliare der Glaskörper frei, wovon einige Tropfen aus der Wunde quollen.

Wegen der Grösse und Gestalt der Wunde war Scleralsutur nicht anwendbar. Ich lockerte dann mit einer Scheere die Conjunctiva sammt dem subconjunctivalen Gewebe von beiden Wundrändern in weiter Ausdehnung und um den angrenzenden Theil der Cornea herum, zog dann die Conjunctivallappen von oben und unten zusammen und vereinte sie über die ganze Wunde mittelst 3 Suturen feinster Seide. Es folgte ein ganz irritationsfreier Wundverlauf, die Suturen fielen nach 6 und 8 Tagen von selbst aus, und dann war die Conjunctiva fest über der Wunde angeheilt. Unter der Bindehaut sah man noch den dunkelgrauen Ciliarkörper durchscheinen, aber gar nicht vorgewölbt wie an den ersten Tagen; noch 2 Wochen später sah die Conjunctivalnaht wie die Narbe nach einer Schieloperation aus, nur in der Tiefe etwas dunkel schattirt. Am Monatstage nach der Läsion nahm der Patient seine Arbeit wieder auf, das Auge war schon lange ganz irritationsfrei. Auch am andern Auge war nie das geringste Zeichen jedwelcher Irritation, und mit der festen Heilung der Wunde kann wohl jede Gefahr sympathischer Ophthalmie jetzt ausgeschlossen werden.

Das Aussehen des Auges 30 Tage nach der Verletzung ist wie das eines sonst normalen Auges, an dem eine breite Iridectomie gemacht ist. Noch findet sich die lineare Narbe der Conjunctivalnaht nach unten-aussen, nach der Ciliargegend hin. An der vorderen Linsenkapsel finden sich, von der Läsionsstelle ausgehend, ganz feine Streifen und Tüpfelung, die jedoch nicht bis an das Centrum der Linse reicht. $S = {}^{6}/_{12}$, durch stenopäisches Loch $= {}^{6}/_{9}$. T normal. Ophthalmoskopisches Bild normal. 7. Dec. $S = {}^{5}/_{6}$.

Ich übersehe nicht, dass in diesem Falle die Verletzungsart, so zu sagen eine Cauterisation, ein begünstigendes Moment darbot, und dass die Wunde möglicher Weise ohne Naht geheilt wäre. Ich war dessen nicht sicher — kurze Zeit vorher hatte ich ein Auge mit eben der gleichen cauterisirten Wunde an spät auftretender acuter Phlegmone bulbi verloren, — und ganz sicher hätte ich nicht in so kurzer Zeit Heilung erreicht. Da die Scleralsutur nicht ohne grosse Zerrung ausführbar war, blieb mir nichts Anderes als eine Conjunctivalnaht übrig. Nach dem günstigen Verlauf des Falles meine ich mich dazu berechtigt, einige Momente der Behandlung grösserer Wunden der Ciliargegend anzuführen:

Bei frischen Wunden, wo kein Fremdkörper eingedrungen ist — bei Ruptura sclera oder Streifschusswunden —, vernähe man die Conjunctiva über der Wunde nach einfacher Lockerung des subconjunctivalen Gewebes wie bei einer Schieloperation.

Wo die Linse bei der Verletzung zerstört ist und Linsenmassen zwischen den Wundrändern hervordrängen, mache man sogleich Extraction und nachdem vernähe man die Conjunctiva über der Wunde.

Bei nicht ganz frischen Wunden, die der Infection verdächtig sind,

vernähe man die Conjunctiva secundär, nachdem man die Wunde mit dem Galvanocauter leicht oder tiefer cauterisirt hat.

Die Conjunctivalplastik, wie sie früher bei Cornea-Ulcerationen (Kuhnt, Ed. Meyer u. A.), ectatischen und cystoiden Narben und Staphylomen der Cornea (L. Weiss)[1] angewendet ist, scheint mir denn in erster Reihe für Wunden der Ciliargegend anwendbar. Ferner als schützendes Ueberziehen frischer Wunden der Cornea. In dieser Absicht habe ich dieselbe Methode bald nach meinem oben beschriebenen Falle in einem Falle von Cataract-extraction benutzt, wo ich von den Verhältnissen genöthigt war, sofort zu operiren, obwohl ich auf chronische Blennorrhoe des Thränensacks Verdacht hatte. Ich machte den gewöhnlichen Lappenschnitt in der Cornea; danach habe ich nach der Extraction versuchsweise die Conjunctiva rings um das obere Drittel der Cornea gelockert und mit zwei feinen Seidesuturen vereint über die ganze Corneawunde hingezogen. Es folgte guter Heilungsverlauf. Ich muss doch anführen, dass die befürchtete Blennorrhoe sich nicht einstellte, so dass die Methode hier nicht auf ihre volle Probe gestellt wurde.

Ich gebe mein Verfahren nicht für etwas Neues aus, es steht ja in Lehrbüchern; aber ich meine, die Bindehautnaht ist ganz besonders für grössere Wunden anzuwenden.

II. Ueber die Resorption der Linse und der Linsenkapsel bei Luxation in den Glaskörper.

Von Dr. **Augstein** (Bromberg) und Dr. **Ginsberg** (Berlin).

A.) Am 31./XII. 1885 consultirte mich zum ersten Male der frühere Postverwalter W. Sch., 65 Jahre alt. Er klagte über schlechtes Sehen auf dem linken Auge und zwar sei dies die unmittelbare Folge einer vor 8 Tagen stattgefundenen Verletzung gewesen. Er wollte Nachts nach seiner auf dem Nachttische befindlichen Taschenuhr sehen und stiess dabei recht derb mit dem linken Auge auf den Bettpfosten. Gleich Morgens bemerkte er, dass er links schlecht sehe, ohne besondere Schmerzen zu haben. Das Sehen hätte sich von Tag zu Tag mehr verschlechtert, Schmerzen seien nicht aufgetreten.

Das linke Auge zeigte starke Ciliar-Injection und nasenwärts ein circa 5 mm breites Colobom der Iris wie nach einer regelrechten Iridectomie. Nirgends war eine Verletzung an den Augenhäuten vorhanden, die Vorderkammer war auffallend tief, das Kammerwasser nicht getrübt, die Pupille tief schwarz, mit guter Reaction. Der Spiegel zeigte sogleich, dass die Linse an ihrer normalen Stelle fehlte; sie wurde leicht wahrgenommen im unteren Glaskörperraum, wo sie bei Bewegungen des Auges zwischen starken

[1] Arch. f. Augenh. 1896.

Glaskörpertrübungen hin und her tanzte; letztere gestatteten jedoch den Hintergrund zu durchleuchten; er war normal, namentlich war keine Netzhautablösung und Blutung vorhanden. R. O n. Die Prüfung ergab:

L. mit + 10,0 Finger in $1^1/_2$ m,
R. M 1,0; S = 1.

Pat. hatte sich also durch jenen Stoss die Linse in den Glaskörper luxirt, wobei ein kleiner Theil der Iris nach hinten umgeschlagen wurde. Trotzdem ihm wiederholt eindringlich vorgestellt wurde, wie schwer die Verletzung und in welcher Gefahr sein Auge sei, blieb er dabei, er müsse arbeiten, nämlich 8 Stunden täglich in einem Bureau schreiben; er hätte sich bis jetzt dabei das Auge zugebunden und so würde es auch weiter gehen. So musste ich mich auf Atropinisirung und Verband beschränken, und Pat. stellte sich zur Besichtigung zunächst recht oft, später in grösseren Zwischenräumen vor. Der Verlauf war gegen alles Erwarten überraschend gut. Niemals traten Drucksteigerung oder Schmerzen auf; die Reizerscheinungen nahmen allmählich ab und die Glaskörpertrübungen hellten sich auf. Am 3./III. 1886 ist notirt:

L. mit + 10,0 S = $^{3,5}/_6$,
mit + 14,0 Jäger Nr. 2,

am 14./IV. 1886: mit + 11,0 S = $^{3,5}/_5$; Trübungen namentlich im unteren Glaskörperraum, in dem es aber nicht möglich, wie früher, die Gestalt der Linse zu entdecken. — Darauf vergingen 2 Jahre, bis ich ihn am 23./IV. 1888 wiedersah und zu meinem Erstaunen ein gänzlich verändertes Bild fand: Bei stärkster Atropin-Mydriasis war weder von Linse noch auch von Linsenkapsel in dem klar durchleuchtbaren Glaskörper, in dem nur sehr geringe Trübungen vorhanden, irgend eine Spur zu entdecken; er hatte mit + 10,0 volle Sebschärfe und las ohne Mühe mit + 14,0 Jäger Nr. 1. So blieb es bei den zahlreich wiederholten späteren Untersuchungen: keine nennenswerthe Trübung im Glaskörper und bei sorgfältigster Durchleuchtung bei stark erweiterter Pupille keine Andeutung von der Linsenkapsel, geschweige denn Linse. Bei dem grossen, durch den Verlauf des Falles erregten Interesse behielt ich den Pat. dauernd im Auge bis zu seinem am 10./VIII. 1896 (im 77. Lebensjahre) erfolgten Tode. Nicht allein die Seltenheit der vollkommenen Aufsaugung der Linse ohne Schonung und Ruhe bei fortwährender Anstrengung des anderen Auges in mühevoller täglicher Schreibarbeit — eine Reclination durch ein grobes Trauma mit S = 1 im Alter von 65 Jahren —, sondern noch mehr musste die Frage interessiren: Wo ist die doch nicht resorptionsfähige Kapsel geblieben? Erst wenige Stunden vor der Beerdigung gelang es mir, von den Angehörigen die Erlaubniss zur Enucleation des Bulbus zu erhalten. Er wurde in Spir. dilutus gethan und Herrn Collegen Ginsberg nach Mittheilung des Sachverhalts zur Untersuchung eingesandt.

G.) Der Bulbus ist in geringem Grade unregelmässig geschrumpft. Nach Halbirung im Aequator wird vorsichtig der in Flocken geronnene Glaskörper aus dem vorderen Abschnitt entfernt; nur der vorderste Theil wird zurückgelassen. Makroskopisch war von Linse oder Linsenkapsel nichts zu bemerken. Dann wurde die vordere Bulbushälfte in Celloidin eingebettet und geschnitten. Leider zeigte sich das Präparat bei der mikroskopischen Untersuchung so stark cadaverös verändert, dass Einzelheiten nicht mehr deutlich erkennbar waren. Nur Folgendes kann als sicher hingestellt werden:

1. Das Pupillargebiet ist vollständig frei.
2. Von der Linse findet sich keine Spur.
3. Nirgends ist etwas zu sehen, was als Linsenkapsel resp. deren Rest gedeutet werden könnte. Allerdings finden sich auf einer Seite glaskörperwärts von der postmortal gequollenen und abgehobenen Pars ciliaris retinae (an der noch Zonulafasern erkennbar sind) faserige Theile, die etwa bis zur Ora serrata hin zu verfolgen sind. Doch möchte ich diese eher als zum Glaskörper gehörig auffassen; denn diese Fasern oder Querschnitte dünner Membranen gehen ganz unmerklich in denselben über, was kaum der Fall sein könnte, wenn sie Reste der Kapsel vorstellten. — Wäre die Kapsel noch in annähernd normaler Structur vorhanden gewesen, so hätte sie natürlich trotz der cadaverösen Veränderungen deutlich erscheinen müssen, da sie ja chemischen Einflüssen, also auch der Fäulniss gegenüber ausserordentlich widerstandsfähig ist.

Es ist mir daher wahrscheinlich, dass die Linse nicht nur, sondern auch ihre Kapsel vollständig (oder mit Rücksicht auf die erwähnten Fasern bis auf ganz geringe Reste) resorbirt worden ist.[1]

Dass die Linse in der Kapsel luxirt war, zeigt die anatomische Untersuchung dadurch, dass das Pupillargebiet vollkommen frei ist, jede Spur von Kapsel in demselben fehlt. Wäre die Linse aus der Kapsel herausgeschleudert worden, diese aber mit der Zonula in Verbindung geblieben, so hätte die Kapsel nicht resorbirt werden können. Das ist ja, z. B. von Star-Operationen her, bekannt. Ich hatte Gelegenheit, ein Auge von einem 22jährigen Fräulein anatomisch zu untersuchen, in welchem 11 Jahre vor der Enucleation durch einen Steinwurf die Linse aus der Kapsel heraus in den Glaskörper luxirt worden war. Das Auge ging an Secundärglaucom mit Hornhautstaphylom zu Grunde. Hier fand sich von Linse keine Spur — möglicher Weise war dieselbe bei einer Operation mit Iridectomie, der sich Pat. auswärts früher unterzogen hatte, entfernt worden —, die Kapsel aber lag zerrissen im Pupillargebiet, theils mit der Iris, theils mit der Descemet'schen Haut verwachsen.

[1] Mit Sicherheit ist das bei der mangelhaften Conservirung natürlich nicht zu behaupten; doch glaube ich nicht, dass mir die Kapsel bei der Untersuchung entgehen konnte.

Wenn eine in den Glaskörper luxirte Linse gut vertragen wird, so pflegt der gewöhnliche Vorgang der zu sein, dass sie eingekapselt und dann resorbirt wird.

Dass aber ohne Einkapselung und ohne erkennbare reactive Processe die luxirte, in ihrer Kapsel befindliche Linse resorbirt werden kann, wie es hier klinisch und anatomisch festgestellt werden konnte, scheint mir eine sehr bemerkenswerthe Thatsache zu sein.

III. Ueber einen Fall eines doppelseitigen angeborenen Lidcolobomes.

Von Professor Dr. **W. Goldzieher** in Budapest.

Durch die Güte des Herrn Collegen Dr. J. Arminski in Esseg wurde mir ein höchst interessanter Fall von angeborener Spaltbildung im Oberlide zur Behandlung zugewiesen. Bei der Seltenheit dieser Missbildung, deren embryologische Erklärung trotz einer ganzen Reihe von Theorien bis heute noch nicht als gelungen zu bezeichnen ist, möge es mir gestattet sein, die Beschreibung des Falles, welche durch die beigefügte Photographie besonders klar illustrirt ist, den Fachgenossen vorzulegen.

Es handelt sich um einen 9monatlichen weiblichen Säugling, der von seiner Mutter am 22. April d. J. auf meine poliklinische Abtheilung gebracht wurde. Das Kind stammt von gesunden Eltern, in deren Familie angeblich noch keine Missbildung vorgekommen ist. Die Mutter ist ein kräftiges, wohlgebildetes Weib, das vorher noch nie geboren hatte, der Vater hat früher als Circus-Athlet seine Existenz gefunden. Die Schwangerschaft war normal, abgesehen von dem materiellen Elend, das die Frau — die mit ihrer ganzen Familie ihres Glaubens wegen aus Russland ausgewiesen war — durchgemacht hatte. Das Kind wird von der Mutter gesäugt, ist bis auf die gleich zu beschreibende Missbildung sehr gut entwickelt und zeigt nur ganz geringe rhachitische Veränderungen des Schädels. Um so mehr zieht der Befund an den Augen das Interesse des Beschauers an sich.

Das rechte obere Augenlid hat einen fast regelmässigen rechteckigen Substanzverlust, der das mittlere Drittel des Lides einnimmt. Das äussere Liddrittel ist vollkommen normal; der Ciliarrand, in vollkommen normaler Weise mit Wimperhaaren bestanden, hört an einer Stelle wie mit der Scheere abgeschnitten auf. Das innere Liddrittel ist jedoch etwas verbildet, indem es gegen den Spalt zu in Form eines plumpen Höckers absetzt. Trotzdem besitzt es noch Wimperhaare, und ist der Thränenpunkt vorhanden. Die Seitenränder des Colobomes sind scharf abgegrenzt, mit normaler Haut bedeckt, unbehaart, der obere Rand jedoch wird durch eine

unregelmässig gelappte, etwas klumpige Hautbrücke bedeckt, die von der Haut des oberen Orbitalrandes ausgehend sich eine Strecke weit in den viereckigen Spalt fortsetzt, und demnach einen kleinen Theil des Colobomes bedeckt. Diese Hautbrücke ist überdies sehr dehnbar und kann ziemlich weit nach unten gezogen werden.

Der rechte Augapfel ist vollkommen normal, frei beweglich, das Sehvermögen muss gut sein, da der Säugling ziemlich munter durch sein Lidcolobom herausguckt.

Viel schwerere Veränderungen zeigt jedoch das linke Auge. Hier ist ebenfalls das Colobom genau so vorgezeichnet, wie rechterseits, der Spalt ist jedoch durch eine grosse, sehnigweisse, pralle und härtlich anzufühlende, an der Oberfläche einige feine Härchen tragende Geschwulst ausgefüllt, die einerseits mit den Spalträndern und an ihrer Basis breit mit der Hornhaut verwachsen ist. Es sind ungefähr die oberen zwei Drittel der Hornhaut von der, ihrem Aeusseren nach als Dermoid zu bezeichnenden Geschwulst bedeckt; der untere Randtheil der Hornhaut ist normal, ebenso die dahinter liegende Iris. Selbstverständlich wird bei den Bewegungen der Augen das verbildete Lid in Folge dieser Verwachsungen hin und her gezerrt.

Beide untere Lider sind vollkommen normal. An beiden Ohren finden wir jedoch bemerkenswerthe Veränderungen. An der Basis des rechten Tragus befinden sich vier, einander ganz parallele, Molluscum-artige Hautauswüchse, von denen der längste wohl 1 cm lang ist. Der linke Tragus geht in eine schiffschnabelartige, knorpelharte Verlängerung aus.

Das Kind wird am 25. April der kgl. Gesellschaft der Aerzte vorgestellt und am 27. April auf meiner Abtheilung im Elisabeth-Hospitale des Rothen Kreuzes operirt. Was die Operation betrifft, so konnte es sich keineswegs um eine ideale Deckung des Substanzverlustes rechterseits handeln, da bei dem zarten Alter und der Unruhe des Kindes, die einen Verband als unthunlich erscheinen liessen, eine ausgedehntere Plastik ausgeschlossen schien. Dagegen musste für einen, wenn auch provisorischen, doch mindestens den mittleren Hornhauttheil deckenden Verschluss der Spalte Sorge getragen werden, was um so nothwendiger schien, als thatsächlich eine leichte, sehr oberflächliche Rauhheit und Stichelung des Hornhautspiegels in der letzten Zeit bemerkbar war. Ganz aussichtslos, was die Schaffung normaler Verhältnisse anlangt, war begreiflicher Weise der Zustand des linken Auges. Hier konnte der Zweck der Operation nur die Befreiung des Lides, die Trennung der Verwachsung zwischen diesem und der Hornhaut sein, wobei selbst die Anlegung einer Iridectomie nach unten einer späteren Zeit vorbehalten wurde.

Ich führte die Deckung des rechtsseitigen Lidcolobomes derart aus, dass ich den, die obere Grenze des Spaltes bildenden Lappen zu Hilfe nahm, wobei mir seine Dehnbarkeit sehr zu statten kam, die ich noch durch

entspannende Einschnitte an seiner äusseren und inneren Grenze steigerte. Der Gang der Operation war der, dass ich zuerst den äusseren Flügel des Lides zwischen die Branchen einer Pincette fasste, um ihn anzuspannen und die Blutung möglichst zu verhindern, sodann mit der geraden Scheere einen schmalen Saum des Colobomrandes abtrug. Ebenso suchte ich die Ränder des Ersatzlappens (obere Hautbrücke) und des inneren Lidflügels wund zu machen. Sodann zog ich den Ersatzflügel möglichst stark nach unten gegen den Lidrand, wobei er die Gestalt eines Dreiecks annahm,



und befestigte seine Seiten mit den zugehörigen Colobomrändern mittelst mehrerer feiner Seidenfäden. Nach der Anlegung der Nähte blieb noch eine schmale Einkerbung zurück, indem der Ersatzlappen nicht ganz, um übergrosse Zerrung zu vermeiden, bis an den äussersten Lidrand gezogen worden war. Diese Einkerbung suchte ich dann noch nachträglich möglichst verstreichen zu machen, indem ich den dem Colobom zunächst liegenden Lidrand in Ausdehnung einiger Millimeter in zwei Blätter spaltete und das Hautblatt noch durch je eine Naht an die Spitze des Ersatzstückes heranzog.

Sodann wurde das linke Auge in Angriff genommen. Die Hornhautgeschwulst wurde mit einer gezähnten Pincette gefasst, straff angezogen und ihre Ränder von der Basis her mit einem Beer'schen Starmesser abpräparirt.

Hier zeigte sich sofort, dass **wir es mit keinem Dermoid**, sondern **einem Lipom**, d. i. einem derben Fettklumpen zu thun haben, der von einer mit den Colobomrändern verwachsenen sehnigen Haut bedeckt und mit dem Orbitalfette (das, wie mir während der Operation schien, ebenfalls zu Klumpen angeordnet war) in breitem Zusammenhange stand. Das Fett war tief und ungleichmässig in die Lamellen der Hornhaut eingewachsen, so dass nur schwer eine glatte, reine Wundfläche zu beschaffen war. Rasch wurde so viel des sich vorstürzenden Fettes, als nur möglich, abgeräumt, sodann die Hautdecke des Lipoms nach innen geklappt und durch einige Nähte in dieser Stellung befestigt, so dass gegen die Hornhaut nur Epidermis gekehrt war, um ein Wiederverwachsen des Lides und der Hornhaut zu verhindern. Das Operationsterrain beiderseits wird dann mit Jodoform bepulvert, mit Gaze bedeckt und durch einige Heftpflasterstreifen gesichert, die übrigens schon, da das Kind gar keinen Verband ertragen wollte, am Abend des nächsten Tages entfernt wurden.

Der Heilungsverlauf war in Anbetracht der ungünstigen äusseren Umstände (die Pat. konnte nicht im Hospitale verbleiben, sondern wurde noch am Abend des Operationstages in ein Privatquartier entlassen) ein höchst befriedigender: das Resultat am rechten Auge, wie es zu wünschen war, ja es wäre wahrscheinlich ein ideales gewesen, wenn nicht eine unberufene Hand am 5. Tage eigenmächtig die letzte dem Lidrand zunächst liegende Naht entfernt hätte. Dadurch kam die oben beschriebene Lidrandeinkerbung wieder zu Stande. Die Hauptsache aber wurde erreicht, indem der grösste Theil der Hornhaut beim Lidschluss nun seine Deckung findet. Am linken Auge trat eine reichliche, dünnflüssige Wundsecretion auf, die täglich mehrmals mit 0,5promill. Sublimatlösung behandelt wurde. Nach 14 Tagen konnte das Kind in wesentlich gebessertem Zustande in die Heimath entlassen werden.

Wie ich einem Briefe des Herrn Collegen J. Arminski vom 16. September d. J. entnehme, ist das Kind gesund, hält beide Augen offen, und ist der Zweck der Operation insoweit erfüllt, als das Colobom genügend verschlossen ist, um den grössten Theil der Cornea im Schlafe zu bedecken; während linkerseits an Stelle des Lipoms eine dichte weisse Narbe vorhanden ist, jedoch eine Verlöthung des Lides mit dem Bulbus nach oben hin besteht.

Was können wir nun aus dem gegenwärtigen Falle für die Erklärung des Zustandekommens der Lidcolobome lernen? Zunächst das Factum, dass es Fälle von Lidcolobomen giebt, auf welche keine einzige der von verschiedenen Autoren aufgestellten zahlreichen Theorien so recht passt. Dass unser Fall nicht einer mangelhaften Verlöthung des Stirn- und Oberkieferfortsatzes seine Entstehung verdankt, ist von vornherein gewiss. Keine Erklärung, in welcher die Annahme eines mangelhaften Verschlusses der

schrägen Gesichtsspalte eine Rolle spielt, kann uns in Anbetracht der hier vorliegenden Verhältnisse — wo das untere Lid vollkommen normal, das das Gesicht durchaus wohlgebildet, in specie weder Hasenscharte noch Wolfsrachen vorhanden ist — befriedigen. Die Theorie VAN DUYSE's würde für unseren Fall am besten passen, wenn wir nur die Veränderungen am linken Auge vor uns hätten. VAN DUYSE ist nämlich der Ansicht, dass die angeborene Lidspaltbildung einer intrauterinen pathologischen Verwachsung des Amnion mit der äusseren Decke des Embryo in der Gegend der Augenblase seine Entstehung verdanke. Derartige Anheftungen sollen die normale Ausbildung der Lider verhindern und zur Entstehung von dermoidartigen Gebilden am Bulbus Veranlassung geben. Dass neben derartigen Abnormitäten noch ein mangelhafter Verschluss der schrägen Gesichtsspalte vorhanden sein könne, sei sehr leicht möglich. Diese Theorie VAN DUYSE's ist auch von zahlreichen Autoren, wie PFLÜGER, PANAS und neuestens von HOPPE als annehmbar erklärt worden. Auch für unseren Fall wäre es plausibel, anzunehmen, dass eine derartige Verwachsung des Amnion mit der am meisten prominenten Partie des linken Bulbus bestanden habe, wobei wir uns noch denken müssen, dass auch eine Verklebung des Amnion mit dem später immer mehr prolabirenden Orbitalfettgewebe stattgefunden habe, wodurch dann die Bildung eines Hornhautlipoms erklärt wäre. Als amniotische Adhärenzen wären dann auch die so sonderbar angeordneten warzenartigen Anhänge an den Ohren zu betrachten. Wie man aber die Ausbildung eines scharf begrenzten, wie mit dem Lineal ausgeschnittenen rechtwinkligen Colobomes auf dem rechten Auge durch amniotische Adhärenzen oder auch nur durch Druck eines zu straff übergezogenen Amnion erklären könnte, kann ich mir nicht recht vorstellen; es müsste nur sein, dass wir die Annahme noch hinzufügten, der „descensus palpebrae superioris“, d. i. die Bildung der vom oberen Orbitalrand sich herabsenkenden Hautduplicatur, finde nicht gleichmässig, in einem Tempo von oben nach unten statt, sondern von den Seiten her, gewissermaassen in einer geschweiften Linie. Ich weiss wohl, dass schon MANZ es besonders betont hat, dass das obere Lid sich nicht aus zwei einander von beiden Seiten entgegenwachsenden Flügeln, in Form von zwei einander entgegengeschobenen Coulissen entwickle; aber ob die vom Orbitalbogen herniedersteigende Hautfalte nicht in einer bestimmten Epoche ihres Wachsthums in einer gegen den künftigen Lidrand zu concav geschweiften Falte wachse, kann heutzutage noch mit Bestimmtheit kaum Jemand bestreiten noch behaupten. Die Möglichkeit, dass es auf diese Weise zum Offenbleiben einer Spalte im Oberlid kommen könne, wird auch von NUEL vorgetragen.

Die Annahme, dass eine abnorme Anlage der Thränenröhrchen zur Bildung eines Lidcolobomes beitragen könne, wie dies 1894 von KRISCHEWSKY vermuthet wurde, liegt den speciellen Verhältnissen unseres Falles zu ferne, als dass sie hier verwerthet werden könnte.

Literatur. Um für diese Mittheilung nicht zu viel Raum in Anspruch nehmen zu müssen, habe ich mich weitläufiger Citate enthalten und weise nur auf folgende Publicationen hin, in denen ziemlich vollständige Literaturnachweise zu finden sind: J. Nicolin, Du colobome congenital des paupières, Lyon 1888 (aus Dor's Klinik); J. Krischewsky, Zur Entwickelung des menschlichen Auges, Würzburg 1894; Hoppe, A. f. O. XXXIX. Bd. 3. Heft; Zeilendorf (Klinik Fuchs), Wiener klin. Wochenschr. 1894.

Klinische Beobachtungen.

Zur Casuistik der operirten angeborenen Stare.

Von Dr. med. O. Walter in Odessa.

Nachstehender Fall von angeborenem Star dürfte in mancher Beziehung von Interesse sein.

Margarethe S., 8 Jahre alt, den wohlhabenden Classen angehörend, wurde mir am 4./XII. vorigen Jahres zur Untersuchung gebracht. Pat., von ihrem Alter entsprechendem Wuchse, gut entwickeltem Körperbau und Fettpolster, zeigt beim Gehen einen auffallend schleppenden Gang, wie auch die ganze Haltung eigenthümlich schlaff ist. Kopf auffallend klein, besonders ist das Hinterhaupt stark abgeplattet, Nase und Lippen ziemlich verdickt, der ganze Gesichtsausdruck blöde. Nasen- und Halsdrüsen geschwollen. — Beide Augen in allen Dimensionen kleiner als normal, scheinbar tiefliegend, vordere Kammer ziemlich tief, Iris anscheinend normal; wie sich aber später herausstellte, reagirte die Pupille auf Atropin sehr mangelhaft, ohne dass hintere Synechien bestanden. Linse beiderseits absolut getrübt, und zwar ist die Trübung rechts etwas gelblich und zeigt starke Kapselverdickungen, links ist sie mehr grau und seidenglänzend. Mit dem Augenspiegel keine Durchleuchtung möglich. R S = Lichtschein mit guter Localisation, L S = Finger in ca. 1—2 m. Die genaue Feststellung der Sehschärfe war nicht möglich, da Pat. nicht zu zählen verstand und überhaupt nicht im Stande war, ihre Aufmerksamkeit zu concentriren; die Sehschärfe war jedoch derart, dass Pat. einen relativ grossen Schatz von Gesichtsvorstellungen hatte. Farbensinn beiderseits normal. Beiderseits Nystagmus oscillatorius.

Die Anamnese ergab folgende Daten. Die Eltern angeblich gesund. Dieselben hatten bis vor 12 Jahren in der Schweiz gelebt, wo vier Kinder geboren waren, die vollständig normal entwickelt sind. Nach der Uebersiedlung nach Russland wurden drei Kinder, von denen Pat. das jüngste ist, blind geboren, darauf erfolgte eine Zwillingsgeburt, und das jüngste Kind wurde mit einem rudimentären linken Arm geboren, ist zur Zeit 4 Jahre alt, spricht aber fast gar nicht, ohne taub zu sein. Von den drei blindgeborenen Kindern starb das erste im Alter von 1 Jahre unter Krämpfen, das zweite wurde mit 4 Jahren auf dem einen Auge in Odessa operirt, doch trat eine Cyclitis auf, so dass das Resultat sofort Null war; auf dem zweiten Auge wurde die Operation im selben Jahre in Kijew ausgeführt mit anfangs günstigem Resultat, jedoch stellte sich nach 4 Wochen, nachdem das Auge bereits vollständig ruhig war, eine schleichende

Cyclitis ein, die allmählich zur Atrophie führte. Nach einigen Monaten starb das Kind unter Krämpfen.

Diagnose: Microphthalmus congenitus, cataracta congenita siliquata oc. utr.

Den Eltern der Pat. wurde die Extraction vorgeschlagen, doch gleichzeitig wurden sie bedeutet, dass in Anbetracht der mangelhaften Entwickelung der Augen über das endgültige Resultat nichts Bestimmtes gesagt werden könne.

5./XII. Operation des schlechteren Auges in Narkose: Schnitt mit der Lanze nach oben, Iris tritt in die Wunde, wird ausgeschnitten, der stark geschrumpfte Star in toto mit der Förster'schen Kapselpincette herausgezogen, kein Glaskörperaustritt.

10./XII. Heilungsverlauf vollständig normal, gar keine Reizung und Injection, Iriszipfel liegen gut, Pupille vollständig rein. Pat. erkennt mit dem Auge bekannte, kleinere Gegenstände in 2—3 m, giebt Handbewegungen richtig an auf eine Entfernung über das ganze Zimmer, erkennt sofort in's Zimmer eintretende Personen, hat ein richtiges Verständniss für verschiedene Entfernungen.

22./XII. Der Zustand des Auges unverändert. Pat. bewegt sich vollkommen frei. Ueber den Refractionszustand des Auges lässt sich aber weder subjectiv noch objectiv etwas eruiren, da Pat. nicht im Stande ist, die gewöhnlichsten Angaben zu machen, oder ihr Auge und ihre Aufmerksamkeit auch nur für einen kurzen Augenblick zu fixiren. Sie macht überhaupt vollkommen den Eindruck einer Schwachsinnigen und erinnert in ihrer geistigen Entwickelung an ein 2—3jähriges Kind. Bei der Augenspiegeluntersuchung lässt sich nur feststellen, dass man überall rothen Reflex erhält und die Pupille absolut rein ist. — Wegen der bevorstehenden Feiertage wird die Operation des anderen Auges verschoben.

3./I. 1896. Operation des linken Auges, gleichfalls in Chloroformnarkose. Lanzenschnitt nach oben, Iris-Ausschneidung, theilweise Entfernung der bröckeligen Starmassen mit der Förster'schen Pincette, geringer Glaskörperaustritt. Das Pupillargebiet wurde ziemlich befreit von Starmassen, die nur im unteren Theile hinterblieben; der Glaskörper war flüssig.

15./I. Der Heilungsverlauf war in diesem Falle gleichfalls normal bis auf eine etwas länger dauernde, leichte pericorneale Injection. Die hinterbliebenen Starmassen waren aber bereits am nächsten Tage hinaufgerückt und hatten die Pupille wieder fast verlegt, nur im oberen Theile des Coloboms und im äusseren Theile der Pupille einen schmalen Saum freilassend. Beide Augen sind nun reizfrei, das Sehvermögen beiderseits, soweit eruirbar, gleich. Mit + 8,0 D erkennt Pat. auf Photographien ihre Schwester, unterscheidet richtig Männer von Frauen, Berge von Häusern.

3 Tage später, also am 18./I., constatirte ich auf dem rechten Auge folgenden unerwarteten Befund: das Auge vollständig reizfrei, im oberen Kammerwinkel, entsprechend der Schnittstelle, eine diffuse, halbmondförmige Trübung, und in der Mitte derselben eine scharf umgrenzte, graue Masse von der Grösse eines Stecknadelkopfes. — Der weitere Verlauf war folgender: Am nächsten Tage zeigte der graue Knopf eine deutliche Vergrösserung, an der Kuppe desselben ein rother Fleck, zu dem von hinten-unten zwei rothe, schmale Stränge hinliefen. Das Ganze sah aus wie neugebildetes Gefäss. Etwa 3 Tage später war bei stetiger Zunahme des Knopfes der rothe Fleck mehr diffus geworden, und bei Lupenbetrachtung sah man jetzt von der Kuppe zwei Flügel nach unten divergirend ausgehen, zwischen sich einen dreieckigen Spalt lassend, dessen seitliche Schenkel durch den braun pigmentirten Rand der sonst leicht grauen Flügel gebildet wurden. Die Geschwulst verlor im späteren Verlauf jegliche

Pigmentirung, wuchs aber constant zapfenartig an und füllte schliesslich den ganzen Pupillarraum aus. Im April constatirte ich folgenden Befund: R Hornhaut klar, vordere Kammer flach, Pupille stark nach oben verzogen, erweitert sich nicht auf Atropin, der Pupillarraum durch eine weissliche Masse verlegt, keine Reizungserscheinungen, keine Schmerzhaftigkeit, S = Lichtschein. L unverändert, nur findet sich auch hier im oberen Theile des Kammerwinkels eine graue, halbmondförmige Masse. S anscheinend unverändert, d. h. Pat. erkennt alle Gegenstände und vermag über das ganze Zimmer die Stellung meiner Arme richtig anzugeben.

In diesem Zustande wurde Pat. meiner Behandlung entzogen und habe ich sie nicht wiedergesehen. Durch den Hausarzt erfuhr ich nur, dass die Eltern die Behandlung des Kindes aufgegeben haben, dass aber allmählich auch das Sehvermögen des linken Auges auf Lichtempfindung herabgesunken ist. — Die Behandlung bestand die ganze Zeit über in Verordnung von Jodpräparaten (zuerst Syrupus ferri jodati, sodann Jodkali) und warmen Bädern, local Atropin-Instillationen.

Auffallend an diesem Falle ist:

1. die Reihe von anormalen-Geburten, von denen drei blindgeborene Kinder betrafen, und

2. der Umstand, dass bei beiden operirten Kindern trotz normalen Operations- und Heilungsverlaufes, das Resultat durch spät auftretende chronisch-entzündliche(?) Processe zu Grunde ging.

Soweit mir die Literatur zugänglich ist, habe ich dort keine Anhaltspunkte gefunden, wie ich mir den Process zu erklären hätte. Dass er mit der Operation in ursächlichem Zusammenhange stehen muss, folgt aus dem Umstande, dass er von der Narbe ausging. Gegen eine maligne Neubildung spricht die Abwesenheit von Entzündungserscheinungen und der weitere Verlauf. Es muss sich wohl um eine angeborene Dyscrasie handeln, auf Grund welcher durch den operativen Eingriff eine Gewebswucherung angefacht worden ist. Für eine angeborene Dyscrasie spricht auch der kleine Schädel, die in ihrer Entwickelung zurückgebliebenen Augen, die verdickten Lippen, die Drüsenschwellungen. Es war naheliegend, an hereditäre Lues zu denken, doch wurden alle darauf gemachten Anspielungen zurückgewiesen, und dagegen spricht die vollkommene Gesundheit der vier ältesten Geschwister und das Fehlen der Hutchinson'schen Zähne. Immerhin ist die Frage offen zu lassen, und im Hinblick darauf wurden Jodpräparate, allerdings ohne Erfolg, gegeben.

Der Fall scheint mir zu zeigen, dass man bei operativen Eingriffen an Schwachsinnigen auf eine nicht normale Reaction der Gewebe gefasst sein muss.

Neue Instrumente, Medicamente etc.

Airol.

Von Dr. E. Fischer (Dortmund).

Airol, Antinosin, Aristol, Chinosol, Dermatol, Europhen, Gallicin, Nosophen, Sanoform, Tannoform, Xeroform und wie diese Mittel alle heissen mögen, sie präsentiren sich, kaum von dem Chemiker ans Licht der Welt gebracht, sofort dem praktischen Arzte, der sie verwenden soll, und jagen vor den erstaunten Blicken in toller Hetzjagd dem Ziele zu, als Ersatzmittel des Jodoforms zu

gelten oder wenigstens einen Platz in der Pharmakopoea germanica, editio quarta, sich zu erwerben.

Kein Wunder, wenn der Arzt gegenüber dieser Ueberfülle von neuen Medicamenten sich „kühl bis ans Herz hinan“ verhält und den Schwarm von angeblichen Wundermitteln an sich vorbeitosen lässt, ohne von all den schönen Sachen sich etwas zum eigenen Gebrauche herauszuholen.

Kein Wunder, wenn er auch den ärztlichen Empfehlungen nicht glaubt, welche ursprünglich nur für den Leserkreis einer Fachzeitung bestimmt waren, nun aber in vielen Fällen von dem Fabrikanten des mehr oder weniger gelobten Mittels sofort excerpirt, an die 25,000 deutschen Aerzte versandt und so zu Geschäftszwecken ausgenutzt werden.

Leider scheint der Missbrauch in den Bureaus der chemischen Fabriken immer mehr Mode zu werden.

Dennoch riskire ich es, das Airol zum Gebrauche in der Augenheilkunde zu empfehlen und zwar aus folgenden Gründen:

Man kann es wie Calomel in das Auge einstäuben, ohne erhebliche Reizung. Man kann es als 5 oder 10 % ige Salbe einstreichen, dann wirkt es noch milder. Ein gutes Salbenconstituens dafür ist die amerikanische gelbe Vaseline, welche, wenn der Apotheker ein wirklich gutes Präparat führt, sehr geschmeidig ist und sich im Bindehautsack gut vertheilt.

Manche Phlyktänen heilen sehr gut darunter. Natürlich liegt ja kein Bedürfniss vor, die altbewährten Mittel: Calomel und gelbe Salbe aufzugeben. Aber es giebt doch Fälle, namentlich bei Erwachsenen, wo sich Phlyktänen, leichte Randreizungen der Hornhaut oder gar feinste Randinfiltrate gegen die eben erwähnten Medicamente refractär verhalten und besser auf Airol reagiren. Auch bei Kindern benutze ich gern letzteres Mittel, wenn im Anfangsstadium der phlyktanulären Processe Hyperämie der ganzen Conjunctiva bulbi und erheblichere Absonderung der gesammten Bindehaut das sonst so einfache Krankheitsbild compliciren.

Man kann die Airolsalbe auch bei mancherlei Formen von Hornhautgeschwüren verwenden, selbst dann, wenn sie noch nicht im sogenannten Reparationsstadium (Saemisch) sind, bei denen also die gelbe Salbe noch contraindicirt ist. Man beeinflusst damit gelegentlich die Geschwüre günstig in einem Zeitpunkte des Krankheitsverlaufs, in welchem die Behandlung mit Atropin, Umschlägen u. s. w. schon einiges gegen die Entzündung geleistet hat, aber noch nicht soviel, dass man die directen Reizmittel schon zu Hülfe rufen dürfte, welche ja nach alter erprobter Vorschrift in der Regel den Abschluss der Behandlung bilden und unter denen das gebräuchlichste wohl die gelbe Salbe ist.

Speciell die mykotischen, multiplen, in der Nähe des Randes auf der Hornhaut aufschiessenden Geschwüre, welche unter Wärme sich verschlimmern und am zweckmässigsten mit kühlenden Borwasserumschlägen nach Saemisch behandelt werden, vertragen die Airolsalbe gut.

Einige Fälle der Keratitis dendritica, welche zufällig sich mir in der letzten Zeit boten, heilten auffallend rasch und günstig unter der Salbe. Endlich ist es das Ulcus serpens Saemisch in seinen milderen Formen, gegen welches früher schon Jodoformsalbe mit nachfolgendem Verbande viel empfohlen wurde und welches auch unter Airolsalbe und Verband gelegentlich merkwürdig günstig abläuft. Wer sehr viele Fälle von Fremdkörpern der Hornhaut in seiner Praxis sieht, findet ja immer einige wenige, in welchen sich um den Fremdkörper oder um die Stelle der kleinen Verletzung herum eine graue Zone bildet, welche wieder zurückgehen, aber auch der Anfang eines progressiven Geschwürs sein

kann. Ich entsinne mich eines solchen Falles, wo nach Gegentliegen von Thomasphosphatschlacke ein Ulcus serpens sich bildete, welches weder nach Anwendung des Galvanokauters stand, noch dem Schnitt von Saemisch gehorchte und das Auge durch Panophthalmie zu Grunde richtete, obwohl gleichzeitig kein Thränenleiden vorlag.

Eine ganz ähnliche Verletzung mit Thomasphosphatschlacke, welche in den ersten drei Tagen schon zu einem unter den Augen des Arztes rapide fortschreitenden Ulcus serpens führte und somit ganz ähnlich wie der vorerwähnte Fall zu verlaufen drohte, behandelte ich mit 10%iger Airolsalbe und Verband. Bei der ersten Vorstellung des Mannes 24 Stunden nach der Verletzung wurde nur das kleine Stückchen Thomasphosphat aus dem grauen Hofe, der sich bereits darum entwickelt hatte, entfernt und Pat. auf den folgenden Tag wiederbestellt. Die graue Zone war erheblich dichter und breiter geworden.

Am nächstfolgenden Tage hatte sich bereits der charakteristische Wall am Geschwürsrande gebildet. Nun setzte die Airolbehandlung ein, die Weiterentwickelung des Geschwürs hörte auf, 8 Tage später spiegelte die ganze Fläche so schön, dass die Behandlung mit Einstreichen gelber Salbe beschlossen werden konnte.

So ist mir das Airol ein lieber Gebrauchsgegenstand geworden, welches ich wenigstens zur Zeit auf meinem Medicamententische nicht entbehren möchte.

Günstige Erfahrungen hat damit unter Anderen auch Gallemaerts gemacht, wie ich ersehe aus dem Recueil semi-mensuel des travaux de la Policlinique de Bruxelles, 1896, Nr. 2.

Es ist natürlich immer eine missliche Sache, ein neues Medicament zu prüfen und zu empfehlen. Nur zu leicht kann sich bei dem einzelnen Beobachter ein Vorurtheil zu Gunsten des neu angewendeten Mittels ausbilden, und wenn ihm dann der Zufall einige günstige Fälle in die Hand spielt von Krankheitsformen, welche sonst langwieriger und hartnäckiger zu sein pflegen, so kann es zu leicht passiren, dass er dem Mittel mehr Einfluss auf die Aenderung oder Abkürzung des Krankheitsverlaufs zutraut, als es ihm zukommt. Ich habe diesen Fehler dadurch zu vermeiden gesucht, dass ich das Airol seit einem Jahre fast täglich gebraucht habe.

Auch zum Bedecken der Lider nach Staroperationen, zum Aufstreuen auf die vernarbte Hautwunde nach Thränensackexstirpationen, ferner zur Behandlung frischer Lidwunden oder frischer Verbrennungen verwende ich es mit Vortheil in Pulverform. Es riecht nicht und macht kein Ekzem.

Das Airol ist ein Jodpräparat, wesshalb man gleichzeitig auf den Gesammtorganismus ruhig Jodeisen oder Jodkali wirken lassen kann, wenn man es für nöthig hält, ohne immer an den leidigen Antagonismus der localen und der Allgemeinbehandlung denken zu müssen, welcher bekanntlich z. B. zwischen Calomel einerseits und Jodkali oder Jodeisen andererseits besteht.

Weniger allgemein anerkannt als letzterer ist ja der Widerstreit von gelber Salbe und einzunehmenden Jodmitteln. Die Ansichten darüber scheinen noch getheilt zu sein. Wenn ich in den mir gerade zugänglichen Büchern blättere, so lese ich z. B. bei Vossius, Lehrbuch. 1892. S. 50:

„Sehr beliebt ist die sogenannte Pagenstecher'sche gelbe Salbe von 0,1 Hydrarg. praecip. flav. auf 6,0 Vaseline. Der innerliche Gebrauch von Jodpräparaten ist dabei streng contraindicirt."

Mayweg-Hagen verordnet dagegen ruhig beides zusammen; während einer 1½jährigen Assistenzzeit in seiner ausgedehnten Praxis habe ich auch kaum einen Nachtheil davon gesehen.

Straub-Amsterdam benutzt diesen Umstand, dass man beides nebeneinander brauchen kann, sogar als ein Argument gegen die Wirksamkeit der gelben Salbe überhaupt.

Er schreibt darüber in der Berliner Klinik, H. 97, S. 16:

„Es ist nicht ohne Belang, zu wissen, dass gelbes Quecksilberoxyd gerade die gleiche (obenerwähnte) Gefahr bringt. Doch sieht man von der Pagenstecher'schen Salbe viel weniger oft den gerügten Nachtheil als vom Calomel, da offenbar das Oxyd durch das Salbenconstituens geschützt wird. Die Thatsache, dass man nicht selten ungestraft einem Kranken Jodkali und Quecksilberoxyd zugleich geben kann, ist ein triftiger Grund für die Behauptung, dass oft von der Salbe nicht viel an die gewünschte Stelle kommt."

In meiner eigenen Praxis bin ich bezüglich des letzterwähnten Antagonismus auch nicht besonders ängstlich und verordne gelbe Salbe für das Auge und Jodeisen für den Körper oft nebeneinander, ohne einen Schaden davon zu sehen.

Immerhin wäre es bei der enormen Bedeutung der Jodpräparate für den Gesammtorganismus bei Scrofulose u. s. w. angenehmer, wenn man nicht immer daran zu denken brauchte, ob sich nun auch die Mittel zusammen vertragen.

Ein vollkommenes Ersatzmittel für die altbewährten Topica: Calomel und gelbe Salbe scheint aber weder das Airol noch das Nosophen noch sonst etwas zu sein. Der Hauptvorzug des Airols ist der, dass man eine Airolsalbe schon am Auge verwenden kann zu einer Zeit, in welcher die directen Reizmittel noch contraindicirt sind.

Airol ist Wismuthoxyjodidgallat, also ein Abkömmling des Dermatols. Der vom Fabrikanten gewählte Name hängt nicht etwa mit dem Griechischen zusammen, sondern ist ein phantastischer Name ohne jede Abstammung. Die Gesetzesbestimmungen in verschiedenen Ländern zwingen angeblich die Fabrikanten zu diesen Namengebungen, wenn sie ihre neuen Mittel patentamtlich schützen lassen wollen.

Gesellschaftsberichte.

Ophthalmological Society of the United Kingdom. Sitzung vom 3. Juli 1896. (Brit. med. Journ. 11. Juli 1896.)

Experimental research on the course of the optic nerve fibres.

Dr. C. H. Usher und Dr. Geo. Dean verletzten bei einer Anzahl Kaninchen unter Beobachtung mit dem Augenspiegel die Netzhaut an ganz bestimmten Stellen mittelst eines Graefe'schen Messers oder galvanocaustisch. In allen Fällen fanden sich Degenerationszüge im Sehnerven, welche entsprechend der Verletzungsstelle der Netzhaut gelagert waren und den einzelnen Quadranten der letzteren entsprachen; sie behielten durch die ganze Länge des Sehnerven ihre Lage bei und waren dichter bei Verletzung der markhaltigen Fasern. In jedem Falle fanden sich kleine schwarze Punkte im Nerven des unverletzten Auges, welche diffus zerstreut waren und an der verletzten Seite noch mehr hervorragend im directen Verhältniss zur Stärke der Degeneration der verletzten Seite standen. Untersucht wurde nach Marchi's Bichrom-Osmium-Methode. Der zweite Theil der Arbeit befasst sich mit Resultaten, die an einem Affen erhalten wurden, der zwischen Opticus und Macula lutea verletzt worden war.

Hier fand sich ein wohl begrenzter Degenerationsherd im Opticus, im vorderen Verlauf desselben peripher liegend in Gestalt eines gleichschenkligen Dreiecks mit der Basis nach aussen und der Spitze centralwärts, im hinteren Verlauf desselben nach rückwärts vom Eintritt der centralen Gefässe mehr und mehr centralwärts sich verschiebend, wobei derselbe unregelmässige eckige und schliesslich halbmondförmige Gestalt annahm bis zum Chiasma hin. Im andern Sehnerven fanden sich auch die kleinen schwarzen Punkte wie bei den Kaninchen. Daran anschliessend wurde das Verhältniss zur toxischen Amblyopie, sowie Ursprung und Verlauf der Macularfasern besprochen.

C. D. Marshall bezeichnete Marchi's Methode als nicht immer zuverlässig. Schwarze Punkte würden auch in nicht degenerirten Nerven gefunden, doch seien sie leicht die Folge von Nervenverletzungen und ein werthvolles Zeichen bei daran sich anschliessender Degeneration.

Congenital hydrophthalmus.

F. R. Cross führt aus, dass derartige Vergrösserungen des Auges abhängig seien von Spannungserhöhung aus verschiedensten Ursachen, mit folgender Ausdehnung der Corneo-Scleral-Hülle und anderer Gewebe des Auges, also analog seien dem Glaucom des Alters. Manche Fälle von sog. Buphthalmos seien jedoch ein späteres Stadium eines in der Kindheit erworbenen Staphyloms; ein wirkliches Secundärglaucom bei Kindern entstehe durch vollständigen Pupillarabschluss mit Vorwölbung der Iris und Verschliessung des Filtrationswinkels, welch letzterer Umstand überhaupt bei fast allen Glaucomen eine wichtige Rolle spiele. Einer der gegen diese Theorie vorgebrachten Einwände sei das Vorhandensein einer tiefen Vorderkammer und der anscheinend weite Raum zwischen Iris und Cornea. Sorgfältige mikroskopische Untersuchungen zeigten jedoch, dass trotz tiefer Vorderkammer die Iris entweder direct an ihrer Basis der Cornea adhärire, oder dass Gewebszüge den Iriswinkel ausfüllten und auf eine früher vorhanden gewesene Adhäsion hinwiesen. Andere Theorien hätten entweder keine genügende Erklärung gegeben oder ihre Grundlagen hätten von andern Autoren nicht bestätigt werden können; so hätten Durr und Schlegtenda bei Hydrophthalmus Ausdehnung der Vortexvenen gefunden, während C. bei seinen Präparaten weder Neigung der Chorioidea zu cystischer Degeneration, noch zu Venenausdehnung gefunden hätte.

Treacher Collins hält in den Fällen von Buphthalmos, welche ohne bekannte vorherige Erkrankung von Geburt an bestehen, irgend eine angeborene Missbildung für die Ursache, z. B. trenne sich manchmal die Iris nicht vollständig von der Hornhaut an ihrer Basis und es entstünde eine vordere Synechie mit Verschliessung des Filtrationswinkels. In anderen Fällen wurde der Druck normal und der Process blieb stillstehen; er vermuthet hier eine durch die Vergrösserung des Auges bedingte Vertiefung der Vorderkammer mit Abtrennung der Adhäsion.

Priestley Smith erklärt die Präparate für durchaus beweisend dafür, dass die Druckerhöhung durch Verschluss des Filtrationswinkels zu Stande käme. Er fand in einer Blindenschule unter 125 Kindern 6, oder ca. 5 % Erblindungen durch Hydrophthalmus congenitus, und schlägt dafür die Bezeichnung Glaucoma congenitum[1] vor, um den unzweifelhaften Zusammenhang mit dem Glaucom Erwachsener darzuthun.

[1] Ist lange üblich. H.

Tension in cases of intraocular growth.

C. Devereux Marshall untersuchte, um die Glaucomfrage weiter aufzuklären, 100 Fälle von intraocularen Neubildungen, von denen 53 nur die Chorioidea (A), 28 den Ciliarkörper oder die Iris (B), und 19 die Retina in Gestalt von Gliom (C) betrafen. Bei A fand sich die Spannung 36 mal oder in 67,92 %, erhöht, 16 mal (30,18 %) normal, 1 mal (1,88 %) vielleicht (?) herabgesetzt. Mikroskopisch fand sich unter den 36 Fällen der Vorderkammerwinkel 27 mal verschlossen, 7 mal verengt, 2 mal ist nichts notirt; unter den 16 Fällen wurde 14 mal der Winkel offen gefunden, 2 mal nichts constatirt. In dem einen Falle mit zweifelhafter Spannungsherabsetzung war der Winkel offen. Bei B war T + 10 mal (35,71 %), normal 14 mal (50 %), — 4 mal oder in 14,28 %. Bei erhöhter Spannung war der Kammerwinkel 6 mal verschlossen, 2 mal sehr verengt und 1 mal offen, bei normaler Spannung 10 mal offen, 1 mal verengt, 2 mal verschlossen, 1 mal nicht festgestellt, bei herabgesetzter Spannung 2 mal offen, 1 mal etwas verengt mit seichter Vorderkammer, 1 mal an einer Seite verschlossen, an der andern Seite zweifelhaft, der Ciliarkörper aber grösstentheils durch die Geschwulst zerstört. Bei C fand sich T + 7 mal (36,84 %), normal 10 mal (52,63 %), — 2 mal (10,52 %). Bei Spannungserhöhung war der Kammerwinkel verschlossen 3 mal, verengt 2 mal, offen 1 mal, nichts constatirt 1 mal, bei normaler Spannung offen 7 mal, verengt 1 mal, nichts constatirt 1 mal, und 1 mal der Bulbus mit Geschwulst fast ganz ausgefüllt und ohne Vorderkammer, und bei herabgesetzter Spannung 1 mal offen und 1 mal der Bulbus nach Perforation geschrumpft. Die Mehrheit der Fälle zeigt den directen Zusammenhang zwischen der intraocularen Geschwulst und dem Zustand der Vorderkammer, und dass normale oder herabgesetzte Spannung bei intraocularer Geschwulst nichts Ungewöhnliches ist. Auch waren nur einige Fälle da mit Spannungserhöhung bei offenem Kammerwinkel und umgekehrt, doch waren alle diese complicirt mit starker Affection des Ciliarkörpers, die entweder dessen normale Function sehr beschädigt oder andere Abflusswege hergestellt hatte.

On the employment of electrolysis in the treatment of detached retina.

Simeon Snell (Sheffield): Die Behandlung der Netzhautablösung ist immer noch unbefriedigend, wenn auch gelegentlich Erfolge erzielt werden; so operirte S. vor einigen Jahren einen Mann mittelst Scleralpunctur, der jetzt seiner Beschäftigung nachgehend, sich mit diesem Auge ernährt. Die von Terson vertheidigte Behandlungsmethode mit Electrolyse hat er 3 mal versucht und bezeichnet sie als versuchswerth. In einem hoffnungslosen Falle, wo er die Methode nur erproben wollte, wurde die Ablösung geringer, ebenso in einem weiteren Falle von ausgedehnter Ablösung, zugleich mit Ausdehnung des Gesichtsfeldes und beträchtlicher Sehbesserung, und in einem dritten Falle war die Ablösung nicht mehr zu sehen, das Gesichtsfeld stark erweitert und S gehoben von Fingerzählen undeutlich auf $^{15}/_{100}$.

Demonstrationen: Adams Frost: Pulsirender Exophthalmus mit Selbstheilung. — Hartridge: Leichter Buphthalmus mit tiefer Aushöhlung und Drucksteigerung bei einem 9jährigen Mädchen. — Kenneth Campbell: Infectiöser Lidschanker. — Priestley Smith: Schema zur Untersuchung von Augenkranken. — Lang: Doppelseitige Sehnervenentzündung.

Neuburger.

Referate. Uebersetzungen. Auszüge.

Ueber Verbreitung und Verhütung der Augeneiterung der Neugeborenen in Deutschland, Oesterreich-Ungarn, Holland und in der Schweiz. Sammelforschung im Auftrage der med. Abtheilung der schles. Gesellschaft veranstaltet und bearbeitet von Prof. Dr. med. et phil. Hermann Cohn in Breslau. (Berlin 1896.)

Wenn an dieser das Jahr 1895 umfassenden Sammelforschung sich aus mancherlei Gründen auch nicht alle Augenärzte der genannten Staaten betheiligt haben, was im Interesse der Verhütung dieser das Volkswohl gesundheitlich als auch pecuniär so schädigenden Krankheit nur bedauert werden kann, so sind nichts desto weniger ihre Ergebnisse doch sehr beachtenswerth und zeigen den Weg an, auf welchem diese Erkrankung zum Verschwinden gebracht werden kann, vorausgesetzt, dass — die Behörden im Gegensatz zur bisherigen Gewohnheit energisch gegen dieselbe vorgehen. In Breslau erkrankten unter circa 12,000 Neugeborenen im Jahre 1894 20 ‰, 1895 25 ‰ an Blenn. neonat.; in Deutschland wurden 1895 von 82 Augenärzten unter 222,174 Augenkranken 6 ‰, in Oesterreich-Ungarn von 14 unter 59,395 8 ‰, in der Schweiz von 5 unter 10,078 9 ‰, in Holland von 3 unter 11,324 9 ‰, im Ganzen von 104 unter 302,971 6 ‰ = 1938 Blennorrhöen behandelt, darunter in den grösseren Städten 10—14 ‰. Durchschnittlich treffen also auf jeden der 100 Augenärzte 3000 Augenkranke mit rund 20 Blennorrhöen, und da man für die vier Länder mindestens 1000 Augenärzte mit je 1000 Patienten, und darunter 6 Blennorrhöen, annehmen kann, auf ca. 1,200,000 Augenkranke 7400 Blennorrhöen, und mit Hinzurechnung der von praktischen Aerzten behandelten Fälle rund 10,000 Fälle von Blennorrhoea im Jahre 1895, „eine Zahl, die gewiss noch weit hinter der Wirklichkeit zurückbleibt, die aber doch geeignet ist, die ernstesten Vorbeugungsmaassregeln ergreifen zu lassen". Ueber 898 Blennorrhöen sind von 46 Augenärzten in Beantwortung des Fragebogens genauere Angaben gemacht worden; nur 25 % der Fälle blieben auf ein Auge beschränkt, 24 % erkrankten überhaupt erst nach dem 5. Tage, unter 710 Fällen wurden 71 % geheilt entlassen, 9 % blieben aus, 20 % behielten bleibende Schädigung ihres Sehvermögens, 36 Kinder = 5 % erblindeten völlig, 23 auf einem, 13 auf beiden Augen. Fast stets waren die letzteren Fälle schon mit tiefen Hornhautgeschwüren oder Durchbruch derselben in Behandlung gekommen. Unter 317 Kindern kamen die meisten, d. h. 26 % erst vom 10.—14. Tage, sodann 15 % erst am 8. Tage, und vor diesem Zeitpunkt nur 18 % in Behandlung. In beinahe 300 Fällen wurden von 26 Aerzten die Gonokokken gesehen. 39 Mütter hatten schon früher blennorrhöische Kinder, darunter folgender lehrreicher, von Verf. selbst beobachteter Fall: Zwei früher geborene, vom Frauenarzt selbst nach Credé behandelte Kinder waren von Blennorrhoe frei geblieben; beim 3. Kinde jedoch verhinderte die allein zugezogene Hebamme direct die Einträufelung und am 5. Tage entwickelte sich eine starke Blennorrhoe und hartnäckige Thränensack-Eiterung. Die Behandlung der Krankheit ist aller Orten im Ganzen ziemlich gleich. Argentum, Kälte, Sublimatwaschungen, nur ausnahmsweise Carbolsäure, übermangansaures Kali oder Hydrarg. oxycyanatum; die Einzelheiten siehe im Original. Das zweite Auge kann durch Schutzverband nur sehr unvollkommen geschützt werden, tägliches Einträufeln eines Tropfens 2proc. Arg.-Lösung in das gesunde Auge schützt sicher (bei sorgsamer häuslicher Pflege unnöthig. Ref.) Amtliche Meldepflicht für die Hebammen besteht in Schlesien, Sachsen und

Ungarn; amtlich gemeldet wurden von den 1938 Fällen von Hebammen ganze 33, von den Aerzten 26; diese Zahlen allein zeigen die bisher gepflogene Lässigkeit in der Bekämpfung dieser Krankheit an. Unter 310 Fällen bei 13 Aerzten trat die Erkrankung 36mal auf, trotzdem Credé's Tropfen gegeben worden sei, das sind also 12 % Misserfolge. Mit Recht bemerkt aber Verf., dass dies nichts beweise, da die Augenärzte ja gar nicht bei der Geburt der Kinder zugegen waren und gar nicht wissen können, ob der Tropfen wirklich in's Auge gekommen oder nur über die Lider weggelaufen ist. Und vielfach sind die Einträufelungen nur von Hebammen gemacht worden, und diesen ist auf Grund auch anderer Erfahrungen wohl nicht viel zuzutrauen. Trotz Abwischen der Augen nach der Geburt des Kopfes wurden von 15 Augenärzten unter 201 Erkrankungen 68 Fälle beobachtet, also bietet diese Methode 34 % Misserfolge. Doch gilt auch hier der Einwand, dass wir nicht wissen, ob das Verfahren richtig angewandt wurde. Wichtig ist deshalb der folgende Abschnitt über die Statistik der Geburtshelfer vor und nach Credé, dessen Verfahren der Verf. vorschlägt, seinem Entdecker zu Ehren als „Credéisiren" zu bezeichnen.[1] Keilmann hatte angegeben, dass seine Methode, die geschlossenen Lider bald nach der Geburt des Kopfes mit Jodtrichlorid abzuwischen, in 500 Fällen keine Blennorrhoe ergeben habe, also die veraltete Credé'sche Methode übertreffe. Dem gegenüber weist Verf. in ausführlicher Kritik, deren Einzelheiten im Original nachzusehen sind, auf Grund einer Arbeit Köstlin's nach, dass Keilmann in Wirklichkeit 2 ‰, dagegen 10 andere Frauenärzte unter weit über 3000 Geburten nach Credé's Verfahren Null Blennorrhöen hatten. Secundäre, d. h. nicht durch den Geburtsact hervorgerufene Infectionen sind selten, Fehling hat in Basel unter 3002 Geburten keine einzige erlebt; peinliche Sauberkeit, in Anstalten Isolirung der erkrankten Kinder schützen dagegen; man darf aber auch nicht jede nach dem 5. Tage auftretende Erkrankung als secundär betrachten; giebt es ja auch beim Harnröhren-Tripper oft längere Incubationsdauer. Die weiteren wohlbegründeten Einwürfe Köstlin's gegen das Keilmann'sche Verfahren und seine Vertheidigung der Credé'schen Methode sind im Original nachzulesen. Für die Einführung der letzteren sprachen sich überhaupt von 110 Augenärzten, deren Antworten im Original ausführlich mitgetheilt werden, 79 aus, und zwar 40 für facultative, 39 für obligatorische, gegen dieselbe 15, während 16 keine bestimmte Stellung nehmen; von 94 Augenärzten sprechen sich also 16 % gegen, 84 % für Credé aus. Nur 2 Aerzte sahen Schaden von dem Verfahren durch Aetzung der Cornea; doch waren beide nicht zugegen bei Anwendung desselben, welches wahrscheinlich, beide Male von Aerzten, nicht richtig gemacht worden war, indem wohl zu viel Argentum nitr. eingeträufelt wurde. Deshalb ist es viel wichtiger noch, dass von 19 Directoren der deutschen Universitäts-Frauenkliniken 17 stets Credé's Verfahren anwenden, einer nur bei Gonorrhoe der Mutter und einer stets in der Klinik, in der Poliklinik nur bei verdächtigen Fällen; darunter zeigen sich 5 als begeisterte Anhänger. Also kann das Verfahren, natürlich richtig angewandt, nicht ganz so schlecht sein, als es von manchen Augenärzten hingestellt wird, und wenn auch jede Blennorrhoe bei rechtzeitiger, sachgemässer Behandlung ohne Nachtheil geheilt werden kann, wie viel Mühe und Sorge, und nicht zum wenigsten materieller Verlust gerade bei den niederen Classen liesse sich durch richtige Vorbeugungsmaassregeln vermeiden! Ueber die Zahl der durch Blennorrhoe erblindeten Zöglinge der Blindenanstalten giebt es seit Reinhard's

[1] „Credé'sches Verfahren" bleibt besser. H.

Tabelle aus dem Jahre 1876, der 30% berechnete, keine neue Zählung. In dankenswerther Weise hielt Verf. bei 54 Anstalten eine erneute Umfrage und erhielt aus 30 deutschen, 9 österreichischen, 3 schweizerischen und 1 holländischen Mittheilungen, deren Einzelheiten im Original nachzusehen sind, und welche 3033 doppelseitig Blinde betreffen, von denen 593 = 19% durch Blennorrhoe erblindet waren. Man sieht also, dass diese Zahl erfreulicher Weise abgenommen hat, aber auch diese 19% müssen verschwinden. Aus diesen Ergebnissen zieht Verf. zur Bekämpfung der Blennorrhoe folgende Schlüsse. Zur Erlangung einer möglichst vollkommenen Statistik ist jeder Fall nicht nur von der Hebamme, sondern auch vom behandelnden Arzt amtlich zu melden, sowie auch von den Blindenanstalten die Zahl der jährlich neu aufgenommenen Blennorrhoe-Blinden mitzutheilen, endlich von den Hebammenschulen und geburtshilflichen Kliniken alljährlich Bericht über die Verhütungsmaassregeln zu erstatten. Jeder Augenarzt muss jährlich entsprechend einem aufgestellten Fragebogen genau über seine behandelten Blennorrhoe-Fälle berichten. Nicht nur die Hebammen sind, wie schon ein Erlass des preussischen Unterrichtsministers Bosse vom 25. December 1895 fordert, im Credé'schen Verfahren genau zu unterweisen und wiederholt zu prüfen, sondern Verf. fordert das Gleiche für alle Studenten der Medicin. Für geeignete Pflegerinnen in der Armenpraxis muss Sorge getragen werden. Von der obligatorischen[1] Anwendung des Credé'schen Verfahrens können nur die Fälle befreit werden, in denen ein Hausarzt oder anderer Arzt durch Anamnese und Untersuchung die Infectionsmöglichkeit ausschliesst, bezw. die Verantwortung für die Unterlassung trägt. Falls Blennorrhoe ausbricht, muss die Hebamme bestraft werden, wenn sie nicht auf der Stelle Anzeige macht und einen Arzt zuzieht. Im Ganzen diesen Folgerungen entsprechend wurde auch von der diese Sammelforschung veranlassenden Gesellschaft eine Eingabe, die ausführlich mitgetheilt wird, an das preussische Unterrichtsministerium gemacht; nur wurde die ärztliche Meldepflicht nicht gefordert. — Sehr nachahmenswerth ist auch die auf Veranlassung der Gesellschaft von den Standesämtern in Breslau ausgetheilte Belehrung über die Gefahren der Augenentzündung der Neugeborenen. Neuburger.

Journal-Uebersicht.

I. Annales d'oculistique. 1896. März.

1) Extraction des corps étrangers métaliques du segment postérieur de l'oeil à l'aide de l'électro-aimant, par Rohmer.

Das Auge eines Kesselschmiedes zeigte nach Erweiterung der Pupille einige Stunden nach der Verletzung einen kleinen, im Glaskörper flottirenden Eisensplitter mit zwei Luftblasen, der in der unteren Ciliargegend das Auge durchbohrt hatte. Im Uebrigen war der ophthalmoskopische Befund normal, S = 1, und jede Reizung fehlte. Unter einem antiseptischen Verbande heilte die Wunde reactionslos. Nach 17 Tagen wurde bei voller Sehschärfe die Extraction mittelst Scleralschnittes mit Hülfe des Chardin'schen Electromagneten ausgeführt. Nach ca. 1 Woche Entlassung des Pat. mit S = $^2/_3$. Nach 2 Monaten trat an der Einführungsstelle des Magneten eine Netzhautablösung auf, welche nach einem Druckverband von 3 Wochen verschwunden(?) war, so dass S wieder = 1 wurde.

---

[1] Hierüber kann man anders denken. H.

Seitdem sind die Functionen des Auges normal geblieben. Der Fremdkörper wog 1 mg. Im Anschluss an diesen Fall wird die Methode der Diagnostik und Operation, sowie die Vorzüge und Nachtheile der grossen und kleinen Magnete erörtert.

2) L'influence de pays et de la race dans l'étiologie du trachome, par Burnett.

Verf. wendet sich gegen die von van Millingen aufgestellten Thesen über die Natur des Trachoms (diese Annalen, Sept. 1895). Er hält das Trachom für den Ausdruck einer bestimmten „Diathese". Dass Hygiene und Sauberkeit keinen Einfluss auf die Entstehung von Trachom haben, will er durch die Fälle beweisen, in denen sich Augenärzte bei der Behandlung ihrer Kranken inficirten.(?) Ferner behauptet Verf., dass die Höhenlage eines Ortes keinen Einfluss auf die Ausbreitung des Trachoms habe, und dass sehr wohl Racenunterschiede gemacht werden müssen.

3) Sur l'emploi des pansements secs et des topiques pulvérulents secs dans le traitement des affections oculaires, par Rogman.

Verf. empfiehlt das Thioform als Einstäubung bei Hornhautabscessen, Hypopyonkeratitis und Phlyctänen. Auch bei Trachom und Hypersecretion beim Tragen eines künstlichen Auges hat es sich bewährt.

4) Sur la perception lumineuse à la periphérie du champ visuel, par Ahlström.

Wie die anderen Functionen der Netzhaut, so nimmt auch die Wahrnehmung einer kleinen Lichtquelle vom Centrum nach der Peripherie zu gleichmässig ab.

April.

1) Affections nasales et troubles oculaires réflexes, par Laurens.

Alle möglichen Affectionen der Nase können reflectorische Erkrankungen des Auges resp. Symptome am Auge im Gefolge haben, so z. B. acuter Schnupfen, Polypen, Ozaena, Ulcera, Antrum-Erkrankungen, und hauptsächlich die hypertrophische Rhinitis. Verf. zählt die bisher veröffentlichten Fälle auf und gruppirt sie in Störungen der Sensibilität, der Secretion, der Motilität und der vasomotorischen Sphäre.

Zur ersten Gruppe gehören Schmerzen der Lider, Photophobie und einige Fälle von Amblyopie, zur zweiten namentlich die Fälle von überreicher Secretion der Thränen. Die dritte Gruppe ist charakterisirt durch Blepharospasmus, zu dem sich einige wenige Fälle von reflectorischem Strabismus und Mydriasis gesellen. Zu den vasomotorischen Störungen werden gerechnet die verhältnissmässig häufigen Fälle von conjunctivaler Injection und Iritis, während Glaucom und Exophthalmus bisher nur höchst selten beobachtet worden sind.

2) Formation des images par les systèmes astigmates réguliers, par Weiss.

3) Injections sous-conjonctivales massives de cyanure de mercure dans les kératites infectieuses, par Fromaget.

An Stelle der subconjunctivalen Sublimat-Injection werden Einspritzungen einer 1proc. Lösung von Quecksilbercyanur namentlich bei Hypopyonkeratitis empfohlen. Die gewöhnliche Dosis ist $^1/_4$—$^1/_2$ Spritze.



4) **L'extraction de la cataracte en 1952,** par de Wecker.

5) **Exophthalmie pulsatile,** par Woodward.

Der seit einigen Monaten bestehende linksseitige Exophthalmus war mit einem der Patientin unerträglichen sausenden Geräusch im Schädelinnern verbunden. — Anamnese negativ. Von Seiten des Gefässsystems nichts Abnormes ausser einem deutlichen Schwirren über dem Exophthalmus. Auf Grund der Diagnose eines Aneurysmas in Folge von Berstung der Carotis im Sinus cavernosus wurde die Unterbindung des Stammes der Carotis ausgeführt. — Danach Besserung des subjectiven Befindens und Abnahme der Pulsation. Kurze Zeit darauf hörte die Kranke das sausende Geräusch wieder. Deshalb Unterbindung von zwei erweiterten, mit der rechten Seite anastomosirenden Artt. angulares am inneren Augenwinkel. Seitdem ist der Exophthalmus bedeutend verkleinert, und das Geräusch weder für die Kranke, noch für den Arzt wahrnehmbar.

6) **Hémianopsie monoculaire temporaire par cocainisme aigu,** par Salis.

Auf die innere Verabreichung von 0,02 Cocaïn erfolgte zu wiederholten Malen eine einseitige temporale Hemianopsie in Form einer Augenmigräne, welche 3—4 Stunden anhielt.

7) **Artère retinienne anormale,** par Culbertson.

Mai.

1) **De l'examen de la vision devant les conseils de revision,** par Santi.

Beschäftigt sich mit den in Frankreich geltenden Bestimmungen in Betreff des Dienstes in der Armee.

2) **La conjonctivite granuleuse monoculaire,** par Wurdemann.

Drei Fälle von einseitig auftretendem Trachom bei zwei Irländern und einem Deutschen. In allen drei Fällen wurde Pannus und Hornhautulceration constatirt.

3) **Le traitement par l'ésérine des ecchymoses sous-conjonctivales,** par Burnham.

Verf. glaubt das allmähliche Verschwinden von spontan auftretenden subconjunctivalen Blutergüssen seiner Behandlung mit Eserintropfen zuschreiben zu sollen.

4) **Procédé facile pour voir la circulation capillaire de sa propre rétine,** par Norton.

Das Verfahren besteht in dem Vorhalten eines oder mehrerer blauer Gläser vor das Auge, welch' letzteres gegen den hellen Himmel gerichtet ist. Bei einiger Aufmerksamkeit sieht man die Circulation sehr leicht.

Juni.

1) **La vision binoculaire,** par Parinaud.

2) **Troubles oculaires observés dans un cas d'épithélioma du sinus sphénoidal,** par Morax.

Es handelt sich um einen 53jährigen Kranken mit völliger Amaurose, die sich innerhalb eines halben Jahres entwickelt hatte. Der ophthalmoskopische

Befund ist normal. Nach 14 Tagen zeigt sich eine doppelseitige Neuritis optica, die in Atrophie übergeht. Zu gleicher Zeit tritt Ptosis, Exophthalmus und Ophthalmoplegie auf, während ein starker eitriger Nasenausfluss die Athmung stört. 10 Monate später erfolgt der Tod unter grosser Kachexie. Die Autopsie ergiebt ein vom Sinus sphenoidalis ausgehendes und in die benachbarten Höhlen sich ausbreitendes Epitheliom. Eine ähnliche Beobachtung hat Verf. in der Literatur nicht finden können.

3) **Notes d'ophtalmologie,** par Trousseau.

1. Bemerkenswerth unter diesen Mittheilungen ist die Warnung vor Iridectomie bei Glaucoma chron. simplex. In 10 Fällen hat die Operation die Sehschärfe unmittelbar verschlechtert, ein Fall wurde durch starke Hämorrhagie verloren. Andererseits konnte bei den sämmtlichen rein medicamentös behandelten Fällen der Zustand viel längere Zeit stationär gehalten werden.

2. Was die Prognose quoad vitam bei Retinitis albuminurica betrifft, so starben von 45 Patienten nach Erscheinen der Retinitis:

1 innerhalb 1 Monats		10 leben nach 2 Jahren
3 „ 3 Monaten		4 „ „ 3 „
8 „ 1 Jahres		3 „ „ 4 „
20 „ 2 Jahren		

4) **Nouveau procédé de kératomie pour pratiques l'iridectomie ou l'extraction de la cataracte dans les cas d'effacement complet de la chambre antérieure,** par Darier.

Um in Fällen von gänzlich aufgehobener Vorderkammer eine Iridectomie oder Star-Operation unternehmen zu können, empfiehlt Verf. zwei einander gegenüberstehende, die Länge des später anzulegenden Schnittes bezeichnende Hornhautpunctionen mit der Lanze zu machen und dann mit einem geknöpften Starmesser, welches durch die beiden Punctionsöffnungen hindurchgeführt wird, den Schnitt zu vollenden.

5) **Poche sanguine de l'orbite sans souffle in battement; lésion du sinus frontal correspondant,** par Gourlay.

Juli.

1) **De l'extraction du cristallin transparent comme moyen prophylachique de la myopie très forte progressive et du décollement de la rétine,** par Vacher.

Zunächst wird nachgewiesen, dass einem Franzosen, nämlich dem Abbé **Desmonceaux**, das Verdienst gebührt, die fragliche Operation zuerst empfohlen und seit dem Jahre 1776 häufig ausgeführt zu haben. Sodann werden einige Krankheitsgeschichten aufgeführt, aus denen hervorgeht, dass auf dem operirten Auge die Myopie nicht in dem Grade fortgeschritten ist, als auf dem nicht operirten. Zum Schluss wird folgendes Gesetz aufgestellt:

In Fällen, wo die Myopie zwischen dem 12. und 16. Lebensjahre rasche Fortschritte macht, kann man vom 12. Jahre ab operiren, falls die Zahl der Dioptrien die Zahl der Lebensjahre überschreitet. Principiell soll nur ein Auge und zwar das stärker kurzsichtige operirt werden; das andere nur auf besonderen Wunsch des Kranken, falls die Myopie zunimmt. Nach dem 30. Lebensjahre

ausgeführt, hat die Operation einen direct prophylaktischen Werth in Bezug auf Ablatio retinae und soll unverzüglich ausgeführt werden.

---

2) **De l'examen rapide de la vision devant les conseils de revision,** par de Santi.

---

3) **Les lésions oculaires obstétricales,** par de Wecker.

Verf. sah bei einem Neugeborenen, der mit der Zange geholt war, eine völlig weisse Trübung der einen Hornhaut derart, dass selbst bei seitlicher Beleuchtung nichts von der Pupille zu sehen war. Der die Entbindung leitende Arzt hatte die Diagnose auf hereditäre Hornhauttuberculose gestellt, während v. Wecker die Affection nach Analogie zweier von ihm beobachteter Fälle für eine Druckwirkung des Zangenlöffels auf den Bulbus hielt und die Prognose gut stellte. Nach 1 Monat war die Hornhaut bis auf eine feine Wolke klar. Die Therapie bestand in subconjunctivalen Sublimat-Injectionen.

---

4) **Étude clinique et pathogénique d'une complication peu connue consécutive à l'extraction de la cataracte avec iridectomie,** par Abadie.

Man sieht zuweilen am 3. oder 4. Tage nach einer normalen Star-Operation mit Iridectomie, dass sich die Hornhaut in der Umgebung des Schnittes, namentlich in ihren tieferen Lagen, trübt und infiltrirt, nachdem sich die Vorderkammer bis dahin nicht hergestellt hatte. Verf. ist der Ansicht, dass diese Infiltration auf den Contact zurückzuführen ist, in dem sich eine Sphincterecke mit der inneren, naturgemäss von Epithel entblössten, Wundlippe befindet. Um diese Eventualität zu vermeiden, soll der Schnitt möglichst peripher und steil angelegt werden.

---

5) **Sur un cas d'amblyopie lunaire,** par Ole Bull.

Eine schichtstarähnliche Bildung in beiden Augen eines sonst gesunden Matrosen, der eine Tropennacht unter starkem Mondlicht schlafend zugebracht hatte, wird durch Ernährungsstörung der Linse, hervorgerufen durch die starke Belichtung, erklärt. Die Sehstörung wurde ebenso noch von zwei Kameraden des Matrosen, die sich in derselben Lage befanden, sofort nach dem Erwachen bemerkt. — Verf. hat wiederholt gesehen, dass Kinder unter einer starken Lichtquelle mit nur halb geschlossenen Augen schlafen, und hält es im vorliegenden Falle für sicher, dass die Strahlen des hellscheinenden Mondes auf diese Weise in die Augen dringen und die fragliche Störung bedingen konnten.

---

6) **Une nouvelle pince-crochet pour l'avancement musculaire,** par Deschamps.

Ein schnabelförmiges Instrument zum Fixiren und Dirigiren des aufgeladenen Muskels.

August.

1) **L'ophtalmologie d'Ambroise Paré,** par Pergens.

---

2) **Nouveau procédé d'avancement musculaire,** par Valude.

Die Modification der Vorlagerung besteht darin, dass nach Einlegen der Fäden und Durchtrennung der Sehne der eine Rand der letzteren vom Assistenten, der andere vom Operateur mit der Pincette fixirt wird, und nun der Sehne

und dem Muskel ein Längsschnitt beigebracht wird, dessen Ausdehnung dem gewünschten Effect der Vorlagerung proportional ist. Danach werden die Fäden geknüpft. — Verf. will hierdurch einmal eine bessere Fixation der Fäden und dann, in extremen Fällen, eine stärkere Vorlagerung erreichen.

3) **De l'hémorrhagie intraoculaire expulsive consécutive à l'extraction de la cataracte,** par Fromaget et Cabannes. Moll.

I. Archives d'ophtalmologie. 1896. Juni.

1) **La sensibilité lumineuse dans la fovea centralis,** par Charpentier.

2) **La réfraction des yeux myopes avant et dans l'aphakie,** par Schoen.

3) **Hemorrhagies rétiniennes d'origine palustre,** par Bassères.

Verf. hat unter den Kranken der aus Madagaskar zurückkehrenden Truppen 12 Fälle von Netzhautblutungen beobachtet, die als Symptome von Sumpffieber aufzufassen waren. Meist fanden sich Blutungen in beiden Augen und zwar hauptsächlich in der Nähe der Papille. Die Functionsstörung war beträchtlich, wenn gelegentlich eine centrale Hämorrhagie bestand. Die Resorption dauerte bis zu 4 Monaten und war oft so vollständig, dass keine Reste zurückblieben. Die Therapie ist die des Sumpffiebers.

4) **Recherches sur l'anatomie pathologique de la conjonctivite granuleuse,** par Villard (fin).

Juli.

1) **Observations cliniques sur le traitement chirurgical du strabisme,** par Landolt.

2) **Sur l'embryogénie des anomalies congénitales des points et canalicules lacrymaux,** par Cabannes.

Mittheilung von zwei Fällen von Anomalien der Thränenwege. Der eine Fall bot auf dem linken Unterlide zwei distincte Thränenpunkte dar, während rechts an ihrer Stelle eine kurze Rinne bestand, wie man sie häufig nach unvollkommener Schlitzung des Thränenröhrchens sieht, die übrigens hier niemals ausgeführt war. Der andere Fall zeichnete sich dadurch aus, dass dem einen Unterlid jede Andeutung von Papille und Thränenpunkt fehlte.

3) **Contribution à l'étude des colobomes de l'oeil,** par van Duyse.

4) **Irido-choroidite d'origine utérine,** par Vignes et Batnaud.

Die Mittheilung lehrt, dass eine chronische infectiöse Endometritis eine plastische Irido-Choroiditis auslösen kann. Letztere kann dauernd gebessert werden, nachdem eine Curettage des Uterus mit nachfolgender Desinfection die Quelle der Infection ausgeschaltet hat.

5) **Gommes précoses du corps ciliaire,** par Terson.

Im Allgemeinen gilt das Gumma des Corpus ciliare als eine Späterscheinung der Syphilis. Verf. theilt die Beobachtung von drei Fällen mit, welche die von Fournier sog. „vorzeitigen Tertiär-Erscheinungen" bereits in den ersten beiden

Jahren nach der Infection darboten. Das Gumma des Corpus ciliare ist eine der schwersten Affectionen des Auges. Die Neubildung durchbohrt die Sclera sehr schnell und bedingt häufig Phthisis bulbi. Therapeutisch sind die intramusculären Injectionen empfehlenswerther als Einreibungen.

August.

1) Sarcome choroidien de la région de la macula avec propagation orbitaire, par Panas.

Die Enucleation des betreffenden Auges bot Schwierigkeiten dar, weil der grösste Theil des Tumors extraoculär in die Orbita hineinwucherte. Obwohl der Tumor deutlich vom Auge ausging, bestand sein intraoculärer Theil nur in einem kleinen Knoten von ca. 3 mm Dicke, während am hinteren Pol des Bulbus der weitaus grössere Abschnitt in Form einer Haselnuss hing. Die mikroskopische Untersuchung ergab, dass der intraoculäre Abschnitt seiner Structur nach als Sarcom, der extrabulbäre als Endotheliom aufzufassen war.

---

2) Altérations de la macula lutea, par Nuel.

a) Retinitis circinata.

b) Toxische Amblyopie.

---

3) De l'emploi des grands lavages dans le traitement de l'ophtalmie granuleuse, par Kalt.

Verf. empfiehlt bei Trachom prolongirte Ausspülungen der Augen mit einer Lösung von übermangansaurem Kali 1 : 3000. Er lässt aus einem von ihm angegebenen Irrigator 1 l der Flüssigkeit über jedes Auge laufen und hat nach öfteren Wiederholungen dieser Procedur ein Zurückgehen der Entzündung und Stillstand des Pannus constatiren können.

---

4) Étude anatomo-pathologique d'un cas de choroidite syphilitique congénitale avec hémorrhagies de la rétine par thrombose de la veine centrale, par Dor.

---

5) Contribution à l'étude des corps étrangers de l'oeil, par Torrez.

Am 56. Tage nach der Verletzung wurde nach Zerstörung der Cornea ein ca. 1 qcm grosses Stück Eisen mit der Pincette aus dem Auge gezogen. Die Verletzung hatte bis dahin weder Schmerzen noch sympathische Reizung im Gefolge. — Der Kranke war von Anfang an in ärztlicher Behandlung gewesen.

---

6) Un cas de papillome de la conjonctive, par Steiner. Moll.

III. Recueil d'ophtalmologie. 1896. Mai.

1) Contribution à l'étude des affections oculaires et des sinusites de la face d'origine dentaire, par Péchin.

---

2) Des atrophies des papilles glaucomateuses simulant l'atrophie tabétique, par Galezowski.

Verf. giebt folgende Charakteristik der glaucomatösen Opticusatrophie, die unter Umständen eine tabische vortäuschen kann:

1. Die Papille ist besonders in ihrer äusseren Hälfte weiss.

2. Die Centralvene resp. ihre Aeste sind an der Stelle ihres Eintritts in die Papille eng. Nach der Kreuzung mit der Arterie, namentlich gegen den Rand der Sehnervenscheibe, werden sie breiter.

3. Manchmal ist spontaner Venenpuls zu beobachten, während dies Phänomen an der Arterie fehlt.

4. Die an sich weite und unregelmässige Pupille zieht sich auf Lichteinfall zusammen.

5. Das Gesichtsfeld ist von Beginn der Krankheit an namentlich innen oben eingeschränkt, während die Aussengrenze normal bleibt.

6. Farben werden gut erkannt. Erst wenn die nasale Gesichtsfeldgrenze den Fixirpunkt erreicht, lässt die Farbenperception nach.

---

3) **Un cas de transplantation traumatique des cils sur la conjonctivite oculaire,** par Nuyts.

Durch ein Trauma waren einige Cilien von ihrem Boden abgerissen, in die lädirte Stelle der Conj. bulbi gerathen und bereits ziemlich fest geworden. Verf. glaubt die Entstehung gewisser Conjunctivalcysten mit ähnlichen Vorkommnissen erklären zu sollen.

Juni.

1) **Le professeur Germain Sée. Sa vie et ses oeuvres,** par Galezowski.

---

2) **Sur quelques troubles des muscles des yeux dans la sclérose en plaques,** par Kunn.

Kurze Mittheilungen einiger Beobachtungen, die des Genaueren in „Beiträge zur Augenheilkunde“ nachzulesen sind.

---

3) **Contribution à l'étude des affections oculaires et des sinusites de la face d'origine dentaire,** par Péchin (fin). (S. auch die Nummer vom Mai 1896.)

Verf. neigt sich der Ansicht zu, dass die in Frage kommenden Augenaffectionen zum allergrössten Theil infectiöser Natur sind im Gegensatz zu der häufig ausgesprochenen Ansicht, dass es sich nicht selten um reflectorische Vorgänge handele.

Juli.

1) **Fluxion de la conjonctive,** par Trousseau.

Verf. giebt diesen Namen einer seltenen, bei einigen mit Gicht und Arteriosclerose behafteten Patienten constatirten Affection. Es handelt sich um eine active Hyperämie der Conjunctiva, die ohne nachweisbare Ursache meist in der Nacht eintritt, einige Stunden anhält, am nächsten Tage wiederkehrt und eine Zeit lang in wechselnder Intensität anhält, um dann definitiv ohne Schädigung des Organs zu verschwinden. Die subjectiven Beschwerden sind Hitze, Schwere im Auge und starkes Thränen. Die Conj. bulbi ist sehr roth, die Pupille eng und reactionsfähig, die Spannung normal. Die beschriebene Affection hat nichts mit Conjunctivitis, Scleritis, Neuralgie oder Glaucom zu thun, sondern ist als rein vasomotorische Störung im Beginn der Arteriosclerose aufzufassen.



2) **Double point lacrymal congénital avec canalicule simple,** par Trantas.

3) **Kératite à répétition par dacryo-adénite infectieuse,** par Sauvineau.

Während sehr häufig eine Entzündung der unteren Thränenwege (Thränenröhrchen, Thränensack, Nasengang) als Ursache gewisser infectiöser Hornhautleiden angenommen wird, achtet man nach der Ansicht des Verf.'s zu wenig auf das Verhalten der Thränendrüse selbst. Es wird ein Fall von sehr hartnäckiger recidivirender Hypopyonkeratitis mitgetheilt, der erst in Heilung überging, als man in das Parenchym der Drüse selbst mehrmals Sublimat (1:1000) eingespritzt hatte, nachdem die Untersuchung ihres Secretes eine Reincultur von Streptokokken dargeboten hatte.

4) **Kystectomie et capsulectomie,** par Bourgeois.

Das beschriebene Verfahren und die angegebenen Instrumente haben den Zweck, bei der einfachen Star-Operation die Cystitomie durch eine Cystectomie zu ersetzen. Das benutzte Instrument ist eine Art Zange, deren Branchen sich durch Fingerdruck öffnen und einen Lappen der Vorderkapsel fassen, welch letzterer dann durch Zusammenkneifen und Herausdrehen, nicht durch Herausreissen entfernt wird. Verf. will durch sein Verfahren in vielen Fällen die Bildung eines Nachstars verhindern. Besteht ein solcher, so ist das neue Verfahren, Kapselectomie genannt, ein ähnliches. Glaskörperverlust ist nie beobachtet worden.

Moll.

IV. La clinique ophtalmologique. 1896. Juni.
(Publié à Paris par les docteurs R. Jocqs et A. Darier.)

1) **Traitement opératoire de l'astigmatisme,** par le Prof. Pflueger (de Berne).

Verf. suchte durch operative Maassnahmen an der Cornea eine Verminderung des Astigmatismus in einzelnen Meridianen zu erzielen, doch fand er keine Methode, die einige Sicherheit des Gelingens verspricht.

2) **Deux cas d'amblyopie monoculaire par scotome central (névrite retrobulbaire); guérison brusque par injections sous-conjonctivales,** par le Dr. A. Darier.

D. berichtet über einen Fall, in welchem subconjunctivale HgCy-Injectionen eine Neuritis retrobulbaire nach Erkältung, bei der die Sehschärfe auf Fingerzählen in wenigen Centimetern gesunken war, in wenigen Tagen zur Restitutio ad integrum brachten. In dem zweiten Falle war das Quecksilbersalz unwirksam, dagegen erzielte ein Goldsalz rasche Besserung und Heilung. Der Verdacht auf Hysterie wurde dadurch widerlegt, dass der nach einer äusserlichen Verletzung geröthete Sehnerv nachträglich deutlich blass wurde.

3) **Un cas rare d'intoxication mercurielle,** par le Dr. A. Trousseau.

Mercurielle Stomatitis und Ekzem bei einem 9jähr. Mädchen von mittlerer Gesundheit nach Einstreichen geringer Mengen einer 3proc. gelben Quecksilbersalbe und Einträufelung von Sublimat 1:10,000.

Es folgen **Gesellschaftsberichte** und **Referate.**



Juli.

1) **Lacrymotome interne,** par le Dr. Monphous (de Saint-Malo).

Ein Instrument zur Durchschneidung und Erweiterung von Engen im Thränencanal nach Art des Urethrotoms.

---

2) **Quatre cas de tumeurs intra-oculaires avec examens histologiques,** par le Dr. Fouchard (du Mans).

1. Gliom der Retina mit Durchbohrung der Sclera und intra-orbitalem Weiterwuchern. Enucleation. Recidiv. Tod.

2. Gliom der Retina. Enucleation. Recidiv. Tod.

3. Centrales Sarcom der Retina mit Anomalie der Rückbildung einer durch den Glaskörper laufenden Centralarterie.

4. Perivasculäres Melanosarcom, locales Recidiv. Tod.

---

3) **Paralysie congénitale du droit externe de l'oeil gauche,** par le Dr. de Speville.

---

4) **Du zona ophtalmique fruste, Herpès de la cornée,** par le Dr. R. Jocqs.

Für den Verf. ist der Herpes der Cornea eine Form des Herpes zoster ophthalmicus, bei der die Hautsymptome fehlen. Nach der Beschreibung zweier Fälle macht Verf. auf die von ihm beobachtete Hyperästhesie der Cornea, die starke Myosis, gegen welche Atropin fast unwirksam bleibt, im Gegensatz zur Keratitis neuroparalytica, aufmerksam. Er warnt vor zu günstiger Prognose.

Es folgen **Gesellschaftsberichte** und **Referate.** Spiro.

Unser Büchertisch.

Neue Bücher.

1. Lehrbuch der Augenheilkunde, von Dr. Ernst Fuchs, o. ö. Prof. der Augenheilk. an d. Univ. zu Wien. VI. vermehrte Aufl., Leipzig u. Wien, Franz Deuticke, 1897. Mit 231 Holzschnitten, 857 Seiten. — Von 1889 bis Ende 1896 hat das Werk sechs Auflagen erlebt; das ist keinem andern Lehrbuch der Augenheilkunde beschieden gewesen. Der reiche Inhalt, die klare Darstellung, die knappe Form, die gründliche Anleitung nicht bloss zum Erkennen, sondern auch zum Heilen der Augenkrankheiten stellen das Werk an die Spitze aller Lehrbücher der Augenheilkunde.

*2. Die medicinische und operative Behandlung kurzsichtiger Störungen, von Prof. Dr. Alb. Mooren, Geh. Med.-Rath. Wiesbaden 1897.

*3. Skiascopy and its practical application to the study of refraction, by Edward Jackson, A. M., M. D., professor of Diseases of the eye in the Philadelphia Polyclinic and college for graduates in medicine; surgeon to Wills Eye Hospital; Ex-Chairman of the section on ophthalmology of the American Medical Association; member of the American ophthalmological Society; etc. etc.[1]

[1] Den Deutschen werfen Fremde öfters Titelsucht vor. Aber mit Unrecht. Kein deutscher Augenarzt nennt heutzutage auf dem Titelblatt seiner Werke die gelehrten Gesellschaften, denen er angehört.



Second Edition. With 27 illustrations. Philadelphia, The Edwards & Decker Co., 1896.

*4. Die Localisation der geistigen Vorgänge, insbesondere der Sinnesempfindungen des Menschen. Vortrag, gehalten auf der 68. Versammlung deutscher Naturforscher und Aerzte zu Frankfurt a. M. von Dr. Paul Flechsig, o. ö. Prof. an d. Univ. Leipzig. Mit Abbild. im Text und einer Tafel. Leipzig, Verlag von Veit & Comp., 1896. 88 S.

*5. Das Sehen der Schielenden. Eine ophthalmologisch-physiologische Studie von Dr. Alfred Graefe, Prof. d. Augenheilk. u. Geh. Med.-Rath zu Halle a. S. Mit 4 Fig. im Text und 1 Tafel. Wiesbaden, J. F. Bergmann, 1897. 41 S.

Vermischtes.

1) Der Herausgeber bittet freundlichst jeden seiner Leser, auf einer Postkarte ihm mitzutheilen, wie viele Fälle von Trachom er auf 1000 Augenkranke beobachtet.

2) Trachom-Preisfrage.

In einzelnen Theilen Ungarns hat das Trachom stärkere Ausbreitung erlangt, was die dortige Regierung veranlasste, gegen diesel Uebel strenge Maassregeln zu ergreifen. Wie dies anderen Ortes ausführlich mitgetheilt werden soll, ist im ganzen Lande ein eigener Trachomdienst organisirt, der von einem Fachmann geleitet wird, dessen Sitz im Ministerium des Innern ist, und dem auch behufs specieller Ausbildung der Aerzte, resp. zur Abhaltung periodischer Trachom-Curse im hauptstädtischen St. Stephan-Spitale eine eigene Trachom-Abtheilung eingerichtet ist.

Um aber auch wissenschaftliche Arbeiten auf dem Gebiete des Trachoms anzuregen, hat der Minister des Innern folgende Preisfrage, an deren Lösung sich Gelehrte aller Länder in ihrer Schriftsprache betheiligen können, ausgeschrieben:

Es möge — eventuell von parasitärem Standpunkte — das Wesen des Trachomvirus, dessen biologische Verhältnisse und die Art seiner Vernichtung mit Rücksicht auf etwaige therapeutische Verworthbarkeit bestimmt werden.

Die Arbeiten sind bis zum 30. Juni 1899 einzusenden an das Königl. ungar. Ministerium des Innern zu Budapest offen oder unter einem Motto mit couvertirtem Namen.

Preis: 1. Wenn die Preisschrift eine Therapie mittheilt, die in unzweifelhafter Weise das Trachom rascher und bleibender ausheilt, als die bisher bekannten Behandlungsmethoden = 2000 Kronen.

2. Wenn die Preisschrift das Wesen des Trachomvirus aufdeckt, ohne dadurch einen Erfolg in therapeutischer Beziehung erreicht zu haben = 1000 Kronen.

3. Untersuchungen, die wohl nicht zu einem positiven Resultate geführt haben, aber als beachtenswerthe Vorarbeiten gelten können, werden ebenfalls durch eine Remuneration belohnt werden.

Die in Budapest arbeitenden Forscher können das nothwendige Material und etwaige Versuchsthiere von dem Leiter der Trachom-Abtheilung im St. Stephan-Spital erhalten.

Budapest, December 1896. Prof. Feuer.

Um Einsendung von Separatabdrücken wird gebeten.

Verlag von Veit & Comp. in Leipzig. — Druck von Metzger & Wittig in Leipzig.

Centralblatt
für praktische
AUGENHEILKUNDE.

Herausgegeben von

Prof. Dr. J. Hirschberg, Geh. Med.-Rath, in Berlin.

Monatlich ein Heft. Preis des Jahrganges 12 Mark. Zu beziehen durch alle Buchhandlungen des In- und Auslandes und die Postanstalten des Deutschen Reiches.

Supplement zum Jahrgang 1896.

Augenärztliche Beobachtungen in Syrien und Palästina; speciell über das Trachom in diesen Ländern.

Von Dr. **Theodor Germann,** älterem Ordinator an der St. Petersb. Augenheilanstalt.

Seine kaiserliche Hoheit der Grossfürst Sergi Alexandrowitsch, Ehrenpräsident der kaiserlichen rechtgläubigen Palästina-Gesellschaft, beschloss, veranlasst durch Klagen, wie ungünstige Berichte über den Zustand der Augen der Kinder in den Volksschulen, welche die kaiserliche rechtgläubige Palästina-Gesellschaft zur Stütze und Pflege der Rechtgläubigkeit in Syrien und Palästina unterhält, einen Augenarzt dorthin zu senden. Zweck der Abkommandirung war:

1. festzustellen, wie schlecht es mit den Augen der Schulkinder bestellt ist und welche Krankheiten besonders verbreitet sind. Wenn möglich sollten in allen Schulen die Kinder Kopf für Kopf besichtigt werden;

2. sollten in den Schulen an Ort und Stelle Uebelstände möglichst beseitigt werden, welche die Entwicklung wie Verbreitung der Augenkrankheiten begünstigen. Das Lehrpersonal sollte über die Sachlage aufgeklärt werden, sowie mit therapeutischen wie hygienischen Verordnungen bekannt gemacht werden. Möglichst viel Kranke sollten gemeinschaftlich unter Controlle wie Anleitung des Specialisten behandelt werden.

Vorschläge wie Forderungen, geeignet die Ausbreitung von Augenerkrankungen unter den Schülern einzuschränken, sollten der Gesellschaft im Berichte über die Ergebnisse der Abkommandirung empfohlen werden.

Die interessante Abkommandirung wurde mir angetragen; und ich war so glücklich, dieselbe annehmen und in der Zeit vom 10. September bis 21. December 1896 ausführen zu können.

Soweit mir die Literatur zugänglich, die Kürze der Zeit es gestattete, suchte ich vor meiner Abreise nach oculistischen Angaben über jene Landstriche, habe aber nichts auffinden können. In jedem Reisehandbuche findet sich aber die Angabe, dass in Palästina Augenkrankheiten stark verbreitet sind, und befragt man einen Bekannten, der Jerusalem besuchte, dann sind ihm gewiss die zahlreichen blinden Bettler dieses Ortes in Erinnerung geblieben.

Ehe ich auf Specielleres eingehe, seien folgende allgemeine Beobachtungen vorausgeschickt.

Durchstreift man Syrien und Palästina abseits der grossen Touristen-Heerstrassen, dann wird auch ein aufmerksamer Beobachter in Syrien nicht den Eindruck erhalten, in einem Lande zu reisen, in welchem es viele augenkranke Menschen giebt. Anders jedoch in Palästina. Hier ist, auch fern von den Sammelpunkten der professionellen blinden Bettler, die grosse Zahl Augenkranker gewiss Jedem auffallend.

Diese Thatsache führt unwillkürlich zur Frage: Woher diese traurige Erscheinung?

Jedem Laien fällt es leicht, Gründe aufzuzählen, welche hier zu Lande die Verbreitung von Augenkrankheiten begünstigen sollen. Es sind das klimatische, locale, individuelle und sociale Gründe.

Im Laufe von mindestens sechs Monaten, Mai bis Oktober, fällt hier zu Lande *kein Regen*. Nur in der Nähe der spärlichen Quellen und Bäche erhält sich eine bescheidene Vegetation. Nur, wo Menschenhand durch Berieselung Gartenanlagen unterhält, geniesst das Auge den Anblick frischer Gräser und vermag sich daran zu erholen. Der wenig anziehende Oelbaum ist das einzige Gewächs, welcher spärlichen Schatten zu spenden vermag. Die langen Monate hindurch brennt die *Sonne heiss und blendend* vom stets wolkenlosen Himmel herab.

Die *Staubmassen*, welche der Kalk- und Lehmboden des Landes während der regenlosen heissen Zeit erzeugt, sind ganz ungeheuer. Augen wie Athmung werden durch denselben arg belästigt.

Häufig hört man hier zu Lande die Ansicht äussern, die weitverbreiteten Augenkrankheiten seien der Rasse eigenthümlich. Ich habe keinerlei Gründe für diese Annahme auffinden können, es sei denn, dass man die überaus grosse *Unsauberkeit* der indigenen Bevölkerung als der Rasse eigenthümlich ansehen will.

Fraglos liegt in der herrschenden Unsauberkeit der Hauptgrund für die Entwicklung wie Verbreitung der hiesigen endemischen Augenkrankheiten.

Die Unsauberkeit ist gleich gross in den Städten wie auf dem Lande. Das einzelne Individuum ist unsauber an seinem Körper und an seiner Kleidung wie in seinen Hantirungen. Unsauberkeit herrscht in der Behausung wie am Hausgeräth; in widerwärtigster Art macht sie sich breit auf den Strassen in der Stadt wie im Dorf.

Es giebt wohl nur einen entschuldigenden Grund, das ist der *Wassermangel*; denn die Forderung der Sauberkeit ist an das Vorhandensein reichlicher Wassermengen gebunden. Aber auch da, wo reichlich Wasser vorhanden ist, steht es mit der Sauberkeit nicht viel besser. Die türkische Verwaltung des Landes thut ihrerseits nichts zur Erhaltung und Wiedereinrichtung der alten Wasserleitungen; dagegen kommt es vor, dass mit dem Wasser unrechtmässiger Schacher getrieben wird, um die Tasche des unbezahlten türkischen Beamten zu füllen. In Jerusalem entschuldigten Ambulanzbesucher ihre Unsauberkeit damit, dass sie zu arm seien, um genügend Wasser zu *kaufen!* Die Wasservorräthe in den grossen Cisternen auf dem Tempelplatze — jetzt Omar Moschee — die jedem Bewohner zugänglich sein sollten, werden nur gegen Zahlung hergegeben. In Jericho benutzt der türkische Ortsvorsteher die einzige vorhandene Quelle ebenfalls um Geld zu erpressen. Unglaubliche aber traurige

Zustände! Die hiesigen Bewohner sind, wie alle Orientalen, faul, träge und Fatalisten. Diese die Volkswohlfahrt schädigenden Eigenschaften werden hier zu Lande noch verschärft durch die grosse Armuth der Landbevölkerung. Das Volk ist ja an sich anspruchslos und nüchtern, das milde Klima ermöglicht es, mit Wenigem den nothwendigsten Bedürfnissen des Lebens gerecht zu werden; darüber hinaus bringen es aber nur wenige.

Schonungslos wird das Volk von den Steuerpächtern wie den unbezahlten türkischen Beamten ausgeplündert. Wie mir competente Persönlichkeiten versicherten, lebt die überwiegende Mehrzahl der das Land bebauenden Araber und Fellachen im materiellen Sclaventhum durch Verschuldung.

Die Armuth erzeugt und unterhält aber die Unsauberkeit. — Das einfache Volk, aber auch die intelligenten gebildeten Bewohner des Landes, beschuldigen die feinen stacheligen Haare, mit welchen die Früchte der Cactusstauden bedeckt sind, den Saft der Feige, sowie die Fliegen, der Entstehung wie Verbreitung bezüglich der Augenentzündungen.

Beide genannten Früchte gehören zur Volksnahrung. Der Genuss der Cactusfrüchte beginnt im Juli, der der Feigen Ende September. August, September, October — das sind die Monate, während welcher es mit den Augen der Landbevölkerung am schlimmsten bestellt ist. Nächst Stein- und Lehmschichtungen bildet die Cactusstaude dasjenige Material, durch welches man hier zu Lande sein Grundstück gegen Thiere wie Menschen abzuschliessen pflegt. Ende Juli reifen auf den Cactusstauden Früchte von der Grösse eines Hühnereies welche an ihrer Oberfläche mit einem Panzer feiner, sehr spitzer kleiner Stacheln bedeckt sind. Eine schwielige Hand mag diese Früchte ungestraft zu fassen, in weicher Haut fangen sich die Stacheln jedoch sehr leicht. Hitze und Wind trocknen die überreifen Früchte aus, bringen dieselben zu Fall, die feinen Stachelchen brechen ab, vermengen sich mit dem Strassen- und Gartenstaube, werden durch Wind und Verkehr aufgewirbelt und gelangen so in die Augen. Dieser landläufigen Erklärung ist ja wohl nicht jede Bedeutung abzusprechen, keines Falls spielt aber der Cactusapfel die Rolle in der Aetiologie der Augenerkrankungen, welche ihm hier allgemein zugesprochen wird.

Auf welchem Wege nun aber der Saft der Feige dem Auge schädlich werden soll, bleibt unerklärlich, wenn man nicht die eigenen Hände beim Einsammeln, Zubereiten und Verspeisen der Früchte verantwortlich machen will.

Ich habe die Ueberzeugung gewinnen müssen, dass der Genuss aller rohen saftigen Früchte hier zu Lande wohl eine Bedeutung für die Verbreitung von Augencatarrhen besitzt, doch dürfte der ursächliche Zusammenhang in folgender Weise zu erklären sein.

In schneller Aufeinanderfolge reifen hier vom Juli ab: Pfirsich, Apricose, Cactus, Wein, Melone, Granatapfel, Feige, Arbuse, Dattel, Banane, Apfelsine, süsse Citrone, Mandarine. Die jeweilig vorhandene oder billigste Fruchtgattung bildet dann nebst Brod, Oel und spärlichem Gemüse die wesentlichste Nahrung der Bevölkerung. Alle Früchte, ob man dieselben direct pflückt oder auf den Märkten kauft, sind stets mit einer mehr oder weniger dicken Staub-Schmutzdecke überzogen. Der Kalk- und Lehmboden des Landes erzeugt während der langen heissen und regenlosen Periode ungeheure Staubmassen, welche überall hindringen und alles bedecken.[1]

Der arabische Bauer, Fellache, Beduine, Türke, Jude, zeichnen sich alle durch grosse Unsauberkeit aus. Es fällt gewiss Niemandem ein, und erst recht nicht den Kindern, die Früchte zunächst in Wasser zu reinigen. Oft ist Letzteres zudem für solchen Zweck nicht zu haben. Vom Staube und Schmutze, der die Früchte bedeckt, bleibt nebst Fruchtsaft viel an den Händen kleben, und diesen Infectionsstoff übergeben dann die eigenen Hände den Augen bei unachtsamen Berührungen.

Vor allen Früchten, die hier zu Lande vorkommen, liefert die Feige einen schleimig-zähen, stark klebenden Saft, was die Unsauberkeit der Hände und somit die Infectionsgefahr erhöht. Die Cactusfrüchte sind, weil am Wege wachsend, nun noch viel unsauberer als die anderen Früchte, zudem sind sie kostenlos zu haben. Der Staub, der diese Früchte bedeckt, enthält gewiss mehr Düngerpartikelchen, was auch ohne die feinen Stacheln eine Infection besonders gefährlich macht.

Bei uns im Norden sind die Verletzungen der Augen durch Halme und Spelzen mit Recht sehr gefürchtet. Eine Verletzung durch Cactusstachel müsste ein diesen Verletzungen ähnliches Krankheitsbild liefern. Ich habe aber nicht einen Fall zu Gesicht bekommen, der auf Verletzung durch Cactusstachel zu beziehen war; die Stacheln müssen also wohl nicht häufig in das Auge gelangen. Während meiner ganzen Tour habe ich nur einen Fall von Hornhautgeschwür nebst Vorfall der Regenbogenhaut zu sehen bekommen. Es bestand Narbentrachom. Eine Veranlassung betreffend des seit 5 Tagen bestehenden frischen Hornhautleidens war nicht nachzuweisen.

Der Schmutzstaub der Frucht wird durch die Hände den Augen übergeben, das ist zweifellos der gewöhnliche Infectionsvorgang.

Während der heissen regenlosen Zeit werden durch Wind- und Verkehrsstaub gewiss viele Augen inficirt, auch ohne directe Uebertragung durch die Hand.

Das schmutzige Gesicht des Asiaten ist stets ein Anziehungspunct für

[1] Die ersten Gewitterregen erlebte ich: in Damaskus am 1./13. October, in Jerusalem am 2./14. November, in Nazareth am 9./21. November. Vor diesen Terminen war seit dem April und Mai kein Tropfen gefallen. Die eigentliche Regenperiode beginnt aber erst Ende November, bezw. Anfang December.

die überall massenhaft vorhandenen Fliegen. Die Leute, Alt wie Jung, sind merkwürdig tolerant gegen diese Schmarotzer, aber immerhin — die Fliegen veranlassen doch überaus häufig das Berühren des Gesichtes und der Augen durch die schmutzige Hand. In letzterem Momente liegt, meiner Ueberzeugung nach, die Infectionsgefahr. Die Vorliebe der Fliege für animalische Secrete ist ja Thatsache, es fragt sich aber ob das doch immerhin mässige Secret der erkrankten Augen allein im Stande wäre die Fliegen anzulocken und zu hartnäckiger Verfolgung des Individuums zu veranlassen? Ich glaube die Reste des süssen Saftes der genossenen Früchte an Gesicht, Händen wie der Kleidung — das repräsentirt gewiss das stärkere Lockmittel. Gesunde Augen habe ich nur an reinlichen, wenn auch nicht tadellos reinen Individuen gefunden. Es ist ja nicht zu leugnen, dass die Fliege an ihren Extremitäten Infectionsstoff verschleppen kann. In der Regel geht das Insect von einem unsauberen und kranken wiederum auf ein unsauberes und krankes Individuum über und vermeidet die Gesunden und Reinen, da Letztere nichts anlockendes bieten. Nahm ich im Freien eine Mahlzeit ein oder genoss im Freien Früchte, sofort war eine Schaar Fliegen da. Sie setzen sich auf die Speisen, Früchte und Hände, fliegen an den Mund, kurz sind unleidlich zudringlich. So prompt die ungebetenen Schmarotzer erschienen, so prompt verschwanden sie auch sobald das Mahl beendet und die Hände gesäubert worden. Die Bedeutung der Fliege als directe Infectionsvermittlerin ist gewiss nicht so gross, als hier allgemein angenommen wird.

Die Kopfbedeckung der hiesigen Bevölkerung — Fes oder Beduinenturban, schützt die Augen gar nicht gegen Sonnenlicht und Staub, veranlasst aber mit den Händen häufig an das Gesicht zu greifen.

Alles wird nun wesentlich besser, d. h. die Augencatarrhe nehmen ab, um die Zeit da die ersten kräftigen Regen niedergehen, was mit dem Nachlassen der Hitze zusammenfällt.

Es ist wiederum mehr Wasser für die Anforderungen der Reinlichkeit verwendbar. Es beginnt der Genuss reinerer Früchte. Apfelsine, Mandarine, süsse Citrone, Arbuse sind an der Reihe — alles Früchte, welche die Hände wenig oder gar nicht durch Fruchtsaft verunreinigen.

Die Zahl der Fliegen und Mücken nimmt ab; Gesicht und Augen werden weniger belästigt. Kinder wie Erwachsene sind weniger veranlasst an das Gesicht zu greifen. Der furchtbare Wind- und Verkehrsstaub nimmt ab. Die Vegetation, welche nur durch Berieselung spärlich erhalten wurde, beginnt wiederum zu treiben; das Auge erholt sich am frischen Grün, das intensive Sonnenlicht wird durch Wolken gemildert, die Augen werden weniger geblendet.

In den Schulen, welche ich besichtigte, befanden sich, mit wenigen Ausnahmen, nur Kinder der sesshaften Araber und Fellachen griechisch orthodoxen Glaubens. In liberaler Weise sind die Schulen aber auch den

Kindern aller anderen im Lande lebenden Völkerstämme ohne Rücksicht auf deren Glaubensbekenntniss zugänglich.

In den Ambulanzen dagegen fanden sich reichlich Vertreter aller Landesbewohner. Vielfach wird behauptet, dass es mit den Augen der jüdischen Bevölkerung in den Städten besonders schlecht bestellt sei. Ich habe das nicht zuverlässig ermitteln können. Von Angehörigen der dunkelfarbigen afrikanischen Völkerstämme habe ich in den Ambulanzen nur zwei getroffen, obwohl ihrer hier recht viele leben. Den Afrikanern wird grössere Sauberkeit nachgerühmt; besonders sorgsam sollen die Mütter mit den kleinen Kindern umgehen. Die hiesigen Bewohner islamitischen Bekenntnisses sollen ebenfalls weniger an Augenkrankheiten leiden. Ob dieses thatsächlich der Fall ist, habe ich nicht constatiren können. Für diese Behauptung spricht allenfalls die Koranvorschrift, sich wenigstens viermal am Tage zu waschen, — falls dieses wirklich eingehalten wird. Die Frauen sind, durch die Sitte ausser dem Hause nur verschleiert zu gehen, besser geschützt. Schliesslich leben die Muhamedaner, als die Herren des Landes, materiell besser, als die einheimischen Christen.

Während meiner Reise habe ich keinerlei Augenkrankheiten zu sehen bekommen, die nicht bereits allbekannt sind und in ganz gleicher Art auch bei uns im Norden vorkommen. Das Krankheitsmaterial ist hier nur ungleich einförmiger. Das Trachom nebst allen seinen Folgezuständen ist die wichtigste und am weitesten verbreitete Augenkrankheit. Nächstdem folgen eitrige Augencatarrhe.

Was ich in Syrien und Palästina beobachtete, stimmt vorzüglich mit dem überein, was Prof. HIRSCHBERG aus eigener Anschauung über das Trachom in Aegypten mittheilt. (Centralblatt für Augenheilkunde, 1890.) Bisher habe ich alle Momente berücksichtigt, die in Syrien und Palästina mit mehr oder weniger Berechtigung als solche gelten, durch welche Augenkrankheiten angeregt und verbreitet werden. Dass trotz alledem die Verhältnisse gut sein könnten, beweisen die gesunden Augen der im Lande lebenden Ausländer. Das Resultat der Schulbesichtigung in der grossen deutschen Colonie zu Caifa — auf 103 Kinder kein Trachomfall — bietet dafür einen interessanten Beleg.

Nunmehr gehe ich über auf die speciellere Mittheilung der Resultate meiner Abcommandirung.

Mein Beobachtungsmaterial gewann ich: 1. aus den Besichtigungen der Volksschulen in den Orten, welche in der Marschroute genannt sind; 2. aus den Ambulanzen zu Jerusalem, Bethlehem und Nazareth.

In Syrien hatte ich leider kein Ambulanzmaterial zur Verfügung. Um aber auch hier über die Verhältnisse jenseits des Kindesalters orientirt zu sein, benutzte ich in den Dörfern die Anwesenheit der erwachsenen Dorfbewohner. Letztere fanden sich bei den Schulbesichtigungen oft zahlreich ein.

Schliesslich bot sich mir noch in Damaskus, Jerusalem und Caifa die Gelegenheit, einige Collegen über die mich interessirenden Verhältnisse befragen zu können.

Während meiner Abcommandirung habe ich in folgenden Orten Schulen der Palästinagesellschaft besichtigt:

In Syrien: 1. Beirut.

2. Schuefat und 3. Sukkelgarb, beide Orte auf der Westseite des Libanon, ersterer ca. 500 m, letzterer ca. 1500 m über dem mittelländischen Meere gelegen.

4. Maallaka-Zahlé im Thale zwischen Libanon und Antilibanon.

5. Damaskus. Von hier aus süd-östlich im Thale 6. Idede und 7. Sachnaja. Süd-westlich von Damaskus, auf den Vorbergen des grossen Hermon 8. Katana. Am Fusse der Ostseite des grossen Hermon 9. Chîne. Im Norden von Damaskus, auf den Vorbergen des Antilibanon 10. Maaruni, 11. Maara, 12. Seidnaja, 13. Mallula. Die Vororte von Damaskus 14. Arbin und 15. Meidan.

In Palästina: 16. Jerusalem, 17. Bethlehem, 18. Bedjala bei Bethlehem. 19. Nazareth. Von hier aus 20. Mjedel und 21. Mallull, beide Orte an der Ebene Jezreel gelegen. In den galiläischen Bergen 22. Rêne, 23. Kana, 24. Torân, 25. Esch-Schejerad. Im Centrum der galiläischen Berge, nordwestlich vom See Genezareth 26. Râme.

An den Abhängen zur Ebene von Akka (Jean d'Acre) 27. Bkêa, 28. Baêne, 29. Schaâb, 30. Berwe, 31. Kefrjesif, 32. Caifa.

Ich besichtigte

in Syrien:

Knabenschulen	12	mit	958	Knaben,
Mädchenschulen	3	„	503	Mädchen,
gemischte Schulen	7	„	549	Schülern,
Summa: Schulen	22	mit	2010	Kindern,

in Palästina:

Knabenschulen	8	mit	339	Knaben,
Mädchenschulen	6	„	320	Mädchen,
gemischte Schulen	10	„	437	Schülern,
Summa: Schulen	24	mit	1096	Kindern.

Alles in Allem also 46 Schulen mit 3106 Kindern.

Von diesen Schulen gehörten nicht zum Ressort der kaiserlichen rechtgläubigen Palästinagesellschaft

in Syrien: eine türkische Knabenschule zu Katana mit 47 Knaben; zwei Knabenschulen der griechisch-orthodoxen Metropolitankirche zu Damaskus mit 138 resp. 225 Knaben; eine Knabenschule der orthodoxen Gemeinde zu Meidan bei Damaskus mit 159 Knaben; eine Mädchenschule derselben Gemeinde mit 54 Schülerinnen;

in Palästina eine gemischte Schule der deutschen Colonie zu Caifa mit 103, und die gemischte lutherische Kirchenschule zu Caifa mit 39 Kindern.

Darum gebeten, diese Schulen zu besichtigen, folgte ich gerne der Aufforderung. Ich vermehrte mein Zahlenmaterial und hatte für mich des Vergleiches wegen die Besichtigung noch besonderes Interesse.

In den gemischten Schulen überwiegen die Knaben an Zahl.

In den Ambulanzen stellten sich vor:

Jerusalem	M. 150,	W. 390,	in Summa	540,
Bethlehem	„ 77,	„ 290,	„ „	367,
Nazareth	„ 92,	„ 229,	„ „	321,
Summa:	M. 319,	W. 909,	Kranke:	**1228.**

Medicinisch-klinischer Theil.

Zwei Erkrankungsformen, welche ich überall gefunden habe, interessiren die Schulhygiene besonders.

Erstens acute wie chronische Catarrhe der Augenschleimhaut und zweitens das Trachom in allen seinen Erkrankungsstadien und mit allen seinen Folgezuständen.

In jeder Beziehung — das sei vorausgeschickt — steht es in Syrien besser, als in Palästina.

Meine tabellarischen Zusammenstellungen bringe ich weiter an anderer Stelle.

Zunächst will ich meine klinischen Beobachtungen im Allgemeinen schildern, sowie auf Verschiedenheiten im Verlaufe der Erkrankungen hier oder im Norden aufmerksam machen.

Die Catarrhe der Augenschleimhaut. Symptomatologie und Verlauf. Die Lidhaare zu Büscheln verklebt, an den Lidrändern wie dem oberen Theile der Wange angetrocknete Borken, im inneren Lidwinkel ein Stück schleimig-eiterigen, gelblichen Secretes. Die Lidschleimhaut injicirt, aber glatt und mässig faltig, im Bindehautsacke in geringer Menge flockiges, wie fadenziehendes, schleimig-eiteriges Secret. Die Bindehaut des Augapfels frei oder wenig injicirt; Hornhaut intact. Lichtscheu in sehr geringem Grade vorhanden. Zu diesem Bilde gehört dann noch: ein unsauberes Gesicht, schmutzige Nase, schmutzige Hände, und sehr häufig ein schmutziges Kopfeczem. An den Lidern, an der Nase, den Lippen, auf dem Kopfe sitzen Fliegen, denen nur dann gewehrt wird, wenn dieselben gar zu lästig werden. Die Kleidung höchst ärmlich und stets unsauber. Der Zustand hindert weder Erwachsene noch Kinder zu arbeiten oder die Schule zu besuchen, noch versagen sich diese Patienten den ungeschützten Aufenthalt im Freien.



Aetiologie. Die acuten, wie chronischen Catarrhe der Augenschleimhaut werden wohl einzig durch Unsauberkeit bedingt und unterhalten. Alle zu Beginn des Berichtes genannten Umstände, welche die Unsauberkeit vermehren und die Infection begünstigen, können hier von Bedeutung sein.

Es sind überwiegend Kinder, welche diese Erkrankungen aufweisen. Je jünger die Kinder, um so mehr Kranke dieser Art findet man in den Schulen. Je älter die Schüler und Schülerinnen, um so weniger sieht man davon, weil sich hier die Schuldisciplin mit ihrem Gebot der Sauberkeit geltend macht. In den Dorfschulen ist es schlimmer, als in den städtischen Schulen. Ueberall habe ich es beobachten können: je strenger auf Sauberkeit gesehen wurde, um so besser stand es mit den Augen der Schulkinder. Vom Mai bis Ende September, während der heissen Zeit, ruht der Schulbesuch. Die lange, freie Zeit ist nicht ohne Rückschlag; schmutzig und verwahrlost treten viele Kinder den Schulbesuch an, sehr viele unter ihnen mit eitrigen Augen. Die Disciplin der Schule verwandelt — nach dem Zeugnisse langjähriger Lehrer — alsbald einen Theil dieser eitrigen Augen in tadellos reine, nur durch strenge Beobachtung der Sauberkeit. Nach Aussage des Lehrpersonals — es wurde mir das sowohl in den Städten, wie auf dem Lande versichert — ist eine beträchtliche Abnahme der Augenkranken zu bemerken mit dem Nachlassen der Hitze und dem Eintritt von Regen. Meine Tabellen, aber auch meine Beobachtungen an den Ambulanzen zu Jerusalem, Bethlehem wie Nazareth, bestätigen dieses. Je später im Jahre es wurde, um so weniger Augencatarrhe wurden notirt.

Es giebt arabische Sprüchworte, welche den Augenleidenden mit dem Eintritte des Regens Genesung verheissen. Unter anderen: Beginnt der Kehrichthaufen zu grünen, dann werden die Augen klar. Grünes Land schafft reine Augen.

Therapie der Augencatarrhe. Strenge Sauberkeit genügt sehr oft vollkommen, um die Absonderungen aus den Augen aufhören zu machen. Ferner liess ich Abwaschungen mit einer Sublimatlösung 1 : 10,000 mehrmals täglich machen, und, wo die Ambulanz leicht erreichbar, kamen noch Beizungen mit Höllensteinlösungen ($^1/_2$ und 1 Proc.) hinzu.

Die Prognose ist günstig, wenn nicht Recidive provocirt werden, was leider sehr häufig der Fall ist. Dass die Catarrhe ferner den Boden für eine nachfolgende Trachominfection vorbereiten, ist wohl auch zu berücksichtigen

Blenorrhoische, wie gonorrhoische Erkrankungen der Augenschleimhaut habe ich gar nicht gesehen.

Das Trachom ist leider sehr verbreitet und repräsentirt in Palästina geradezu eine Landplage.

Ich habe hier zu Lande stets nur das grosskörnige, chronisch verlaufende Trachom zu sehen bekommen. Ich sah keinen Fall von acutem Trachom, auch keinen Fall von sog. Conjunctivitis follicularis.

Die Trachomerkrankung in allen ihren Phasen und mit ihren Folgezuständen ist auch den Nichtspecialisten ein genügend bekanntes Bild. Ich vermeide daher die Aufzeichnung des allgemein Bekannten und gehe sogleich auf die wesentlichen Verschiedenheiten im Verlaufe näher ein. Bei den Vergleichen beziehe ich mich auf meine eigenen Zusammenstellungen. Dieselben finden sich in den Statistisch-klinischen Beobachtungen über das Trachom, Dorpat 1883, und in den Mittheilungen aus der St. Petersburger Augenheilanstalt, Heft 1, 1887.

Ich habe auf meiner Tour den Eindruck gewonnen, dass das Trachom in Syrien weniger verbreitet ist, als bei uns im Norden; in Palästina dagegen ist mehr Trachom, als in Syrien und auch mehr, als im Norden.

Der Endausgang der traurigen Krankheit ist hier derselbe wie bei uns, d. h. es geht ein Theil oder das gesammte Sehvermögen verloren durch Trübung oder Zerstörung der Hornhaut. Die Krankheit nimmt aber hier einen nicht unwesentlich anderen Verlauf, als im Norden.

An Trachom erkranken hier bereits zahlreich ganz junge Kinder. Im Norden sind Trachomerkrankungen bis zum fünften Jahre selten, hier liefert diese Altersgruppe bereits zahlreiche Erkrankungsfälle. Mir wurden, sowohl in den Dörfern wie in die Ambulanzen, mehrfach einjährige Kinder zugetragen mit voll entwickeltem, grosskörnigem Trachom. Die Mütter waren stets ebenfalls trachomkrank.

Bei uns finden wir Trachom im Entwicklungsstadium (I. Stadium) am häufigsten bei Individuen von 11—20 Jahren. Meine Tabellen zeigen die grössten Zahlen für die Gruppe 3—7 Jahr. Im ersten Stadium des Trachoms pflegen bei uns die catarrhalischen Symptome gering zu sein, ja oft so gering, dass der Patient vom Beginn seiner Erkrankung nichts merkt und häufig erst eine gelegentliche Untersuchung, durch anderweitige Beschwerden veranlasst, ihn aufklärt.

Hier ist das I. Stadium stets von beträchtlicher Secretion begleitet.

Während des I. Stadiums finden wir im Norden bereits 33 Proc. und mehr Hornhauterkrankungen.

Hier bleibt die Hornhaut während dieser Periode vollständig intact.

Ich hatte bereits viel eiternde Kinderaugen gesehen — bevor ich nicht gereinigt und ectropionirt hatte, wusste ich doch nicht, was vorlag. Es ist nun wohl anzunehmen, dass vielfach Mischformen von Trachom und dem bereits besprochenen acuten Katarrh vorlagen. Gegen Ende meiner Tour, wo, wie gesagt, die Katarrhe wesentlich abgenommen hatten, habe ich mich dann davon überzeugen können, dass auch den reinen Fällen von Trachom eine beträchtlche Secretion eigen ist.

Im II. Stadium des Trachoms befinden sich bei uns die zahlreichen Patienten im Alter von 20 und mehr Jahren, und finden sich bis zu 70 Proc. mit erkrankter Hornhaut.

Hier ist das wiederum ganz anders! Ich war wohl sehr erstaunt mit



so weit vorgeschrittener Krankheit die Kinder in der Schule zu finden und ohne Klagen über Lichtscheu sich beschäftigen, wie im Freien sich tummeln zu sehen. Auf der Schleimhaut der ectropionirten Lider in gedrängter Masse grosse, gelb-röthliche Trachomkörner von sulzig-durchscheinendem Aussehen, beim Ectropioniren wie bei Druck zwischen den Fingernägeln leicht platzend und den Inhalt entleerend. — Das typische II. Stadium, das Reifestadium der Trachomkörner — wie oft sah ich solche Augen auf der Schulbank und wie auffallend selten war auf der Hornhaut etwas zu bemerken!

In den Ambulatorien fand ich durchaus eine Bestätigung meiner Schulbefunde. Besonders viel trachomkranke Kinder sah ich im Ambulatorium zu Bethlehem. Wenn ich den wenigen Fällen von leichtem Hornhautpannus, im II. Stadium des Trachoms, auch alle diejenigen Fälle hinzuzähle, wo ich nur eine leichte oberflächliche Trübung der Hornhaut fand, so ergiebt sich immerhin ein Verhältniss, welches ungleich günstiger ist als im Norden: höchstens 10 Proc. gegen 70 Proc. Miterkrankung der Hornhaut im II. Stadium. In den Ambulanzen habe ich an älteren Individuen natürlich mehr Miterkrankungen der Hornhaut zu sehen bekommen als in den Schulen, aber bis zum Ausgange des II. Stadiums überhaupt wenig Hornhautaffectionen, und nie so schwere Fälle, wie sie bei uns zu Lande so häufig sind. Ein Fall von schwerem Hornhautpannus, den ich im Ambulatorium zu Jerusalem sah, gehörte einem russischen Juden an.

Die Miterkrankung der Hornhaut beginnt hier am häufigsten beim Uebergange des II. in das III., das Narbenstadium.

Wenn die Conjunctiva palpebrarum bereits narbige Veränderung aufweist, die Uebergangsfalten jedoch noch ein sulziges, durchscheinendes, gelbröthliches Aussehen haben und auf Druck noch Trachomkörnerinhalt herausbefördert werden kann, findet man um diese Zeit häufig am oberen Hornhautrande einen trüben Saum von etwa 2 mm Breite. Einzelne Gefässschlingen greifen dahinüber. Der trübe Saum sieht entweder gleichmässig grau aus — ähnlich einem Arcus senilis — oder er setzt sich zusammen aus rundlichen, grauen Flecken, deren Centra öfters eine Exfoliation und leichte Vertiefung aufweisen. An den Saum schliesst sich eine Zone leicht getrübten Hornhautepithels. Letztere Trübung ist oft nur mit Hilfe der seitlichen Beleuchtung zu bemerken. Das Pupillargebiet frei, das Sehvermögen daher noch gut.

Das ist das Bild, welches ich am häufigsten zu sehen Gelegenheit hatte, zu einer Zeit, da wir im Norden bereits an 70 Proc. Hornhautpannus und gestörtes Sehvermögen vor uns haben.

Hiesige Collegen bestätigen meine Beobachtung. Dr. Cant vom British Ophthalmic Hospital in Jerusalem sagte mir: Wir haben wenig Pannus, aber viel Keratitis superficialis. Mit letzterem Ausdruck wird eine leichtere Form der Hornhauterkrankung bezeichnet.

Das III., das Narbenstadium des Trachoms, fand ich in den Schulen mässig vertreten. Aeltere als 15 Jahr giebt es in den Schulen nur sehr wenig; die mittlere Altersgrenze ist aber 13 Jahr. Viel Hornhauterkrankungen gab es auch jetzt nicht; Pannus kam vor, aber in leichter Form.

Bevor ich bis an die Ambulanz zu Jerusalem vorgedrungen, war ich der Ansicht, dass es mit dem Trachom doch wohl nicht so schlecht stehe, als mir erzählt worden war.

In Jerusalem passirten an 17 Ambulanztagen 540 Patienten den Empfang. In Bethlehem wurden an 7 Empfangstagen 367 Patienten besichtigt. In Nazareth wurden an 11 Tagen 321 Augenkranke empfangen. Von diesem gesammten Materiale — 1228 Kranke — waren nur 37 reine Fälle, d. h. ohne dass gleichzeitig Trachom I., II., III. Stadiums vorlag: Iritis rheumatica 1, Cataracta senilis 4, Cataracta luxata 1, Glaucoma simplex 1, Conjunctivitis catarrhalis acuta, chronica, phlyctaenulosa 28, Presbyopia 2. In allen anderen Fällen lag Trachom vor oder Folgezustände desselben.

Trachom I. und II. Stadiums war eine Seltenheit bei Patienten über 20 Jahr; ich notirte nur 6 derartige Patienten. Uebergangsformen in das Narbenstadium sind häufiger, die überwiegende Mehrzahl der älter als zwanzigjährigen Patienten wies eine vollständig narbig degenerirte Conjunctiva auf. Die chirurgische Behandlung des Trachoms — speciell das Ausquetschen der Körner — habe ich hier nur bei Kindern und jugendlichen Personen für indicirt gefunden und ausgeführt. Bei uns haben wir reichlich Gelegenheit, diese Operation auch noch sehr viel älteren Personen vorschlagen zu müssen.

Die ganze traurige Scala der Folgekrankheiten war reichlich vertreten: Pannus, Ulcera corneae, Leucoma simplex — adhaerens — totale, Staphyloma corneae partiale et totale, häufig Glaucoma secundar., Entropium, Trichiasis et Distichiasis, Xerophthalmos trachomatosus.

Ist die Augenschleimhaut narbig degenerirt, und kam es im jugendlichen Alter noch nicht zu einer Hornhautaffection; dann folgt meist eine Zeit der Ruhe und oft erst nach Jahren machen sich die Secundärerkrankungen geltend. Dr. Cant vom British Ophthalmic. Hospital zu Jerusalem schätzt die Zahl der mit Entropium und Trichiasis behafteten Patienten auf 1000 und mehr pro Jahr. Das wäre fast doppelt so viel als in der St. Petersburger Augenheilanstalt jährlich notirt werden. Bei uns kommt es in der Regel zur Trichiasis und Entropium, nachdem bereits das Sehvermögen gelitten hat. Hier droht meist erst mit dem Eintritt der Trichiasis der Sehschärfe die Gefahr. Ist die Augenschleimheit durch Trachom degenerirt, dann ist auch die Ernährung der Hornhaut beeinträchtigt; ein solches Auge bleibt für alle Zeit bedroht. Jede Schädigung wirkt auf ein solches Auge schlimmer, als auf ein Auge mit normaler Schleimhaut, d. h. guter Ernährung. Diejenigen Augen, welche bis

in das Narbenstadium hinein ein gutes Sehvermögen bewahrten, bedroht das Entropium und die Trichiasis; denn wird das Hornhautepithel von den Lidhaaren aufgerieben, dann ist eben jeder weiteren Infection der Weg geöffnet, wenn nicht alsbald Hilfe eintritt.

Ich glaube, das ist der Vorgang, der hier am häufigsten zum Verluste des Sehvermögens führt.

Operative augenärztliche Hilfe ist nur in den grossen Städten Beyruth, Damaskus, Jerusalem zu finden.

Fasse ich das Gesagte kurz zusammen, so ergiebt sich: In Russland beginnt das Trachom später, nimmt durch alle drei Stadien einen überaus chronischen Verlauf und bedingt frühzeitig eine das Sehvermögen schädigende Miterkrankung der Hornhaut. Die Secundärerkrankungen schliessen sich der Primärerkrankung gewöhnlich unmittelbar an. In Syrien und Palästina setzt die Krankheit früher ein und nimmt bis in das Narbenstadium hinein einen schnelleren Verlauf, ohne wesentliche Störung des Sehvermögens durch Miterkrankung der Hornhaut. Die Folgekrankheiten verlängern nicht unmittelbar das Grundleiden, sondern entwickeln sich häufig erst nach einer Periode relativen Wohlbefindens.

An ätiologischen Momenten beobachtete ich: Wie bei uns, erkranken auch hier mehr Weiber als Männer an Trachom. Die Landbewohner erkranken sehr viel häufiger als die Städter.

In Bethlehem war das Verhältniss der W. zu den M. wie 3:1. Ein grosser Theil der Bewohner Bethlehems beschäftigt sich mit Acker- und Gartenbau. In noch weit höherem Maasse als bei uns, müssen im Orient die Frauen und Mädchen jede schmutzige Arbeit im Haus, Garten und Feld ausführen. Dazu noch derartige Arbeiten, wie das Formen der Mistziegel — welche getrocknet zur Heizung dienen —, das Verstreichen der flachen Dächer ihrer Hütten mit einem Lehmbrei, dem Dünger zugemischt wird. Ich erinnere hier an das classische Trachomland Aegypten. Wer von Cairo aus die Pyramiden besuchte, dem werden gewiss die zahlreichen am Wege kauernden Fellachenweiber und Mädchen — **nie** Männer und Knaben — aufgefallen sein, welche mit ihren Händen den frischen Mist von der stark befahrenen Strasse in Körbe zusammenscharren, und wenn sie ihren Korb gefüllt haben, sich sofort darüber hermachen, den Mist mit ihren Händen zu zerkneten, mit geschnittenem Stroh und etwas Lehm zu versetzen und endlich dünne Fladen daraus zu formen, welche an der Sonne längs der Einfassung des Weges getrocknet werden. Hat man diese widerliche Hantirung gesehen und die vor Schmutz starrende Arbeiterin, da ist es kaum möglich, hier keine Infectionsquelle zu vermuthen.

In einer gewiss sehr grossen Zahl von Fällen erfolgt die Ansteckung von Person zu Person, ein Theil der Erkrankten muss aber doch wohl direct ohne Vermittlung inficirt werden, und da mehr Frauen als Männer erkranken, muss angenommen werden, dass die Frauen der Ansteckung

mehr ausgesetzt sind. Der Trachomkeim, ob Cocce oder Bacill, ist noch nicht sicher festgestellt, ebenso wenig das Medium, in welchem er lebte, bevor er auf die Augenschleimhaut übertragen wird. Auf Grundlage klinischer Beobachtungen vermuthe ich, dass der Dünger unserer Hausthiere, resp. die bearbeitete gedüngte Garten- und Ackererde den Trachomkeim birgt. (Zur Aetiologie des Trachoms. St. Peterburger med. Wochenschrift Nr. 29. 1890.)

Das Cisternenwasser, welches für Palästina eine grosse Bedeutung hat, ist wohl auch mit Misstrauen zu betrachten, besonders zur Zeit, da die Wasservorräthe zu Ende gehen und die Cisterne nicht sehr rein gehalten wurde.

Der Staub kann natürlich auch den Ansteckungskeim bergen und dem Auge zuführen. Dass die jährlich wiederkehrenden, bereits besprochenen Augencatarrhe der Trachominfection Vorschub leisten, ist wohl sehr wahrscheinlich. Ich glaube, dass die grosse Zahl trachomkranker Kinder hierfür spricht. Die ganz entsetzliche Unsauberkeit der hiesigen Bewohner, gepaart mit Faulheit und Indolenz begünstigt die Infection von Person zu Person und macht die gebotene Hilfe unwirksam. Wenn auch noch so bequem zu erreichen und umsonst geboten, wie oft wird die Hilfe gar nicht aufgesucht! Ganze Familien trachomkrank und in den älteren Gliedern arbeitsunfähig, sah ich mehrfach.

Dass die primäre Trachomerkrankung hier zu Lande schneller und quoad visum günstiger verläuft, ist wohl in erster Linie dem Klima, welches den beständigen Aufenthalt in freier Luft ermöglicht und dadurch regeren Stoffwechsel unterhält, zuzuschreiben. Von Einfluss mag ferner die absolut vegetabilische Nahrung sein.

Im Allgemeinen macht das hiesige Volk einen gesunden Eindruck. Kinder mit scrophulösem Habitus habe ich nicht gesehen. Schöne Zähne sind die Regel. Die überaus häufigen Kopfeczeme beruhen gewiss in erster Linie auf Unsauberkeit. Den Ansteckungsstoff liefern möglicherweise die Hausthiere, mit welchen Alt und Jung beständig in Berührung kommt, da ja der gesammte Verkehr wie Transport auf dem Rücken der Thiere vor sich geht. Es ist mir aufgefallen, wie häufig man räudige Lastthiere zu sehen bekommt; besonders der Esel, das Hauptarbeitsthier des armen Mannes, ist häufig räudig.

In Syrien ist das Trachom augenscheinlich weniger verbreitet, als in Palästina. Meine Schulprotocolle weisen dieses ebenfalls nach. Wurde eine Dorfschule besichtigt, stets fand sich in Palästina eine Schaar Erwachsener ein, welche Rath und Hilfe begehrten. In Syrien wurde meine Anwesenheit dagegen bedeutend weniger ausgenützt. Oefters habe ich in Syrien, auch ohne darum gebeten zu sein, alle anwesenden Erwachsenen angesehen und dabei zahlreich Leute im Alter von 30—50 Jahren gefunden, welche angaben, in den Kinderjahren an den Augen gelitten zu

haben, deren Bindehaut narbige Degeneration aufwies, während die Hornhaut im Pupillargebiet tadellos rein war. Der besprochene trübe Saum am oberen Rande der Hornhaut war alles, was der Augapfel aufwies. Derartige gutartige Fälle alten Trachoms waren in Palästina selten. An Gründen für die günstigeren Verhältnisse in Syrien wären zu nennen: Das Land ist reicher; die Leute leben besser, insonderheit auf dem Libanon, der eine eigene Verwaltung hat und nicht unter türkischer Beamtenwirthschaft leidet. Es ist überall reichlich Quell- oder Flusswasser vorhanden. Es giebt bedeutend mehr Vegetation, die Staubmassen sind während der regenlosen Zeit geringer. Syrien hat mehr Regentage und früher Gewitterregen.

Prognose. Wollte ich mein Urtheil über die Trachomverhältnisse in Syrien und Palästina nur auf die Ergebnisse meiner Schulbesichtigungen hin abgeben, so müsste ich sagen: das Trachom ist unter den Schülern und Schülerinnen stark verbreitet; das Leiden beginnt häufig schon im frühen Kindesalter; die einzelnen Phasen der Krankheit folgen einander schneller als im Norden. Während der ganzen Dauer des trachomatösen Krankheitsprocesses, d. h. von der Bildung der Trachomkörner und der catarrhalischen Periode bis zur Umwandlung der Augenschleimhaut in Narbengewebe, bleibt die Hornhaut in der Mehrzahl der Fälle entweder ganz intact oder erleidet nur mässige Schädigung in Form einer oberflächlichen Keratitis mit schwacher Vascularisation. Das Sehvermögen wird wenig geschädigt. Wenn auch nicht mit normalen, so doch mit noch gut sehenden Augen verlässt die Mehrzahl der Kinder die Schule.

Das ist jedenfalls kein sehr ungünstiges Gesammturtheil und wäre geeignet, die Schulvorstände zu beruhigen.

Meine Prognose muss aber eine recht traurige und ernste Ergänzung erfahren, sobald ich die Ergebnisse meiner Ambulanzbeobachtung mit berücksichtige.

Verläuft die Trachomerkrankung hier zu Lande im jugendlichem Alter quoad visum auch verhältnissmässig sehr gnädig bis in das Narbenstadium hinein, so beweist doch die grosse Zahl Erwachsener, welche an Narbentrachom, nebst schweren Folgezuständen desselben leiden — dass aus jenen Kindern mit der Zeit doch Augenkrüppel werden. Trotz blendendem Sonnenlichte, unzweckmässiger Kopfbedeckung, Hitze, Staub, Insecten — könnten, dank der Art, in der das Trachom hier verläuft, bei vernünftiger Schonung gewiss noch viel mehr Augen dauernd ein gutes Sehvermögen bewahren. Aber weit mehr als obige Umstände bedrohen die Augen dauernd — trotz vorhandener medicinischer Hilfe — die unsagbare Unsauberkeit, Faulheit und Indolenz.

Therapie. Ich habe hier die chirurgische Trachombehandlung empfohlen, so oft sich nur Gelegenheit dazu bot. Die Veränderungen, welche der trachomatöse Degenerationsprocess schliesslich zurücklässt, fürchte ich

mehr als die Narbe, welche der rechtzeitige chirurgische Eingriff hinterlässt. Bekannt ist, wie häufig bei der Trichiasis-Operation der Lidknorpel verkrümmt, geschrumpft oder verdickt, höckerig und von Cysten durchsetzt gefunden wird. Diese Veränderungen sind ja Folgen des Trachoms und begünstigen Entropium und Trichiasisbildung. Es bedarf aber langer Zeit, um jene Veränderungen des Lidknorpels herauszubilden. Der Erweichungsprocess des Trachoms schreitet nur langsam bis in jene tiefen Schichten des Lides vor, und ebenfalls sehr langsam verlaufend folgt dann der Schrumpfungsprocess im Lidknorpel. Kommt es nun aber nicht zu jenen Veränderungen des Lidknorpels, folgt kein Entropium nebst Trichiasis, dann ist ja wohl mit Recht anzunehmen, dass der ganze Krankheitsprocess nur in der Schleimhaut und dem darunter liegenden Zellgewebe ablief und nicht in die Tiefe vordrang. Das sind die günstigen, leichteren Fälle.

Ich glaube nun, dass wir durch einen rechtzeitigen chirurgischen Eingriff nicht nur die ganze Krankheit wesentlich abkürzen, sondern auch jenen Folgezuständen vorbeugen können, die Prognose also wesentlich bessern.

An der St. Petersburger Augenheilanstalt ist die chirurgische Trachombehandlung seit Jahren ausgiebig im Gebrauch. Stets lässt sich durch Ausfragen constatiren, ob die Fälle von Trichiasis und Entropium, welche operirt werden, seiner Zeit wegen Trachom entweder gar nicht, nur medicamentös oder chirurgisch behandelt wurden. Ich erinnere mich keines Falles, wo, wenn rechtzeitig eine Trachombürstung oder Ausquetschung vorgenommen wurde, es doch noch zur Operation von Entropium und Trichiasis kam. Ob dieses zutreffend ist, darauf werden wir auch weiterhin zu achten haben.

Die medicamentöse Trachombehandlung war die allbekannte.

Eine weit verbreitete Sitte, die sowohl von Männern wie Frauen, von Alt und Jung geübt wird, ist das Einreiben der Lidränder mit fein pulverisirtem Antimon. Es soll die Augen erhalten und vor Erkrankung schützen. Es ist mir nicht bekannt, ob das Antimon im Stande ist, irgend einen therapeutischen Effect zu erzielen; ich glaube, es ist ein absolut indifferenter Stoff. Gewöhnlich ist reichlich 1 cm breit der Lidrand ringsum schwarz gefärbt, was den Gesichtsausdruck abscheulich entstellt. Im Conjunctivalsack fand ich meist ebenfalls von der Substanz. Ich habe den ganzen Apparat, wie ihn die Eingeborenen selber anfertigen und bei sich tragen, mitgebracht und erlaube mir, denselben zu beschreiben: Ein Ledersäckchen mit kleiner, runder Oeffnung, die durch ein rundes, hineinzusteckendes Stäbchen geschlossen wird. Im Ledersäckchen befindet sich das fein pulverisirte Antimon. Das Antimonpulver haftet an der Oberfläche des Stäbchens und wird mit diesem auf die Lidränder aufgestrichen. Der Gebrauch dieses Mittels soll uralt sein. Ich glaube, es ist eher anzunehmen,

dass der schwarze Ring um das Auge die Blendung durch das Sonnenlicht etwas mildert und dadurch angenehm wirkt.

Die Prophylaxe ist im Kampfe gegen das Trachom gewiss die Hauptsache. Vorbeugende Hilfe ist wirksamer, als die Hilfe im Falle der Erkrankung.

Vorausgesetzt, uns wäre der Ursprung des Trachomerzeugers sicher bekannt, zum Schutze der hiesigen Bevölkerung wäre diese Kenntniss jedoch wohl kaum zu verwerthen, es sei denn, dass Erziehung zur Sauberkeit und Selbstachtung, sowie Aufbesserung der öconomischen Lage des Volkes weiteste Verbreitung fänden. Erhält man die Antwort: „Unsere Kinder brauchen es nicht besser zu haben, als wir es gehabt haben"; oder es bringt eine fast blinde Mutter ihr Kind in verwahrlostem, schmutzigem Zustande, und man sagt ihr, dass Reinlichkeit vor allem nothwendig ist, um zu helfen, sie aber mitleidslos fortfährt, das Kind zu vernachlässigen; so verräth dieses eine Beschränktheit, Indolenz und unchristlichen Fatalismus, gegen welche eben nur die Erziehung mit Erfolg ankämpfen kann. Die unwürdige Stellung der Frau, wie die schamlose Ausnutzung ihrer Arbeitskraft ist auch bei der christlichen Bevölkerung weit verbreitet. Auch hierin wird einzig die Erziehung Besserung schaffen. Weniger kranke Mütter — mehr gesunde Kinder!

Nur der heranwachsenden Generation ist ja zu helfen und deren Erziehung zur Selbstachtung und Sauberkeit bleibt noch auf lange hinaus die Hauptaufgabe der Prophylaxe.

Ausser der kaiserlichen orthodoxen Palästinagesellschaft arbeiten noch andere Vereinigungen und Orden auf dem Gebiete der unentgeltlichen Volksbildung, es ist daher zu hoffen, dass diese selbstlose Arbeit Erfolg haben wird.

Zur Zeit, da man das Land ein Land, darinnen Milch und Honig fliesst und ein gelobtes Land nannte, ist es gewiss auch mit den Augen der Bewohner besser bestellt gewesen. Damals bestanden aber auch gewiss nicht diejenigen socialen und öconomischen Schäden, unter denen das Land leidet und verfällt. Hierin Besserung zu schaffen, wäre Aufgabe der Verwaltung des Landes, von der ist aber nichts zu erwarten, die zerstört nur. Ohne eine Aenderung in der Verwaltung des Landes ist an eine Beseitigung der öconomischen und socialen Schäden nicht zu denken. Das ist aber, auch für die sanitären Verhältnisse von grösster Bedeutung.

Die Schulen der kaiserlichen rechtgläubigen Palästinagesellschaft.

Ueber die Einrichtung der hiesigen Volksschulen seien folgende Bemerkungen für einen Leserkreis vorausgeschickt, dem die Verhältnisse unbekannt sind.

Bei der überwiegenden Mehrzahl der Volksschulen besteht ein sogenannter Kindergarten. Diese Abtheilungen sind zum Theil recht stark

besucht. Die Mütter bringen die Kinder gerne, um dieselben zu Hause nicht beaufsichtigen zu müssen. In liberaler Weise werden zahlreiche bereits dreijährige, zuweilen noch jüngere Kinder in den Kindergarten aufgenommen. Aus dem Kindergarten werden die Kleinen alsdann in die unterste Classe übergeführt. Mag diese Einrichtung die Leitung, wie Beaufsichtigung der Schule auch erschweren, sie ist aber entschieden in hohem Maasse dankenswerth und zweckentsprechend. Mit der Erziehung zu Sauberkeit und Ordnung kann nicht früh genug begonnen werden; sie bildet das Fundament für jede hygienische Verbesserung.

Für den Unterricht sämmtlicher Kinder einer Dorfschule dient meist nur ein Schulraum. Die pädagogische Zergliederung in Classen und Gruppen, entsprechend den Kenntnissen, wie entsprechend dem vorzutragenden Lehrstoffe, ist keineswegs zugleich eine räumliche. Bei der Beurtheilung von Fragen der Schulhygiene ist dieses wohl zu berücksichtigen. Die Verbreitung von Augenerkrankungen durch Infection von Person zu Person wird hierdurch unleugbar begünstigt.

Die Schuluntersuchungen führte ich in folgender Weise aus: Mit den Jüngsten beginnend, besichtigte ich äusserlich genau beide Augen jedes einzelnen Kindes und notirte die pathologischen Befunde. Seitliche Beleuchtung und Augenspiegel kamen nur dann zur Verwendung, wenn Veranlassung dazu vorlag.

Sehschärfebestimmungen, wie Untersuchungen auf Kurzsichtigkeit, Weitsichtigkeit und unregelmässige Bauart des Auges konnten nicht ausgeführt werden.

Ohne Rücksicht auf die pädagogische Gruppirung in Classen und Gruppen habe ich für die wichtigste Erkrankung — das Trachom — mein Material in drei Gruppen nach dem Alter geordnet, je vier Lebensjahre umgreifend: 3—7, 7—11, 11—15jährige. Was jünger als 3 und älter als 15 Jahr war, konnte mit Rücksicht auf die Gesammtzahlen vernachlässigt werden, es gab deren nicht viele.

In den gemischten Volksschulen für Knaben und Mädchen habe ich die Geschlechter nicht besonders geschieden. Die Knaben waren meist die zahlreicheren.

Zur Beantwortung der Frage: welches Geschlecht hier zu Lande mehr an Trachom leidet und häufiger am Sehvermögen bleibend geschädigt wird? sind die Ergebnisse von Schuluntersuchungen nicht genügend.

Die Beobachtungen in den Ambulanzen geben auf obige Frage eine zuverlässigere Antwort.

In den folgenden Tabellen bringe ich die Ergebnisse meiner augenärztlichen Besichtigungen.

Die Schulen. Allgemeine Uebersicht. A. in Syrien.

Datum der Besichtigung	Nr.	Name des Schulortes	Art der Schule	Gesammtzahl der Schulkinder	Darunter Augenkranke	Von diesen leidend: an eitrigem Catarrh	an Trachom	an verschiedenen anderen Erkrankungen		
23.—25. Sept.	1	Beyrut	Mädchenschule	191	66	35	26	14	Leucoma simplex . . .	1
									Leucoma adhaerens . .	1
									Pannus corneae . . .	3
									Hordeolum	2
									Strabismus convergens .	4
									Phthisis bulbi	1
									Phlyctaenae conj. bulbi .	2
	2	Beyrut	Gemischte Volksschule	102	42	26	11	8	Leucoma corneae simplex	1
									Leucoma adhaerens . .	2
									Pannus corneae . . .	2
									Trichiasis partialis . .	1
									Strabismus convergens .	1
									Phthisis bulbi	1
	3	Beyrut	Gemischte Volksschule	109	26	18	7	2	Pannus corneae	1
									Strabismus convergens .	1
	4	Beyrut	Gemischte Volksschule	30	13	9	4	2	Strabismus convergens .	1
									Phlyctaenae conj. bulbi .	1
26. September	5	Schuefat	Gemischte Volksschule	113	38	28	5	5	Entrop. palpebrae infer. (ohne Trachom) . . .	1
									Abscessus palpebrae . .	1
									Phlyctaenae conj. bulbi .	3
26. September	6	Sückelgarb	Gem. Volksschule	64	16	11	3	2	Cicatrix corneae adhaer.	2
27. September	7	Maallakazahlé	Knabenschule	43	12	8	3	4	Leucoma adhaerens . .	2
									Membrana pupill. persev.	1
									Entropium cicatriceum .	1
30. September	8	Damaskus	Mädchenschule	258	36	24	6	8	Pannus corneae . . .	1
									Maculae corneae . . .	2
									Strabismus convergens .	2
									Phlyctaenae	1
									Phthisis bulbi	1
									Nystagmus	1
2. October	9	Idede	Knabenschule	115	67	18	49	12	Pannus corneae . . .	4
									Maculae corneae . . .	5
									Leucoma corneae adhaer.	1
									Trichiasis palp. super. .	2

2. October	10	Sachkaja	Knabenschule	25	20	1	19	6	Maculae corneae . . . . Leucoma corneae . . . . Phlyctaenae conj. bulbi . Phthisis bulbi	2 2 1 1
4. October	11	Katana	Knabenschule	37	28	8	20	4	Pannus corneae . . . . Strabismus convergens . Corpus alienumis cornea	2 1 1
5. October	12	Chine	Gemischte Volksschule	104	40	8	30	6	Pannus corneae . . . . Phlyctaenae conj. bulbi .	4 2
5. October	13	Katana	Türkische Knabenschule	43	17	9	8	—	—	
7. October	14	Maaruni	Knabenschule	17	13	5	8	—	—	
7. October	15	Maara	Knabenschule	40	17	7	10	3	Maculae cornea . . . . Phlyctaenae	1 2
7. October	16	Saidkaja	Knabenschule	62	33	14	17	4	Maculae corneae . . . . Leucoma corneae	2 2
8. October	17	Malljula	Knabenschule	54	27	17	9	1	Strabismus convergens .	1
9. October	18	Arbin	Gemischte Volksschule	27	15	6	7	2	Leucoma corneae totale . Phlyctaenae conj. bulbi .	1 1
9. October	19	Damaskus	Höhere Knabenschule	138	28	15	7	7	Maculae corneae . . . . Chorioretinitis et cataracta consecutiva . . Strabismus convergens . Phlyctaenae	2 1 1 3
9. October	20	Damaskus	Knaben-Volksschule	225	46	32	11	9	Maculae corneae . . . . Leucoma totale . . . . Leucoma adhaerens . . Phlyctaenae conj. bulbi . Chalazeon	4 1 1 2 1
10. October	21	Meidan	Mädchenschule	54	27	14	13	—	—	
10. October	22	Meidan	Knabenschule	159	50	17	28	8	Maculae corneae . . . . Pannus corneae . . . . Phlyctaenae conj. bulbi . Cataracta chorioidealis . Strabismus convergens .	2 1 3 1 1
Summa:	22	Schulen		*2010*	*677* (33,68 %)	*330* (16,41 %)	*301* (15 %)	*107*	Darunter reine Fälle ohne Complication 46 (2,28 %)	

Die Schulen. Specielle

Name des Schulortes	Art der Schule	Gesammtzahl der Kinder	Darunter Trachomkranke	Stadium der				
				3 bis 7 Jahr alte				
				I	II	II—III	III	Summa
Beyrut	Mädchenschule	191	*26*	5	2	3	3	*13*
Damaskus	Mädchenschule	258	*6*	2	—	—	—	*2*
Meidan	Mädchenschule	54	*13*	—	—	—	—	—
Beyrut	Gemischte Volksschule	102	*11*	3	1	—	—	*4*
Beyrut	Gemischte Volksschule	109	*7*	4	—	—	2	*6*
Beyrut	Gemischte Volksschule	30	*4*	1	—	—	—	*1*
Schuefat	Gemischte Volksschule	113	*5*	3	—	—	—	*3*
Suckelgarb	Gemischte Volksschule	64	*3*	1	—	—	—	*1*
Chine	Gemischte Volksschule	104	*30*	8	2	1	—	*11*
Arbin	Gemischte Volksschule	27	*7*	1	2	—	—	*3*
Maallakazahlé	Knabenschule	43	*3*	2	—	—	—	*2*
Idede	Knabenschule	115	*49*	11	8	3	1	*23*
Sachkaja	Knabenschule	25	*19*	3	3	—	—	*6*
Katana	Knabenschule	37	*20*	7	2	—	—	*9*
Katana	Türkische Knabenschule	43	*8*	—	—	—	—	—
Maaruni	Knabenschule	17	*8*	—	—	—	—	—
Maara	Knabenschule	40	*10*	1	3	—	—	*4*
Saidkaja	Knabenschule	62	*17*	—	5	1	—	*6*
Malljala	Knabenschule	54	*9*	2	3	—	—	*5*
Damaskus	Höhere Knabenschule	138	*7*	3	1	—	—	*4*
Damaskus	Knaben-Volksschule	225	*11*	5	1	—	—	*6*
Meidan	Knabenschule	159	*28*	12	5	2	—	*19*
Summa:	22 Schulen	*2010*	*301*	74	38	10	6	*128*

Trachomtabelle. A. Syrien.

Erkrankung in den Altersgruppen										Mit Hornhautpannus und Hornhauttrübungen in allen Gruppen zusammen
7 bis 11 Jahr alte					11 bis 15 Jahr alte					
I	II	II—III	III	Summa	I	II	II—III	III	Summa	
5	3	2	—	*10*	2	—	—	1	*3*	3
2	—	—	1	*3*	—	—	1	—	*1*	3
—	3	—	—	*3*	—	3	3	4	*10*	—
5	—	—	2	*7*	—	—	—	—	—	2
—	—	—	1	*1*	—	—	—	—	—	1
1	2	—	—	*3*	—	—	—	—	—	—
—	2	—	—	*2*	—	—	—	—	—	—
1	1	—	—	*2*	—	—	—	—	—	—
5	5	—	1	*11*	1	—	4	3	*8*	4
—	2	—	—	*2*	—	—	—	2	*2*	—
—	—	—	—	—	—	—	—	1	*1*	—
4	6	—	4	*14*	2	3	4	3	*12*	9
3	2	2	1	*8*	1	—	2	2	*5*	2
3	2	—	—	*5*	3	1	—	2	*6*	2
—	3	1	—	*4*	—	1	2	1	*4*	—
—	—	4	—	*4*	—	—	3	1	*4*	—
1	—	2	—	*3*	—	—	2	1	*3*	1
1	—	4	—	*5*	—	—	4	2	*6*	2
—	—	4	—	*4*	—	—	—	—	—	—
2	—	—	—	*2*	1	—	—	—	*1*	2
1	—	—	—	*1*	1	—	2	1	*4*	4
5	2	—	—	*7*	—	—	2	—	*2*	3
39	33	19	10	*101.*	11	8	29	24	*72*	*38* (12,62 %)

Die Schulen. Allgemeine Uebersicht. B. in Palästina.

Datum der Besichtigung	Nr.	Name des Schulortes	Art der Schule	Gesammtzahl der Schulkinder	Darunter Augenkranke	Von diesen leidend: an eitrigem Catarrh	an Trachom	an verschiedenen anderen Erkrankungen		
22. October	1	Bedjala	Mädchen-pensionat	35	13	—	11	8	Pannus corneae . . .	2
									Maculae corneae . . .	5
									Leucoma adhaerens . .	1
27. October	2	Bedjala	Gemischte Volksschule	160	111	28	80	29	Maculae corneae . . .	10
									Pannus corneae . . .	12
									Phlyctaenae , ...	3
									Hordeolum	1
									Phthisis bulbi	3
11. November	3	Nazareth	Mädchenschule	122	91	14	76	17	Maculae corneae . . .	10
									Pannus corneae . . .	3
									Leucoma adhaerens . .	3
									Leucoma totale	1
13. November	4	Nazareth	Knabenschule	126	86	11	73	33	Maculae corneae . . .	21
									Pannus corneae . . .	2
									Leucoma corneae . . .	1
									Leucoma adhaerens . .	1
									Leucoma corneae totale .	1
									Trichiasis palp. super. .	3
									Phlyctaenae conj. bulbi .	1
									Strabismus convergens .	1
									Phthisis bulbi	1
									Coloboma iridis congen. .	1
13. November	5	Nazareth	Knabenpensionat	39	14	—	13	7	Maculae corneae . . .	5
									Trichiasis palpebrae sup.	1
									Phlyctaenae conj. bulbi .	1
20. November	6	Mjedel	Knabenschule	15	11	8	8	3	Maculae corneae . . .	2
									Leucoma corneae . . .	1
20. November	7	Mjedel	Mädchenschule	13	11	—	11	4	Pannus corneae . . .	2
									Maculae corneae . . .	2
20. November	8	Mallull	Gem. Volksschule	17	16	1	15	1	Maculae corneae . . .	1
21. November	9	Rêne	Knabenschule	33	29	2	27	7	Maculae corneae . . .	3
									Leucoma corneae . . .	1
									Leucoma corneae adhaer.	1
									Trichiasis partialis . .	1
									Phlyctaenae conj. bulbi .	1
21. November	10	Kana	Gem. Volksschule	20	20	—	20	3	Pannus corneae	3

22. November	11	Toran	Gemischte Volksschule	20	17	1	16	4	Maculae corneae . . . Pannus corneae . . .	1 8
22. November	12	Esch-Djejerat	Knabenschule	11	9	1	7	2	Maculae corneae . . . Leucoma adhaerens . .	1 1
26. November	13	Râme	Knabenschule	47	28	1	27	5	Maculae corneae . . . Pannus corneae . . .	4 1
26. November	14	Râme	Mädchenschule	44	36	3	32	6	Maculae corneae . . . Pannus corneae . . . Phthisis bulbi	1 4 1
27. November	15	Bkêa	Gemischte Volksschule	28	23	1	22	3	Maculae corneae . . . Pannus corneae . . .	2 1
27. November	16	Baêne	Gemischte Volksschule	24	19	—	17	9	Maculae corneae . . . Pannus corneae . . . Leucoma corneae . . . Pediculi pubis in ciliis .	3 3 2 1
28. November	17	Schâab	Gemischte Volksschule	17	15	1	13	4	Maculae corneae . . . Pannus corneae . . . Pediculi pubis in ciliis .	2 1 1
28. November	18	Berwe	Gemischte Volksschule	14	11	—	8	5	Maculae corneae . . . Dacryocysto blennorrhoea Pediculi pubis in ciliis .	2 1 2
29. November	19	Kefrjesif	Knabenschule	38	31	—	30	20	Maculae corneae . . . Pannus corneae . . . Phlyctaenae conj. bulbi . Occlusio pupillae . . . Phthisis bulbi . . . . Strabismus convergens .	2 13 2 1 1 1
29. November	20	Kefrjesif	Mädchenschule	28	17	—	16	9	Maculae corneae . . . Pannus corneae . . . Leucoma adhaerens . . Trichiasis partialis . . Nystagmus	2 4 1 1 1
30. November	21	Caifa	Mädchenschule	78	27	4	21	5	Maculae corneae . . . Cataracta traum. regress. Ptosis congenita . . .	3 1 1
30. November	22	Caifa	Knabenschule	30	15	4	9	5	Maculae corneae . . . Strabismus convergens .	3 2
2. December	23	Caifa	Deutsche gem. Colonistenschule	103	6	6	—	—	—	
2. December	24	Caifa	Gem. Schule der luther. Kirche	34	9	—	9	3	Leucoma adhaerens . . Blepharitis ciliaris. . .	1 2
Summa:	24	Schulen		*1096*	*665* (60,67 %)	*81* (7,39 %)	*561* (51,18 %)	*192*	Darunter reine Fälle ohne Complication 24 (2,18 %)	

Name des Schulortes	Art der Schule	Gesammtzahl der Kinder	Darunter Trachomkranke	Stadium der				
				3 bis 7 Jahr alte				
				I	II	II—III	III	Summa
Bedjala	Mädchenpension	35	*11*	—	—	—	—	—
Nazareth	Mädchenschule	122	*76*	12	10	18	7	*47*
Mjedel	Mädchenschule	13	*11*	—	2	—	—	*2*
Râme	Mädchenschule	44	*32*	9	6	1	2	*18*
Kefrjesif	Mädchenschule	28	*16*	2	5	—	1	*8*
Caifa	Mädchenschule	78	*21*	7	3	—	—	*10*
Bedjala	Gemischte Volksschule	160	*80*	17	13	8	1	*39*
Mallull	Gemischte Volksschule	17	*15*	7	5	2	1	*15*
Kana	Gemischte Volksschule	20	*20*	2	5	3	—	*10*
Torän	Gemischte Volksschule	20	*16*	4	1	1	—	*6*
Bkêa	Gemischte Volksschule	28	*22*	4	6	3	1	*14*
Baêne	Gemischte Volksschule	24	*17*	3	2	—	—	*5*
Schaab	Gemischte Volksschule	17	*13*	—	4	2	1	*7*
Berwe	Gemischte Volksschule	14	*8*	—	3	2	—	*5*
Caifa	Gemischte Schule der deutschen Colonie	103	—	—	—	—	—	—
Caifa	Gemischte Schule der lutherischen Gemeinde	34	*9*	—	—	—	—	—
Nazareth	Knabenschule	126	*73*	6	6	6	6	*24*
Nazareth	Knabenpension	39	*13*	—	—	—	—	—
Mjedel	Knabenschule	15	*8*	1	—	—	—	*1*
Rêne	Knabenschule	33	*27*	4	1	5	—	*10*
Esch-Djejerat	Knabenschule	11	*7*	1	1	1	—	*3*
Râme	Knabenschule	47	*27*	—	5	4	3	*12*
Kefrjesif	Knabenschule	38	*30*	3	3	1	3	*10*
Caifa	Knabenschule	30	*9*	—	—	—	—	—
Summa:	24 Schulen	*1096*	*561*	82	81	57	26	*246*

Trachomtabelle. B. Palästina.

Erkrankung in den Altersgruppen: 7 bis 11 Jahr alte — I	II	II—III	III	Summa	11 bis 15 Jahr alte — I	II	II—III	III	Summa	Mit Hornhautpannus und Hornhauttrübungen in allen Gruppen zusammen
—	—	—	—	—	3	—	6	2	*11*	7
—	5	7	10	*22*	—	—	5	2	*7*	13
—	—	4	4	*8*	—	—	—	1	*1*	4
—	4	7	3	*14*	—	—	—	—	—	5
1	—	2	2	*5*	—	—	1	2	*3*	6
—	—	2	3	*5*	—	—	2	4	*6*	3
10	12	5	9	*36*	—	—	2	3	*5*	22
—	—	—	—	—	—	—	—	—	—	1
—	2	—	5	*7*	—	—	2	1	*3*	3
—	2	4	4	*10*	—	—	—	—	—	4
—	1	4	—	*5*	—	—	1	2	*3*	3
—	3	4	3	*10*	—	—	2	—	*2*	6
—	—	2	1	*3*	—	—	1	2	*3*	3
1	—	—	—	*1*	—	—	—	2	*2*	2
—	—	—	—	—	—	—	—	—	—	—
1	2	5	—	*8*	—	—	1	—	*1*	—
2	2	6	10	*20*	—	3	10	16	*29*	23
—	—	—	—	—	1	—	1	11	*13*	5
—	—	3	2	*5*	—	—	—	2	*2*	2
—	3	4	2	*9*	—	—	6	2	*8*	3
—	—	4	—	*4*	—	—	—	—	—	1
—	3	—	10	*13*	—	—	—	2	*2*	5
—	1	4	1	*6*	—	2	—	12	*14*	15
1	2	5	—	*8*	—	—	1	—	*1*	3
[illegible]	42	72	69	*199*	4	5	41	66	*116*	*139* (24,77 %)

Aus den Vorigen ergiebt sich folgende **Vergleichstabelle**:

In sämmtlichen Schulen Syriens fanden sich:

66,32 % Gesunde,
33,68 % Augenkranke, darunter 15 % Trachomkranke.

In den Stadtschulen Syriens fanden sich:

73,30 % Gesunde,
26,70 % Augenkranke, darunter 9 % Trachomkranke.

In den Dorfschulen Syriens fanden sich:

56,48 % Gesunde,
43,52 % Augenkranke, darunter 35,73 % Trachomkranke.

In sämmtlichen Schulen Palästinas fanden sich:

39,33 % Gesunde,
60,67 % Augenkranke, darunter 51,18 Trachomkranke.

In den Stadtschulen Palästinas fanden sich:

57,39 % Gesunde.
42,61 % Augenkranke, darunter 38 % Trachomkranke.

In den Dorfschulen Palästinas fanden sich:

26 % Gesunde,
74 % Augenkranke, darunter 64 % Trachomkranke.

In Syrien fanden sich in den:

	Trachomkranke
Mädchenschulen	9 %,
gemischten Schulen	12,20 %,
Knabenschulen	19,64 %.

In Palästina fanden sich in den:

	Trachomkranke
Mädchenschulen	52,19 %,
gemischten Schulen	60,0 %,
Knabenschulen	57,22 %.

In Syrien:

Mädchenschulen.
Stadt: 7,12 % Trachomkranke,
Dorf: 24,07 % „

Gemischte Schulen.
Stadt: 9,13 % Trachomkranke,
Dorf: 16,0 % „

Knabenschulen.
Stadt: 10,00 % Trachomkranke,
Dorf: 30,00 % „

In Palästina:

Mädchenschulen.
Stadt: 48,50 % Trachomkranke,
Dorf: 58,33 % „

Gemischte Schulen.
Stadt: nicht vertreten,[1]
Dorf: 63,66 % Trachomkranke,

Knabenschulen.
Stadt: 48,72 % Trachomkranke,
Dorf: 68,75 % „

Die Tabellen beweisen, dass es in Palästina in jeder Beziehung sehr viel schlechter steht als in Syrien. In beiden Provinzen ist es in den Dorfschulen ebenfalls sehr viel schlechter als in den Stadtschulen. Weniger auffallend sind die Unterschiede zwischen den Mädchen-, gemischten und Knabenschulen in jeder Provinz.

[1] In der lutherischen gemischten Schule zu Caifa fanden sich 26,50 % trachomkranke Kinder.



Im Widerspruch mit meinen sonstigen Beobachtungen steht die Ueberzahl der trachomkranken Knaben in beiden Provinzen, wie in Stadt und Dorf. Es kann das ein Zufall sein, der sich durch die Ueberzahl der Knaben, wie durch Schwankungen, die bei jeder endemischen Krankheit vorkommen, erklären lässt.

Besonders dürften die speciellen Trachomtabellen interessiren, da aus denselben zu ersehen ist, wie häufig bereits im frühen Kindesalter die Krankheit beginnt und abläuft — was ich im vorausgeschickten klinischen Berichte bereits besonders hervorhob.

Was die Miterkrankung der Hornhaut betrifft, so habe ich zum „Pannus corneae" auch alle die leichten Fälle gezählt, wo eben nur ein Pannussaum am oberen Rande der Hornhaut sichtbar war. Letzteren Befund habe ich im klinischen Berichte genauer beschrieben. Hierzu rechnete ich dann noch alle die Fälle, wo bei bestehendem Trachom oberflächliche Hornhauttrübungen sichtbar waren. Unzweifelhaft sind aber nicht alle Hornhauttrübungen durch das bestehende Trachom hervorgerufen worden. Um nicht in den Fehler zu verfallen, die Verhältnisse günstiger zu schildern, als dieselben thatsächlich waren, zog ich es vor mit den ungünstigeren Zahlen zu rechnen.

So fand ich für Syrien 12,62 $^0/_0$ Miterkrankung der Hornhaut in allen Stadien der Trachomerkrankung zusammen genommen.

In gleicher Weise für Palästina 24,77 $^0/_0$ Miterkrankung der Hornhaut. Berücksichtige ich aber nur diejenigen Befunde, welche ich als „Pannus corneae" in meine Listen eintrug, dann ergiebt sich für Syrien 6 $^0/_0$ und für Palästina 9,62 $^0/_0$ Hornhauterkrankung in Folge von Trachom während des Schulpflichtalters.

Das sind Verhältnisse ungleich günstiger gegen die unsrigen im Norden. Ich bestimmte in Dorpat: Pannus im I. Stadium bis zu 33 $^0/_0$, im II. bis zu 74 $^0/_0$, im III. bis zu 47 $^0/_0$. Hornhauttrübungen im I. Stadium des Trachoms bis zu 21 $^0/_0$, im II. bis zu 26 $^0/_0$, im III. bis zu 60 $^0/_0$.

Das nach Innen wachsen der Lidhaare (Trichiasis) beobachtete ich in trachomkranken Augen in Syrien drei Mal und in Palästina sechs Mal. Bei uns (Dorpat) findet sich diese Complication im II. Stadium bereits in 17 $^0/_0$ und im III. Stadium bis zu 44 $^0/_0$.

Was ich an den Augen der Schulkinder sonst noch fand, ist in den beiden ersten Tabellen genau angegeben. Die Befunde sind weder auffallend zahlreich, noch mannigfacher Art.

Gesellschaftsberichte.

1) Bericht über die 25. Versammlung der Ophthalmologischen Gesellschaft. Heidelberg 1896. Unter Mitwirkung von E. v. Hippel und A. Wagenmann redigirt durch W. Hess und Th. Leber.

1. Sitzung am 6. August, Nachmittags.

Vorsitzender: Swanzy (Dublin).

1. Ueber die Anwendung des Emmerich-Scholl'schen Krebs-Serums und des Formols bei inoperablen Augengeschwülsten, von A. Nieden (Bochum).

Nieden versprach sich von der Anwendung des Krebs-Serum grosse Vortheile für die Behandlung inoperabler Augengeschwülste, zumal er selbst bei Fällen von Iridochorioiditis durch intercurrentes Kopf-Erysipel Spontanheilung in 3 Wochen beobachtete (Centralbl. f. A. 1885. S. 20). Doch wandte er das Serum in einem Falle von Recidiv von Melanosarcom und von Gliosarcom ohne jeden Erfolg an. Bei letzterem trat rasch darauf jauchiger Zerfall ein, dem Anwendung von 5—10 % Formollösung durch trockene Gangränescirung Einhalt that. Das Formol ist von allen bekannten Mitteln das beste, das auf die Rückbildung von Neoplasmen einen Einfluss zeigt.

2. Ueber einige bisher nicht gekannte Ortsveränderungen der menschlichen Linse während der Accommodation, von C. Hess (Marburg).

Hess beobachtete entoptisch die Veränderungen seines Linsenspectrums während der Accommodation, indem er besonders auf die Lageveränderungen eines kleinsten centralen Pünktchens achtete. Er fand, dass die Linse bei der Accommodation in dem schlaff gewordenen Zonularraume, lediglich ihrer Schwere folgend, nach unten sinkt. Den Beweis für diese Auffassung erbrachte die Beobachtung, dass die Linse bei verschiedener Kopfhaltung stets auf die nach unten gelegene Seite fällt.

Die Ortsveränderungen betrugen $^1/_5$—$^1/_4$ mm, bei maximaler Eserinwirkung fast $^1/_2$ mm.

Des weiteren stellte Hess fest, dass der Nahepunkt bei nach vorn gesenktem Kopfe durchschnittlich 0,15 mm näher am Auge liegt, als bei nach rückwärts geneigtem Kopfe. Im nichtaccommodirten Auge ändert die Linse bei Aenderung der Kopfhaltung ihre Lage nicht merklich. Hess erklärt dadurch die Theorien von Schön und Tscherning über Krümmungsvermehrung der Linse durch vermehrte Zonularspannung für endgiltig widerlegt.

3. Zonularspannung und Linsenform, von A. Crzellitzer (Heidelberg).

Gegenüber der Helmholtz'schen Theorie, dass der Scheitelradius der Linse während der Accommodation durch Erschlaffung der Zonula kleiner wird, behauptet Tscherning, dass dies durch Zug an der Zonula geschehe.

Zur Lösung dieses Widerspruchs stellte Crzellitzer Versuche über die Wirkung veränderter Zonularspannung auf die Linse an. Er brauchte dazu 3 Methoden.

1. Erhöhung des Drucks im Glaskörper, wodurch Linse sammt Aufhängeapparat nach vorn getrieben und stärker gespannt wird,

2. Verminderung des Drucks in der vorderen Kammer, die dasselbe durch Ansaugung von vorn erreicht,

3. Befestigung der Zonula auf einem Ringe und Ausdehnung dieses Ringes; hierzu construirte er später einen besonderen „Linsenspanner". Während nun in der Ruheform die Oberfläche der Linse stets ein Ellipsoid darstellte mit stärkster Krümmung am Scheitel, ergaben alle 3 Methoden übereinstimmend, dass durch Zug an der Zonula die Krümmung am Scheitel zunimmt, am Rande abnimmt, also ein Hyperboloid entsteht. Crzellitzer untersuchte ausser der Mitte andere Punkte des horizontalen Meridians und beobachtete dabei, dass die Krümmungszunahme 15^{0} zu beiden Seiten des Scheitels sich erstreckte, hier eine indifferente Zone lag, in der Randzone dagegen durch Zug der Zonula Abflachung eintrat. Die Versuche wurden an Kalbs- und Rindsaugen angestellt. Crzellitzer schliesst daraus, dass die Helmholtz'sche Theorie von der Abflachung der Linse durch Spannung der Zonula fällt, da er das Gegentheil beobachtete, es sei denn, dass man annimmt, die Elasticität der Menschenlinse sei eine ganz andere, als die des Rindes.

Ein anderer Beweis wurde an einer Rindslinse geführt, die das Bild eines fernen Gegenstandes entwarf. Dieses Bild rückte beim Anspannen der Linse näher an letztere heran, die Brennweite wurde also kleiner.

Discussion. Hess weist auf die grossen Unterschiede im Accommodationsmechanismus zwischen menschlichem und Säugethierauge hin.

Sattler fügt hinzu, dass bei allen Säugethieren, ausser den Anthropoiden, der Müller'sche Muskel fehlt.

Crzellitzer bemerkt, dass die Veränderungen fast ausschliesslich die Vorderfläche der Linse betrafen.

4. Ueber Netzhautdegeneration durch Eisensplitter, von E. v. Hippel (Heidelberg).

Im Anschluss an frühere Beobachtungen konnte v. Hippel in einem neuen Falle beobachten, dass bei Anwesenheit eines Eisensplitters im Glaskörper die nicht abgelöste Netzhaut degenerirte. Als Symptome dieser Netzhautdegeneration sieht er an: 1. Herabsetzung der Sehschärfe im Missverhältniss zum objectiven Befunde, 2. concentrische Gesichtsfeldeinengung, 3. Hemeralopie, 4. Farbenstörung.

Er stellte 45 Fälle aus der Literatur zusammen, in denen jedoch stets nur die beiden ersten Symptome berücksichtigt waren. Danach hält er in 8 Fällen die Degeneration für sehr wahrscheinlich, in 2 Fällen für möglich. Die Grösse des Splitters scheint dabei unerheblich, dagegen war in allen Fällen, wo es zur Degeneration kam, der Splitter entweder frei oder nur unvollständig umhüllt. Eine feste Umhüllung giebt einen guten Schutz, sie ist als Produkt einer entzündlichen Reaktion anzusehen, die bei aseptischen Splittern fehlt.

Als Frühsymptom der Netzhautdegeneration beruhend auf Siderosis retinae stellt v. Hippel Hemeralopie fest. Discussion: Hirschberg bestätigt dies durch eine eigne Beobachtung und fügt den 4 Formen der Sehstörung nach Eindringen eines Eisensplitters als fünfte chronisches Glaucom hinzu, durch welches Augen 20 Jahre nach der Verletzung erblindeten trotz regelrechter Iridectomie.

Vossius berichtet über einen Fall, in welchem Netzhautdegeneration ohne Funktionsstörung, insbesondere Hemeralopie, beobachtet ist.

Dor berichtet über Heilung von Netzhautablösung durch Ruhelage, Heurteloup, Anwendung von Cauterien in der Gegend der Ablösung auf die Conjunctiva, ferner subcutane NaCl-Injectionen. Im Bezirk der früher abgelösten Netzhaut bleibt meist Hemeralopie bestehen.

5. Ueber die Retinitis proliferans, von W. Goldzieher (Budapest).

Goldzieher weist auf die Seltenheit der Ret. prolif. gegenüber der Häufigkeit der Blutungen der Netzhaut hin, vor allem auf die Häufigkeit der Fälle von Ret. prolif., in denen niemals eine Erkrankung der Blutgefässe oder eine Hämorrhagie verzeichnet werden konnte und bestreitet, dass die Ret. prolif. ausschliesslich Blutungen ihre Entstehung verdankt.

Ganz ähnliche Bilder wie bei dieser Erkrankung beobachtet man bei syphilitischer Erkrankung der Retinalgefässe und nach Traumen, bei denen Goldzieher anatomisch nachweisen konnte, dass es sich um entzündliche Wucherungen der Aderhaut handelte.

Nach der Ansicht des Vortr. ist die Ret. prolif. bedingt durch einen circumscripten Neubildungsprocess, der von den Müller'schen Stützfasern ausgeht und zur Bildung glashäutiger Membranen führt, die mit den Verdickungen der Membr. limitans zusammenhängen und fächerförmig den Glaskörper durchsetzen.

6. Die „Hutchinson'sche Veränderung" des Augenhintergrundes, von W. Goldzieher (Budapest).

Goldzieher erklärt, dass die von ihm unter diesem Namen 1885 beschriebenen Netzhauterkrankungen identisch mit der Ret. circinata Fuchs seien. Es handelt sich um eine durch Gefässerkrankung eingeleitete Gewebsdegeneration der inneren Netzhautschichten, vergleichbar mit der weissen Erweichung des Gehirns. Bei allen Kranken war Atheromatose nachweisbar.

Die charakteristischen weissen Flecken gingen stets den Blutungen voraus.

7. Ueber eine wenig bekannte Form von Netzhauterkrankung in Folge von Circulationsstörungen, von Aug. Siegrist (Bern).

Siegrist berichtet über einen Fall, der von Welters früher als Ret. circinata beschrieben wurde.

Vortr. beobachtete, wie sich in der Retina der Patientin unter Einwirkung von Punktionen der vorderen Kammer oder von Digitalis grosse helle Herde, die besonders in der Maculargegend sassen, in einzelne kleinere Schollen, zum Teil in feinste Tröpfchen auflösten.

Es bestand Mitralinsufficienz und starke allgemeine Herzinsufficienz.

In Uebereinstimmung mit Fuchs zweifelt Siegrist an der Richtigkeit der Diagnose Ret. circinata, er hält Circulationsstörungen der Netzhaut für vorliegend und fasst die weissen Figuren als Ausdruck von Netzhautödem auf.

Discussion: Mellinger beobachtete den berichteten Fall früher. Ein Vitium cordis war nicht vorhanden, der Befund blieb während der Beobachtung stets unverändert.

Leber bezieht die weissen Flecke auf Einlagerung von Fettkörnchenzellen.

8. Ueber maculare Sehnervenatrophie bei Diabetes, von H. Schmidt-Rimpler (Göttingen).

Nach des Vortr. Erfahrung ist retrobulbäre Neuritis mit folgendem centralen Scotom bei Diabetes verhältnissmässig häufig. Unter 140 Fällen diabetischer Augenerkrankungen fand er den Sehnerven 24 Mal erkrankt.

Sonstige diabetische Symptome können ganz fehlen. Der Urin muss häufig und zu verschiedenen Tageszeiten untersucht werden, da er zeitweilig Zucker nicht zu enthalten braucht. Anfangs bezieht sich das Scotom nur auf Farben. Oft findet sich Hyperämie des Sehnerveneintritts und leichte Gewebstrübungen, schliesslich bildet sich die blasse Verfärbung der macularen Partie heraus.

Discussion: Leber bestätigt die Mittheilungen des Redners. Er weist auf die Schwierigkeit der Differentialdiagnose mit Intoxicationsamblyopien hin. Er sah die Erkrankung nur bei Männern.

Hirschberg sah sie auch bei einer Dame, bei der jeder Verdacht auf Tabaks- oder Alkoholmissbrauch ausgeschlossen war.

9. Ueber Hyalitis und genuine Uveïtis, von M. Straub (Amsterdam).

Straub wünscht die Unterscheidung von Fällen, in denen der Glaskörper, und wo der Ciliarkörper selbst entzündet ist, als Hyalitis und Uveïtis.

Ausser theoretischen Erwägungen sprechen auch pathologisch-anatomische Befunde dafür, auch die Resultate von Thierexperimenten, wie sie Straub anstellte.

Er erzielte 3 Fälle von Uveïtis ohne Complication mit Hyalitis.

10. Die anatomische Grundlage der Pseudogliome, von R. Greef (Berlin).

Greef befürwortet den Begriff Pseudogliom auf Fälle zu beschränken, in denen durch einen entzündlichen Process in der Chorioidea ein Exsudat abgesondert wird, welches die Netzhaut buckelförmig vorwölbt und so ganz das Bild des echten Glioms hervorruft.

Die anatomische Unterscheidung ist am leichtesten bei frischer Untersuchung.

Die Gliome sehen aus wie weiche grau-weisse Gehirnmasse, die schon makroskopisch charakteristische Merkmale zeigt. Beim Pseudogliom entleert sich beim Anschneiden eine Menge trüber citronengelber Flüssigkeit, in der Cholestearinkrystalle glitzern. Die Buckel behalten ihre Form, da ihrer Oberfläche eine Art Membran aufliegt. Die Aetiologie der Chorioiditis ist verschieden.

Discussion: Hirschberg erklärt die Färbung in den entzündlichen Fällen des sog. Pseudogliom für eine mehr gesättigte in's gelbgrünliche ziehende.

Er wie Leber warnen vor Probepunctionen. [Vgl. Berliner med. Gesellsch. 1897, 26. Mai.]

11. Schwammkrebs der Iris-Hinterschicht, von J. Hirschberg (Berlin).

Vgl. Originalartikel, Centralbl. f. prakt. Augenheilkunde 1896. S. 289.

2. Sitzung am 7. August, Vormittags.

Vorsitzender: Hirschberg (Berlin).

12. Ueber die elastischen Fasern der Sclera, von H. Sattler (Leipzig).

Sattler färbte die elastischen Fasern der Sclera electiv und fand einen grossen Reichthum der Lederhaut an elastischen Fasern, die meist ausserordentlich fein sind. Sie verlaufen immer mit den Fibrillenbündeln der Sclera, theils



an der Oberfläche, theils im Inneren derselben, sind gestreckt oder leicht gebogen. Anastomosen und Theilungen kommen nicht vor.

An der Grenze lockeren Bindegewebes werden die Fasern gröber und stärker wellenförmig.

13. Operatives zur Thränensackexstirpation, von H. v. Hoffmann (Baden-Baden).

v. Hoffmann empfiehlt zur Sicherung der Star-Operationen vor Infection durch Thränensackeiterung die Exstirpation des Thränensacks mitsammt der Thränencanälchen vom Conjunctivalsack her.

14. Versuche einer Radicaloperation umschriebener Lederhautectasien, von O. Schirmer (Greifswald).

In Fällen von ausgebildetem Scleralstaphylom war bisher nur die Enucleation in Frage. Vortr. erzielte gute Resultate durch Radicaloperation. Abtragung des ganzen Staphyloms bis an die äussersten Grenzen, Abtragung einer entsprechenden Menge Glaskörpers. Die Schnitte müssen so angelegt sein, dass die Scleralnarbe überall von intacter Bindehaut bedeckt ist zwecks Verhütung von Infection. Naht mit Silberfäden. Nach Heilung der Sclera Entfernung der Naht durch Einschnitt in die Bindehaut.

15. Beiträge zur Aetiologie der Bindehautentzündungen, von Th. Axenfeld (Breslau).

Die Conjunctivitis simplex umfasst viele bacteriologisch verschiedene Krankheitsgruppen, deren Epidemiologie zu untersuchen Axenfeld anregt. Er selbst beobachtete in Marburg Pneumokokken-Conjunctivitis, die oft das Bild einer Conj. eczematosa (phlykt.) darbot.

Im Stadium der vermehrten Absonderung sind Pseudomembranen nachweisbar. In diesen oder in Secretflocken fanden sich stets Pneumokokken. Die Krankheit ist ausgesprochene Kinderkrankheit. Die Contagiosität ist zweifelhaft, es gehört zur Uebertragung mindestens ausgesprochene Disposition.

Zur Erklärung der Epidemien nimmt Axenfeld an, dass die normaler Weise in der Conjunctiva befindlichen Kokken durch eine auf viele gleichzeitig wirkende klimatische oder andere Schädlichkeit zu Krankheitserregern werden.

16. Ueber die Pathologie des Trachoms, von Prof. Th. Leber (Heidelberg).

Trotz zahlreicher Untersuchungen ist die Ursache des Trachoms noch unbekannt. Leber untersuchte die Trachomfollikel und konnte dort und überhaupt in dem Gewebe der Bindehaut Bacterien nicht sicher nachweisen. Er macht auf das Vorkommen von grossen Zellen aufmerksam, welche eigenthümliche Körperchen von Haubenform einschliessen.

Leber dachte zuerst daran, die Gebilde für Trachom-Parasiten zu halten, fand sie aber später auch in normalen Lymphfollikeln. Die Körperchen sind von Villard beschrieben und als Phagocyten aufgefasst worden.

Discussion: Schmidt-Rimpler glaubt, dass das infectiöse Bacterium in dem ansteckenden Secret sitzen muss.

Sattler bestreitet, dass in der normalen Bindehaut der Menschen Follikel vorkommen.

Axenfeld hat sich mit einem Follikel von Conj. folliculosa mit Erfolg geimpft.

17. a) Ueber Pilzrasen auf der Bindehaut, von Ernst Fuchs (Wien).

Fuchs fand in 4 Fällen Pilzrasen auf der Oberfläche der Bindehaut, meist am convexen Rande des Tarsus. Die Untersuchung Gruber's ergab, dass die Pilze zur Gruppe der Streptothrix-Arten gehörten, zu denen auch die Actinomyces zu rechnen sind. Als Fortsetzung der Pilzrasen unter die Bindehaut fanden sich Concremente, die von Epithel umwachsen waren.

b) Ueber Transfixion der Iris.

Bei Seclusio pupillae mit Vortreibung der Iris sticht Fuchs ein schmales Graefe'sches Messerchen im äusseren Hornhautrande ein und führt es durch die vorgetriebene Iris hindurch zur Contrapunktionsstelle im inneren Hornhautrande. Dadurch wird die Iris durchlöchert und die Communication beider Kammern wieder hergestellt.

18. Ueber einen Fall von Cystenbildung in der Conjunctiva der oberen Augenlider, von A. Vossius (Giessen).

Cysten der Bindehaut sind bisher nur an der Conj. bulbi und den Uebergangsfalten beobachtet worden. In Vossius' Fall fand eine Cystenbildung aus den den Henle'schen Drüsen analogen Einstülpungen der Conjunctiva an symmetrischen Stellen der Conj. tarsi statt. Die Cysten waren von Cylinderepithel mit Becherzellen ausgekleidet und enthielten feinkörnigen Detritus.

19. Ueber den Erreger des acuten epidemischen Augencatarrhs (Schwellungscatarrh), von Th. Gelpke (Karlsruhe).

Gelpke beobachtete in zwei Schulen bei Karlsruhe eine Epidemie von Schwellungscatarrh. Der Verlauf war gutartig. Im Secret wurden Bakterien gefunden, die Gelpke nach seinen Impfungen für pathogen hält; sie ähneln den Xerosebacillen.

Discussion: Peters hält die Bacillen nach der Beschreibung für ähnlich den Bacillen von Morax.

v. Hippel wendet sich gegen das experimentelle Einimpfen von Bakterien auf Menschenaugen.

20. Ueber die Anwendung des Cocaïns bei glaucomatösen Zuständen, von Arthur Groenouw (Breslau).

Die Anwendung des Cocaïns bei Glaucom wird meist als schädlich verworfen. Vortr. sah nun von Cocaïn in einigen Fällen gute Wirkung. Wenn es auch schwächer wirkt als das Eserin, hat es doch oft bei längerem Gebrauch Vorzüge, da das Eserin manchmal Schmerzen verursacht und die Bildung von Synechien veranlasst.

Das Cocaïn empfiehlt sich auch für Ungeübte in zweifelhaften Fällen.

Discussion: Schmidt-Rimpler sah nach Eserin Schmerzen und in einem Falle von chronischem entzündlichen Glaucom sogar einen acuten Anfall ausbrechen.

Schirmer beobachtete dasselbe von Eserin und gute Wirkung des Cocaïns.

Wagenmann beobachtete nach Cocaïn das Ausbrechen eines acuten Anfalls.



3. Sitzung am 8. August, Vormittags.

Vorsitzender: Mayweg (Hagen).

21. Ueber Keratitis parenchymatosa, von Ernst Pflüger (Bern).

Pflüger stellt die Hypothese auf, dass viele Infectionskrankheiten, welche in gewissen Fällen zu einer Uveïtis führen, unter besonderen Umständen eine Keratitis parenchymatosa verursachen können.

Zur Stütze derselben berichtet er über parenchymatöse uveïtische Keratitis, die sich bei Ziegen auf Grund einer allgemeinen Infectionskrankheit (Agalactia) bildet und sich von der beim Menschen nach Infectionskrankheiten nur durch Bildung von Geschwüren (traumatisch?) und schwarze Pigmentirung der Hornhaut unterscheidet.

Zweitens bringt er das Auftreten von Uveïtis und uveïtischen Hornhautentzündungen in Beziehung zu gleichzeitig bestehenden chronischen Hautkrankheiten.

Drittens bespricht er drei verschiedene Formen von Keratitis parenchym. nach Influenza, die er in mehr als 30 Fällen beobachtete.

Discussion: Wagenmann beobachtete Ker. parenchym. bei Bären.

Hirschberg wünscht von der typischen diffusen Hornhautentzündung mit Lues als Hauptursache die nicht typischen Fälle abgetrennt. Er weist auf die Infection der Kinder mit Syphilis durch Ammen hin.

22. Einiges über Augenerkrankungen bei Gicht, von A. Wagenmann (Jena).

Die Beziehungen der Gicht zu Augenerkrankungen beanspruchen vollste Aufmerksamkeit.

Die Gicht kann zu serös-plastischen Entzündungen der Augenhäute führen ohne oder mit Harnsäure-Ablagerung, so Scleritis, Iritis, Knoten zwischen Aderhaut und Netzhaut. Eine zweite Gruppe von Augenerkrankungen wird indirect durch Gicht verursacht und zwar durch Veränderung des Gefässapparates im Sinne frühzeitiger Atheromatose. Hierher gehören recidivirende Glaskörpertrübungen, Retinitis haemorrhagica, gewisse Formen von Hornhautentzündung mit sclerosirendem Charakter.

In einigen Fällen fand Vortr. Zusammenhang von Gicht und Glaucom.

Discussion: Pflüger bestätigt die Beobachtungen voll.

Hirschberg hebt zwei Erkrankungen bei Gicht besonders hervor: 1. Glänzende, offenbar anorganische Ablagerungen rings um den gelben Fleck, 2. heftige wiederkehrende Regenbogenhaut-Entzündung bei jungen Leuten mit ererbter Gicht.

Horstmann macht auf den Zusammenhang der bandförmigen Keratitis bei sonst gesunden Augen mit Gicht aufmerksam.

23. De l'importance de la thérapeutique locale dans les irido-chorioïdites infectieuses, sympathiques et autres, par A. Darier (Paris).

Vgl. Referat des Augustheftes von „La clinique ophtalmologique".

24. Ueber Transplantation brückenförmiger Bindehautlappen bei ausgedehnter Hornhautverschwärung mit Irisvorfall, von L. Weiss (Heidelberg).

Um in Fällen von grossen Hornhautgeschwüren mit Irisvorfall der drohenden Staphylombildung vorzubeugen, bedeckt Weiss den Substanzverlust der Hornhaut

ausgiebig durch einen brückenförmigen Hornhautlappen. Dieser heilt glatt an, das Geschwür reinigt sich darunter rascher, die Iris legt sich flach an.

25. Wiederherstellung der Function bei einer 6 Jahre alten Embolia art. centr. retinae, von A. Alexander (Aachen).

Alexander beobachtete einen 51jähr. Mann mit Hypertrophia cordis, der mit frischer Embolia art. centr. ret. des rechten Auges zu ihm kam und auf dem linken Auge das Bild einer alten Embolie darbot, durch die er 6 Jahre vorher erblindet war.

Unter dem Einfluss eines starken Digital-Infuses gewann, während das rechte Auge blind blieb, das linke eine Sehschärfe von $^1/_2$ der normalen. Nach des Vortr. Auffassung ist dies damit zu erklären, dass es sich bei der vor 6 Jahren erfolgten Embolie nur um partiellen Verschluss der Art. centr. ret. handelte und die geringe Blutmenge nur ausreichte, den Zerfall der Netzhaut zu verhüten.

Durch den Digitalis-Infus war eine grössere Blutmenge in das Gefäss gepresst, welche die Function wieder herstellte.

26. Beitrag zur hochgradigen Myopie, von V. Fukala (Wien).

Fukala schlägt vor, Ametropien bis 8 D wie bisher zu benennen, bei höheren Myopiegraden dagegen die Entfernung des Glases vom Hornhautscheitel als erheblich in Rechnung zu ziehen und ausser der Nummer des Correctionsglases für parallele Strahlen (Z. oder Corrgl.), diese Distanz (D.) anzugeben.

Am zweckmässigsten ist es, als D. stets 10 mm zu benutzen, es braucht dann nur, wenn die Gläser in anderer Entfernung vorgehalten werden, dies besonders angegeben zu werden.

Die Distanz des Glases vom Hornhautscheitel zu messen empfiehlt sich, weil dies im Gegensatz zum Knoten- und Hauptpunkt ein Ort ist, der gesehen wird und directer Messung zugänglich ist.

Ferner schlägt er vor, bei allen Berechnungen das Helmholtz'sche schematische Auge zu Grunde zu legen, da die Mittelwerthe von Donders und Listing zu ungenau sind.

27. Die Vorlagerung des Musc. levator palpebrae superioris mit Durchtrennung der Sehne, von Hugo Wolff (Berlin).

Nach geeignetem Hautschnitt legt Wolff durch Zurückpräpariren der Lidhaut den palpebralen Theil des M. orbicularis frei. Aus der Mitte wird dann eine circa 1 cm breite Falte des Orbicularis plus der darunter gelegenen Sehne des Levator mit der Pincette gefasst und an beiden Seiten mit zwei Scheerenschlägen isolirt. Die isolirte Portion wird auf zwei Schielhaken gelagert, nun der Muskel unterbunden, durchtrennt und an der Insertionslinie wieder angenäht nach dem Schweigger'schen Princip für die geraden Augenmuskeln. Einfacher ist es, den Levator von der Conjunctiva her aufzusuchen. Hierzu wird das Lid doppelt umgestülpt, eine horizontale Falte der Conjunctiva aufgehoben, durchtrennt und von hier aus die Conjunctiva unterminirt, die Conjunctivallappen zurückgeklappt. Aus der Mitte des Musc. Mülleri wird eine ca. 1 cm breite Portion mit oder ohne die darunter gelegene Levatorsehne gefasst. In gewünschter Entfernung vom convexen Tarsalrand wird unterbunden, durchtrennt und dann an dem am Tarsalrand stehen gebliebenen Stück wieder angenäht.



Die Operation ist verwendbar für hohe Grade congenitaler Ptosis und auch bei paralytischer Ptosis, da durch sie die Verbindung zwischen Levator und Rectus superior angespannt und die Wirkung des letzteren auf das Oberlid übertragen wird.

28. Einiges zur Flüssigkeitsbewegung im Auge, von R. Ulrich (Strassburg i. Els.).

Ulrich schliesst aus Experimenten, dass durch die Irisperipherie Filtration, nicht nur Diffusion stattfindet; ferner dass Kammerwasser auch durch die Membr. Descem. dringen kann.

Discussion: Leber hält die Experimente wegen ihrer Anordnung nicht für beweiskräftig.

29. Ueber mildere und gutartige metastatische Augenentzündung, sowie über doppelseitige Thrombose bei allgemeiner Sepsis, von Th. Axenfeld (Breslau).

Dass durch die im Blut allgemein vertheilten Toxine, ohne locale Ansiedelung der Mikroorganismen selbst, bei Septicopyämischen eitrige innere Augenentzündungen entstehen sollen, widerspricht bisher allen Erfahrungen der Bakteriologie. Durch locale Ansiedelung septischer Organismen können auch verhältnissmässig leichte Veränderungen hervorgerufen werden, so in einem Falle Axenfeld's Herde ähnlich wie bei Ret. albuminurica und Chorioid. disseminata.

Die im Blut gelösten septischen Toxine bewirken in erster Linie degenerative, weniger entzündliche Veränderungen. So fand Axenfeld bei einem an hämorrhagischer Sepsis gestorbenen Manne auf der einen Seite eine frische Blutplättchenthrombose der Vena centr. ret., auf dem anderen Auge einzelne hyaline Thromben in den Netzhautcapillaren und beiderseits Thrombosen der Aderhautcapillaren. An eine örtliche Bakterienansiedelung war nicht zu denken, die Thrombosen waren als marantische aufzufassen.

Axenfeld zieht den Befund zur Erklärung der Doppelseitigkeit bei eitriger metastatischer Ophthalmie heran, da die Thrombose die Ansiedelung septischen Materials erleichtere.

30. Ein Fall von Mikrophthalmus congenitus, von A. Vossius (Giessen).

Vossius beschreibt einen Fall, in welchem die Verkleinerung des Auges auf entzündliche Veränderungen während des fötalen Lebens zurückzuführen ist.

31. Ueber einen neuen Netzhautreflex, von T. Inouye (Japan).

Vgl. Originalmittheilung Centralbl. f. pr. Augenheilk. 1896, S. 202.

32. Ein Fall von Veränderungen des Augenhintergrundes durch Filixvergiftung, von T. Inouye (Japan).

Bild der Retinitis albuminurica.

33. Ueber excentrische Bildung des Linsenkerns und die Histologie des Lenticonus posterior, von C. Hess (Marburg).

In vielen Fällen verdankt der Lenticonus post. wesentlich einer Verlagerung des Kerns gegen den hinteren Pol seine Entstehung. Hess hat den sicheren Nachweis führen können, dass es in einer offenbar sehr frühen Embryonalperiode in den untersuchten, im Uebrigen ganz normalen Augen zu einer Ruptur der

hinteren Linsenkapsel gekommen war und dass durch diese Kapselöffnung ein grosser Theil der später gebildeten Linsenfasern herauswächst, die sich auf der Aussenfläche der Kapsel zu einem kernähnlichen Gebilde entwickeln.

Demonstrations-Sitzung am 7. August, Nachmittags.

Vorsitzender: Schirmer (Greifswald).

1. Denig: Ortsveränderungen von Fremdkörpern in der vorderen Kammer von Kaninchen.

2. Demonstration eines Skiaskops.

3. Weiss: Vorstellung eines Patienten, bei welchem mittelst der Krönlein'schen Operationsmethode ein retrobulbärer Tumor mit Erhaltung des Auges entfernt wurde.

4. Königshöfer: Ein Fall von willkürlicher Beweglichkeit des linken Auges in horizontaler Richtung bei Primärstellung des rechten Auges.

5. Axenfeld, 6. v. Hippel jun.: Demonstrationen zu den Vorträgen.

7. Uhthoff: Demonstration eines Keratoskops.

8. Sattler: Demonstration zu seinem Vortrage.

9. Thier: Demonstration eines Falles von Cyclitis foetalis.

10. Vossius, 11. Gelpke: Demonstrationen zu den Vorträgen.

12. Leber: Demonstration von Präparaten zu dem Vortrage über die Pathologie des Trachoms, sowie Demonstration eines Filtrationsmanometers.

13. Dimmer: Demonstration eines Skioptikon.

14. Wolff: Demonstration. a) Anatomische Präparate betreffend: 1. Anatomie der Levatorinsertion, 2. topographische Anatomie des doppelt umgestülpten Oberlides.

b) Skiaskop mit selbstthätigen Spiegelapparat.

c) Electrisches Ophthalmoskiaskop.

15. Franke: Präparate von in den Bindehautsack verpflanzter Haut, die unverändert bleibt.

16. Adler: Ueber Wechsel- und Verwechslungs-Sehproben.

17. Schmidt-Rimpler: Zur Semidecussationsfrage. Demonstration von Präparaten des Dr. Cramer.

Präparate, welche von einem Manne stammen, der 13 Jahre vor dem Tode Phthisis des rechten Bulbus acquirirte. Im rechten Opticus sind alle Fasern atrophirt, der linke ist normal. Die Atrophie setzt sich vom rechten Opticus durch das Chiasma in beide Tractus fort.

18. Darier: Das Suprarenalextract in der Augenheilkunde.

Durch dieses Extract wird ein constringirender Einfluss auf die Gefässe der Conjunctiva ausgeübt und dadurch z. B. das Cocaïn bei Hyperämie zur Wirkung gebracht.

19. Dor: Ergänzung zu seinen Mittheilungen über seine Heilungen von Netzhautablösung.

20. Bahr: Vorstellung eines Falles von eigenartiger Muskelanomalie eines Auges.

Von einem Rectus ext. war links keine Andeutung vorhanden, der Internus inserirte in seiner Hauptmasse 12 mm vom Hornhautrande entfernt. Dadurch entstanden „Retractionsbewegungen“ des Bulbus. Spiro.



2) Gesellschaft der Charité-Aerzte.

Sitzung vom 16. Mai 1895.

Ein Fall von congenitaler partieller Oculomotoriuslähmung, von König.

Es handelt sich um eine 16jährige Patientin, die von gesunden Eltern stammt und sofort nach der Geburt schielte. Pat. ist Idiotin mit mikrocephalem Schädel und leidet an cerebraler Rindenlähmung. Die Augen sind maximal divergent gestellt und können nur ganz wenig bewegt werden. Es besteht ausserdem leichte Pupillendifferenz mit normaler Lichtreaction. Der Levator palpebrae functionirt normal. Als Ursache der angeführten Augensymptome wird eine Entwickelungshemmung im Kern des Oculomotorius angenommen.

Sitzung vom 25. Juli 1895.

Gedächtnissrede auf A. v. Graefe aus Anlass der 25. Wiederkehr seines Todestages, von Senator.

Sitzung vom 7. November 1895.

Ueber hereditär-luetische Hornhautentzündung, von Burchardt.

Ausser den bekannten Einkerbungen der oberen Schneidezähne hat B. sehr häufig eine Verschmälerung dieser Zähne vom Halsteil zur Schneide gesehen und ist geneigt, diese Erscheinung als charakteristisches Begleitmerkmal der diffusen Keratitis zu bezeichnen.

Was die Therapie anbelangt, so hat er von grossen Dosen von Jodkalium (5—8 grm pro die) ebensolche Besserungen gesehen, wie von Schmierkuren.

Moll.

---

3) Berliner medicinische Gesellschaft. Sitzung vom 10. Februar 1897. (Deutsche med. Wochenschr. 1897. Nr. 10. Vereinsbeilage S. 44.)

Herr Kirchner (als Gast): Die Bekämpfung der Körnerkrankheit (Trachom) in Preussen.

Discussion: Herr Hirschberg. Stiel.

---

4) Schlesische Gesellschaft für Vaterländische Cultur in Breslau. Sitzung vom 10. Juli 1896. (Deutsche med. Wochenschr. 1897. Nr. 40. Vereinsbeilage S. 44.)

Herr H. Cohn stellt einen Patienten mit hochgradiger Myopie vor, bei dem er doppelseitige Linsen-Extraction ausgeführt hat. Die Sehschärfe ist verdreifacht. Stiel.

---

5) Medicinische Gesellschaft in Giessen. Sitzung vom 11. Februar 1896. (Deutsche med. Wochenschr. Vereinsbeil. 1896. Nr. 22.)

Vossius spricht über Diagnose und Begutachtungen von Verletzungen des Auges mit Eisensplittern. Nach kurzer Einleitung über allgemeine Gesichtspunkte bei Perforationsverletzungen und über die einschlägigen Experimente Leber's bespricht V. seine eigenen Erfahrungen. Während fast 6 Jahren in Giessen wurden unter 4500 stationären Patienten 62, also 1,38%, Fremdkörper im Auge beobachtet, abgesehen von dem häufigen Eindringen von Pulverkörnern oder anderen Inhaltsmassen der Patrone. 44 betrafen Glaskörper oder Netzhaut, 4 die Linse, 9 die Vorderkammer bez. Iris, 2 hatten den Bulbus

ganz durchschlagen, 2 die tieferen Hornhautschichten. In einem Falle hatte sich um einen in der Sclera eingekapselten Fremdkörper eine Melanosarcom ähnliche Geschwulst entwickelt. 39 mal handelte es sich um Eisenverletzungen, darunter 27 im Glaskörper bez. Netzhaut, 4 in der Linse, 4 in der Vorderkammer, je 1 in Sclera und Cornea, 2 hatten den Bulbus durchschlagen und sich dahinter eingekapselt. 8 mal handelte es sich um Kupfer, darunter 7 mal im Glaskörper; 10 mal um Steinsplitter, darunter 8mal im Glaskörper mit Panophthalmie endigend, 2 mal aus der Vorderkammer mit Erfolg entfernt; 1 mal um Glassplitter, Panophthalmie, 1 mal wurden 3 Thonpfeifenstücke erfolgreich aus dem Glaskörper entfernt, 2 mal eine gleichzeitig eingedrungene Wimper erfolgreich mit Iridectomie aus der Vorderkammer entfernt. Sodann wird die Magnetoperation und das Sideroskop besprochen. Zwei interessante Eisensplitterverletzungen der Vorderkammer sind schon in der ärztlichen Sachverständigenzeitung (1896) besprochen. Siderosis bulbi, d. h. die eigentümliche Braunfärbung der Iris, welche 3 bis 6 Monate nach dem Unfall begann und nach 6 bis 12 Monaten die dunkelkastanienbraune Farbe (bei blauer Iris) erreichte, konnte 9 mal beim Verweilen des Eisens im Auge beobachtet werden, dagegen nie Braunfärbung der Iris bei intraocularen, selbst nicht bei mehrfach recidivirenden Glaskörperblutungen, während mehrjähriger Beobachtungsdauer.[1] Dies ist von Wichtigkeit. Ein Pat. beanspruchte hohe Unfallrente wegen angeblicher Erblindung des Auges nach Ulcus serpens; indessen hat die Amaurose sicher schon vorher bestanden, offenbar veranlasst durch eine 3 oder 9 Jahre vorher erlittene Stahlfunkenverletzung, welche die Iris dunkelbraun gefärbt hatte. Neuburger.

---

6) **Aerztlicher Verein in Hamburg.**

Sitzung vom 21. April 1896. (Deutsche med. Wochenschr. Vereinsbeil. 1896. Nr. 18.)

Franke stellt einen Patienten vor, bei welchem er einen Orbitaltumor (Blutcyste) links durch temporäre osteoplastische Resection der äusseren Orbitalwand mit gutem Erfolg entfernt hat. Neuburger.

Sitzung vom 16. Februar 1897. (Münchener med. W. 1897. Nr. 8. S. 212.)

Herr Peltesohn zeigt einen Fall von angeborener beiderseitiger Lageanomalie der Linse. Stiel.

---

7) **Aerztlicher Verein zu Nürnberg.** (Officielles Protokoll.) Sitzung vom 22. October 1896. (Münchener med. Wochenschr. 1897. Nr. 8. S. 213.)

Herr Schubert: Ueber die Ursachen der Kurzsichtigkeit.

Stiel.

---

8) **Verein für wissenschaftliche Heilkunde in Königsberg i. Pr.** Sitzung vom 20. Januar 1896. (Deutsche med. Wochenschr. Vereinsbeil. 1896. Nr. 22.

Kuhnt macht eingehende Mittheilung über seine neuen Untersuchungen über die Anatomie und die pathologisch-anatomischen Veränderungen des thränenableitenden Apparates und unterzieht auf Grund dessen die bisher übliche Behandlung einer Kritik. In erster Linie ist stets zuerst die Nase daraufhin zu untersuchen, ob nicht hier die Ursache sitzt, und oft führt die Behandlung derselben einzig und allein zur Heilung von Epiphora. Ist dies

[1] Wird nach Eindringen von Eisen die Iris grün, so handelt es sich gleichzeitig um innere Blutung. H.



nicht der Fall, so soll nur mit schwachen, elastischen (Fischbein- oder Celluloid-) Sonden sondiert werden, darauf sollen reinigende, desinficirende und adstringirende Irrigationen folgen. Stricturen werden am besten durchschnitten; Sondirung soll erst nach Heilung der Wunde erfolgen. Ebenso sollen bei allen chronischen Dacryocystoblennorrhöen zuerst die umgebenden Knochentheile und die Nasenschleimhaut untersucht werden. Ist letztere einer Beeinflussung nicht mehr zugänglich, bestehen zudem stärkere Stricturen im Ductus naso-lacrymalis, so soll von vornherein die Beseitigung der degenerirten Thränensackschleimhaut erwogen werden. Am besten führt die Exstirpation zum Ziel, deren Technik, Anzeige und Gegenanzeige K. eingehend erörtert. Die Entfernung der Thränendrüse dagegen verwirft er principiell. Neuburger.

---

9) Société d'ophtalmologie de Paris. Séance de novembre 1896. — Présidence M. Koff. (Le Progrès médical. 1896. No. 48.)

Retard de cicatrisation chez les opérés de cataracte.

M. Vignes: Ich beobachtete zwei Staroperirte, welche zum Verschluss der vorderen Kammer, der eine 10, der andere 20 Tage brauchten, schliesslich aber ein gutes Resultat aufwiesen, ohne erheblichen operativen Astigmatismus. Der eine hatte 15 Tage nach der Wiederherstellung der vorderen Kammer S = 0,3, der zweite 4 Tage nachher S = 0,4. In beiden Fällen hatte ich einen rein normalen Lappenschnitt, dessen Höhe ein Drittel des Hornhautdurchmessers betrug, angelegt. Der eine Patient hatte Diabetes, der andere schien normal, jedoch war die Menge der Urate seines Urins nur ein Drittel der normalen. Der erste Patient zeigte nach der Heilung eine völlig normal gelagerte Pupille, bei dem anderen war die Pupille etwas verzogen in Folge einer in den letzten Tagen entstandenen Verwachsung der Iris mit den Wundlippen. Dies letztere spricht übrigens nicht zu Gunsten der Ansicht von Parinaud, der die verzögerte Wiederherstellung der vorderen Kammer als ein Mittel gegen den secundären Irisprolaps empfiehlt.

M. Valude: Ich habe schon früher einige ähnliche Fälle beschrieben und bei dieser Gelegenheit darauf aufmerksam gemacht, dass dann nach Iridectomie die vordere Kammer sich binnen 24 Stunden schliesst, auch wenn die Wunde wochenlang keine Tendenz zur Verheilung zeigte. Vignes hätte in seinen Fällen gewiss von einer Iridectomie guten Erfolg gesehen.

M. Parent: Ich erinnere mich, zwei einschlägige Fälle bei Diabetiker beobachtet zu haben, wo schliesslich auch ohne Iridectomie die vordere Kammer sich schloss. Ich sehe nicht ein, warum man die kleine und runde Pupille ersetzen soll durch ein breites Colobom. Man hat ja von dem verzögerten Wundverschluss keine so schweren Zufälle zu befürchten. Es erscheint mir sehr zweifelhaft, ob man eine solche Nachoperation machen soll und ob der Vorschlag von Valude ein guter ist.

M. Abadie: Die Verzögerung des Wundverschlusses hängt nicht ab von Störungen des Allgemeinbefindens, sondern lediglich von der Art, wie man den Schnitt anlegt. Ich habe schon im Jahre 1896 in den Annales d'oculistique darauf aufmerksam gemacht, dass, wenn der Schnitt ziemlich schief angelegt wird, die Membr. desc. Verwachsungen mit der Iris eingeht, wodurch Abflachung der vorderen Kammer bedingt wird. Solche Abflachung bleibt auch nach dem Wundverschluss bestehen und führt zu mehr oder weniger ausgedehnten Leucomen (?).

M. Chevallereau: Ich sah bei Verzögerung des Wundverschlusses Hornhauttrübungen und Verwachsungen des Pupillarrandes mit der Hornhaut und glaube, dass solche Verwachsungen die Verzögerung bedingen.

M. Terson: Ich glaube, dass nur locale Ursachen eine Rolle spielen und habe gute Erfolge von der Iridectomie gesehen. Ich bediene mich auch des Atropins, welches Panas gute Dienste leistete.

M. Despagnet: Mich liessen die Atropininstallationen im Stich. Bei einer 80jährigen Frau, bei der unter infectiösen Begleiterscheinungen die Wunde einen Monat lang offen blieb, erreichte ich schliesslich die Wiederherstellung der vorderen Kammer durch eine Iridectomie und Ausspülung der vorderen Kammer.

M. Koenig: Der verzögerte Wundverschluss übt keinen Einfluss aus auf die Ernährung des Hornhautlappens, und gewöhnlich bleibt dieselbe dabei durchsichtig. Ich glaube deshalb nicht an den Einfluss von Allgemeinleiden. Ich habe unter meinen Fällen Diabetiker gehabt und Gichtische. Aber ich habe auch bei Gichtischen raschen Wundschluss gesehen, vorausgesetzt dass der Operation eine Allgemeinbehandlung vorangegangen war. Zwei von meinen Fällen waren übrigens ganz gesund, und die Harnanalyse ergab negatives Resultat. Ich glaube deshalb, wie gesagt, nicht an den Einfluss von Allgemeinleiden, sondern nur an das Vorhandensein einer localen mechanischen Ursache, wie sie bedingt ist durch die Art des Schnittes und die Dicke der Wundränder. Vielleicht ist auch bei manchen Individuen die Absonderung des Kammerwassers stärker als in der Norm und hindert der fortwährende starke Abfluss den Verschluss der vorderen Kammer. Uebrigens gehören Fälle von verzögertem Wundverschluss, welche mit Trübung des Hornhautlappens und mit Synechienbildung einhergehen, hier nicht in unsere Discussion.

M. Vignes: Vielleicht hätte in meinen Fällen die Iridectomie die Heilung der Wunde beschleunigt. Aber ich wartete zu, weil ich eine normale Pupille erhalten wollte. Meine Fälle haben keine Aehnlichkeit mit denen, die mit Hornhauttrübung einhergingen; ich glaube deshalb auch nicht, dass es auf die Art des Schnittes ankommt. Eine Vermehrung der Absonderung des Kammerwassers findet man bei allen Staroperirten, auch bei solchen mit promptem Wundverschluss.

Un cas de conjonctivite infectieuse.

M. Despagnet: Es handelt sich um ein Kind mit einer Affection, die ich bisher noch niemals gesehen habe, die mich aber sofort an eine Arbeit Parinaud's aus dem Jahre 1889 erinnerte. Die infectiöse Bindehautentzündung animalen Ursprungs ist charakterisirt durch das Aufteten mehr oder weniger voluminöser, bald circumscripter, bald diffuser Wucherungen auf der Conjunctiva und die gleichzeitige indolente Anschwellung der präauricularen, submaxillaren und cernicalen Lymphdrüsen, welche schliesslich vereitern. Trotz der Intensität der Entzündung fehlt jede Bindehautabsonderung, jedoch ist oft das Allgemeinbefinden durch Fieber und Appetitlosigkeit gestört. Bei dem kleinen Patienten, der heute fast vollkommen geheilt ist, waren noch vor 14 Tagen auf der Tarsalbindehaut himbeerartige Wucherungen zu sehen. Die Drüsenschwellung war so bedeutend, dass man im Anfang an eigentliche Adenitis dachte, die Allgemeinstörungen waren sehr ausgeprägt und sind erst vor einigen Tagen verschwunden. Nur durch das Fehlen der Vereiterung der angeschwollenen Drüsen unterscheidet sich mein Fall von dem Parinaud's. — Was die

Behandlung anlangt, so empfiehlt Parinaud Instillation von Höllensteinlösung. Nach den Erfahrungen, die ich in meinem Falle gemacht, ist es besser, die Schleimhaut nicht so sehr zu reizen; man zieht damit die Krankheit nur in die Länge. Ich glaube, dass warme Borumschläge und Jodoformsalbe genügen. Ueber die Aetiologie und die Art der Uebertragung bin ich mir bei meinem Falle nicht im Klaren, ich weiss nur, dass das Zimmer des Kindes über dem Stall eines Schlächters lag. Auf die Hausgenossen des Patienten fand keine Uebertragung statt.

M. Abadie: Die infectiöse Conjunctivitis tritt in mehreren Erscheinungsformen auf, die so sehr von einander verschieden sind, dass sie eine gesonderte Beschreibung erheischen. Ich beobachtete einst eine ganze Epidemie, die 100 Schüler einer Schule in Vaucluse befiel. Fast immer waren beide Augen betroffen; in der Minderzahl der Fälle bestanden Complicationen seitens der Hornhaut. Die ganze Bindehaut war geschwollen und secernirte lebhaft, ohne jedoch Wucherungen über die Oberfläche zu bilden, Ausserdem fehlten die Drüsenschwellungen fast vollkommen. Die Infectionsquelle war leicht nachzuweisen, insofern dicht neben der Schule eine Schweineschlächterei sich befand, in der durch Rothlauf die Mehrzahl der Thiere zu Grunde gegangen war. Nachdem die Schlächterei desinficirt und verlegt worden war, verschwand die Epidemie, ohne sich zu wiederholen. Es handelt sich hier also auch um eine infectiöse Conjunctivitis thierischen Ursprungs, die sich jedoch in ihrem klinischen Bild wesentlich von der Parinaud'schen unterscheidet, welch' letztere ja immer einseitig ist, mit Wucherungen auf der Bindehaut einhergeht und von Drüsenschwellungen begleitet ist. — Ich habe aber auch noch eine andere Art gesehen, die sich vor den schon geschilderten Formen besonders durch die Schwere der Erscheinungen auszeichnet. Auf der Bindehaut bemerkt man, wahrscheinlich an der Stelle der Ueberimpfung, eine pilzartige Wucherung. Die benachbarten Drüsen schwellen an und vereitern. Die Eiterung hält sehr lange an. Bei einem jungen Mädchen, die mehrere Monate in Behandlung stand, musste eine grosse Menge Abscesse in der Cervicalgegend geöffnet und drainirt werden. Vielleicht handelt es sich in solchen Fällen um Actinomycose.

M. Darier: Der Verdacht auf Aktinomycose, der mir auch in solchen Fällen kam, ist zu verwerfen, denn die mikroskopischen Untersuchungen, die ich diesbezüglich anstellen liess, ergaben immer negatives Resultat.

M. Koenig: Man hat bis jetzt nicht daran gedacht, dass in solchen Fällen Aktinomycose vorliegen kann. Ich glaube daran, weil ich einen Fall von Aktinomycose beobachtete und zwar von Anfang an. Die Complicationen seitens der Augen gingen den schweren Allgemeinerscheinungen voran, welche abschlossen mit der Bildung von Abcessen in der Gegend der Parotis und vor den Halswirbeln. An den Augen bemerkte man eine ungleichmässige Anschwellung der Bindehaut mit sehr starker Epiphora. Wie mancher Fall von Körnerbildung wird auf Trachom bezogen, bei dem wahrscheinlich Actinomycosis vorliegt. Es wäre wünschenswerth in solchen Fällen frühzeitig mit Hilfe der bakteriologischen Untersuchung sich zu vergewissern, ob nicht Actinomycosis vorliegt, weil man dann gleich energischer eingreifen muss, um diese maligne Krankheit nicht zu voller Entwickelung kommen zu lassen.

M. Despagnet: Der zweite Fall von Abadie ist mit dem von mir geschilderten und dem Fall von Parinaud nicht identisch. Nach meinen Beobachtungen steht es fest, dass bei der infektiösen animalen Conjunktivitis die Anschwellung der benachbarten Drüsen nicht immer zu eitrigem Zerfall führen muss.

Sérothérapie antistreptococcique dans la dacryocystite purulente rebelle à streptocoques et dans les autres streptococcies oculaires.

M. **Boucheron**: Eine grosse Zahl der Fälle von Dacryscystitis purulenta ist durch Streptococcen bedingt. Diese durch Streptococcen bedingte Form der Dacrycystitis ist typisch und ist charakterisirt durch die Anwesenheit von Streptococcen im Eiter, durch phlegmonöse Entzündung des Thränensacks, die mitunter recidivirt, durch die Fortdauer der Eiterung, auch wenn die Krankheit nicht mehr akut ist, durch die ziemlich häufige Conjunct. lacrymalis und durch die vielleicht noch häufigere ebenfalls durch den Streptococcus bedingte Rhinitis. Oft geht die Verengerung der Thränenwege der Eiterung voran, fast immer ist sie gleichzeitig vorhanden. Die hartnäckigsten Fälle sind diejenigen, bei denen die Eiterung auch noch nach Ablauf der Phlegmone und trotz chirurgischer und antiseptischer Behandlung fortbesteht. Bei den leichten Fällen verschwindet die Eiterung spontan, für die hartnäckigen aber ist die Serumtherapie angezeigt. Mit den subcutanen Einspritzungen des Marmorek'schen Streptococcenheilserums in halben Dosen (5 Cubikcentimeter 3 bis 4 Mal angewendet, immer mit einigen Tagen Zwischenpause) vertreibt man, ohne eine weitere Behandlung die Eiterung des Thränensacks, die Conjunct. lacrymalis und die Rhinitis binnen wenigen Tagen. So habe ich bei einer Frau von 39 Jahren, deren Augen schon seit 4 bis 5 Jahren thränen, und die ihre erste Thränensackphlegmonen gelegentlich einer Schwangerschaft acquirirte, worauf sie im Verlauf der nächsten vierzehn Monate noch drei weitere Phlegmonen bekam, ohne dass in den Drüsen die Eiterung aufhörte, schon nach der ersten Seruminjektion eine bedeutende Besserung gesehen; eine zweite, vierzehn Tage später wiederholte Injektion beseitigte den Rest der Eiterung, des Thränens und der Rhinitis, und eine dritte Einspritzung, acht Tage nachher, machte ich nur, um das Gewonnene sicherer zu erhalten. Nach Operationen und Traumen kann man vielleicht die Seruminjektionen preventiv anwenden. Die Erfolge dieser Therapie sind um so besser, je mehr die Streptococceninvasion localisirt bleibt und je besser das Allgemeinbefinden des Patienten ist.

M. **Morax**: Ich bedauere, dass Boucheron den Fall nicht eingehender geschildert hat. Diese akuten Entzündungsanfälle von Seiten des Thränensackes heilen gewöhnlich rasch. Man müsste den Verlauf des Anfalls, der mit Serum behandelt wurde, vergleichen können mit dem Verlauf der anderen, früheren, nicht auf diese Weise beeinflussten Attaquen. Ancke.

---

10) **Transactions of the Opthalmological Society of the United Kingdom.** Vol. XVI. Session 1895—96. 376 pag.

Aus dem reichen Inhalt des, wieder in gediegenster Ausstattung vorliegenden und mit prächtigen kolorirten und lithographirten Tafeln geschmückten Bandes entnehmen wir in Ergänzung unserer laufenden Sitzungsberichte noch folgende Einzelheiten:

The treatment of detached retina.

Mr. Charles Wray hielt einen Vortrag über die Behandlungsmethoden bei der Netzhautablösung. Von allen Operationsverfahren hält er noch die Punction nach Wolfe-Brailey für die einfachste und wirksamste, wo das Graefe'sche Messerchen nach dem Einstich durch die Sclera eine viertel Drehung macht, um die Flüssigkeit leichter ausfliessen zu lassen, und dann in ein oder zwei Richtungen durch die Retina sticht, in der Absicht, dadurch

das Anlegen derselben zu erleichtern. Absolute Ruhe des Auges unter Atropin und Verband ist dann die Hauptsache, aber länger als 8 Tage sollte man den Kranken damit nicht quälen.

Dr. Little hat unter zahlreichen Operationsversuchen nur zwei Mal einen Dauererfolg gehabt, der vier und mehr Jahre angehalten hatte. Mr. Secker Walker hat den Versuch gemacht, nach der Punction einige Tropfen der physiologischen Kochsalzlösung von der entgegengesetzten Seite her einzuspritzen, ohne mehr als einen halben Erfolg zu erreichen, der überdies nach einem Jahr wieder eingebüsst war. Mr. Lang sah zwei Fälle spontan heilen, wovon der eine auf Syphilis zurückzuführen war. Der andere betraf beide Augen, und beide heilten unter dem einfachen Druckverband bei gleichzeitigem Chiningebrauch. Mr. Power weist auf die Versuche hin, die von französischer Seite publicirt wurden, frischen Glaskörper von Katzen oder Hunden zu injiciren.

Mr. Tweedy kann sich trotz zahlloser operativer Versuche nicht eines einzigen Dauererfolges rühmen. Nach sechs Monaten waren alle scheinbaren Heilungen wieder dahin. Den einzigen wirklichen Erfolg erlebte er ohne Operation. Gleichwohl hielt er die Punction noch für das relativ rationellste Verfahren.

On the origin of ruptures in detached retinae.

Mr. E. Treacher Collins beschreibt zwei Fälle von Netzhautablösung, welche für die von Elschnig aufgestellte Theorie über die Entstehung der Netzhautrupturen sprechen. Elschnig stellt sich vor, dass primär ein chorioretinischer Herd vorhanden war, der eine so feste Adhärenz bedingt, dass, wenn die Netzhautablösung diese Stelle erreicht, sie die Stelle nicht mit abheben kann, sondern an ihrer Grenze losreisst, so dass ein Loch entsteht. C. bestreitet aber nicht die Möglichkeit, dass auch auf anderem Wege, z. B. durch den Zug schrumpfender Glaskörperstränge, mechanische Ursachen für die Rupturen geschaffen werden. Auf das Einwärtsrollen der rupturirten Netzhaut legt er gar keinen Werth; erstens sind auch (von Elschnig) Fälle beschrieben worden, wo die Ränder sich nach aussen umschlugen, und zweitens sehe man dieselbe Erscheinung bei den Verletzungen der Linsenkapsel und des Descemetis.

Detachement of the choroid.

Mr. C. D. Marshall hat drei von den seltenen Fällen von Aderhautabhebung anatomisch untersucht und bei allen drei verschiedene Entstehungsweisen nachweisen können. Bei dem ersten lag die Ursache in einer ausgedehnten intraocularen Blutung. Die Abhebung des zweiten Falles entwickelte sich ganz allmählich als ein chronischer Process, der nach M. vielleicht als ein Vorläufer der Knochenbildung in der Aderhaut aufzufassen ist. Im dritten Falle konnte eine chronisch entzündliche Veränderung mit Schrumpfung im Glaskörper festgestellt werden, die wegen inniger entzündlichen Verwachsung der Aderhaut mit der Netzhaut nicht bloss die letztere sondern zugleich die Chorioidea abhob. Die Diagnose in vivo sei bei dieser sehr seltenen Affection sehr schwierig, und es könne schliesslich nur die Tension entscheiden, ob sich nicht hinter der abgehobenen Aderhaut ein Tumor verberge. Mr. Nettleship hat in einem als Aderhautablösung diagnosticirten Falle bei der erst nach Jahresfrist vollzogenen Enucleation einen malignen Tumor gefunden. Dies gebe zu denken. Die Druckverminderung darf nicht entscheidend sein, denn sie kommt auch im Frühstadium einer Geschwulst vor.

Four cases of bilateral glioma of the retina cured by enucleation of the two eyes.

Mr. E. Treacher Collins berichtet über vier Fälle von doppelseitigem Netzhautgliom bei wenige Monate alten Kindern, die nach der Enucleation des zweiten Auges dauernd gesund geblieben sind. Die Erkrankung des zweiten Auges kommt also nicht auf dem Wege der Fortleitung längs des Sehnerven und des Chiasma zu Stande, sondern unabhängig von dem ersten. Meist erkrankt das zweite Auge wenige Monate später; in dem einen seiner vier Fälle erstreckt sich das Intervall allerdings auf drei Jahre. C. warnt davor, beide Augen gleichzeitig zu enucleïren, räth vielmehr erst an dem einen Auge mikroskopisch die Diagnose sicher zu stellen.

Leucosarcoma of the choroid.

Mr. W. C. Rockliffe bespricht im Anschluss an einen Fall von Leucosarcoma der Aderhaut, der durch frühzeitige Diagnose gerettet werden konnte, die Literatur dieser Erkrankung. Die Geschwulst, im Verhältniss zu den pigmentirten Sarkomen acht bis neun Mal so selten, entsteht gewöhnlich in den tieferen Schichten der Chorioidea, am hinteren Augenpol, kommt hauptsächlich bei Erwachsenen vor, ist aber auch schon mit 20 Monaten beobachtet worden. Die Prognosis ist immer schlecht, wenn der Tumor nicht in den ersten Stadien zur Entfernung gelangt.

Cysts of the orbit.

Dr. W. E. Cant (Jerusalem) beschreibt die Krankengeschichte eines 24jährigen Syriers, bei welchem er eine Orbitalcyste, welche durch Operation nicht gänzlich zu entfernen war, langsam zur Verödung brachte, wie man eine Fistel zu heilen pflegt.

Dr. Argyll Robertson erinnert an das Verfahren, ein kleines Stückchen eines Aetzstiftes in den Cystensack hinaufzuschieben, um eine Vereiterung der Cyste zu erzielen.

Three cases of exophthalmic goitre with severe ocular lesions.

Mr. W. H. Jessop beschreibt drei Fälle von Exophthalmus mit schweren Hornhautaffectionen, die durch das Hervortreten des Bulbus ausserhalb der Lidspalte hervorgerufen waren. Er bringt zugleich eine Zusammenstellung 22 ähnlicher publicirter Fälle, nach Alter und Geschlecht geordnet.

Acquired nystagmus in occupations other than coal mining, with cases and remarks.

Mr. Simeon Snell hat 19 Fälle gesammelt, die durch ihre Arbeit eine ähnliche, wenn auch lange nicht so hochgradige Ueberanstrengung ihrer Hebermuskeln erlitten, wie die Kohlenbergarbeiter, und gleich diesen an Nystagmus erkrankten. Damit will er den Beweis liefern, dass nicht die mangelnde Beleuchtung, sondern die Muskelüberarbeitung die wahre Ursache des Nystagmus ist.

Von den Demonstrationen sind nachzutragen:

Henry Juler: A case of macroblepharon. — Ch. Higgens: An unusual conjunctival affection. — M. Gunn: Acute bullous eruption with associated affection of the conjunctiva. — H. S. Walker: Cysticercus of the conjunctiva. — W. H. Jessop: Warty papilloma of conjunctiva. — Ad. Bronner: Tubercular growth of the conjunctiva. — J. B. Lawford: Pigmentation of

ocular conjunctiva; a case of retinitis circinata. — Holmes Spicer: Severe acute double optic neuritis due to anaemia. — H. S. Walker: Tumor of optic nerve. — Adolph Bronner: Sarcoma (congenital?) of lacrymal gland. — A. Qu. Silcock: Lymphangioma of orbit. — Sydney Stephenson: Irideremia in two brothers. — H. B. Grimsdale: A rare form of nystagmus. — Mott and Collins: Syphilitic thrombosis of pontine vessels: Enophthalmos and analgesia of the right fifth cranial nerve. — Work Dodd: A case of small fields of vision, possibly congenital. — John Tweedy: Numerous foreign bodies embedded in an eye retaining normal vision. —

Peltesohn.

Sitzung vom 15. October 1896.

Cataract extraction in an albino.

Dr. Arthur Sandford extrahirte bei einem Albino eine Cataract mit schmaler Iridectomie und beobachtet als einzige Abweichung vom normalen Heilungsverlauf eine etwa 10 Tage dauernde Blutung in die Vorderkammer aus der Iriswunde, übrigens ohne Schaden für die endgültige Sehkraft. In Zukunft will er in einem ähnlichen Falle die Iridectomie vermeiden. Nettleship und Drake-Brockmann haben keinerlei Zufälle bei ihren Operationen an Albinos erlebt.

Oxygen gas in suppurative conditions of the cornea.

Dr. Sandford hat nach dem Beispiel Stotter's mehrere Fälle von Hornhaut- und Bindehauttrübungen, oberflächliche Hornhautgeschwüre mit und ohne Hypopyon etc. mittelst Sauerstoffmaske behandelt und hat überraschende Erfolge zu verzeichnen. Zum mindestens war der Einfluss auf die Photophobie ein zauberhafter. S. enthält sich bisher eines abschliessenden Urtheils, empfiehlt aber dringend die Versuche aufzunehmen. Collins hat diese Therapie erst in einem Falle bei einem Hornhautgeschwür eines Kindes angewandt und hier allerdings eine rapide Besserung erreicht; ob aber nicht andere Heilfactoren im Krankenhause mitspielten, lässt er dahingestellt.

Hereditary or congenital optic atrophy and allied cases.

Mr. Simeon Snell bespricht 16 Fälle von familiärer Sehnervenatrophie, die er in drei Gruppen eintheilt. 1) eine Familie, in der 5 von 8 Kinder emblyopisch von Geburt an waren. Ihr Gesichtsfeld war nicht verengt, aber vier waren farbenblind. 2) 8 Fälle der eigentlichen Leber'schen hereditären Atrophie mit centralem Scotom mit und ohne Gesichtsfeldeinengung, wo das Leiden erst mit dem 13.—24. Lebensjahr eintrat und 3) drei Brüder, die starke Raucher waren.

Nettleship hat Fälle von Dyschromatopsie und Amblyopie in derselben Familie beobachtet, wo die Sehschärfe stationär blieb. Es giebt also Fälle, die mit der von Leber beschriebenen hereditären Form nicht immer identisch zu sein brauchen.

Dr. Habershon hält die Fälle aus der ersten Gruppe Snell's für Retinitis pigmentosa mit Nachtblindheit.

Herpes ophthalmicus occurring shortly after extraction of cataract on the same side.

Mr. Snell berichtet über eine einfache Starextraction bei einer 75jährigen Greisin, welche 7 Tage später von einem heftigen Zoster befallen wurde, der

sich über Stirn, Oberlid und Nase derselben Seite erstreckte, ohne übrigens mehr als eine kleine Verzögerung der Heilung zu bewirken.

Central amblyopia as an early symptom in tumour at the chiasma.

Mr. Nettleship spricht über 10 Fälle von centraler Amblyopie bei Frauen, die mit geringen oder gar keinen ophthalmoskopischen Erscheinungen einhergingen. Drei von ihnen starben unter Hirnerscheinungen, bei einer vierten konnte er die Section machen und fand einen cystischen Tumor am Chiasma. In den späteren Stadien können solche Fälle die Form der temporalen Hemianopsie zeigen. Im Anfangsstadium tritt das centrale Scotum ziemlich unvermittelt auf und zeigt sich weniger konstant als bei der Tabaksamblyopie und nicht so symmetrisch und gleichzeitig wie bei dieser.

Demonstrationen: Mr. Collins: Disseminirte Aderhautherde mit Cholestearinkrystallen. Mr. Gunn: Resultat einer Iridectomie bei Glaucom.

Sitzung vom 12. November 1896.

Intraocular cysticercus.

Dr. Hill Griffith beschreibt 7 Fälle von intraocularem Cysticercus, die alle Engländer in Manchester betrafen, darunter ein Kind von $3^1/_2$ Jahren, dessen Auge wegen secundären Glaucoms nucleïrt werden musste. G. hält die hinter einer abgelösten Netzhaut durchscheinende, bläulich schimmernde, runde Masse für charakteristisch beim Cysticercus.

Nettleship vermuthet mit Rücksicht auf die sonst sehr spärliche Verbreitung des Cysticercus in England, dass in Manchester besondere Umstände sein häufigeres Vorkommen erklären müssen; gerade wie auch in Deutschland[1] verschiedene Gegenden ein grösseres, andere ein kleineres Contingent stellten.

Modification of the usual method of mounting specimens in glycerine jelly.

Mr. Devereux Marshall spricht über eine von ihm näher beschriebene Glyceringallerte zur Conservirung von Präparaten, welche sich namentlich auch in heisseren Klimaten halten soll. Eine von Welder in Chicago empfohlene Bestreichung ihrer Oberfläche mit Formol hat M. als keinen Vorzug empfunden, dagegen ist Formol in geringem Verhältniss in ihrer Masse enthalten.

A stitch for the adjustment of the ocular muscles.

Dr. H. Ferguson beschreibt eine neue Fadenführung bei der Vernähung von Muskeln. Indem er die abgelöste Sehne mit einer Pincette hält, sticht er eine Nadel von aussen durch die Conjunctiva und Muskel hindurch und sticht sie am oberen Hornhautrande subconjunctival ein. Das andere Ende des Fadens wird mit einer zweiten Nadel armirt und ganz genau so durch Bindehaut und Muskel nach dem unteren Rande der Hornhaut geführt. Durch die so entstandene Schlinge über der Mitte der Bindehaut-Sehne wird der obere Faden geschlungen und mit dem unteren verknüpft.

Demonstrationen: Mssrs. Critchett und Griffith: Implantations-Dermoidcyste der Orbita mit mikroskopischen Präparaten. Mr. Juler: Netzhautödem mit plötzlichem Ausfall des halben unteren Gesichtsfeldes. Mssrs. Brailey und Eyre: 1) Tuberkel der Bindehaut. 2) Membran auf der Carunkel durch den Friedländer'schen Bacillus. Mr. E. Clarke: Grüne Cataract. Mr. Fischer: Hyaline Bildungen im Sehnerv.

[1] In Berlin ist der Cysticercus seit Jahren durch die Fleischschau ausgerottet. H.



Sitzung vom 10. December 1896.

Superficial choroido-retinitis of peculiar form and doubtful causation.

Mssrs. Holthouse und Batten sahen bei einer jungen Frau mit Zeichen von Basedow'scher Krankheit eine über den ganzen Fundus in zahlreichen runden weissen Herden verbreitete Chorioretinitis ohne Pigmentbildung entstehen, deren Ursache unaufgeklärt blieb. Pat. war eines von 24 Kindern, von denen 20 in früher Kindheit unter Hirnerscheinungen gestorben waren. Das Krankheitsbild änderte sich seit Monaten gar nicht.

Dr. James Taylor hält insofern eine gewisse Vererbung für vorliegend, als Pat. aus einer so reichgesegneten Ehe entsprungen ist; ein Umstand, der auch bei der Friedreich'schen Ataxie und der Leber'schen hereditären Sehnervenatrophie angetroffen wird.

Sudden failure of vision in both eyes with total obscuration of fundi in a young healthy man.

Dr. Batten demonstrirt einen jungen Mann, der mit Glaskörperblutungen erkrankt war und hinterdrein weisse Herde in der Macula und Peripherie zeigte.

Während Mr. Nettleship den Fall zu der bekannten Gruppe der recidivirenden Glaskörperblutungen bei jungen Leuten zählt, äussert Mr. Gunn die Vermuthung, dass die Veränderungen in der Fovea eine Retinitis der tieferen Schichten auf nephritischer Grundlage darstellten.

Essential shrinking of the conjunctiva, with bacteriological examination.

Mr. A. Quarry Silcock demonstrirt ein 8jähriges Mädchen mit beiderseitiger Schrumpfung der Bindehautsäcke nach voraufgegangener heftigster Entzündung und Infiltration der Bindehaut und Hornhaut. Die linke Orbita schloss sich bis auf einen schmalen Lidspalt völlig, nachdem der Bulbus sich entleert hatte. Im Gesicht sah man Narben und Schorfe, von denen die Contagion ausgegangen sein mochte.

Mr. Plimmer hat den Fall bacteriologisch untersucht, aber nichts anderes gefunden, als einen Diplococcus, der auf Serum oder Glycerinagar sich züchten liess und mit dem von anderen Beobachtern beim Pemphigus gefundenen identisch ist. Leider gelangen ihm so wenig wie diesen die Impfungsversuche damit, sodass es noch dahingestellt bleibt, ob dieser übrigens äusserst giftig wirkende Mikroorganismus die Ursache des Leidens ist.

Mr. Malcom Morris erinnert daran, dass über die Natur der blasenbildenden Krankheiten die Meinungen noch sehr auseinander gehen, und noch keineswegs feststeht, dass die essentielle Bindehautschrumpfung und Pemphigus der Haut immer ein und derselbe Process sind.

Retinal detachment of obscure origin.

Mr. Silcock sah bei einem 10jährigen Knaben eine centrale Netzhautablösung, deren Ursache von Nettleship in einer proliferirenden Retinitis, von Spicer in einem Cysticercus gesucht wird.

Demonstrationen: Mr. R. Williams: Melanotisches Orbitalsarcom. Mr. Long: Epithelioma der Cornea und Conjunctiva. Dr. Bronner: Zeichnung eines Linsencoloboms nach aussen und oben. Mssrs. Collins und Stoker: Ein unter der Oxygenmaske geheiltes Ulcus corneae. Mr. Lawford: Embolie der Centralarterie. Mr. Doyne: Pigmentirte Geschwulst der Bindehaut.

Peltesohn.



11) The British Medical Association, Section of Ophthalmology, 64. Annual Meeting, 1896, Carlisle. (Brit. med. Journ. 1896. Nr. 1863 u. 1865.)

Pathological anatomy of divers forms of alteration in the macula lutea, by J. P. Nuel.

N. demonstrirt mittelst des Scioptikons mikroskopische Schnitte aus der Macula bei Retinitis albuminurica und die verschiedenen Formen von Netzhautödem mit und ohne secundäre Netzhautablösung im Centrum. Die mechanischen Ursachen der Ablösung sieht N. dabei 1) in dem Oedem der Macula selbst, 2) in einem Zug, den die veränderten Gefässe ausüben und 3) in dem Zug seitens der Glaskörpermembran, welche dem Glaskörper nicht folgt. Ferner demonstrirt er eine Embolie der Centralarterie, eine Retinitis circinata nach Fuchs und Fälle von centralem Intoxications-Scotom, bei welch' letzteren er zeigt, dass es sich nicht um eine primäre Entzündung des Opticus im Macularbündel handelt, sondern vielmehr die Erkrankung der Macula lutea in Form einer Zellenatrophie das Primäre ist. Weiterhin demonstrirt er die pathologischen Processe bei der Hypopyonkeratitis und der durch Mikroben, welche sich in Reinkulturen zuerst im Hornhautepithel entwickeln, hervorgerufenen Keratitis punctata superficialis.

The pathological anatomy and bacteriology of septic purulent keratitis, by Prof. Uhthoff and Dr. Axenfeld.

Die drei Formen, unter welchen die Keratitis cum Hypopyo auftritt, sind 1) das Ulcus serpens, welches durch den Fraenkel'schen Pneumococcus hervorgerufen wird, 2) die nicht serpiginöse Geschwürsform, bedingt durch einen anderen Eitercoccus (Streptococcus, Staphylococcus pyogenes) oder verschiedene Bacillen; 3) die Keratomycosis aspergillina, eine Schizomyceten-Infection, in den bisher veröffentlichten Fällen durch Aspergillus fumigatus hervorgerufen.

Descending degenerations from lesions of the cortex of the occipital lobe in the Monkey, by Cecil E. Shaw and W. H. Thompson.

Eine Läsion der Rindensubstanz des Occipitallappens führt zu descendirender Degeneration der durch die Corona radiata abwärts führenden Fasern. Wo sie zum Corpus callosum gelangen, findet eine Theilung in zwei Hauptgruppen statt; die eine durchsetzt die Commissur nach der entgegengesetzten Seite hin, die andere setzt sich in die Capsula interna derselben Seite fort. Hier nehmen die degenerirten Fasern in der Mehrzahl die hinterste Partie der Kapsel ein und endigen in der grauen Substanz des Pulvinar, Corpus genicul. extern. und vorderen Vierhügel. Vereinzelte sieht man in dem hinteren $^2/_3$ der Capsula interna vertheilt und zum Crus cerebri ziehen. Von den gekreuzten Fasern passiren die meisten die weisse Substanz des entgegengesetzten Hinterhauptslappens und münden in die Zellen der grauen Rindensubstanz. Andere wenden sich dagegen nach vorn und ziehen zu dem hinteren zwei Drittel der Capsula interna, um vereinzelt im Crus cerebri zu enden. Letztere sind auf beiden Seiten theilweise bis zur grauen Rinden-Substantia nigra, theilweise bis zum Pons zu verfolgen. Die Degeneration schreitet auch zur hinteren Commissur, auch hier zum Theil gekreuzt, zum Theil ungekreuzt verlaufend. Beide Bündel enden anscheinend in der grauen Substanz um den Aquaeduct. Sylvii und stellen die Verbindung zwischen der Rinde der einen Seite und dem Kerngebiet der Muskeln auf beiden Seiten her.

A discussion on the operative treatment of high myopia.

J. B. Lawford bringt in einem summarischen Referat alle die Gesichtspunkte zur Sprache, die aus den Publicationen der letzten Jahre bekannt sind,

bezüglich der Grenzen der in Betracht kommenden Myopie, der Complication durch chorioiditische Veränderungen, des Alters der zu Operirenden, und des Operationsverfahrens selber. Sodann bespricht er die Chancen des Verfahrens bezüglich des augenblicklich erreichten Sehvermögens und des für die Zukunft zu erwartenden Erfolges, ohne ein durch eigene Erfahrungen gebildetes Urtheil abzugeben.

F. R. Cross giebt die Details von neun operirten Fällen, bei denen allen ein praktisch beträchtlicher Zuwachs am Sehvermögen erzielt worden ist. Darunter sind vier Fälle durch Discission mit nachfolgender Linearextraction, vier mit präparatorischer Iridectomie und Extraction, einer durch Extraction mit gleichzeitiger Iridectomie operirt worden.

Argyll Robertson hat bisher, um Anderer Erfolge abzuwarten, erst zwei Fälle operirt und kann sich nur im günstigen Sinne äussern.

P. W. Maxwell, welcher zehn Fälle hinter sich hat, empfiehlt die Linearextraction der Discission bald folgen zu lassen, weil sonst Reizzustände eintreten.

H. Juler hat beobachtet, dass bei Cataractoperationen die Augen mit hochgradiger Kurzsichtigkeit (von 10—15 D) den Eingriff schlechter vertrugen als die mässig kurzsichtigen, und hat sich deshalb bisher gescheut, gesunde Augen mit hochgradiger Myopie anzugreifen.

Rayner Battan warnt davor, die jetzigen guten Resultate für permanent zu halten. Im Uebrigen ist er von seinen sechs Operationen so befriedigt, dass er es für eine Unterlassungssünde hält, wollte man sonst gesunde Augen dem Verfahren nicht unterziehen.

Little hat bisher bei jungen Individuen die Operation noch nicht machen können. Er hält dieselbe für relativ gefahrlos.

A simple operation for Ectropion.

Kenneth Scott spaltet zur Beseitigung des Ectropium am Unterlid den Canthus externus, fasst dann den Unterlidrand und streckt ihn so stark nach der Seite, parallel dem Oberlidrand, als ob er die normale Lidspalte herstellen wollte. Was dann vom Lidrand über den Canthus externus hinausragt, wird sammt Knorpel und Wimpern mit einem scharfen Messer abgeschnitten. Alsdann werden die beiden Lidränder sorgfältig aneinander gepasst und in dieser Lage durch durch beide Lider hindurchgeführte Silberdrähte fixirt. Die Wunde am lateralen Ende wird einfach mit Seide vernäht. Die Operation geschieht unter Cocaïn. Zum Schluss wird nur etwas Dermatol aufgestreut, kein Verband angelegt und der Bindehautsack häufig mit einer zwischen den Lidrändern eingeführten Spritze ausgewaschen. Die Silberdrähte bleiben 11—12 Tage liegen. Die Narbe am Canthus ist später kaum zu sehen. Bei extremen Fällen von Ectropium muss man freilich zu einem Transplantationsverfahren seine Zuflucht nehmen.

Morbid changes in the Retina.

Henry Juler demonstrirt sechs makro- und mikroskopische Präparate von Netzhautleiden: Netzhautapoplexie, Glioma endophytum, Glioma exophytum, Netzhaut-Aderhautatrophie, Pseudogliom und Ciliarstaphylom.

The advantages of Mules's operation of evisceration with insertion of artificial vitreous over Enucleation of the eyeball.

Thomas Bickerton erklärt sich für einen begeisterten Anhänger der von von ihm etwas modificirten Mules'schen Operation und hält die Enucleation, abgesehen von einigen wenigen speciellen Indicationen, für eine todte Sache, die

Niemand wiederbeleben sollte. Er hat die Operation 40mal gemacht; von 7 Fällen giebt er die Details. Sein Vorgehen ist folgendes: Nachdem er die Bindehaut bis zum Aequator zurückpräparirt hat, schneidet er die Cornea mit einem Beer'schen Messer aus und schabt mit einem besonderen scharfen Löffel den Gesammtinhalt des Bulbus bis zum Opticuseintritt sorgfältigst aus. Damit stillt er auch am besten die Blutung aus der Centralarterie. Nach Stillung der Blutung, bei welcher er sich aber nicht lange aufhält, wenn Tamponade oder Eingiessen von Sublimat 1:5000 nicht gleich helfen, führt er die eher nicht zu grosse Glaskugel ein, für welche er sich durch einen irgendwie gerichteten Einschnitt in die Sclera Platz geschaffen hat, und näht darauf erst die Sclera über der Kugel und dann die Bindehaut senkrecht über der Sclera zusammen. Während dessen wird fortwährend mit der Higgin'schen Spritze Sublimatlösung aufgegossen. Der unmittelbare Effect ist eine heftige Schwellung und starke Schmerzen, welche aber durch Anwendung von eiskalten Sublimatumschlägen und event. durch Schlafmittel erfolgreich bekämpft werden. Für etwa 10 Tage ist Bettruhe erforderlich. Niemals sah er einen anderen als aseptischen Verlauf. Von den 40 Fällen stiessen nur 5 die Glaskugel wieder ab. Gegenüber den grossen Vorzügen der Mules'schen Operation — vorzüglicher Stumpf mit vollkommen erhaltener Beweglichkeit — keine Hemmung im Wachsthum der Orbita — kommen diese wenigen Misserfolge so wenig wie die etwas grössere technische Schwierigkeit der Operation als die längere Reconvalescenz in Betracht.

Mr. Juler und Maxwell sprechen gleichfalls zu Gunsten der Operation.

A discussion on precision in squint operations.

Patrick W. Maxwell hält auch die Winkelmessung bei Schielenden für die einzig exacte; dabei aber die Berücksichtigung des Angulus γ für unerlässlich. Nach genauer Refractionsbestimmung, event. unter Zuhilfenahme von Atropin, sei für einige Monate die volle Correction zu verordnen, und wo sie nicht acceptirt wird, Atropin anzuwenden. Reduciren die Brillen das Schielen bis unter 8^0, so sind sie noch weiter zu tragen; anderenfalls ist eine einfache Tenotomie zu machen, deren Effect während einiger Wochen abzuwarten ist. Wo vorher keine Gläser getragen worden sind, können sie jetzt zur Verstärkung eines zu geringen Effects herangezogen werden. Andererseits helfen sie auch erfahrungsmässig bei zu starker operativer Wirkung bei denen, die vorher Gläser getragen haben. Eine zweite Operation darf nicht vor Ablauf der dritten Woche vorgenommen werden und ist nur indicirt, wenn 10^0 oder mehr noch zu corrigiren sind. Zwei Tenotomien haben ungefähr dieselbe Wirkung wie eine combinirte Vornähung. Wo die Abduction geschwächt ist, wird letztere vorzuziehen sein. Wo permanent Gläser getragen werden, erhält man die besten Endresultate. Wo die Refractionsdifferenz nicht mehr als 1 D zwischen beiden Augen beträgt, dürfen sie allenfalls nach einiger Zeit fortgelassen werden; andrerseits darf bei grösserer Differenz niemals das Brillentragen unterlassen werden, wo die Convergenz zu gering für einen operativen Eingriff ist. Die Nähte dürfen nicht länger als 8 Tage liegen bleiben, wenn man nicht durch entzündliche Reizung der neuen Insertion den Effect der Vernähung wieder riskiren will.

Dr. E. Landolt, dessen Theorien über das Schielen ja wiederholt von ihm besprochen worden sind, befürwortet die Vorlagerung ohne Tenotomie des Antagonisten, event. mit Resection eines Stückchens des Sehnen-Ansatzes. Nur in extremen Fällen wird es nöthig sein, auch die Durchschneidung des Antagonisten zu machen, aber erst nachdem man von orthopädischen Uebungen nichts mehr zu erwarten hat. Im Grunde genommen, könne von einer präcisen Dosirung

nicht die Rede sein, vielmehr leiste das Meiste und Letzte die Vis medicatrix naturae. Aufgabe des Arztes sei es, der Natur zu Hilfe zu kommen. Eine Hauptsache sei dabei die Ueberwachung der Accommodation und Convergenzbewegungen mit Hilfe von Atropin, Convexgläsern etc. und die Anleitung zum binocularen Sehact vor Allem.

G. A. Berry betont die Nothwendigkeit, stets einen geringen Grad von Convergenz beim Operiren stehen zu lassen.

Th. H. Bickerton rühmt die Vernähungsmethode von Dr. Richard Williams, welche an Einfachheit, Schnelligkeit und Sicherheit von keiner anderen erreicht werde, und rühmt Stevens' Arbeiten als Grundlage für jedes präcise Vorgehen beim Schielen.

Dr. Bronner weist auf die Verschiedenheit der Muskeln in Bezug auf ihre Stärke und Grösse, sowie ihren Insertionspunkt hin. Im Allgemeinen hält auch er es für nöthig, eine leichte Convergenz zurückzubehalten und bei operirter Divergenz direct zu erzeugen, weil eine natürliche Neigung zur Divergenz besteht.

A discussion on cataract extraction.

Dr. G. A. Berry hält das Verfahren von Snellen für das ideale: breite Incision im durchsichtigen Hornhautrand, von der Grösse des halben Hornhautumfanges, grosser und breiter Bindehautlappen, Cystitomie von der Seite her aus der einen Wundecke. Starke Pilocarpin-Einträufelung vor der Operation. 14 Tage später Discission. Die einzige Schwierigkeit bei dem Schnitt liegt in der Vermeidung der Iris. Irisprolapse aber sind bei diesem Schnitt eine solche Seltenheit, dass sie gar nicht discutirt werden brauchen. Für gewisse Fälle behält B. die schmale Iridectomie bei, bei allen harten, dunklen Kernstaren sehr alter Leute, bei überreifem Cataract mit Linsentrübungen und Affectionen des Aufhängebandes, bei sehr enger Vorderkammer, bei iritischen Adhäsionen und Fremdkörpern in der Linse.

Rich. Cross hält im Allgemeinen die einfache Extraction für angezeigt. Wo aber die Pupille bei der Operation sich nicht ordentlich contrahirt, thue man gut, eine Iridectomie zu machen. Für sehr wichtig hält er es, sich nicht lange mit der Toilette des Bulbus aufzuhalten.

Patrick W. Maxwell wendet beide Verfahren in ziemlich gleichem Verhältniss an, wobei er die Neigung zu Irisvorfällen mehr bei der einfachen Lappenextraction bemerkt hat.

Dr. Landolt stimmt mit Berry in der Anerkennung der Snellen'schen Operation überein. Für die Discission empfiehlt er den Gebrauch einer Brillenloupe, die die Vorzüge der Vergrösserung bei binocularem Sehen gewährt.

Dr. Little zieht im Allgemeinen die Iridectomie vor und sucht sich die Fälle für die einfache Extraction sehr sorgfältig aus.

The formation of artificial pupil by extraocular iridotomy.

J. B. Lawford erinnert an die Vorzüge der von Schöler 1886 empfohlenen extraocularen Iridotomie. (An anderer Stelle referirt.)

Th. H. Bickerton spricht sich gegen diese Operation aus, da man mit der gewöhnlichen Iridotomie, welche viel einfacher und weniger bedenklich, vollkommen auskomme. Er meint, das Verfahren stelle alle Grundsätze der Chirurgie geradezu auf den Kopf.

The effects of nasal obstruction on accommodation.

P. W. Maxwell hat die Beobachtung gemacht, dass die Asthenopen, welche gewohnheitsmässig durch den Mund athmen, durch nasale Therapie besser geheilt

werden können, als diejenigen, die trotz einer abnormen Nasenschleimhaut durch die Nase athmen. Die häufigsten Fälle von Nasenverstopfung betreffen adenoide Vegetationen des Pharynx und geschwollene Muscheln. Wo letztere durch häufiges Aufziehen von Salzsodalösung nicht bald abschwellen, müssen sie gebrannt, die adenoiden Wucherungen ausgekratzt werden. M. theilt 5 einschlägige Fälle mit, wo Asthenopie dadurch gebessert oder geheilt wurde.

Dr. Rayner Batten führt auf diese nasalen Leiden auch die Entstehung mancher Kurzsichtigkeit zurück, und glaubt häufig aus dem Augenspiegelbefunde einen Schluss auf Nasenverstopfung ziehen zu können, insofern er das mediale Staphyloma posticum und einen ödematösen Zustand der Papille mit leichter Schwellung und Verwaschung der nasalen Seite für charakteristisch hält.

Treatment of corneal opacities by electrolysis.

Edgar Stevenson hat die von Dr. Dennis in Amerika empfohlene elektrolytische Behandlung von Hornhauttrübungen mit gutem Erfolge aufgenommen. Die Kathode wird in Form eines schmalen Silberstäbchens mit abgerundetem Ende auf den Bulbus gesetzt, die Anode auf die andere Backe, und ein Strom von $^1/_4$ bis höchstens $^1/_2$ M.-A. während einer Minute angewandt, indem man Sorge trägt, dass das Stäbchen an keinem Punkte der Cornea länger liegen bleibt. Die einzelne Sitzung dauert nur eine Minute und wird täglich oder alle 2 Tage wiederholt. Schon nach 6—8 Applicationen schwinden feine Maculae, die jeder anderen Behandlung getrotzt hatten. Sehr dichte Trübungen von perforirenden Geschwüren oder Erweichungsprocessen sind natürlich auch hierfür unzugänglich. Nach 15—20 Sitzungen sollte man eine Pause von 1—2 Monaten eintreten lassen. Vortr. führt mehrere Fälle von merklicher Besserung an.

Holmes Spicer hat ebenfalls bemerkenswerthe Resultate damit erzielt, aber nur bei alten Hornhauttrübungen nach interstitieller Keratitis. Er hat als Elektrode eine kleine metallische Hohlhalbkugel benutzt, an welcher ein kleines Quecksilberklümpchen hing. Dieses letztere flachte sich an der Cornea ab und stellt so einen sicheren Contact mit der Hornhautkrümmung her. Er gebrauchte einen Strom von nur $^3/_{10}$ M.-A. zweimal wöchentlich. Bisweilen sah er selbst darnach eine heftige Reizung eintreten. Peltesohn.

---

12) Transactions of the American Ophthalmological Society.

Vor uns liegen die beiden Bände der Verhandlungen in der amerikanischen augenärztlichen Gesellschaft aus den Jahren 1895 und 1896, beide gleich ansehnlich an Inhalt und Ausstattung, ein sichtbares Zeichen, wie fleissig und mit welch' wissenschaftlichem Eifer auch jenseits des grossen Wassers in unserer Specialwissenschaft gearbeitet und Baustein an Baustein gefügt wird. Welcher Art der Fortschritt von Jahr zu Jahr ist, beweisen diese Bände, die mit jedem neuen Erscheinen einen grösseren Umfang annehmen. Enthielten die Transactions 1894 464 Druckseiten, so haben sie es im letzten Jahre auf 748 Seiten gebracht; und es sind manche werthvolle Beobachtungen dabei, die das grosse Plus machen.

31. Jahrescongress 1895.

Report on 612 cases of convergent squint, with the final results of operation.

Dr. C. S. Bull bespricht an der Hand einer tabellarischen Uebersicht über 612 eigene Schieloperationen seine Grundsätze über das Einwärtsschielen:

1. Bei alternirendem Schielen, hauptsächlich des einen von beiden Augen, besteht selten eine Amblyopie oder grössere Refractionsdifferenz. Meist genügt hier die Tenotomie auf der vorzugsweise schielenden Seite neben voller Correction.

2. Wo stets nur ein Auge schielt, ist dieses auch amblyopisch und stärker ametropisch. Wenn sein Externus schwach erscheint, macht man am besten die combinirte Vernähung neben voller Correction.

3. Wo sie nicht genügt, muss später, nicht gleichzeitig, noch der Internus des andern Auges tenotomirt werden.

4. Wo das schielende Auge sehr amblyopisch und der Externus völlig unbeweglich ist, erhält man allerdings die besten Erfolge bei gleichzeitiger Tenotomie beider Interni und Vorlagerung des Externus des schielenden Auges.

5. Bei den emmetropischen Fällen, 15 an Zahl, sah Verf. die besten Resultate bei der zweizeitigen Tenotomie beider Interni.

6. In einer nicht kleinen Zahl von Fällen bleibt man trotz aller Erfahrungen auf's Rathen angewiesen.

7. Jedwede die Sehschärfe benachtheiligende Complication, wie Hornhautflecken, Linsentrübungen, Chorioidealherde u. a. erheischt eine energische Operation, selbst wenn die Refractionsdifferenz zwischen beiden Augen nicht gross und die Parese des Externus nicht erheblich ist. Mit einer einfachen Tenotomie ist es hier nicht gethan.

Bei alledem halte man sich gegenwärtig, dass der primäre Operationseffect sehr häufig sich vermindert.

Amblyopie durch Nichtgebrauch.

Dr. Walter B. Johnson beschreibt einen Fall, welcher ein Beispiel für die Amblyopie durch Nichtgebrauch darstellen soll. Es handelt sich um eine Pat., die er mit 10 Jahren untersucht hatte, als sie auf beiden Augen volle Sehschärfe hatte, und die dann einen Fall auf die Stirn durchgemacht hatte, welcher unter Anderm eine conjugirte Deviation beider Augen nach rechts zur Folge hatte, im Uebrigen einen Complex von Erscheinungen zeitigte, welche an Hysterie gemahnten. Zehn Jahre später zeigte sie eine Einwärtsstellung des linken Auges und auf dieser Seite eine Herabsetzung der Sehschärfe auf $^1/_5$ bei absolut normalem Augenhintergrund. Verf. hält diesen Fall für einen Repräsentanten der erst durch psychische Suppression des Netzhautbildes, später durch physiologische Insensibilität der Retina hervorgerufenen Amblyopia ex anopsia.

In der Discussion wurde seitens Dr. Noyes, Mittendorf, Howe, Risley Bedenken gegen diese Auffassung geäussert.

Recurrent oculo-motor palsy: with a case.

Dr. G. E. de Schweinitz' Fall betraf ein $^1/_2$jähriges Mädchen. In diesem frühen Alter stellte er eine rechtsseitige Oculomotoriuslähmung fest, die sich in 6 Wochen besserte. Später traten häufige Recidive mit heftiger Neuralgie auf, immer wieder völlig schwindend, bis mit dem 4. Lebensjahr eine Divergenz stationär wurde. Schliesslich, mit dem 28. Jahr, bildete sich auch, nach einer ausserordentlich heftigen Attacke, eine dauernde Ptosis aus, die nun das Bild einer totalen Oculomotoriuslähmung vervollständigte. Alle anderen Hirnnerven blieben intact.

A clinical and experimental study of the so called oyster-shucker's keratitis, by Dr. Randolph.

An anderer Stelle referirt.

Report on worsteds for Holmgren's test.

Dr. B. J. Jeffries erstattet Bericht über seine Bemühungen, eine Bezugsquelle für die echten Holmgren'schen Wollproben zu schaffen.

Note on the variations in the power and in the astigmatism of thin spherical, toric, and cylindrical lenses in principal cases of oblique centrical refraction.

Dr. John Green hat die bekannte Thatsache, dass der optische Werth eines Brillenglases, wenn dieses um eine seiner Achsen gedreht wird, sich ändert und eine cylindrische Wirkung erhält, mathematisch berechnet. Bei einer Drehung um 30° entsteht ein Astigmatismus, der im Maximum 5mal so stark ist, als bei einer Drehung um 15°; im ersteren Fall entspricht er 0,366 D, im letzteren nur 0,074 D.

4000 cases of ocular headaches and the different states of refraction connected therewith.

Dr. W. F. Mittendorf will mit weiteren 3000 Beobachtungen beweisen, dass Ametropie und Kopfschmerz in Abhängigkeit von einander stehen und speciell die schwächsten Grade von hypermetropischem Astigmatismus das grösste Contingent zu diesen Fällen stellen. Correctionen von $^1/_4$ D und darunter führten Heilungen herbei. Unter den 4000 Fällen waren nicht weniger als 1587 zu dieser Kategorie zugehörig; Astigmatiker über $^1/_2$ D dagegen nur 391. Keineswegs bedarf es immer dauernder Correction, sondern meist nur bei Nahearbeit; und auch nicht für alle Zeit, sondern nur so lange die Symptome andauern. Im Uebrigen hat ihn die Thatsache überrascht, dass bei alten Leuten viel häufiger der perverse Astigmatismus vorkommt als bei jungen. Der Procentsatz des gemischten Astigmatismus (3 %) ist in Verf.'s Statistik ein wenig höher, als gewöhnlich.

The terminal loops of the cones and rods of the human retina, with photomicrographs.

Dr. W. F. Norris demonstrirt 7 Mikrophotogramme von Netzhautpräparaten, welche zeigen sollen, dass die äussersten Enden der Stäbchen und Zapfen Schlingen bilden, indem das Endglied eines Zapfens sich umbiegt, um in das Endglied eines zweiten Zäpfchens überzugehen. Ebenso verschlingen sich auch zwei benachbarte Stäbchen durch periphere Schlingenbildung.

Spontaneous rupture of the choroid coat.

Dr. Albert G. Heyl zeigt die Abbildung von einer Spontanruptur der Aderhaut bei einer 65jährigen Pat. Sie nahm die Maculargegend ein, in der Form eines ganz flachen, liegenden Längsovals; nach dem Aequator zu und unterhalb der Rupturstelle zeigten sich Anhäufungen von feinen Netzhautpigmentherden. H. vermuthet, dass eine plötzliche spastische Contraction des M. externus die Ruptur verursacht haben mochte.

Albuminoid(?) deposit in the optic nerve and retina.

Dr. Heyl beschreibt einen Fall von beiderseitiger eigenthümlicher Exsudatbildung der Netzhaut in der Umgebung des Opticus bei gleichzeitiger Drusenbildung am Sehnervenkopf. Pat. war eine 49jährige Frau.

The use of strychnine in insufficiency of the interni.

Dr. H. S. Oppenheimer empfiehlt für die Fälle von Insufficienz der Interni, wo die verordneten Gläser nicht ausreichen, den Gebrauch von Strychnin; er

hält ihn dagegen bei den Fällen von Esophorie für contraindicirt. 28 Krankengeschichten werden mitgetheilt, die zum Theil die günstige Wirkung des Strychnins auf die Innervation der Interni beweisen sollen.

Small cavernous angioma of ocular conjunctiva.

Dr. S. A. Lippincott demonstrirt eine 25jährige Pat. mit dieser Affection.

Sarcoma of choroid.

Dr. F. Buller beobachtete bei einem 35jährigen gesunden Manne ein pigmentirtes Aderhautsarcom von den ersten Anfängen, weil es von der Gegend der Macula seinen Ausgang nahm und daher frühzeitiger als sonst Symptome machte: Es handelte sich um ein kleines Spindelzellensarcom, welches anscheinend die darunter liegende Sclera bereits ergriffen hatte. Nichts desto weniger scheint Pat. durch die Enucleation gerettet zu sein; wenigstens hielt er sich bisher — $^1/_2$ Jahr lang — völlig gesund. (?)

An adenoma of the Meibomian glands.

Dr. Wadsworth entfernte bei einem 18jährigen Pat. ein etwa 1,5 : 1,0 cm grosses Adenom (Adenocystom) aus dem linken Oberlid. Dasselbe wurzelte in einer Meibom'schen Drüse und zeigte eine gewisse Tendenz in die tieferen Gewebe einzudringen.

Traumatic enophthalmos, with a case.

Dr. de Schweinitz bespricht nach Mittheilung eines charakteristischen Falles von traumatischem Enophthalmus die einschlägige Literatur, die in den letzten Jahren durch eine grössere Reihe von Publicationen bereichert worden ist. In seinem Fall war weder von einer Fractur, noch auch von einer Infraction der Orbitalwand die Rede, und es konnte nur, wie in ähnlichen Fällen auch, von einer Läsion des Sympathicus die Retraction des Bulbus abgeleitet werden.

Eye lesions in myxoedema.

Dr. Peter A. Callan spricht über die Augensymptome bei Myxödem, als deren häufigstes er vermehrte Thränensecretion in Folge der geschwollenen Augenlider anführt. Daneben fand er in 4 Fällen, die er sah, eine deutliche Anästhesie der Cornea. Ob das Vorkommen von Amblyopie und Sehnervenatrophie, wie es in einzelnen Fällen angegeben worden ist, direct auf den myxödematösen Krankheitsprocess zurückzuführen ist, will er dahingestellt sein lassen. In einem seiner Fälle sah er nach zweijährigem Gebrauch der Thyreoid-Tabloids eine typische Retinitis albuminurica entstehen, wie er glaubt, im Zusammenhange damit, weil durch den Thyreoidextract der an sich schon beim Myxödem gesteigerte Blutdruck noch mehr erhöht wird und dadurch eine Nierenaffection begünstigt werden kann.

Two cases of tumor of the iris.

Dr. H. F. Hansell beschreibt eine Cyste und ein Fibrom der Iris.

Report of a case of trauma of left orbit, in which exophthalmos and probably aneurism of internal carotid artery in the cavernous sinus resulted: recovery from the aneurismal symptoms without operative interference.

Dr. B. E. Fryer beschreibt den durch die Ueberschrift hinreichend gekennzeichneten Fall, welcher einen 8jährigen Knaben betraf. Ophthalmoskopisch zeigte sich lediglich eine leichte Abblassung des Sehnerven. Die Pupillenreaction war die ganze Zeit über normal.

Discission of the capsula after cataract extraction, with the presentation of a new instrument.

Dr. John E. Weeks beschreibt ein sichelförmiges Discissionsmesser, das er in drei Grössen, zu 5, 4 und 3,5 mm Schneidelänge, hat anfertigen lassen. Die concave Seite und die Spitze sind äusserst scharf geschliffen, während die convexe Seite nur 1 mm von der Spitze ab geschliffen ist. Er behauptet, damit sicherer und ausgiebiger in der Vorderkammer hantiren zu können, und gefährdet weniger tief den Glaskörper.

A third table of ten thousand cataract extractions.

Dr. M. F. Wilson stellt der von Dr. Noyes 1879 aufgestellten Liste von 10,000 Star-Extractionen eine neue Tabelle über die von 1879—1893 publicirten Star-Operationen gegenüber. Die durchschnittliche Verlustzahl beträgt heute wie damals 6 %, trotz Cocaïn und trotz Asepsis.

Experimental salicylic acid-amblyopia.

Dr. G. E. de Schweinitz vermochte in Analogie zu der Chininamblyopie bei Hunden durch grössere Dosen von salicylsaurem Natron eine Abblassung der Papillen und Gefässcontraction in der Netzhaut hervorzurufen, die zwar langsamer und weniger ausgesprochen, wie bei der Chinin-Intoxication, aber doch deutlich genug auftrat.

Salicylate of soda in glaucoma.

Dr. T. Y. Sutphen empfiehlt auf Grund zahlreicher Beobachtungen das salicylsaure Natron gegen die Schmerzen bei Glaucomfällen, ob sie nun auf Rheuma und Gicht zurückgeführt werden können oder nicht, als ein geradezu specifisches Mittel. Aber auch zur Herabsetzung des Druckes und allgemeinen Besserung des Krankheitsprocesses trage es in manchen Fällen bei.

Dr. Mittendorf und Risley bestätigen diese Ansicht. Letzterer hält dafür, dass nicht die Salicyl-, sondern die Natroncomponente das Wirksame dabei sei. Auch Natr. biboracicum schaffe dieselbe Erleichterung, und das erkläre sich aus dem gichtischen Charakter mancher Glaucomfälle.

Sudden blindness in a previously impaired eye coming on after removal of the other for absolute glaucoma.

Dr. J. Lippincott deutet diesen durch keinerlei ophthalmoskopische Veränderung erklärlichen Fall plötzlicher Erblindung als eine nervöse Reflexerscheinung analog dem bekannten Auftreten von Glaucom auf dem zweiten Auge nach Iridectomie des ersten.

Two cases of congenital entropion of both upper lids, with deficiency of tarsal cartilages; transplantation of a flap of skin into the lid margin, by Dr. George C. Harlan with an addendum by Dr. de Schweinitz. (Illustrated.)

A case of recurrent hemorrhage in the vitreous body in a youth.

Dr. Charles J. Kipp beobachtete bei einem 10jährigen, später 16jährigen Knaben innerhalb 6 Jahren zwei Mal eine abundante Glaskörperblutung mit vollständiger Restitutio ad integrum.

A congenital ptosis and operation. (Illustrated.)

Dr. J. O. Tansley beschreibt einen von ihm nach Panas und Graefe, resp. einer Combination beider operirten Ptosisfall mit günstigstem Erfolge. Aus

der Mitte des Lides wurde ein schmaler senkrechter Lappen gebildet und durch eine Knopflochwunde unterhalb der Augenbraue hindurchgeführt, um über der Augenbraue durch Nähte befestigt zu werden, während zu beiden Seiten des Schmallappens die Tarsal-Hautbekleidung des Lides abpräparirt und die entblösste Partie dann durch Zusammenziehen der Wundränder geschlossen wurde.

Note concerning the lens in the eyes of rodents.

Dr. Lucien Howe hat festgestellt, dass bei den Kaninchen und den ihnen verwandten Nagethieren die Linse einen relativ erheblich grösseren Diameter anteroposterior hat, als beim Menschen. Z. B. fand er in einem Kaninchenauge von 21 mm Länge einen Linsendurchmesser von 7 mm, beim Eichhörnchen ein Verhältniss von 6,8 : 3,5 mm; bei einer Ratte 5,5 : 3,4. Auch scheint ihm der Brechungsindex der Linsensubstanz abweichend zu sein von dem der andern Vertebraten.

Report of eight cases of removal of metal from the vitreous by the electromagnet, with a review of nine cases previously reported.

Dr. E. E. Holt kann unter seinen 17 Fällen von Electromagnet-Extractionen einen Fall mit 0,7 S, drei Fälle mit 0,5 S, zwei mit 0,2 S, vier mit 0,1 S, einen mit quantitativem Lichtschein anführen, und ist seit dem Gebrauch des Electromagneten viel befriedigter von seinen Erfolgen bei den fatalen Eisensplitterverletzungen, als er es früher sein konnte.

A case of vaso-motor ataxia, with eye symptoms simulating monocular exophthalmic goitre, by Dr. S. D. Risley.

The law for the prevention of blindness in the state of New Yersey, by Dr. W. B. Johnson.

Seit dem 1. Mai 1895 besteht im Staate New Yersey eine gesetzliche Meldepflicht für alle Fälle von Blennorrhoea neonat. und wird für eine sofortige ärztliche Behandlung Sorge getragen.

Severe hemorrhage following extraction of cataract.

Dr. H. D. Noyes beobachtete bei mehreren älteren Patienten mit hochgradiger Myopie nach der Star-Extraction sehr unangenehme Blutungen, welche zur Vorsicht in solchen Fällen mahnen und jedenfalls die Iridectomie contraindiciren. Er räth, in solcher Lage Atropin vorher anzuwenden.

Traumatic keratitis caused by forceps delivery of an infant.

Dr. Noyes sah bei einem Neugeborenen nach Zangenentbindung eine wolkige Trübung der verletzten Cornea, die in ihrem Aussehen an hereditäre Syphilis erinnern mochte. Die Keratitis heilte ganz allmählich, erst nach vielen Wochen ab.

A persistent case of iritis, by Dr. J. O. Tansley.

A modified photometer for testing red signal lenses and lanterns.

Dr. Charles H. Williams demonstrirt ein Photometer, welches bestimmt ist, die rothen Signallinsen und -Laternen auf ihre Helligkeitsintensität zu prüfen, indem er sich überzeugt hat, dass die bei den Eisenbahnen verwandten Signale wegen ihrer differenten Leuchtkraft von den Beamten sehr verschieden und theilweise unrichtig erkannt werden.

Die diesjährigen Verhandlungen wurden mit einer Gedächtnissrede auf Henry W. Williams von Dr. John Green eingeleitet. Alsdann spricht Charles Stedman Bull über

The course and prognosis of orbital tumors as influenced by surgical operation for their removal.

Er behandelt 36 Fälle der eigenen Praxis, sowohl primäre wie secundäre Tumoren und macht drei Rubriken, die intraocularen, die nach der Orbita penetrirenden oder von ihr entsprungenen und die aus ihren Wandungen oder ihren Nachbarhöhlen hervorgewachsenen. Nur bei der ersten könne von einer vollständigen Entfernung die Rede sein; ob der Tumor aber auf den Bulbus beschränkt sei, könne erst nach der Enucleation mit Sicherheit erkannt werden. Im Allgemeinen sei die Prognose stets infaust, mit Ausnahme einiger eingekapselter Orbitalgeschwülste gab es immer Recidive und diese verlaufen viel rapider. Wiederholte Operationen beschleunigten nur das Ende[1], seien aber gleichwohl wegen der unerträglichen Schmerzen nicht zu entbehren.

Dr. Knapp stimmt dem Vortragenden völlig bei; nur für das Adenom der Thränendrüse macht er eine Ausnahme, weil dieses gänzlich und für die Dauer ausgerodet werden kann.

Dr. Noyes sah vier Fälle von epithelialen Lidgeschwülsten, die trotz der Exstirpation als Sarcom der Orbita recidivirten. Nach der Exstirpation des letzteren lebten immerhin zwei von diesen vier Kranken noch viele Jahre ohne Recidiv.

Dr. Johnson und Gruening schliessen die Tumoren des Sehnerven aus der Reihe der recidivirenden Geschwülste aus.

Tumor of the optic nerve and retina, Gliosarcoma.

S. D. Risley beschreibt einen Fall von penetrirendem Netzhautgliom mit tödtlichem Ausgange, wenig Monate nach der Operation.

Melanosarcoma, originating in ciliary body.

S. D. Risley demonstrirt ein im Ciliarkörper wurzelndes, melanotisches Sarcom. Das Auge war 2 Jahre blind und der Tumor seit $1^1/_2$ Jahren bemerkt worden. Ein Recidiv trat in den ersten 6 Monaten seit der Operation nicht auf.

Dr. S. B. St. John berichtet über ein Irissarcom, welches vor einem Jahr noch als ein blosser schwarzer Fleck kenntlich war und zur Zeit der Enucleation einen Quadranten der Vorderkammer mit seiner Masse ausfüllt.

Dr. J. A. Andrews glaubt wohl bisweilen mit einer Iridectomie ein Irissarcom radical entfernen zu können; hält aber doch die Enucleation für das einzig sichere Verfahren.

Drn. Bull und Knapp behaupten, dass jedes Sarcom über kurz oder lang Recidive mache.

Drn. Norris, Wandswork und Green führen dagegen Beispiele an, wo 15, 22 resp. 29 Jahre nach der Enucleation ohne Recidiv verflossen sind.

Dr. Recoe sah ein Recidiv noch nach 15 Jahren auftreten. Als dieses entfernt war, hielt sich Patient nur 2 Jahr recidivfrei und ging dann zu Grunde. Er erwähnt auch einen Fall, wo eine Resorption der subretinalen Flüssigkeit unter Jodkaligebrauch stattfand, der maligne Tumor der Aderhaut deshalb aber doch fortbestand.

Dr. de Schweinitz weist darauf hin, dass die Fälle langer Lebensdauer nach der Enucleation gewöhnlich die Spindelzellenform gezeigt haben.

[1] Die schlimme Prognose der kleinzelligen Orbital-Sarcome habe auch ich in meinem 25jähr. Bericht (S. 71) erörtert. H.



A case of multiple round-cell sarcoma involving the bones of the orbit, cranium, and femur of the right side. — Death. — Autopsy.

Dr. H. Knapp beschreibt den Krankheitsfall eines 36jährigen Mannes, der vor 20 Monaten einen schweren Influenzaanfall durchgemacht hatte und 16 Monate später an Kopfschmerzen und Schwindel erkrankt war. 2 Monate später trat eine Schwellung in der äusseren Hälfte der Augenbraue auf und bald darauf eine Spontanfractur des Femur derselben Seite. Die Autopsie ergab, dass die Augenbrauengeschwulst in die Orbita und durch die Fissura orbitalis in die mittlere Schädelgrube hineinreichte. Es handelt sich um eine weiche Knochengeschwulst (Osteosarcom), von der eine Metastase in der hinteren Schädelgrube sass.

Carcinoma of the choroid. — Sarcoma of the choroid..

H. D. Noyes demonstrirt zwei Präparate. Das eine stammt von einer 35jährigen Frau, die an Carcinom des Uterus und der Mamma operirt worden war und zuerst an einem centralen Scotom, dann an Netzhautablösung erkrankte. Es stellt eine secundäre Krebsgeschwulst der Aderhaut dar. Bei dem andern Falle war ein Aderhautsarcom, das sich zuerst nur durch wolkige Glaskörperblutungen und einen schwarzen Fleck in der Sclera verrathen hatte, Veranlassung zur Enucleation gewesen.. Pat. war noch 8 Jahre später ohne Recidive. Die Diagnose konnte erst gestellt werden, als sich erst eine Netzhautablösung und 6 Monate später Tumormassen durch den Augenspiegel verriethen.

Ivory exostosis of the orbit.

Dr. R. Sattler demonstrirt eine elfenbeinharte Exostose, welche von dem oberen inneren Winkel der Augenhöhle entpsrungen und zuerst langsam, später schnell gewachsen war. Zur Exstirpation derselben hatte der Sinus frontalis und ethmoidalis eröffnet werden müssen. Mit Hülfe des Meissels gelang dieselbe. Keinerlei Schmerz und keinerlei locale oder subjective Störungen hatten das Wachsthum der Geschwulst während drei Jahre begleitet. Nur bei festem Druck auf dieselbe erfolgte Syncope.

A case of tuberculosis of the conjunctiva, probably primary, followed by general infection and death.

Dr. Fr. E. Cheney beschreibt diesen Fall, der ein 11jähriges Mädchen betraf. Zuerst zeigt sich eine ziemlich harte Granulationsmasse nahe der Mitte des Lidknorpels, welche dann ulcerirte. Die Praeauriculardrüsen, später auch die Nackendrüsen, waren infiltrirt. Die Excision der erkrankten Bindehaut ändert daran nichts. Lungentuberculose war nicht nachweisbar. Aber secundär trat Tuberculose der rechten Lunge und des Mesenteriums hinzu und führte zum Tode.

Tubercle of the Iris.

J. A. Andrews reicht die Zeichnung von einem Falle von Iristuberculose herum, zu welcher sich später eine fatale Meningitis gesellte und bringt im Anschluss daran ein Resumé über die vorliegende Literatur (30 Fälle), um die Frage zu erörtern, ob die Tuberculose überhaupt primär in der Iris auftritt. Ein positiver Beweis dafür ist in keinem der Fälle erbracht. Enucleation des Auges, und nur diese kommt in Betracht, hat nur solange einen Zweck, als nicht Erscheinungen von Seiten der Meningen oder der Lungen aufgetreten sind.

A case of peculiar congenital growth at the inner canthus.

Dr. Aloin A. Hubbell berichtet über einen angeborenen Tumor bei einem 3 Monate alten Kinde, der sich $^3/_4$ Zoll lang und mit Haut bedeckt, aus dem inneren Augenwinkel, in der Gegend der Caruncula hervorwälzt und zum grössten Theile aus Fettgewebe bestand, in welchem ein Knochenstück enthalten war, das sich in den Stiel der Geschwulst fortsetzt.

Cases of persistent pupillary membrane, in which there was a firm attachement to the lens capusule, with partial opacity of this membrane and of a thin layer of underlying lens substance.

Dr. W. F. Norris beschreibt 3 solcher Fälle.

Embolism of central artery. — Cilio-retinal artery supplying the macula. — Retention of central vision.

Die Patientin des Dr. O. F. Wadsworth war eine 68jährige Frau. Es bestand ein unregelmässig verengtes Gesichtsfeld, aber das centrale Sehen erreichte $^{20}/_{40}$. Zwei gesonderte Netzhautblutungen waren sichtbar, die nach einigen Wochen verschwanden.

Dr. W. F. Mittendorf hat 3 Fälle der Art gesehen. In 2 derselben waren die Cilioretinalgefässe vorhanden, aber sie versorgten nicht die Macula. In dem 3. war ein Ast der Centralarterie, der vor dem Embolus sich abzweigte, verschont geblieben.

A case of double choked disc, caused by cyst involving the right frontal lobe of the brain, with autopsy.

Dr. U. F. Hansell beobachtete diesen Fall, während 3 Jahre. Das erste Symptom war Kopfschmerz, welcher sich unter Quecksilbergebrauch zuerst gebessert hatte. Die Sehnervenscheiden zeigten sich bei der Section ausserordentlich erweitert.

A brief study of the ophthalmic conditions in a case of cerebellar tumor; autopsy.

Dr. Charles A. Olivier sah nach einem Trauma bei einem Syphilitiker Stauungspapille und Blindheit folgen. Die Section erwies ein Gliosarcom des Kleinhirnschenkels.

A case of double optic neuritis, supposed to be due to an aneurysm, with recovery.

Dr. J. B. Emerson theilt den Fall als merkwürdig mit, weil sich hier das Gesichtsfeld nach dem Aufhören einer über 2 Jahr andauernden Neuritis wieder erweitert.

The use of mercury in traumatic iridochoroiditis.

Dr. Charles W. Kollock empfiehlt mit Bezug auf zwei Beobachtungen bei sympathischer Entzündung nach Trauma, bei allen Augenverletzungen schwerer Art eine allgemeine Schmierkur einzuleiten, um destruirender Entzündung und nachfolgender Exsudation vorzubeugen.

Cyst of the right optic disc, choroiditis, macular hemorrhage.

Dr. S. D. Risley beschreibt den eigenthümlichen Fall eines transparenten, runden cystischen Gebildes am Sehnervenkopf mit gleichzeitigen, aber nicht damit zusammenhängenden Rudiment einer Arteria hyaloidea persistens.



A case of sympathetic irido-cyclitis?

Dr. B. L. Millikin beschreibt einen Fall, wo nach einer Dornverletzung wohl das linke Auge an entzündlichen Zufällen der Iris und des Ciliarkörpers, ausgehend von der Wundstelle, erkrankte, später dann auch das andere Auge ganz symmetrisch befallen wurde. Ob das Leiden als sympathisch anzusehen sei, vermag Vortr. nicht bestimmt zu behaupten.

A case of suppurative irido-choroiditis of obscure origin, ending in panophthalmitic, in an infant of 9 months.

Dr. R. L. Randolph vermuthet, dass in diesem Falle nach einer leichten Influenza ein septischer Embolus in's Auge des Kindes gelangt war.

A clinical study of a case of double chorioretinitis, in the macular region, following a flash of lightning and a flash from burning lycopodium.

Dr. Charles Oliver zeigt zahlreiche Zeichnungen und Aquarellskizzen, die die subjectiven Scotomwandlungen und objectiven Macularveränderungen bei einem von einem Blitz geblendeten jungen Manne illustriren. Das Scotom dauert mehrere Monate an und zeigt häufig glänzende, schillernde Punkte. Die Gegenstände wurden unvollständig und verkrümmt und erheblich verkleinert wahrgenommen. Schliesslich hob sich die centrale Schwäche wieder bis zur Norm. Auch das zweite Auge hatte eine Woche später ein Scotom, aber weit weniger ausgeprägt durchgemacht. Mit dem Augenspiegel sah man zuerst eine hauchige und abgeblasste Stelle in der Netzhaut, fünf Monate später eine subretinale Blutung und später Pigmentveränderungen.

Some bacteriological experiments bearing upon the sterilization of instruments used in cataract extraction.

Dr. Samuel Theobald's Vortrag ist an anderer Stelle referirt.

Absolute alcohol as a disinfectant for instruments.

Die bacteriologische Studie Dr. Randolph's ist an anderer Stelle besprochen.

Rupture of the iris at the pupillary margin and in continuity, from contusion of the eyeball.

Dr. G. C. Harlan beschreibt 6 Fälle von traumatischer Sphincterruptur. Dr. Edw. Jackson weist auf die Möglichkeit hin, dass solche Iris-Einreissungen durch Blutungen in die Vorderkammer und durch Faltenbildung der Iris bei ihrer Dilatation sich der Diagnose entziehen können.

Angioid streaks in the retina.

Dr. G. E. de Schweinitz demonstrirt Zeichnungen von dem Augenbefunde eines 47jährigen, sonst gesunden Mannes, bei dem sich allmählich ganz eigenthümlich verästelte Pigmentzüge in der Netzhaut nach Blutungen ausbildeten. Irgend eine Erkrankung des Gefässsystems oder des Blutes selbst lag nicht vor.

Histological examination of the eyes from a case of pernicious Anaemia.

Dr. de Schweinitz demonstrirt die mikroskopischen Präparate von Netzhautveränderungen bei einem Falle perniciöser Anämie: Blutungen in allen

Schichten der Retina, besonders aber der Nervenfaserschicht; varicöse Hypertrophie der Fasern in derselben, entweder einzeln oder in Conglomeraten; exquisites Oedem, namentlich in der Peripherie, beginnend in der äusseren reticulären Schicht und allmählich auf die äussere Körnerschicht übergehend.

Two cases of „a rare und fatal disease of infancy, with symmetrical changes in the macula lutea" (Kingdon).

Dr. Carl Koller beobachtete bei zwei Kindern einer Familie jene eigenthümliche Krankheitsform, bei welcher weisse Degenerationsherde in beiden Maculargegenden mit nachfolgender Erblindung sich mit mangelnder geistiger Entwickelung und allgemeiner Muskelschwäche vergesellschaften. Fast stets endigen diese meist in jüdischen Familien beobachteten Fälle tödtlich. Bei K. handelte es sich um das zweite und vierte Kind; zwei andere und die Eltern waren gesund. Das ältere 4jährige Kind hatte mit 2 Jahren angefangen zu sprechen und stehen, jetzt kennt es beides nicht. Das jüngere war erst wenige Monate alt und zeigte schon in der ersten Zeit Nystagmus oscillatorius, aber noch keine Veränderungen in der Netzhautmitte.

Dr. Knapp hat nur drei ähnliche Fälle gesehen, alle bei Juden.

Dr. Randall verspricht demnächst die histologischen Verhältnisse eines solchen Falles zu prüfen und darüber zu berichten.

Ophthalmoscopic representation of a case of traumatic rupture of the inferior temporal vein of the riht retina.

Dr. Oliver beschreibt eine Augenverletzung, wo er mit dem Augenspiegel eine Ruptur eines Netzhautvenenastes feststellen und deutlich aus der Stelle das Blut hervortreten sehen konnte, wie dieses sich dann in unregelmässigen Flecken und Schichten in der Tiefe sammelte.

The pupil reflex in absolute blindness.

Dr. George Harlan berichtet über 3 Fälle von totaler Opticusatrophie mit absoluter Blindheit, bei denen für gewöhnlich Pupillenstarre bestand. Wenn dieselben mit verbundenen Augen längere Zeit in einem dunklen Zimmer verweilt hatten, zeigten sie maximal erweiterte Pupillen; wenn sie dann dem Tageslicht ausgesetzt wurden, contrahirten sich dieselben ganz allmählich und kaum merkbar zu ihrer gewöhnlichen Weite. Sobald sie von directem Sonnenlicht bestrahlt wurden, contrahirten sie sich dagegen deutlich und vollständig. H. nimmt an, dass hier die Sehnerven zwar nicht mehr im Stande sind, eine Lichtempfindung nach den höheren Centren fortzuleiten, wohl aber seine Erregung den Reflexcentren für die Pupillencontraction mitzutheilen.

Bilateral necrosis of the skin of the lids.

Dr. H. Kipp beschreibt eine doppelseitige Gangrän der Lider bei einem in einem Alkoholdelirium gestürzten, mit Koth und Ungeziefer bedeckten Mann, welcher drei Tage später starb. Es hatte vorher lediglich nur einfacher Bindehautcatarrh bestanden, sonst keinerlei entzündlicher Zustand in der Haut.

A successful operation for blepharoplasty embracing the outer halves of both the upper and the lower lids by single slit-flap taken from the forhead, for epithelioma.

Dr. Charles Oliver beschreibt diesen Fall, der das Prinzip der schlitzförmigen Spaltung eines einzigen Lappens zur Deckung beider Lider verfolgt.



The treatment of dermoid tumors of the orbit.

Dr. F. Buller beklagt, dass alle Lehrbücher zwar darin einig sind, dass im Prinzip alle Dermoidgeschwülste der Orbita radical entfernt werden sollen, dass sie aber nicht angeben, was mit denen geschehen soll, die nicht vollständig exstirpirt werden können, weil sie zu tief nach hinten gehen, und der gewaltsame Versuch, sie zu entfernen, den Augapfel oder zum mindesten die Augenmuskulatur schädigen kann. B. entfernt in solchen Fällen nach Möglichkeit soviel wie angeht von dem Inhalt der Cyste, spült sie mit $^1/_2$ proc. Natr. caust. aus, führt dann ganz tief nach hinten ein kleines Stückchen Höllenstein ein und deckt das Ganze mit einem in Sublimat getauchten Verband. Täglicher Verbandwechsel. Auf diese Weise stiessen sich, ohne dass man die Gefahr einer Wundinfection lief, die Wände des Sackes allmählich nekrotisch ab.

Dr. Matthewson hat ein ähnliches Verfahren erprobt, indem er die Cystenwände mit einem in Höllensteinauflösung getauchten Wattepfropf auswischte.

Dr. Standish macht es ähnlich so mit Jodtinctur.

Diphtheritic Conjunctivitis.

Dr. Standish berichtet über bacteriologische Studien bei 3 Fällen von Bindehautdiphtherie. Der erste verlief klinisch unter dem typischen Bilde der Lehrbücher mit Membranbildung in Nase und Hals und tödtlichem Ausgang, ohne die Klebs-Löffler'schen Bacillen zu zeigen. Der zweite bot das Bild der croupösen Conjunctivitis dar, mit Larynxaffection und letalem Ende; hier fand S. die Bacillen. In dem dritten wurden keine Bacillen in den Membranen nachgewiesen, und das Kind erholte sich.

A simple instrument to measure the position in which the axis of a cylindrical lens is worn by the patient.

Dr. Ch. H. Williams beschreibt einen Apparat für Bestimmung der Axenrichtung eines gegebenen Cylinderglases.

Reading with defective vision.

Dr. Koller hilft Amblyopen, welche sich den Genuss der Zeitungslectüre gönnen möchten, dadurch, dass er eine starke Convexlinse (15—30 D.) in einiger Entfernung vom Auge in einem leichten Brillengestell tragen lässt.

A note on keratitis punctata superficialis.

Dr. B. Alex Randall beschreibt einen Fall von Keratitis punctata bei einer sonst gesunden Dame. Die punktförmigen Trübungen lagen nicht in der Descemetis, sondern ganz oberflächlich. Allmählich ging der Prozess zur Ulceration über. Die beträchtlichen Beschwerden konnnten wohl durch Mydriatica und heisse Umschläge gemildert werden, sonst aber schlug keinerlei Therapie an.

A case of extraction of a bit of copper from the vitreous where x-rays helped to locate the metal.

Dr. Ch. H. Williams gelang es, mit Röntgenstrahlen einen mitten im Glaskörper unsichtbar für die Augenspiegelung verborgenen Kupfersplitter zu localisiren und dann zu extrahiren. Das Auge konnte aber nicht gerettet werden. Bei der Bestrahlung musste Pat. mit der Seite des verletzten Auges auf der Platte liegen, wie auf einem Kissen, die Röhre war so placirt, dass

die Strahlen zum Theil den Nasenrücken, zum Theil die dünnen Nasen- und Orbitatknochen durchdringen mussten, bevor sie durch das Auge auf die Platte gelangten. Die Exposition dauerte 10 Minuten.

A question as to the presence and location of a minute fragment of steal in the eye determined by the Roentgen rays — successful removal by the electromagnet.

Dr. C. F. Clark beschreibt einen Fall, bei dem er einen kleinen Stahlsplitter im äussersten Winkel der Vorderkammer und Iris, wo er nicht gesehen werden konnte, durch Röntgenstrahlen nachweisen konnte. Die kleine Platte wurde dabei in die benachbarte Nasenhöhle geschoben und das Auge von der Schläfenseite her bestrahlt, während Pat. in Narkose war. Eventuell hätte die Platte im Bindehautsack oder subconjunctival placirt werden können. Er empfiehlt die Methode. soweit die vorderen Theile des Bulbus, namentlich die Ciliarkörperegion in Betracht kommen.

Hypopyon-keratitis, break in descemets membrane preceding corneal perforation.

Drn. John Green und A. Ewing demonstrirten Serienschnitte von einer frischen Hypopyonkeratitis. Man sieht die Durchbruchsstelle in der Descemetis und das Hypopyon mit der Exsudation von der Iris und möglicherweise auch der Descemetis selber sich zusammensetzen. Der Bulbus war wegen eines Orbitaltumors entfernt worden.

The management of glaucoma, chronic simple glaucoma (chronic interstitial ophthalmitis).

Dr. Stephen O. Richey fasst das chronische Glaucom als eine chronische Hyperplasie des Bindegewebes des Bulbus auf, welche nie durch eine Operation geheilt werden kann und, von einigen syphilitischen Fällen abgesehen, immer auf eine gichtische Diathese zurückgeführt werden kann. Die Behandlung muss deshalb in erster Linie auf die Diätregelung gerichtet sein, und nur so kann man auch acute Glaucomanfälle verhüten. Bezüglich der lokalen Behandlung bei diesem letzteren unterstützt er die Eserin- oder Pilocarpin-Einträufelung durch leichte Druckmassage des Bulbus, um die Blutstauungen in den Venen zu vermindern. Blutentziehungen und heisse Bäder sollen ähnlich wirken.

A case of chronic glaucoma with some unusual features.

Dr. Randolph schildert einen Glaucomfall bei einem 60jährigen Patienten, welcher sich durch eine ganz ungewöhnliche, gleichmässige und dichte Hornhauttrübung mit nur mässigem Schläfenschmerz und durch die periodische, täglich um dieselbe Stunde auftretenden und in derselben Zeit schwindenden Anfälle auszeichnet. Bei warmem Wetter blieben auch ohne Eseringebrauch die Anfälle aus. Dabei bestand eine excessive Myopie.

An unusual case of glaucoma.

Dr. Millikin beschreibt einen ungewöhnlichen Fall von Glaucom bei einer 49jährigen Dame. Eine grosse Reihe von nervösen Attacken mit Magenerscheinungen pflegte mit stürmischen Erscheinungen von Seiten des Auges aufzuhören. Die Anzahl der Anfälle war im Laufe von mehreren Jahren eine ganz enorm grosse, hinderte aber nicht die jedesmalige Restitution von Gesichts-

feld und Sehschärfe. Schwache Eserinlösungen wirkten immer wieder während mehr als 3 Jahren günstig darauf ein. Die Iridectomie zeigte sich der Sclerotomie überlegen.

Lenses for the binocular examination of the eye by oblique illumination.

Dr. Jackson's binoculare Linse ist mit dem Maiheft der Ophth. Review besprochen. Peltesohn.

---

13) **American medical association. Ophthalmological section.** Atlanta Meeting, 5.—8. Mai 1896. (The Amer. Journ. of Ophth. Juni 1896.)

1. Dr. Lucien Howe (Buffalo) eröffnet die Sitzung mit einem Vortrag über die im körperlichen Allgemeinzustand gelegenen Ursachen der Asthenopie. Diese kann nicht sowohl durch Störungen im Accommodations- und Muskelapparat, als auch durch fehlerhafte Blutbeschaffenheit, allgemeine Ernährungs- und nervöse Störungen verursacht und nur durch deren Beseitigung zu heben sein.

2. D. S. Reynolds (Louisville) spricht über die Nomenclatur der Conjunctivitis und schlägt eine auf dem pathologischen Charakter der Erkrankung beruhende vor. Er unterscheidet zwei Hauptgruppen, eine traumatische und eine infectiöse, sodann primäre und secundäre Untergruppen, und ferner je nach dem betroffenen Abschnitt oder dem Charakter des Infectionskeimes besondere Species.

3. E. J. Bernstein (Baltimore): Ueber subconjunctivale Injectionen. Folgende Punkte sind zu beachten: Asepsie, völlige Anästhesie der Conjunctiva, Gebrauch von Quecksilbercyanid anstatt Sublimat, die Injection ist unter die Conjunctiva und nicht unter die Tenon'sche Kapsel zu machen. G. E. de Schweinitz sah die gleichen guten Erfolge bei Injection reiner Kochsalzlösung, insbesondere bei Iritis mit nicht zu starker entzündlicher Reizung, Neuritis und Episcleritis, doch treten bei dieser Methode allein häufiger Rückfälle ein, weshalb die gewöhnliche Allgemeinbehandlung der constitutionellen Ursachen beizubehalten ist. G. C. Savage fand die Kochsalzlösung zu schmerzhaft. C. H. Baker sah vorzügliche Resultate zusammen mit Allgemeinbehandlung bei interstitieller Keratitis und centraler Chorioiditis, desgleichen Dunbar Roy bei seinem vorwiegend aus Farbigen bestehenden Krankheitsmaterial.

4. Dr. F. C. Hotz (Chicago) spricht über operative Heilung des Ectropions des Oberlides bei einem 14jährigen, das im 4. Lebensjahre durch Caries des Orbitalrandes entstanden war. Die narbige Lidhaut, welche das Lid umgestülpt hatte, wurde abgelöst und durch einen gesunden Lappen dünner Schläfenhaut ersetzt.

5. Dr. L. F. Lane (Philadelphia) berichtet über Netzhautablösung bei chronischer Bright'scher Erkrankung. 54jährige Frau, bisher gesund. R: Glaskörpertrübung, Sehnervenschwund, allgemeines Netzhautödem, oben und unten Ablösung, Fingerzählen: 10″. L: leichte Linsentrübung, Papille röthlichgrau, Blutung in der Macula und weisse Flecke, S = $^{20}/_{70}$. Eiweiss und Cylinder im Urin. Zustand seit 3 Jahren gleichbleibend.

6. Dr. Casey A. Wood (Chicago) giebt eine Methode an zur Messung des Fixationsfeldes. Bei Störung der Augenbewegungen, Heterophorie, wünscht man nicht so sehr die Grenze der Beweglichkeit kennen zu lernen,

als vielmehr die der seitlichen Fixation bei ruhiger Kopfhaltung. Um dies zu prüfen hat W. Papierstreifen angegeben, mit Worten von zwei Buchstaben oder Ziffern bedruckt, welche am Perimeter befestigt werden. Der Patient muss mit primärer Kopfhaltung so weit als möglich nach der Peripherie zu lesen. Jedes Wort stellt einen Grad der Skala dar. So kann das monoculare Fixationsfeld gemessen und auf dem Perimeterschema auch eingezeichnet werden.

7. Dr. H. O. Reik (Baltimore) spricht über die Ursachen der nicht myopischen Netzhautablösung. Diese 50% oder mehr umfassende Categorie wird verursacht in abnehmender Häufigkeit durch Trauma, Bright'sche Krankheit oder Albuminuria gravidarum, Blutungen, Geschwülste, Diabetes, Sonnenstich und Neuralgie des Trigeminus. Trotz genauester Untersuchung bleibt in vielen Fällen die Ursache dunkel. Doch kann man sicher in fast allen Fällen eine, wenn auch nicht immer ophthalmoskopisch nachweisbare Erkrankung des Glaskörpers annehmen.

8. Dr. R. L. Randolph (Baltimore) untersuchte die anatomischen Veränderungen in zwei Fällen von Netzhautablösung. Im ersten Falle ausgebreitete Degeneration der Netzhautschichten, besonders der Stäbchen und Zapfen, Schwellung der Müller'schen Fasern, Einlagerung albuminöser Tropfen an verschiedenen Orten, besonders in der Chorioidea und Retina längs des Saumes der Ablösung, bindegewebige Glaskörperdegeneration. Im zweiten Falle ebenfalls letztere Veränderung, welche überhaupt in gewisser Ausdehnung in jedem Falle vorhanden zu sein und das hauptsächlichste ätiologische Moment darzustellen scheint, und Atrophie der vorderen Netzhautschichten.

9. Dr. Casey A. Wood verbreitet sich über Behandlung der Netzhautablösung. Nach Besprechung der verschiedenen Methoden, auch der von Deutschmann, hält Vortr. Ruhe, Verband und Schwitzen immer noch für das Beste.

10. Dr. W. T. Montgomery (Chicago) berichtet über die Electrolyse bei Netzhautablösung nach Dr. Terson auf Grund vier eigener Beobachtungen. Die Methode ist sehr schmerzhaft, ohne Heilerfolg, erzeugt im Gegentheil leicht entzündliches Glaucom.

11. Dr. Lyman Ware (Chicago) berichtet über 100 Cataract-Extractionen; darunter 5 Misserfolge. Antisepsis mit Sublimat, 1:5000, präparatorische Iridectomie, grosser Cornealschnitt sind die Hauptbedingungen für einen guten Erfolg. In der Discussion sprechen Corr und White auch für präparatorische Iridectomie, Montgomery gegen Sublimat und für einfache Extraction, für letztere auch Young und Savage, dieser auch für Extraction sammt der Kapsel.

12. H. V. Würdemann (Milwaukee) spricht über Sehnervenschwund dunklen Ursprungs bei Allgemein-Erkrankungen. Interstitielle Entzündung durch Toxine verursacht, mikrobiotische Veränderungen der Blutgefässe, welche die Ernährung des Sehnerven und der Netzhaut beeinträchtigen, Druck auf den Sehnerven bei Verletzungen, oder Embolien in demselben sind als Hauptursachen anzusehen.

13. Dr. G. E. de Schweinitz spricht über Sehnervenschwund durch giftige Stoffe. Der pathologische Process besteht hauptsächlich im papillomacularen Bündel in einer Wucherung des interstitiellen Gewebes mit Vernichtung der Nervenfasern, ähnlich z. B. der interstitiellen Hepatitis, und wird am häufigsten durch Tabak verursacht, ferner auch durch Alkohol, Stramonium,

Canabis indica, Chloroform, Opium, Schwefelkohlenstoff, Nitrobenzol u. dgl. Reine toxische Amblyopie ist von retrobulbärer und axialer Neuritis zu unterscheiden. Autopsie reiner Tabakamblyopie ist bis jetzt noch nicht gemacht worden, doch werden die Verhältnisse ähnlich denen bei gemischter Amblyopie angenommen.

14. Dr. G. Dunbar Roy (Atlanta) giebt eine Uebersicht über den Sehnervenschwund dunklen spinalen Ursprungs, und über den Zusammenhang dieser Erkrankung mit Meningitis, locomotorischer Ataxie, multipler und Lateral-Sclerose, Trophoneurosen, Chorea und Rückenmarkserkrankungen.

13. Dr. B. Alexander Randall (Philadelphia) beweist an Zeichnungen die zuweilen vorkommende schwierige Differentialdiagnose zwischen einfachem Glaucom und Sehnervenschwund.

In der Discussion über Sehnervenschwund schreibt C. A. Wood dem Alkohol die Hauptrolle zu, da er auch anderwärts im Körper mehr Unheil anrichte als der Tabak; Dr. Baker berichtet über Atrophie nach Sonnenstich.

16. Dr. Adelaide E. Portman (Washington) spricht über die idiopathische Chorioiditis, d. h. über Fälle, die im gewöhnlichen Schema nicht unterzubringen sind.

17. Dr. H. B. Ellis (Los Angelos): Bilateraler Exophthalmus. Interessanter Fall, zu kurzem Referat jedoch nicht geeignet.

18. H. H. Harlan (Baltimore) bringt zur Frage der operativen Behandlung der Myopie folgenden interessanten Fall: 45jährige Frau, L an progressiver Myopie erblindet, R im 13. Lebensjahre verwundet, Cataract, Resorption derselben, und jetzt $S = {}^{20}/_{50}$ ohne Glas und ohne Veränderungen am Augengrund. C. A. Wood berichtet über einen vor 4 Jahren mit gutem Erfolge operirten Fall.

19. Dr. Harlan und Dr. Woods berichten über Prüfung der Sehkraft der Kinder in den öffentlichen Schulen von Baltimore, über die dabei gewonnenen guten Resultate und die zum Nutzen der Kinder für die Zukunft daraus gezogenen Schlussfolgerungen. Neuburger.

---

14) **Proceedings of the Ophthalmological Section, Americ. Med. Association** at Atlanta Meeting, 5.—8. Mai 1896. (Ann. of Ophth. and Otol. Juli 1896.)

Die gehaltenen Vorträge sind schon im Vorstehenden mitgetheilt, hier soll nur über die angekündigten, aber nicht vorgetragenen Mittheilungen Bericht erstattet werden.

Some experiments on rabbits, made with a view to obtaining a stump for the accurate fitting of glass eyes.

J. Herbert Clairborne jr. (New-York) beschreibt Versuche an Kaninchen über die Herstellung eines künstlichen Glaskörpers durch eine Zusammensetzung aus Glaswolle und Asbest, die aber zu keinem Resultat führten, da die Stoffe in der Scleralhöhle nach der Operation nicht vertragen wurden; er erklärt sich auch gegen Mules' Operation, da hierbei die Ciliarnerven beständig zwischen zwei harten Oberflächen gedrückt würden.

Treatment of optic nerve atrophy by mercurial inunctions in conjunction with the hot baths of the hot springs in Arcansas.

C. J. Chort (Hot Springs) berichtet über 41 Fälle von Sehnervenschwund, die er mit Schmierkur und Bädern in den heissen Quellen von Hot Springs,

Arkansas, behandelt hat; wenn S noch nicht zu sehr gesunken, noch ca. $^1/_{10}$ beträgt, sei die Methode von guter Wirkung.

Sarcoma of the chorioid, a series of cases.

Geo F. Fiske (Chicago): 5 Fälle von Melanosarcom der Chorioidea, darunter 4 Männer, im Alter von 40 bis 56 Jahren. Enucleïrt soll werden, wenn S zerstört ist und Zweifel besteht, ob nicht etwa ein Tumor vorhanden ist, oder wenn noch etwas S vorhanden ist, das aber rasch zerstört wird durch die Ausdehnung der Ablösung, ohne dass durch frühere Untersuchung von sachverständiger Seite die Anwesenheit eines Tumors ausgeschlossen worden wäre, während andererseits jetzt Verdacht darauf besteht, oder drittens bei Drucksteigerung oder Iridocyclitis.

The value of homatropin in the diagnosis of ametropia.

Edward Jackson (Philadelphia): Bei richtiger Anwendung, 4—6malige Einträufelung einer 2—5proc. Lösung in Abständen von 5—10 Minuten, erschlafft das Homatropin die Accommodation vollständig. Vortheilhaft ist die kurze Zeit seiner Wirkung.

Sponge grafting in the orbit to support of artificial eye.

E. Oliver Belt (Washington): Nach Entfernung des Augapfels in gewöhnlicher Weise und Blutstillung wird die Höhle erst mit $1^0/_{00}$ Formalin-, dann mit steriler Kochsalzlösung ausgespült, hierauf wird ein in $5^0/_0$ Formalinlösung sterilisirtes, in Salzlösung ausgespültes feines Schwammstückchen, ungefähr $^3/_4$ so gross als der Augapfel, eingelegt und die Conjunctiva darüber vernäht. In wenigen Wochen ist der Schwamm von neugebildetem Gewebe durchwachsen, seine Bestandtheile resorbirt und ein sehr guter Stumpf für das künstliche Auge geschaffen. In einigen Fällen war die Conjunctiva schwer zu vereinigen, einige Nähte rissen aus. Deshalb will Belt in Zukunft erst die gegenüberliegenden Recti, und darüber erst die Conjunctiva vereinigen.

Causation and management of glaucoma.

Dr. Leartus Connor (Detroit): Glaucoma entsteht durch Veränderung des Bindegewebes des Körpers, wodurch auch Verstopfung der Abflusswege des Auges zu Stande kommt oder durch veränderte Secretion, welche die Abflusswege überladet. Die erstere Ursache ergiebt sich durch länger dauernde Wirkung schlechten, d. h. durch Gicht, Rheumatismus, Syphilis, Verdauungsstörungen veränderten Blutes auf das Bindegewebe der Abflusswege, die letztere durch Störungen im Nerven-, Blutgefäss-, Verdauungs- oder Muskelsystem, uncorrigirte Presbyopie, Astigmatismus, Linsenluxation, Mydriatica. Beim Glauc. simplex ist zunächst nur das Bindegewebe des Sehnerven ergriffen. Je nach dem verschieden raschen Eintritt der erwähnten Ursachen kommen die verschiedenen Glaucom-Arten zu Stande. Die Behandlung muss eine den Ursachen entsprechende sein.

Some cases of acute chorioiditis in young adults.

Hiram Woods (Baltimore): 7 Fälle von acuter Chorioiditis. Syphilis war mit Sicherheit auszuschliessen. Vier Frauen, bei dreien von 21, 22 und 27 Jahren trat das Exsudat in der Chorioidea mit Glaskörpertrübungen zusammen auf mit Suppression der Menses, im vierten Fall, jetzt 23 Jahre alt, trat der Anfall zuerst zwischen dem 13. und 15. Jahre auf mit Beginn der Menses, und wiederholte sich zwei Mal während der Menstruation. Die drei andern

Fälle betrafen Männer von 25, 27 und 33 Jahren: der eine litt an Bandwurm, der trotz vielfacher Versuche nicht abgetrieben werden konnte, der zweite an chronischer Dyspepsie und Obstipation. Im dritten Fall liess sich nichts der Art finden.

A case of chloroma.

S. C. Ayres (Cincinnati): Der 7jähr. Knabe wurde wegen Exophthalmus, beiderseits, gebracht. Er war bis auf wiederholte Parotitiden (?) in letzter Zeit gesund gewesen. Er hörte allmählich auch schlechter; man fühlte in der Orbita beiderseits derbe, unelastische Geschwülste. Opticus war blass, S unvermindert, Cornea klar, Conjunctiva injicirt. Temperatur normal, Puls 120. Hirnnerven sonst nicht beschädigt, Muskelkraft der Extremitäten normal, etwas Abmagerung und Schwäche. Unter zunehmendem Exophthalmus mit Hornhauttrübung beiderseits tritt nach ca. 20 Tagen der Tod ein durch Verblutung aus der rechten Conjunctiva. Eine Untersuchung des Blutes, 3 Tage vor dem Tode, hatte keine genügenden Anhaltspunkte ergeben für die Diagnose Leucämie, höchstens für Leucocytose. Das Blut war blass und wässerig; merkliche Zunahme der weissen Elemente, hauptsächlich aus vielkernigen Zellen bestehend, nicht aus kleinen Leucocyten, wie sie für lienale oder myelogene Leucämie charakteristisch sind; eosinophile Zellen waren nicht über 2 %₀ vorhanden. Von den Lymphdrüsen waren nur die des Halses angeschwollen. Die Autopsie ergab die Lymphdrüsen von fester Resistenz, von gleicher Beschaffenheit wie die Geschwulstmasse, welche beide Augenhöhlen ausfüllte, kleine knotige Infiltration über dem rechten Scheitelbein unter dem Periost. Der Tumor der Augenhöhlen erstreckte sich bis zur Fissura sphenoidalis. Er bestand aus kleinen Rundzellen mit auffallend wenig Intercellularsubstanz. Ob man es mit wahrem Sarcom oder mit einem von wahrer Leucämie abhängigen Zustand zu thun hat, ist unentschieden. Die Augen waren sonst unverändert.

Gonorrheal conjunctivitis. — Its treatment.

Louis J. Lautenbach (Philadelphia): Sorgfältige Reinigung des Auges mit 3proc. Wasserstoffsuperoxyd, Höllensteinpinselung und Eisumschläge, bei heftiger Entzündung, ergaben in jedem Falle von Blennorrhoe vollständige Heilung, ohne bleibende Nachtheile.

The use of caustics for epithelioma of the lids.

Frank Trester Smith (Chattanooga): Ein Patient, der wegen Epitheliom des Lides von ziemlicher Ausdehnung operirt werden sollte, liess sich von einem Quacksalber mit einem Aetzmittel behandeln, und stellte sich wieder vor mit völliger Zerstörung der Neubildung und glatter Narbe des Lides. Auf Grund dieses einen zweifelhaften (Recidiv?) Falles räth Smith in manchen Fällen von Lid-Epitheliom Caustica anzuwenden. Im Interesse einer möglichst gründlichen und sicheren Heilung scheint uns dieser Rath nicht gut zu sein.

Report of two cases of excessive hemorrhage after enucleation of the eyeball.

Robert Sattler (Cincinnati): Zwei Fälle von 24 Stunden anhaltender Blutung nach Enucleation, ohne sonstige Disposition zu Blutungen, ein Mal nach Erschöpfung aller Mittel durch heisse antiseptische Tampons gestillt, Orbitalphlegmone, Heilung; im zweiten Falle schliesslich durch Eis zum Stehen gebracht.

Neuburger.

---

15) New York Academy of Medicine. Sitzung vom 15. October 1896. (Med. Record v. 31. October 1896.)

Die Beziehungen von Augenkrankheiten zu Allgemeinkrankheiten. Ueber diesen Gegenstand werden 3 Vorträge gehalten:

J. H. Claiborne sprach über die Wirkungen von Giften aufs Auge. Er beschrieb die Alkohol- und Tabakamblyopie, die Sehstörungen durch Chinin, Schwefelkohlenstoff, Blei, Ergotin, verschiedene Alkaloide, Ptomaine u. dgl.

Charles J. Kipp besprach die Augenerkrankungen bei einigen Infectionskrankheiten, vor allem bei Masern, Scharlach, Pocken und deren verschiedenen Verlauf. Bei Typhus sind während des Fiebers Erkrankungen des Auges, abgesehen von leichter Conjunctivitis, selten, in der Reconvalescenz sind mehrfach auch schwere Störungen beobachtet worden.

Ward A. Holden sprach über die Sehstörungen bei Nervenkrankheiten. Nach Beschreibung der G.F.-Prüfung und deren verschiedenen Abnormitäten wurden zuerst die Erkrankungen des Opticus, dann die des Chiasma und schliesslich der davon central gelegenen Sehbahnen mit ihren einzelnen Symptomen geschildert, wobei u. a. auch die verschiedenen Formen der Halbblindheit und die hemiopische Pupillarreaction Wernicke's kritisch besprochen wurden.

In der Discussion erwähnt Knapp einen Fall einfacher Sehnervenatrophie, bei dem auf einem Auge S zurückkehrte bis zu $^2/_3$; es war die Ursache wahrscheinlich jugendliche Meningitis, — dagegen bei tabischer Atrophie sah er nie Besserung. Er sah auch bei septischer Irido-Chorioiditis S wiederkehren, bei Tabak- und Alkoholmissbrauch nie völlige Blindheit, dagegen zuweilen vorzeitige Presbyopie. Meist haben diese Amblyopen durch Tabak schon im 14. oder 15. Lebensjahre zu rauchen begonnen. Joseph Collins sah eine Geschwulst des Aquaeductus Sylvii, colossalen internen Hydrophthalmus mit Druck aufs Chiasma ohne Sehstörung bis auf wenige Tage vor dem Tode. T. M. Pooley beobachtete bei seinen Fällen von Chinin-Amblyopie ein verhältnissmässig gutes centrales Sehen, dagegen die Grenzen des G.F. betroffen. Accomodationsstörungen beobachtete er beim Tragen von Belladonna-Pflaster und bei Morphium. Septische Iridochorioiditis sah er stets mit Erblindung endigen. William Leszynski spricht über einen Fall hemiopischer Pupillarreaction, Amblyopie durch Kohlengas sei durch kleine centrale Blutungen zu erklären. Neuburger.

---

16) Section on Ophthalmology, College of Physicians of Philadelphia.

Sitzung vom 17. März 1896.

(S. A. Charles A. Oliver, Schriftführer.)

George C. Harlan stellte einen traumatischen Enophthalmus vor. Der 5jährige Knabe war vor 5 Monaten durch einen Hornstoss eines Stieres verwundet worden, die rechte Wange, Schläfe und Unterlid wurden zerrissen, der untere Orbitalrand gebrochen. Es bestand völlige Ptosis, anfangs auch Orbitalcellulitis. Die rechte Cornea ist 5 mm nach rückwärts gelagert gegenüber der linken; die Ptosis ist durch diese Rücklagerung und Fehlen einer Lidstütze wesentlich hervorgebracht; beim Blick geradeaus ist die Lidspalte 5—6 mm weit. Trotz bedeutender Beweglichkeitsstörung kann Diplopie nicht entdeckt werden. Vollständige Unmöglichkeit, über die Horizontale hinaus nach oben zu sehen. — George Friebis sprach über seinen vor 9 Jahren beobachteten Fall, der vollständig heilte.



Francis M. Perkins demonstrirte eine Netzhautablösung bei hochgradiger Myopie.

Charles A. Oliver sprach über Ciliarstaphylom und Sehnervenaushöhlung nach traumatischer Cataract bei einem 4jährigen Knaben. Dieses complicirte Secundärglaucom konnte von Anfang bis zu Ende genau beobachtet werden. Ungleich ähnlichen Fällen von plötzlicher Verstopfung der Lymphcirculation bestand hier von Anfang an als ungewöhnliche Erscheinung eine Netzhautablösung; der Zustand des Glaskörpers und die Beschaffenheit seiner Trübungen liessen zusammen mit der Anamnese eine vorausgegangene Blutung vermuten; schliesslich bestand noch leichte Iridocyclitis. Andererseits zeigten die zunehmende G.F.-Beschränkung, die allmähliche Ausdehnung des Bulbus und die Hervorwölbungen der Ciliargegend, zusammen mit der charakteristischen Sehnervenaushöhlung, der theilweisen Wiederanlegung der Ablösung und der dauernden Spannungserhöhung, dass auch jugendliche Augen unter Umständen dauerndem intraocularem Druck unterliegen. Die therapeutischen Fragen will Vortr. ein andermal besprechen.

George E. de Schweinitz beschreibt eine ungewöhnliche Macularaffection nach Iritis. 8 Monate nach seröser Iritis, die mit fast normaler Sehschärfe geheilt war, kommt die 50jährige Pat. mit der Klage, sie sähe einen tellerförmigen schwarzen Fleck mit grünem Rande. S = Fingerzählen excentr., absolutes centrales Scotom. O: ovaler röthlicher Fleck genau in der Macula, anscheinend eine Blutung mit einigen weissen Fleckchen im Centrum.

Oliver zeigt eine Wasserfarben-Skizze, von Miss Margaretha Washington gezeichnet, einer ungewöhnlichen submacularen Blutung mit einigen seltsamen Lymphextravasaten in der Retina bei einer 65jährigen, sonst gesunden Frau, an der vor 2 Monaten erfolgreich und leicht Cataractextraction gemacht worden war.

de Schweinitz beschreibt die Krankengeschichte eines Patienten, der an Einwärtsschielen L und hochgradiger Myopie leidet. O: hintere Polarcataract; zahlreiche feine Glaskörpertrübungen, Sehnerv horizontal oval, grünlich grau, eingebettet in eine sehr grosse Masse markhaltiger Fasern, die den Hauptgefässen folgten bis zur Peripherie, nach allen Richtungen fast, weniger nach innen und nasal. Eine kleine Stelle im Centrum war frei, zeigte aber choroidale Veränderungen. Nasenwärts vom Fixirpunkt in einem ganz kleinen Bezirk wurden weisse Objecte dunkel gesehen; sonst war die ganze nasale Seite und der Fixierpunkt des G.F. verloren gegangen. Farben wurden temporal wahrgenommen (Skizze von Marg. Washington). — Alexander Randall zeigt ein Präparat, bei dem in der Maculargegend ein isolirter Fleck markhaltiger Fasern war, Oliver eine Zeichnung, bei der vom Sehnervenrande aus zwei kometenschweifartige Fortsätze längs der Hauptgefässe sich hinzogen.

James Thorington, als Gast, demonstrirt einen Asbest-Cylinder für die Augenspiegellampe (schon an anderer Stelle refer.) und eine neue Form perimetrischer Linsen, welche es ermöglichen, nach allen Richtungen des G.F. unbehindert durch sie hindurchzusehen; die Nachtheile ihres grösseren Gewichts, welche sie für Starbrillen und hochgradige Myopie ungeeignet macht, und ungewöhnlichen Aussehens würden durch die Vortheile überwogen.

Oliver demonstrirt unter vergleichend-physiologischen Bemerkungen Präparate von Augen von Fischen, Reptilien, Vögeln, Vierfüsslern und Menschen.

Sitzung vom 26. October 1896.

(S. A. von Howard F. Hansell, Schriftführer.)

John T. Carpenter stellte einen Fall von geheilter einseitiger (L) Neuritis optica vor. Eine Ursache war bei der 15jährigen Pat. nicht festzustellen. Unter Jodkali wurde die beträchtlich herabgesetzte S in 3 Monaten wieder normal, kein Scotom mehr nachzuweisen. Der Sehnerv jedoch blieb blass, die Arterien etwas verengt und an der Seite der neuroretinalen Läsion blieb etwas Gefässhervorragung von der Retina in den Glaskörper hinein zurück. — In der Discussion berichtet de Schweinitz über zwei ähnliche Fälle; in einem, der auf rheumatischer Ursache beruhte, war noch 8 Jahre später auf dem 2. Auge keine Neuritis eingetreten, entgegen der von Hirschberg beschriebenen, in welchem früher oder später auf dem 2. Auge gleichfalls Neuritis sich einstellte. Der 2. Fall betraf eine Schriftsetzerin, möglicher Weise durch Metallvergiftung erzeugt.[1] Ein weiterer Fall, auf Chlorose beruhend, heilte unter Eisenbehandlung. G. Oram Ring erinnert an 2, früher von ihm schon besprochene Fälle. S. D. Risley erwähnt einen Fall, der grosse Aehnlichkeit mit Stauungspapille (+ 6 D) hatte, einen weiteren auf Malaria beruhenden, der mit normaler centraler Sehschärfe, aber Ausfall eines G.F.-Quadranten heilte. William Thomson beobachtete bei einem sehr alten Manne, den er an Choroiditis disseminata behandelte, eine Neuritis, die er auf vernachlässigte Ozaena zurückführte, und unter Behandlung der Nase und Quecksilbereinreibungen zur Wiederherstellung brachte. B. A. Randall sah einen ähnlichen Fall in Folge Eiterung der hinteren Siebbeinzellen.

Charles A. Oliver stellte einen Fall vor von wahrscheinlicher intraocularer Geschwulst im Anfangsstadium bei einem 56jährigen. Schmerzlos und ohne Entzündung war S im Laufe von 18 Monaten allmählich gesunken auf $^5/_{40}$ excentr.; entsprechend dem Gesichtsfeldausfall zeigt der Augenspiegel eine scharf begrenzte, auf einer Seite steil, auf der andern allmählich abfallende Netzhautablösung. T nicht erhöht. Mit der Operation soll bis zur Sicherstellung der Diagnose gewartet werden. — Randall zeigte das seltene Präparat einer intraocularen Geschwulst ohne Netzhautablösung.

Edward Jackson macht Mittheilung über zwei praktische Gesichtspunkte bezüglich des Cornealreflexes. Das Spiegelbild der Lampe, welches entsteht durch die vom Rande des Sehloches im Augenspiegel ausgehenden und von der Hornhaut durch das Sehloch hindurch zurückgeworfenen Strahlen, wird stets in der Richtung des Krümmungsmittelpunktes der Hornhaut gesehen. Bei Bewegungen des Auges sowohl des Untersuchten als auch des Untersuchers bewegt sich daher das Reflexbildchen genau so, wie sich eine Trübung bewegen würde, die im Krümmungscentrum der Hornhaut sitzen würde, d. h. ca. $1^1/_2$ mm hinter dem hinteren Linsenpol. Man kann daher durch Vergleichung der Bewegung derartiger Trübungen mit denen des Reflexbildes die Entfernung derselben vom Hornhautscheitel bestimmen, da man die Hornhautmaasse durch das Ophthalmometer erfahren kann. Dieses Reflexbild stört aber sehr im aufrechten Bild namentlich bei enger Pupille, es wird aber um so kleiner, je kleiner die Spiegeldurchbohrung ist; diese sollte daher höchstens 2 mm Durchmesser haben. — Thomson gebrauchte aus letzterem Grunde keine runde, sondern eine schlitzförmige (9—10 mm lange, 1 mm breite) Durchbohrung, in letzterer Zeit aber wieder mit Vortheil Jackson's Spiegel.

[1] Jugendl. Neuritis ist öfters Bleivergiftung, bei Malern. H.

B. Alex. Randall spricht über die Beziehungen der Rhinitis zu den Phlyctänen und die sich daraus ergebenden therapeutischen Consequenzen. Hyperämie und Hypersecretion der Nasenschleimhaut werden viel häufiger gefunden als Eczem oder andere Begleiterscheinungen, und Nasenbehandlung allein führt oft sicherer als jede Localbehandlung zum Ziel. Er empfiehlt Calomeleinblasung in die Nase, man kann dann ohne Gefahr die Gaumenbögen und Pharynx einer wirksamen Jodpinselung unterziehen. Oft führt schon einfache Nasenspülung mit Alkalien oder Oel zum Ziel. — In der Discussion erwähnt Ring, dass er schon seit 2 Jahren alle Fälle phlyctänulärer Conjunctivitis vom Nasenarzt untersuchen lässt. Auch Risley ist mit der rhinologischen Behandlung hartnäckiger Fälle sehr zufrieden, desgleichen de Schweinitz.

Risley spricht kurz über fehlerhafte Muschelbrillen. Er untersuchte ein Dutzend solcher in Originalverpackung und fand sie alle theils cylindrisch, theils cylindrisch-prismatisch; er giebt genau die gefundenen Werthe an. Dass solche Schutzgläser bei entzündeten oder anders astigmatischen Augen grosse Beschwerden hervorrufen können, ist einleuchtend, wie auch R. selbst eine derartige Beobachtung machte. Daher sind Plan-Schutzgläser vorzuziehen. — William F. Norris stimmt diesen Ausführungen bei. Ring fand unter ca. 50 Messungen, dass die Muschelgläser ohne Ausnahme leicht concav-cylindrisch wären.

Neuburger.

---

17) Moskauer ärztlicher Zirkel. (Wjest. oftalm. 1896.)

Sitzung vom 10. Januar 1895.

Logetschnikow stellte eine Pat. vor, der im Jahre 1886 eine haselnussgrosse Geschwulst der rechten Orbita, die das rechte Auge stark dislocirt und eine Ptosis verursacht hatte, entfernt wurde. 1894 musste die Operation eines Recidivs wegen wiederholt werden. Die etwas pigmentirten Tumormassen reichten bis zum Augennerv, während der Operation musste die Sehne des Musc. obl. sup. durchschnitten werden. Es entstand ein geringer Strabismus divergens et sursum vergens, sonst blieb das rechte Auge vollständig normal, S gut.

Die mikroskopische Untersuchung hat ein Fibroangioma ergeben.

Golowin machte eine Mittheilung über die dislocatio glandularum lacrymalium spontanea, ihre Pathologie und operative Behandlung. — Es handelt sich um einen 18jähr. Gymnasiasten, bei dem die Haut beider Oberlider sehr welk und gedehnt war. Es hatten sich dadurch Falten gebildet, die sich am äusseren Augenwinkel verbreiteten, und den freien Lidrand, zum Theil auch die Cornea überdeckt hatten. Die Falten waren beweglich, liessen sich ausgleichen und enthielten einen bohnenförmigen harten, etwa $1^1/_2$ cm langen Körper, in dem bloss die dislocirten Thränendrüsen erkennbar waren. Die Hautfalten entstellten den Pat. und waren ihm hinderlich beim Arbeiten. G. excidirte ovale Stücke der Haut an beiden Lidern, links wurde die Thränendrüse fast ganz entfernt, rechts unter den Orbitalrand gebracht und an ihrer normalen Stelle angenäht. Die mikroskopische Untersuchung der exstirpirten Drüse hat eine ausgesprochene interstitielle Entzündung mit Degeneration der Epithelien einiger Acini ergeben.

Prawonad und Fedorow sahen den Pat. einige Zeit nach der Operation; die Falten waren wieder erschienen, auch liess sich rechts die heruntergetretene Thränendrüse durchfühlen, die Entstellung war aber nicht so stark, wie vor der Operation.

Logetschnikow hält die operativen Eingriffe des Ref. für nicht motivirt, die Entfernung einer Thränendrüse ist für das Auge nicht ganz indifferent und war in diesem Falle nicht nothwendig, die Fixation der anderen Drüse konnte eine Verstärkung der interstitiellen Entzündung nach sich ziehen.

Golowin hebt aus der Anamnese hervor, dass der Beginn des Leidens seit einer vor 3 Jahren überstandenen Parotitis epid. datirt. Wahrscheinlich entzündeten sich dann die Thränendrüsen, senkten sich in Folge ihrer Schwere und zogen die Haut mit. Einige Monate nach der Operation befand sich die fixirte Drüse noch in normaler Lage.

Ewetzki meint, dass die Thränendrüsen durch eine Oeffnung in der Fascia orbitalis — ohne besondere Kapsel — durchgetreten waren, den Fettgewebe analog bei Ptosis adiposa.

Adelheim demonstrirte einen Pat. mit einem angeborenen Colobom des Sehnerven o. d. Trotz dieser Anomalie sah der Pat. mit dem rechten Auge ebenso gut wie mit dem linken. V. o. d. = 0,6, o. v. = 0,8.

Sitzung vom 21. Februar 1895.

Fedorow demonstrirte ein mikroskopisches Präparat einer normalen Conjunctiva, in dem ein echter Follikel zu sehen war und machte eine Mittheilung „Ueber die Balgdrüsen (sogen. Manz'schen) in der normalen Conjunctiva der Menschen". (Centralbl. f. prakt. Augenheilkunde. 1895. IX.)

Ewetzki demonstrirte folgende mikroskopische Präparate: 1. Melanosarcoma corpor. ciliar. (das Auge wurde von Krjukow enucleirt); 2. Epithelioma melanoticum planum der Haut und der Conj. palpebr. infer. (operirt von Dr. Talko). 3. Symmetrisches Lymphom der Hornhaut (von Dr. Radswitzki).

Sitzung vom 7. März 1895.

Logetschnikow referirte über zwei Fälle von Embolia art. centr. retinae. Der erste betraf einen 45jähr. Mann, S nur Lichtschein; es wurde eine Sclerotomie gemacht, Eserin und Pilocarpin subcutan, später Jodkali und subcutan Strychnin-Injectionen, nach 3 Wochen Fingerzählen in 10', auch der ophthalmoskopische Befund besserte sich bedeutend. Der zweite Fall: 54jähr. Frau mit Vitium cordis. S = Handbewegungen, Iridectomie, Scopolamin — horizontale Lage, nach 3 Wochen Fingerzählen in 11', dann weitere Besserung bis 16'. Auf Grund dieser sowie mehrerer anderer Fälle hält Vortr. die Therapie der Embolia art. centr. ret. für viel erfolgreicher, als sie bis jetzt in den meisten Lehrbüchern bezeichnet wurde.

Czesmolow machte eine Mittheilung über einen Fall von hyaliner Degeneration der Conjunctiva. (Veröffentlicht im Wratsch. 1895. Nr. 41.)

Sitzung vom 11. April 1895.

Golowin demonstrirte einen Pat. mit Empyema sinus frontalis. Prowossud stellte einen Pat. vor, dem ein Stück Oberarmhaut transplantirt wurde auf eine granulirende Fläche des Oberlides, es heilte gut an. Adelheim demonstrirte eine Pat., der er vor 3 Jahren wegen progressiver Myopie beide Linsen extrahirt hat; am linken Auge war eine secundäre Cataract entstanden, die discidirt werden musste. S o. d. seit der Operation unverändert; S o. s. mit — 1,0 cyl. Axe hor. = $^3/_{10}$. Myopie jetzt stationär, Glaskörpertrübungen abgenommen. Pat. ist seit der Operation arbeitsfähig, hat keine Beschwerden und ist mit dem Erfolg sehr zufrieden.



Ewetzki: Ueber Sclerom der Conj. palpebr. mit Demonstration mikroskopischer Präparate. (Veröffentlicht im Wratsch. 1895. Nr. 32 u. 33.)

Radswitzki: Ueber Diffusion von Sublimat aus dem Conjunctivalsack in den Bulbus. — Lebenden Kaninchen wurde ein Theil des Epithels der Cornea abgeschabt und 25—30 Minuten lang der Conjunctivalsack und Cornea einer permanenten Irrigation mit einer Sublimatlösung (1:5000) unterworfen. Nach der Enucleation wurde in den Augen nach der Schneider'schen Methode Hg nachgewiesen. Wurden Cornea und Kammerwasser und Glaskörper besonders untersucht, so konnte man nur in der ersten Portion Hg finden. Bei einer Irrigation von 50 Minuten waren auch Spuren von Hg im Glaskörper; die Hg-Menge stieg, wenn man das Thier noch 50 Minuten nach der Irrigation am Leben liess. Zum Hg-Nachweis überhaupt war eine Irrigation von 7 Minuten minimun nöthig. Bei lebenden Thieren mit nicht lädirtem Cornealepithel, ebenso wie bei enucleïrten Augen, diffundirt das Sublimat viel langsamer. Bei Hunden ist eine doppelt so lange Irrigation nöthig, wie bei Kaninchen.

Sitzung vom 25. April 1895.

Prawonad demonstrirte einen Kranken, dem er wegen Xerosis corneae die Lider bis auf eine $^3/_4$ cm lange Spalte vernäht hat. Die Sehschärfe besserte sich bedeutend. Pat. konnte Finger in 6′ zählen.

Sitzung vom 29. September 1895.

Ewetzki: Ueber Actinomycosis des Thränencanälchens, mit Demonstration mikroskopischer Präparate. (Veröffentlicht in Med. Obosrienie. 1895. Nr. 23.)

Liutkiewicz demonstrirte einen Pat., der am 5./IX. 1895 vom Blitz getroffen wurde. Ausser einer schnell vorübergegangenen Parese einiger Finger der linken Hand bot das linke Auge das Bild einer Iritis; grosse Lichtscheu, Thränenfluss, Conjunctiva hyperämisch, Iris verfärbt, Pupille stecknadelkopfgross. Nach Einträufelung von Atropin erweiterte sich die Pupille. Augenhintergrund: unbedeutende Hyperämie d. p. n. o. und Erweiterung der Venen, sonst normal. Die Linse in den äusseren Partien etwas getrübt, Cataracta incipiens; die Trübung schwand aber am nächsten Tag. Thränenfluss, Lichtscheu und Neigung der Pupille zur Verengung blieb noch längere Zeit; nach einem Monat konnte Pat. mit einer dunklen Brille an trüben Tagen ziemlich gut sehen.

Sitzung vom 10. October 1895.

Adelheim: Ein Fall von doppelseitiger Mucocele labyrinthi ethmoidalis. (S. Referat unter Journal-Uebersicht.)

Krjukow glaubt, dass das Leiden in Folge des eitrigen Inhalts der Höhle als ein gewöhnliches Empyem des Cavum ethmoidale angesehen werden kann.

Liutkiewicz: Ueber die Thätigkeit der ophthalmologischen fliegenden Colonne im Dankowschen Kreis, Gouvernement Riasan, im Sommer 1895. Im Ganzen waren 1336 Kranke; das Trachom ist in jener Gegend nicht besonders verbreitet, etwa 4 % aller Kranken. Unheilbar Blinde 12 %: 54 erblindeten an Keratitis, 43 an luetischen Veränderungen des Augenhintergrundes, 42 an Glaucom und nur 6 an Trachom. Grössere Operationen wurden 209 ausgeführt, darunter 75 Cataract-Extractionen und 71 Iridectomien.

Sitzung vom 17. November 1895.

Golowin: Ueber Mucocele labyrinthi ethmoidalis.

Der 20jähr. Pat. wurde mit einer runden fluctuirenden Geschwulst unter dem Ligam. palp. intern. der rechten Seite in die Augenklinik aufgenommen. Der Tumor entwickelte sich allmählich in 5 Jahren, Bulbus dislocirt nach aussen und vorne, Beweglichkeit erhalten, Lidspalte eng. Thränennasengang durchgängig. Die mittlere Nasenmuschel liegt der Zwischenwand an, hat eine normale Schleimhaut. Der Tumor mit der Orbitalwand verwachsen. Bei der Operation war es unmöglich, die Geschwulst von der knöchernen Wand abzulösen, die Cyste wurde angeschnitten und entleerte eine rahmähnliche Flüssigkeit. Am unteren Rand der Lamina papiracea konnte man mit dem Finger einen 2 cm langen überhäuteten Defect im Knochen abtasten, der mit der Sonde leicht perforirt wurde. Der grösste Theil der Cyste wurde excidirt, durch die perforirte Stelle ein Drain in die Nase durchgeführt und vernäht. Nach 2 Wochen hörte die Secretion fast auf. Im flüssigen Inhalt der Cyste wurde Flimmerepithel nachgewiesen. Die excidirte Wand hatte eine schleimhautähnliche Structur und war von Cylinderepithel ausgekleidet.

Adelheim meint, dass man in solchen Fällen bestrebt sein muss, den ganzen Sack zu excidiren, sonst könnte ein Recidiv entstehen.

Gonczarow demonstrirte einen Fall von Retinitis albuminurica mit Veränderungen in der Gegend der Macula lutea, die zur selben Kategorie gehörten, welche von Nuël in der letzten Lieferung des Archives d'Ophtalmologie 1895 beschrieben wurden.

Sitzung vom 7. December 1895.

Lawrentjew machte eine Mittheilung: Ueber Anwendung pantoskopischer Brillen.

Berenstein.

---

18) V. Congress der russ. Aerzte in St. Petersburg (ophthalmologische Section) am 30. December 1893.

Die Untersuchungsmethode des differentialen und integralen Sehens[1] von K. Noiszewski.

Alle sogenannten Proben der Sehschärfe können in zwei Kategorien eingetheilt werden. Zur ersten gehört das Erkennen der Buchstaben und Gegenstände von verschiedenem Aeusseren im Allgemeinen.

Zur zweiten das Zählen der Punkte, Striche, Vierecke und Gegenstände von gleichem Aeusseren im Allgemeinen.

Einige Ophthalmologen ziehen die Untersuchung durch Punkte, andere durch Buchstaben vor.

Am 10. August 1893 schickte mir Dr. Ph. Steffer aus Disna eine 17jährige Kranke, Fräulein D. Die Kranke, eine gebildete Person, klagte, dass sie trotz einer grossen Anlage zur Musik nicht von Noten spielen kann, weil sie nicht sieht, ob die einzelnen Noten auf oder unter der Linie sich befinden.

Die objektive Untersuchung zeigt, dass die Kranke eine normale Sehschärfe besitzt, nämlich $^6/_6$ Snellen's und mit Leichtigkeit No. 1 Jaeger's liest,

---

[1] Noiszewski, Gaz. Lekarski. 12. Mai 1894.



doch kann sie die Punkte der Burchardt'schen Tafel nicht zählen, so weit, dass im Betreffe der Punkte ihre Sehschärfe geringer als $^1/_{60}$ Burchardt's ist. Einen sonderbaren Eindruck macht die Kranke, wenn sie sechs Meter weit die kleinen Zahlzeichen 5, 7, 9 leicht liest und 1 m weit die ersten fünf grossen Punkte der Burchardt'schen Tafel nicht zählen kann. —

Augenmuskeln functioniren ganz normal, der Perimeter weist eine unbedeutende Sehfeldverengerung der beiden Retina, aber keine hemianoptische Erscheinungen.

Es ist wahr, dass schon Exner, Fuerstner und Andere solche Sehstörungen erwähnen, doch waren diese nicht so typisch und die Autoren nannten sie nur eigenthümliche Sehstörungen (Exner, Untersuchungen über die Localisation der Function in der Grosshirnrinde des Menschen 1881. S. 102).

Diese Sehstörungen entstehen, weil die Kranken nicht im Stande sind, den Zwischenraum zwischen den Punkten abzumessen, d. h. sie sehen nicht den Winkel zwischen zwei aufeinanderfolgenden Blicken. Diese Krankheit kann man Gonoanopsie d. h. Nichtsehen des Zwischenraumes zwischen zwei Sehaxenfixationen nennen.

Auf Grundlage der vorgeführten Thatsachen muss man zwei Methoden der Sehschärfenuntersuchung unterscheiden: differentiale und integrale.

An anderer Stelle[1] habe ich das Sehen des Zwischenraumes im Vergleich mit dem Fühlen desselben auf der Haut untersucht, jetzt habe ich Tafeln zur Untersuchung des differentialen Sehens zusammengestellt. In diesen Tafeln habe ich nicht nur auf die Zeichen selbst, sondern auch auf die Zwischenräume zwischen denselben meine Aufmerksamkeit gerichtet. Die Untersuchung besteht darin, dass man den Untersuchten frägt, ob er zwei oder einen Punkt sieht, von kleinsten Zwischenräumen angefangen. Als kleinsten Zwischenraum habe ich 1 mm gewählt . . . . Die Schärfe des Differentialsehens wird durch die Entfernung aus welcher man noch die zwei Punkte unterscheiden kann bestimmt.

V Diff. = Entfernung zwischen zwei objectiven Punkten durch die, im Verhältniss zur Entfernung, zwischen den objectiven Punkten und dem untersuchten Auge.

Da mich meine zahlreichen Untersuchungen überzeugt haben, dass bei normaler Sehschärfe aus der Entfernung von 3 m die Zwischenräume von 1 mm noch deutlich zu erkennen waren, so bezeichnete ich das Sehen der Zwischenräume von 1 mm aus der Entfernung von 3 m mit 3.

Also V Diff. = $^3/_3$ = 1 mm.

2 Mal schwächerer V Diff. = $^6/_3$ = 2 mm.

---

[1] Der Topothermoästhesiometer. Centralbl. f. Nervenheilkunde und Psychiatrie. XIV. Jahrg. II. Januar 1891.



Referate, Uebersetzungen, Auszüge.

1) **Ueber Filaria loa Guyot im Auge des Menschen,** von H. Ludwig und Th. Saemisch. (Zeitschr. f. wissensch. Zoologie. Bd. LX. 1895.)

Am 14. August 1895 wurde mir der Afrikareisende Herr v. Sz.-R. zugeführt, an dessen bis dahin vollkommen gesundem linken Auge sich seit dem Tage vorher höchst eigenthümliche Veränderungen gezeigt hatten.

Unter dem temporalen Abschnitte der mässig injicirten Conjunctiva bulbi sah ich ein wurmähnliches Gebilde von etwa 4—5 cm Länge, cylindrischer Form und einem Durchmesser von anscheinend 1 mm ausserordentlich lebhafte Bewegungen ausführen. Bald näherte sich das schlangenartige Gebilde mehr dem Hornhautrande, bald mehr der äquatoriellen Zone, immer blieb es im subconjunctivalen Raume in seiner Vollständigkeit sichtbar, ohne auch nur für einen Augenblick regungslos zu werden.

So wurde denn auch sofort zu der Entfernung desselben geschritten.

Ich erhob zunächst in der unmittelbaren Nähe des mittleren Abschnittes des Gebildes die Conjunctiva in eine Falte, incidirte dieselbe, führte darauf ein kleines Schielhäkchen unter den Wurm und zog diesen sehr langsam und vorsichtig heraus.

Noch am Nachmittage desselben Tages eilte ich zu meinem verehrten Freunde Prof. Ludwig, der, freudig überrascht, in dem ihm übergebenen Entozoon eine Filaria loa erkannte. Ihm konnte ich auch vorläufig schon mittheilen, dass der bisherige Besitzer und Träger des Parasiten vor einigen Jahren längere Zeit an der Westküste von Afrika zugebracht hatte (Goldküste, Kamerun, Fernando Póo und Gabun). Der letzte Aufenthalt des Herrn v. Sz.-R. an der Westküste von Afrika fällt somit in das Jahr 1891.

Th. Saemisch.

Der mir von meinem verehrten Freunde und Collegen übergebene Wurm war bereits von ihm in schwachem Alcohol abgetödtet und wurde dann von mir in 50- und weiter in 70procentigem Alcohol conservirt.

Der Erhaltungszustand war ein vorzüglicher.

An vier Stellen hat das Exemplar (Fig. 1), wahrscheinlich durch zu starke Knickungen bei Gelegenheit der Extraction, Risse seiner Körperwand erfahren, durch welche grössere und kleinere Schlingen seiner Eingeweide frei zu Tage getreten sind.

Die Farbe des conservirten Thieres (Fig. 1) ist eine gleichmässig bleiche, gelblichweisse. Die Körperwand ist zwar undurchsichtig, liess aber doch bei Betrachtung unter der Lupe die Lage der Seitenlinien deutlich erkennen. Das ganze Thier hat eine Länge von 41 mm und eine Dicke von 0,5 mm.[1] Es gleicht in seinem Gesammtaussehen einem Stücke einer dünnen Violinsaite. Das Vorderende ist nur sehr wenig verjüngt und endigt glatt abgerundet; das Hinterende ist viel stärker verjüngt, stumpf zugespitzt und in der Medianebene

[1] Die etwas grösseren Maasse, die mein Herr College oben für das in situ beobachtete Thier angiebt, beruhen nicht auf genauer Messung und erklären sich wohl auch zum Theil durch den Umstand, dass das Thier durch eine gebogene und dadurch das Bild verzerrende Membran beobachtet wurde; zum anderen Theile wird aber auch die Conservirung in Alkohol und der Austritt von Eingeweideschlingen die Maasse etwas verändert haben.

leicht hakenförmig gebogen. Eine deutliche Querringelung liess sich auf dem Vorderende nicht bemerken, wohl aber auf dem mittleren und hinteren Leibesabschnitte.

Für die weitere Untersuchung wurde sowohl das Vorderende als auch das Hinterende in einer Länge von je 3 mm abgetrennt und ebenso wie abgetrennte Stücke der heraushängenden Eingeweideschlingen durch verdünntes Glycerin aufgehellt. Auch der Rumpf wurde schliesslich in derselben Weise behandelt.

Eine Bewaffnung des genau terminal gelegenen Mundes ist nicht vorhanden. Weder in der Seitenansicht noch in der Vorderansicht des Mundendes liess sich irgend etwas von Mund-Papillen wahrnehmen. Die winzige Mundöffnung führt in einen dickwandigen muskulösen Pharynx, dessen glattwandiges Lumen sehr eng ist. Kleine Stücke des Darmes waren an den drei hinteren Bruchstellen herausgetreten. Da dieselben mit hellen klumpigen Massen aufgenommener Nahrung erfüllt sind, so darf man daraus wohl schliessen, dass der Darm unseres Thieres seine Function nicht eingestellt hatte, sondern noch in voller Thätigkeit war. An dem aufgehellten Rumpfe liess sich der Darm neben den Genitalschläuchen durch die ganze Länge des Thieres bis in die Gegend des abgeschnittenen Hinterendes verfolgen. Indessen konnte ich die Afteröffnung nicht mit wünschenswerther Sicherheit auffinden.




Fig. 1.

Der ganze Wurm in dem Zustande, in dem er zur Untersuchung gelangte. An vier Stellen sind Eingeweideschlingen aus Rissstellen der Körperwand hervorgetreten.

a Vorderende, *b* Hinterende, *v* Vagina. Vergr. 4 : 1.

Die Cuticula überzieht den ganzen Körper als eine glashelle, verhältnissmässig dicke und sehr widerstandsfähige Lage. Auf dem Vorderstücke des Körpers mass ich ihre Dicke zu 0,018 mm; auf dem vordersten Ende. in der Umgebung des Mundes, verdünnt sie sich bis auf 0,007 mm. Auf dem mittleren Körperabschnitte behält sie ihre Dicke bei. Auf dem hinteren Körperabschnitte ist sie nur noch 0,014 mm dick und misst schliesslich auf der äussersten Schwanzspitze wie am Munde nur noch 0,007 mm. Auf dem Vorderstücke des Körpers erscheint sie fast vollkommen glatt; wenigstens lässt sie hier nichts von den Querringelungen erkennen, die von der vordersten Bruchstelle an nach hinten in unregelmässigen Abständen von 0,08 — 0,1 mm aufeinanderfolgen. Hinter der hintersten Bruchstelle folgen die Ringel dichter

aufeinander, in Abständen von 0,04—0,05 mm, fangen dann aber an zu verstreichen, so dass sie auf dem letzten Abschnitte des Thieres (Fig. 2) ganz fehlen. Ausserdem trifft man aber auch auf Andeutungen einer ganz feinen, sehr dichten Längs- und Querstreifung der Cuticula; jene bemerkte ich auf dem Vorderende, diese auf dem Hinterende. Besonders bemerkenswerth sind zahlreiche wärzchenförmige Erhebungen der Cuticula, die nur auf den drei vordersten Millimetern des Thieres ganz zu fehlen scheinen. Schon auf dem vierten Millimeter treten sie vereinzelt auf und werden nach hinten, wo sie sich bis zur Schwanzspitze (Fig. 2) verfolgen lassen, immer häufiger.

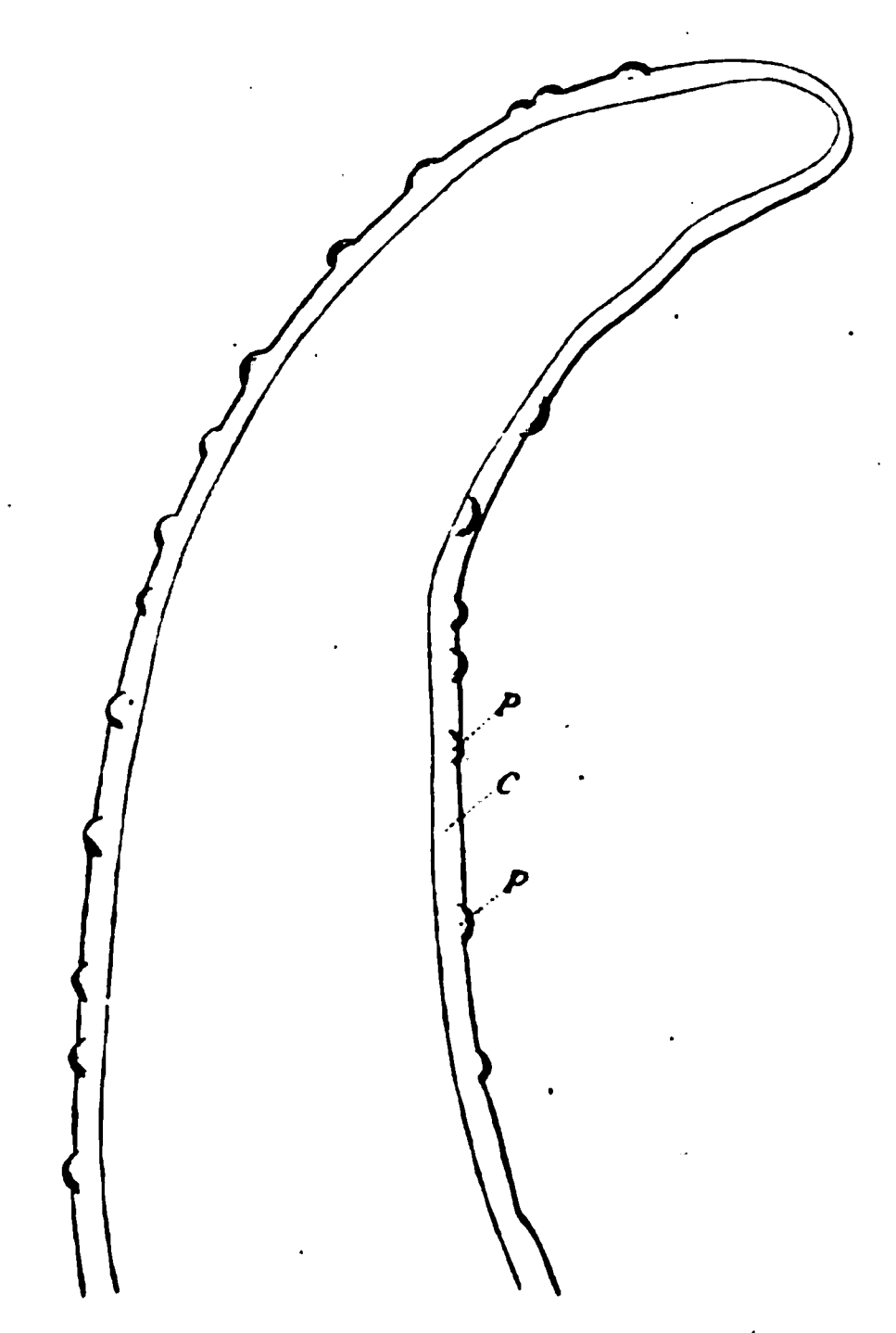


Fig. 2.
Umriss des Hinterendes in der Seitenansicht.
C Cuticula, *P* Papillen derselben.
Vergr. 95 : 1.

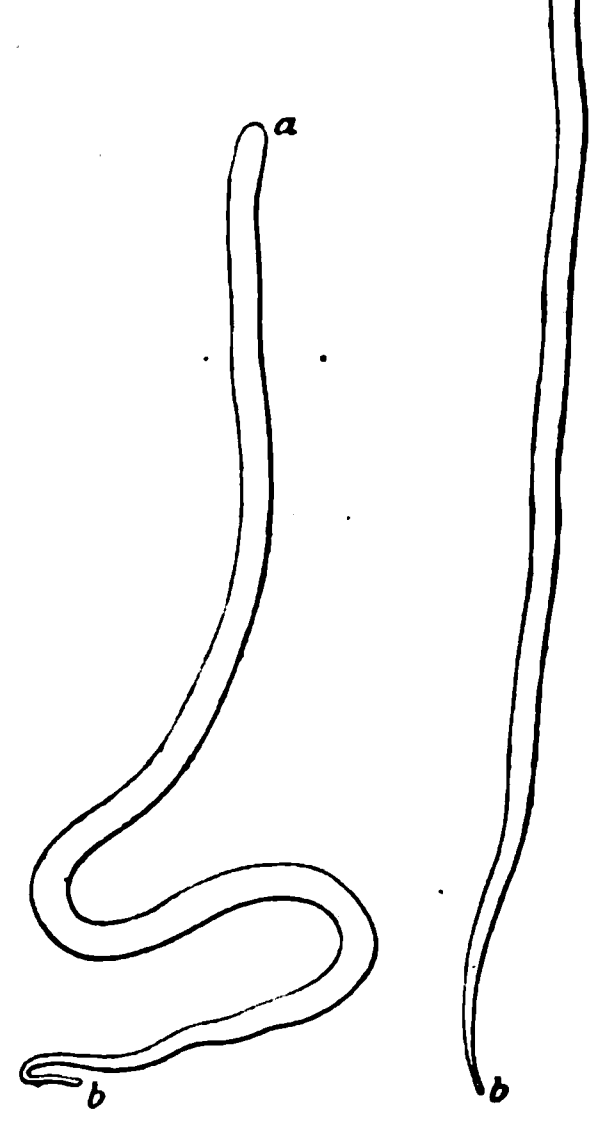


Fig. 3. Fig. 4.
Zwei einem Uterus entnommene, fertige und ausgeschlüpfte Larven, im Umriss gezeichnet.
a Vorderende, *b* Hinterende.
Vergr. 355 : 1.

Um in den übrigen Bau der Körperwand wenigstens einen Einblick zu erhalten, trennte ich von dem abgelösten Vorderstücke das hintere Drittel; also den drittvordersten Millimeter des ganzen Thieres, ab. Der Länge nach gespalten, dann ausgebreitet und von der Innenseite betrachtet, liess dasselbe sofort erkennen, dass unser Wurm zu den Cölomyariern gehört. Das Präparat erinnert sehr an die Bilharz'sche Abbildung der Körperwand von Dracunculus medinensis, die Leuckart in seinem Parasitenwerke (II. Bd. 1876, p. 654) veröffentlicht hat; doch sind die Seitenfelder verhältnissmässig schmäler und die

Muskelfelder entsprechend breiter. Die Kerne der Muskelzellen messen 0,014 bis 0,018 mm und haben ein 0,0036 mm grosses, stark glänzendes Kernkörperchen. Die Seitenfelder haben in dem vorliegenden vorderen Körperstücke eine Breite

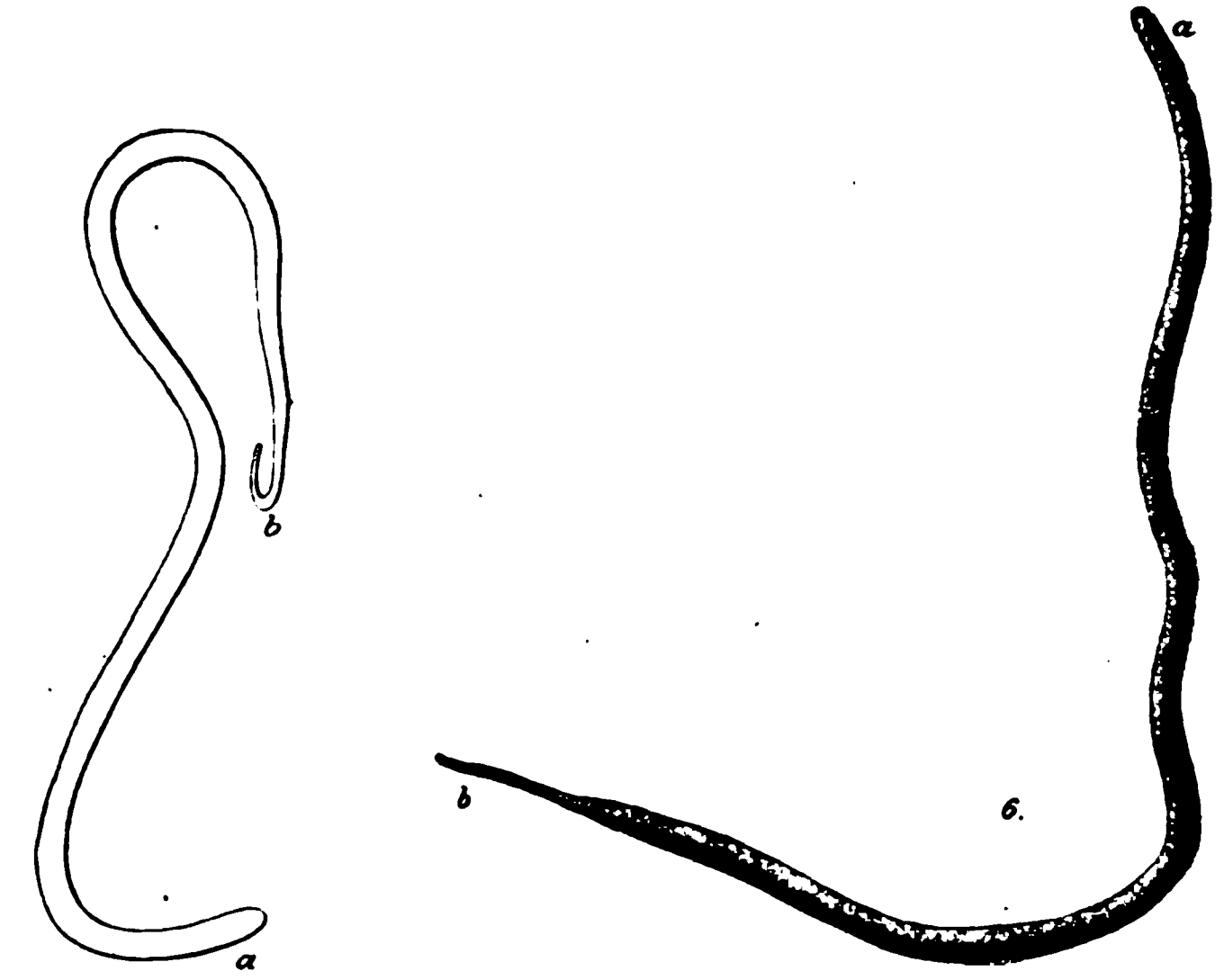


Fig. 5. Fig. 6.
Zwei aus der Vagina entnommene Larven. Vergr. 355 : 1.

von 0,04—0,054 mm; in dem Hinterstücke des Körpers vergrössert sich ihre Breite bis auf 0,10 mm. In den Seitenfeldern liegen deutliche, 0,007—0,009 mm grosse und mit einem stark glänzenden kleinen Kernkörperchen ausgestattete Kerne.

Mit Ausnahme der schon erwähnten kleinen Darmstücke erwiesen sich die sämmtlichen heraushängenden Eingeweideschlingen als Theile des Geschlechtsapparates und liessen sehr bald erkennen, dass wir ein weibliches, lebendig-gebärendes Thier vor uns haben. An der vordersten Bruchstelle sind drei lange Schlingen der Genitalschläuche hervorgetreten, von denen zwei sich zu einem gemeinschaftlichen, etwa 3 mm langen Stücke (Fig. 1 v) vereinigen, welches, wie auch die mikroskopische Untersuchung bestätigte, die Vagina darstellt. Da ich an keiner anderen Stelle eine äussere Geschlechtsöffnung antreffen konnte, so muss ich annehmen, dass die vordere Bruchstelle derselben entspricht. Demnach befindet sich die Geschlechtsöffnung unseres Wurmes an der Grenze des ersten und zweiten Körperviertels. Die Vagina gabelt sich, wie wir gesehen haben, in zwei lange Genitalröhren, die sich im Innern des Körpers fast durch dessen ganze Länge verfolgen lassen. Nach vorn reichen sie bis auf eine Entfernung von

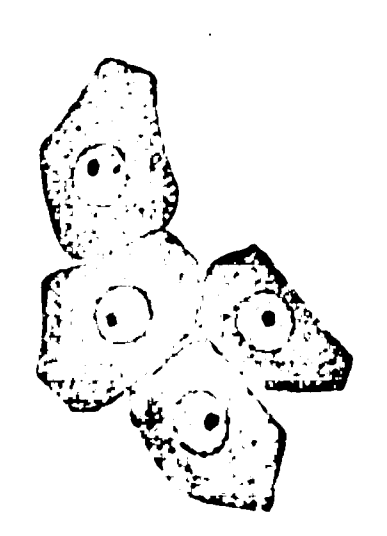


Fig. 7.
Vier Eizellen aus einem Ovarialabschnitt der Genitalschläuche.
Vergr. 355 : 1.




Fig. 8.
Eine isolirte Eizelle, ebendaher.
Vergr. 355 : 1.

nur 0,47 mm vom Munde; nach hinten reichen sie so weit, dass nur die beiden letzten Millimeter des Körpers davon frei bleiben. Denkt man sich ihre Windungen gestreckt, so erhält man für jede der beiden Röhren eine Länge von mindestens 40 cm; beide zusammen ergeben also einen Schlauch, der rund fünf Mal so lang ist wie der Körper. Nach ihren blinden Ecken hin nimmt die Dicke der Röhren danz allmählich ab. In ihrem feineren Baue

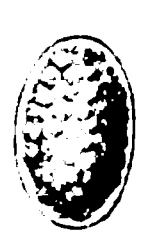


Fig. 9.



Fig. 10.




Fig. 11.



Fig. 12.

Vier auf einander folgende Stadien der Embryonal-Entwicklung aus einem Uterus. In Fig. 12 ist die Larve vollständig ausgebildet. Vergr. 355 : 1.

zeigt die Wand der Röhren überall dieselben beiden Hauptschichten, nämlich eine durchsichtige, bindegewebige Lage und nach innen davon eine epitheliale Zellenlage. In der bindegewebigen Lage bemerkt man sehr feine, querlaufende Muskelfasern, die ihre reichste Entwickelung in der Wand der Vagina erfahren. Endlich ist über den Bau der Genitalwandungen noch zu erwähnen, dass ich hier und da auch den Spuren eines äusseren peritonealen Epithelüberzuges begegnete.

Das Innere der beiden Genitalschläuche wie auch der Vagina ist überall vollgepropft von Nachkommenschaft in allen Stadien ihrer Entwickelung, vom Ei bis zur fertigen Larve. In den oberen Enden der Genitalröhren, die hier wie sonst als Eierstöcke functioniren, begegnet man den sich entwickelnden und weiter abwärts den fertigen Eiern. In dem folgenden Abschnitte der Röhren, der sich eben nur durch seinen Inhalt als Uterus darstellt, liegen alle Stadien der Embryonalentwicklung und weiterhin, dicht zusammengedrängt, Unmengen von ausgeschlüpften Larven, die auch die ganze Vagina erfüllen. Wie bei anderen Nematoden scheinen die jungen Eizellen sich von einer Rhachis abzuschnüren. Durch gegenseitigen Druck erhalten die jungen Eier (Fig. 7) eine unregelmässig polygonale Form. Haben sie sich aber schliesslich von ihrer Bildungsstätte abgelöst, so nehmen sie eine abgerundete längliche Gestalt (Fig. 8) an, deren Länge 0,034 und deren Breite 0,042 mm beträgt. Erst während der späteren Furchungsstadien (Fig. 9) werden sie von einer dünnen, durchsichtigen Membran umhüllt, die mir deshalb die Bedeutung einer vom Embryo selbst gelieferten Embryonalhülle, nicht aber die einer eigentlichen Eischale zu haben scheint.



Fig. 13.
Eine Larve aus einem Uterus, die sich zu strecken begonnen und dem entsprechend ihre Hülle sackförmig ausgedehnt hat. Vergr. 355 : 1.

Mit ihrer Hülle haben die Eier nunmehr durchschnittlich eine Länge von 0,045 und eine Breite von 0,024 mm. Bezüglich der einzelnen Stadien der Embryonalentwickelung beschränke ich mich auf die drei beigegebenen Abbildungen (Fig. 9, 10, 11). Schliesslich trifft man in der Eihülle die fertige Larve, die mehrfach hin- und hergeschlungen das ganze Innere ausfüllt (Fig. 12). Das Ausschlüpfen aus der Embryonalhülle wird dadurch eingeleitet, dass die Larve sich zu strecken beginnt (Fig. 13) und dadurch von innen her einen Druck auf die Hülle ausübt, die in Folge dessen sich zu einem langen,

schmalen, ungemein dünnen Schlauche ausdehnt. Die Larven (Fig. 3—6) haben eine Länge von 0,253—0,262 mm und eine Dicke von 0,00476—0,005 mm. Ihr Vorderende endigt wie bei dem alten Thiere einfach kurz abgerundet; das Hinterende dagegen zieht sich in einen dünnen, pfriemenförmigen, bald gerade gestreckten (Fig. 4, 6), bald umgebogenen (Fig. 3, 5) Schwanz aus, der mit einer feinen, aber dennoch stumpfen Spitze endigt.

Der Einfachheit halber will ich dabei unter Filaria die Gattung im weiteren Sinne, also einschliesslich der Gattung Dracunculus, verstehen. Aus dieser Gattung sind drei Arten bekannt, die als erwachsene[1] Thiere sicher oder wenigstens höchst wahrscheinlich im menschlichen Auge auftreten können, nämlich die Filaria inermis Grassi, die Filaria loa Guyot und die Filaria (Dracunculus) medinensis Velsch.

Was die erstgenannte F. inermis anbetrifft, so ist dieselbe in zwei Fällen (beide in Italien) mit aller Bestimmtheit im menschlichen Auge nachgewiesen worden und kommt ausser im Menschen auch im Pferde und Esel vor.[2] In dem von Addario[3] näher beschriebenen Falle befand sich der 95 mm lange, aber noch nicht geschlechtsreife Wurm in einer erbsengrossen Geschwulst der Conjunctiva bulbi einer Frau aus der Provinz Catania. Aus der ausführlichen Beschreibung, die Grassi[4] unter Berichtigung eines wesentlichen Irrthums der Angaben Addario's von seiner Art gegeben hat, geht hervor, dass sie mit dem mir vorliegenden Thiere nicht zusammengehören kann.

Sehen wir weiter, wie es sich mit den Beziehungen zu F. medinensis verhält! Sowohl aus der Vergleichung der geschlechtsreifen Thiere als auch der Larven ergiebt sich, dass der vorliegende Wurm auch nicht zu dieser Art gestellt werden kann. Dazu kommt, dass wenn es auch wahrscheinlich ist, dass die F. medinensis gelegentlich auch einmal im Auge vorkommt, so doch immerhin bis jetzt noch kein solcher Fall mit Sicherheit nachgewiesen ist.

Anders liegt die Sache hinsichtlich der Filaria loa, von der wir freilich nur geringe zoologische Kenntnisse besitzen. Indessen reichen dieselben dennoch aus, um unseren Wurm mit Sicherheit zu dieser Art zu stellen. Die F. loa wird beschrieben[5] als ein 30—40, selten bis 70 mm langer, cylindrischer Wurm von der Dicke einer dünnen Violinsaite, mit abgestumpften Vorder- und zugespitztem Hinterende, dessen etwas vorragender Mund unbewaffnet ist, dessen Darm gerade verläuft und dessen bereits Embryonen enthaltende Eier 0,035 mm lang und 0,025 mm breit sind.

Nicht ohne Interesse ist die Frage nach dem weiteren Schicksale der Larven der F. loa. — —

Nach alledem bleibt es zukünftigen Untersuchungen vorbehalten, hier die wünschenswerthe Aufklärung beizubringen. Für jetzt muss ich mich begnügen, Einiges zur Kenntniss der F. loa beigetragen zu haben an der Hand eines Einzelfalles, der meines Wissens der erste ist, der in Europa von einem Zoologen beobachtet und näher untersucht worden ist.

---

[1] Die F. oculi humani v. Nordmann (= F. lentis Diesing) ist bekanntlich auf jugendliche Nematoden aufgestellt, von denen es noch zweifelhaft ist, zu welcher Art sie gehören.

[2] Vgl. Grassi, Centralbl. f. Bakteriologie u. Parasitenkunde. I. 1887. S. 617.

[3] Annali di Ottalmologie, XIV, 1885 und Centralbl. f. Bakteriologie u. Parasitenkunde. I. 1887. S. 24.

[4] l. c.

[5] Vgl. Leuckart, l. c. S. 619 und Braun, Die thierischen Parasiten des Menschen. 2. Aufl. 1895. p. 226.



2) Geschichtliche Einleitung zur Geographie des Trachom, von J. Hirschberg. (Berliner klin. Wochenschr. 1896. Nr. 8.)

I.

Von allen Augenleiden ist die wichtigste Volkskrankheit das Trachom. Dasselbe beeinflusst in hervorragender Weise die Blindenziffer der verschiedenen Völker sowie der Bevölkerungsgruppen innerhalb desselben Volkes. Für die Wissenschaft wie für die Praxis ist es wichtig, die geographische Vertheilung des Trachom auf einer Erdkarte zu verzeichnen.

Wenn diese Forderung erfüllt ist, erhebt sich die weitere Frage, ob der gegenwärtige Zustand in geschichtlicher Zeit immer bestanden hat; oder ob früher in verschiedenen Gegenden der Erdoberfläche eine andere Vertheilung des Trachom vorherrschte. Die Lösung solcher geschichtlichen Fragen bietet ganz erhebliche Schwierigkeiten dar. Das sehen wir z. B. an der Geschichte der Syphilis, die von dem Wahn einer neuzeitlichen Entstehung und pandemischen Verbreitung um das Jahr 1495 n. Chr. gewiss schon länger befreit worden wäre, wenn die Syphilis-Beschreiber die Geschichte des Trachom zu Hilfe genommen hätten.

Wir wollen bei der geschichtlichen Erörterung des Trachom sowohl die Geschichte der Lepra, die nach den Kreuzzügen in Europa sich verbreitete, als auch die Geschichte der Syphilis, die, nach Karls VIII. Zug nach Rom und Neapel (1495), in Italien und Mitteleuropa sich der Art ausbreitete, dass sie damals gewissermaassen neu entstanden zu sein schien, sorgfältig berücksichtigen, um zu verstehen, wie im Anfang unsres Jahrhunderts durch die Kriegszüge von Napoleon Bonaparte das Trachom nach vorher freien Gegenden verschleppt wurde, so dass es von Unkundigen für eine ganz neue Krankheit gehalten werden konnte. Volkskrankheiten werden, bei ungenügender Hygiene, durch Heereszüge verbreitet, aber nicht neu geschaffen.

Wenn wir nach diesen einleitenden Bemerkungen zur Geschichte des Trachom übergehen, so dürfen wir heutzutage nicht mehr, wie zur Zeit unsrer Grossväter, die Weltgeschichte mit Herodot anfangen. Jetzt haben wir vollgültige Zeugnisse, die dreissig Menschenalter weiter zurückgreifen, aus Aegypten, dem einen der vier Länder mit autochthoner Cultur aus den alten Welttheilen, mit dem wir um so lieber beginnen, als die geschichtliche Erforschung des Trachom auf Bonaparte's ägyptischen Feldzug (1798) zurückweist und der Name der ägyptischen Augenentzündung mit dem Trachom eng verknüpft ist.

Der Name der ägyptischen Augenentzündung kommt im Alterthum und im Mittelalter nicht vor;[1] aber seit dem Jahre 1800 erscheint derselbe, an die biblischen Plagen Aegyptens erinnernd, in allen europäischen Sprachen.

Europäische Aerzte fanden, dass die Körnerkrankheit (Trachoma) in Aegypten eine ungeheure Verbreitung gewonnen hat. Es ist allgemein bekannt, dass die französischen Truppen Bonaparte's, welche die Mameluken besiegten, zu Tausenden von der Augenentzündung befallen wurden; ebenso ihre damaligen Freunde, die Italiener, und ihre Gegner, die Engländer; dass die Augenentzündung von den heimkehrenden Truppen nach Frankreich, Italien, England verpflanzt wurde; dass während der Kriege 1813—1815 die preussischen, österreichischen, russischen Truppen, und nach den Kriegen die Besatzungen in Mainz, in Belgien, in

[1] Die genaueren Belege aus der Literatur habe ich in meinem Büchlein Aegypten (Leipzig 1890) geliefert und dies überhaupt für die vorliegende Ausarbeitung benutzt.



Klagenfurt, die Flottenmannschaften in Schweden und Norwegen furchtbar daran litten; und dass die Augenkrankheit von den Soldaten auf die bürgerliche Bevölkerung überging und nicht ausgerottet werden konnte. Hierüber sind ganze Bibliotheken geschrieben worden, ohne dass es gelang, vollständige Aufklärung zu schaffen.[1]

Neben vielem Vortrefflichen wurde auch seltsamer Widersinn zu Tage gefördert, z. B. dass die Augenkrankheit zur Zeit von Bonaparte's Zug (1798) autochthon in Aegypten entstanden sei, während wir doch ausgezeichnete Beschreibungen besitzen, die 1800 Jahre älter sind, und Erwähnungen, die sogar 3400 Jahre älter sind. Abgesehen von wenigen Halsstarrigen waren alle Beobachter aus dem ersten Drittel unsres Jahrhunderts darin einig, dass den europäischen Heeren die Augenkrankheit zuerst in Aegypten mitgetheilt sei. Nur konnte man sich darüber nicht einigen, wann die Krankheit in Aegypten entstanden sei: 1. ob gerade zur Zeit des Bonaparte'schen Zuges; 2. oder etliche hundert Jahre früher, unter der mohamedanischen Herrschaft; oder 3. ob sie seit undenklichen Zeiten stets im Nilland einheimisch gewesen sei.

Die Krankheit ist so alt wie der Nil. Das ist noch in den neuesten Büchern zu lesen. Das ist auch die einfachste Annahme. Denn sie überhebt uns der Schwierigkeit, das geschichtliche Entstehen einer solchen Krankheit erklären zu müssen, was ja aussichtslos wäre.

Aber eine andere Frage ist die, ob wir Beweise dafür besitzen, dass in Aegypten zur Zeit des alten, mittleren oder neuen Reiches dieselbe Verbreitung der Körnerkrankheit, Einäugigkeit und Blindheit geherrscht habe, die heutzutage der Beobachter an den Ufern des Nil vorfindet und der Menschenfreund beklagen muss.

Wer die staunenswerthen Bauten, die Pyramiden des alten Reiches, die Felsengräber des mittleren, das Reichsheiligthum, die mit Bildwerken und Inschriften bedeckten Tempel und Gräber zu Theben aus dem neuen Reich und selbst die Reste aus der Renaissance-Zeit und die von oben bis unten und bis in die letzten Kellerlöcher mit den prachtvollsten Bildwerken und feinsten Hieroglyphen geschmückten Tempel von Denderah, Edfu und Philae aus der Ptolemaer- und Römerzeit mit eignen Augen geschaut, kann nicht so leicht der Ansicht beitreten, dass schon zur Zeit der Pharaonen die Aegypter ein Volk der Blinden gewesen, wie heutzutage die mit Humor begabten der gebildeteren Nilanwohner sich zu benennen pflegen: obwohl zugestanden werden kann und muss, dass, nach der Stetigkeit des Waltens der Naturgesetze, damals bereits dieselben Krankheiten, wie heute, in derselben Gegend geherrscht haben mögen.

Aber dies sind Ansichten.

Unsere thatsächlichen Kenntnisse schöpfen wir aus Papyrus Ebers, einer Receptsammlung, welche 1550 v. Chr. niedergeschrieben ist. Hier wird genannt ḥtaë m mrt, das Triefauge, das mit dem Deutzeichen des regnenden Himmels versehen wird; ḥiti heisst im Koptischen Triefauge = lippitudo beim Celsus (VI, VI, 26).[2]

Aber die Behauptungen von Cunier[3] und seinem Nachbeter Dutrieux[4], dass 1. Herodot und 2. Diodor schon in Aegypten eine erschreckliche Häufigkeit

---

[1] Eine übersichtliche Darstellung dieser ägyptischen Ophthalmie findet man bei Häser, Gesch. d. Epidemien, Jena 1865, S. 674—682.

[2] Nonnunquam etiam ex aspritudine lippitudo fit.

[3] Recherchercheś statist. sur les maladies ocul. Bruxelles et Leipzig, 1847.

[4] Ophtalmie d'Égypte. le Caire, Imprimerie de l'Etat-Major Général, 1878.

von Augenleiden vorfanden; dass 3. schon die Römer aus Aegypten und Asien contagiöse Augenentzündungen ihrer Armeen geholt und seitdem 4. Militär-Ophthalmologen anstellten; dass 5. Avicenna, 6. Rabbi Moses, 7. Aban-Isra, 8. Israëli u. A. die contagiöse, purulente Augenentzündung in Aegypten und der Levante beschrieben haben; dass 9. die Kreuzfahrer viel dadurch litten; 10. Ludwig der Heilige deshalb das Blindenasyl der Quinze-Vingts gegründet: alle diese 10 Behauptungen sind irrthümlich und von mir aus den Quellen widerlegt worden.

Nicht der Schatten eines wirklichen Beweises ist dafür zu erbringen, dass schon zu den Zeiten der Pharaonen, Ptolemäer, Cäsaren in Aegypten der trostlose Zustand der Augen vorhanden gewesen[1], den heutzutage jeder aufmerksame Reisende dort findet. Sicher ist aber, dass schon in sehr alter Zeit die Augenheilkunde bei den Aegyptern besondere Beachtung gefunden; dass mindestens vor mehr als 3400 Jahren Augenentzündungen, auch mit Absonderung, wohl auch die körnigen, von Aerzten dort beobachtet und behandelt worden sind, — ebenso wie zu der klassischen Zeit in den Mittelmeerländern, in Kleinasien, Hellas und Italien.

Nun erhebt sich die wichtige Frage, wann der jetzige Zustand Aegyptens begonnen haben mag. Die arabisch-ägyptischen Aerzte, Geographen, Geschichtsschreiber des Mittelalters erwähnen nirgends, dass in Aegypten die Augenentzündung endemisch vorkomme.

Unzweifelhaft hat aber im Beginne der Neuzeit, als der erste europäisch gebildete Arzt, Prosper Alpinus, im Jahre 1580 seinen Fuss auf ägyptischen Boden setzte, derselbe Zustand der Augen oder wenigstens ein ganz ähnlicher bestanden, wie noch heute. Es ist unmöglich, anzunehmen, dass gerade damals das Elend begonnen habe, obwohl die Eroberung Aegyptens durch die Türken (1517 n. Chr.) von dem schlimmsten Einfluss auf die Verwaltung und Ordnung des Landes gewesen. Damit eine so chronische, durch Berührung ansteckende Krankheit, welche wohl schon seit Jahrtausenden im Nilthal vorgekommen, ebenso gut wie in den übrigen Mittelmeerländern, und die bei uns eine echte Armenkrankheit darstellt, über ein Volk von Millionen endemisch, ja pandemisch sich verbreite, mussten ungünstige Bedingungen über eine längere Zeit ununterbrochen fortgewirkt haben.

Die Aegypter galten im Alterthum für die gesundesten Menschen wegen des gleichförmigen Klimas und wegen ihrer Reinlichkeit. (Hippocr., Littré II, 3, 56; Herod. II, 77; Strabo XVII, 1; Celsus III, 22; Plinius XXIV, 19, XXXI, 33; Galen XVII b, 597, XVI, 393, XIII, 362; Oribas. II, 294, II, 312, II, 314.)

Erst nach der Pest des Justinian, die 532 n. Chr. in Aegypten und zwar in Pelusium anfing, im Mittelalter und vollends in der Neuzeit, bis in die Mitte unseres Jahrhunderts, wurde Aegypten als Peststätte berüchtigt. In

[1] Eine einzige Stelle in altgriechischer Schrift ist mir bekannt, welche die Häufigkeit von Augenentzündung in Aegypten behauptet. Sie findet sich in der von Puschmann herausgegebenen, fälschlich dem Alexander Trall. (550 n. Chr.) zugeschriebenen Abhandlung von den Augenkrankheiten (Berlin, Calvary, 1886, S. 156): *Πυκνώτερον ὀφθαλμιῶσι . . . καὶ οἱ τὰ διάπυρα χώρια οἰκοῦντες καὶ μάλιστα περὶ τὰς Αἰγυπτίας Θήβας.* Nach meiner Ansicht ist es die Schrift eines Anfängers aus sehr später Zeit. Er redet von den Alten (*παλαιοί*), ebenso wie Jo. Act. aus dem 13. Jahrhundert. Zu seiner Zeit lag Theben längst in Trümmern und war den Byzantinern nur aus der Literatur bekannt.



Aegypten hat sich manches geändert seit dem Alterthum, sowohl seitens der Natur als auch seitens der Menschen. Vor 4000 Jahren stand oberhalb des zweiten Cataracts der Nil 8 m höher, als jetzt. Von den sieben Nilmündungen sind nur zwei geblieben. Der Menzala-See bedeckt jetzt mit brackigem Wasser die Gegend einstiger Fruchtgefilde und blühender Städte. Die Wasserbauten wurden zwar unter den Persern und Ptolemäern, auch noch unter den Römern in Ordnung gehalten; aber bereits unter den Byzantinern zur Zeit von Theodosius (379—395 n. Chr.) trat ein solcher Verfall ein, dass Alexandrien, einst die reichste Stadt des Alterthums, nicht mehr die Kosten für die Canalisation aufbringen konnte. Die Seldschuken begingen (1200 n. Chr.) lächerliche Fehler in den Wasserbauten; in der fürchterlichen Hungersnoth sollen hunderttausend Menschen — verzehrt worden sein, in dem reichsten Land der Erde. Dazu kam die Noth der Kreuzzüge. Noch schlimmer als die Seldschuken machten es die Mameluken und besonders die Türken. Sie begruben ihre Todten in den Städten, die alten Aegypter in der Wüste. (Schlimm waren leider auch die Engländer, welche 1801 die Nehrung bei Abukir durchstachen und dem Meerwasser Eingang zu dem 2,5 m unter dem Niveau des Meeres gelegenen Marjût-See verschafften.)

Mit Prosper Alpinus beginnt die ärztliche Literatur über die ägyptische Augenentzündung.

Hist. nat. Aeg. I, p. 73: Aegypti rursus morbi patrii (vernaculi) sunt qui oculos infestant — — ophthalmiae innumerae epidemicae grassantur.

De med. Aegypt. I, p. 92: Morbi proprii vel patrii quos endimicos Graeci appellant — — quales sunt oculorum lippitudines.

Heutzutage bildet die körnige Wucherung der Bindehaut, mit ihren Folgezuständen, der Narbenbildung der Bindehaut und der gefässhaltigen Hornhauttrübung, den regelmässigen Befund bei den Aegyptern, wie ich durch Untersuchung des arabischen Hospitals zu Alexandrien und mehrerer Schulen in Kairo und Assiout, und aufmerksame Betrachtung der Eingeborenen auf der ganzen ägyptischen Reise (1889) festgestellt. (Vgl. Aegypten, Leipzig 1890, S. 110—116.)

Von den Aegyptern wende ich mich zu denjenigen Völkern, die einerseits selber in ihrer Cultur von jenen wesentlich beeinflusst wurden und andrerseits, theils unmittelbar theils mittelbar, die Grundsteine unsrer heutigen Cultur gelegt haben, zu den Griechen und den Römern.

Bei den alten Griechen war die Körnerkrankheit weit mehr verbreitet, als unterschätzend die Schulmeinung annimmt, die in Beziehung auf die alten Aegypter in den entgegengesetzten Fehler (der Ueberschätzung) verfallen ist.

Man muss aber auch die nichtärztlichen Schriften der alten Griechen berücksichtigen, und beachten, dass *ὀφθαλμία* = lippitudo[1], *ὀφθαλμιᾶν* = lippire.

Ich will nicht dabei verweilen, dass zwei von den 30 aus Thermopylae *ὀφθαλμιῶντες εἰς τὸ ἔσχατον* entlassen werden mussten. (Herodot VII, 229.) Auch nicht bei dem von Aerzten[2] wie von Sprachgelehrten bisher nicht berück-

[1] Vet. Gloss. Vgl. Thes. ling. graec., Par. 1842, V, 2444. W. Trnka de Kržowitz, Hist. ophth. Vindob. 1783, S. 3.

[2] Aristophanes ist besprochen von Kostomoires (*Περὶ τῆς ὀφθ. κ. τ. λ.* Athen 1887) und von Anagnostakes, *ἡ ἰατρικὴ τοῦ Ἀριστοφ.* Athen 1891.

sichtigten Umstand, dass in Athen mit der andauernden Belagerung des peloponnesischen Krieges, der Zusammendrängung der Menschen in schlechte Hütten zwischen den Mauern und dem wachsenden socialen Elend, die Granulationen an Häufigkeit und Schwere erheblich zunahmen; denn Aristophanes, der getreueste Schilderer atheniensischer Zustände, erwähnt die Ophthalmien in seinen späteren Komödien weit häufiger, als in den früheren: im Reichthum ist von der Heilung des Trachom ausführlich die Rede; in den Fröschen schützt sogar Ophthalmie vor, wer nicht als Schiffssoldat dienen will.[1]

Endlich will ich auch nicht verweilen bei der Meinung der altgriechischen Philosophen, dass die Ophthalmie ansteckend sei, sogar durch Betrachtung, was weniger bei den altgriechischen Aerzten, als bei den aus ihnen schöpfenden arabischen im Schwange war und sogar bis auf unsere Tage gekommen ist, wenigstens in der abgeschwächten Form des noch von Arlt 1881 vertheidigten Luftcontagium.[2]

Was nun die Beschreibung des Trachom bei den altgriechischen Aerzten anlangt, so dürfen wir von dem hippokratischen Sammelwerk dogmatische Erklärungen nicht erwarten. Die hippokratische Sonderschrift über Augenkrankheiten ist nicht auf uns gekommen.[3] Die unechte Schrift *περὶ ὄψεως* enthält die mechanisch-pharmaceutische Behandlung der Bindehautgranulationen, welche die Jahrtausende überdauert hat, in der Levante noch heute volksthümlich ist, bei uns im vorigen Jahrhundert als hippokratische Ophthalmoxysis von Woolhouse[4] wieder neu belebt wurde und endlich in unsren Tagen ihre zweite Auferstehung gefeiert hat in dem Verfahren der

---

[1] Acharn. (425 v. Chr.) und Ritter (424) nichts. Wolken (423), Vers 327: *εἰ μὴ λημᾶς κολοκύντας*. Wespen (424), Frieden (421), Vögel (414), Lysistrate (411), Thesmophor. (410) nichts. Reichthum (408 und 388 v. Chr.), V. 401 flg., V. 634 flg., V. 665, V. 720: *κατέπλασεν αὐτοῦ τὰ βλέφαρα ἐκστρέψας* (des Triefäugigen). V. 729: *ἔπειτα καθαρὸν ἡμιτύβιον λαβὼν τὰ βλέφαρα περιέψησεν*. V. 736: *τὰ βλέφαρα περιέλειχον*. Frösche (405), Vers 191—192: *εἰ μὴ νεναυμάχηκε περὶ τῶν κρεῶν. ΞΑΝ. μὰ τὸν Δί' οὐ γὰρ ἀλλ' ἔτυχον ὀφθαλμιῶν*. V. 588, V. 1247: *ὥσπερ τὰ σῦκ' ἐπὶ τοῖσιν ὀφθαλμοῖς ἔφυ*.

[2] Plato, Phaedr. XXXVI (Herrmann, Teubn., S. 237): *οἷον ἀπ' ἄλλου ὀφθαλμίας ἀπολελαυκώς*. Plutarch., quaest. conv. (Dübner, Paris 1841, IV, 829): *Τῶν δ' ἄλλων νοσημάτων μάλιστα καὶ τάχιστα τὰς ὀφθαλμίας ἀναλαμβάνουσιν οἱ συνόντες*. Im Vorbeigehen erwähne ich Ovid, de remed. amor. V. 615, dum spectant laesos oculi, laeduntur et ipsi; und Seneca, de element. 2, imbecilles oculos esse scias, qui ad alienam lippitudinem et ipsi suffunduntur. Besser ist Galen (Ueber die Fieber, Ausg. von Kühn, VII, 279): *ἀπολαῦσαι κίνδυνος ὥσπερ ὀφθαλμίας* (durch *συνδιατρίβειν*). Anfechtbarer Alex. Aphrod. (Galen's Zeitgenosse, Ausg. von Ideler, Berlin 1841, I, S. 13 und 64): *Διὰ τί ἀπὸ . . . ὀφθαλμίας οἱ πλησιάζοντες ἁλίσκονται*; Vollends Aphorismi Raby Moyses (1200 n. Chr.), Bonon. 1489, p. XXIV: Oculi ejus qui nullo tempe vidit obtalmiā cum primo inspicit eam, humiditate replentur, et cum prolongatur in inspectione ipsius accidit eis obtalmia. Aehnlich sagte schon Avicenna (1037 †), Canon l. I, Fen. I, doctr. I, c. 8: Et est ex aegritudinibus quae de uno ad alium transit . . . sicut ophthalmia et praecipue ei qui oculis eum intuetur. Nicht besser ist unser Booerhave (Pralect. acad. d. morb. nerv., T. 2, 515): Si quis subito videat hominem, cujus . . . sunt inflammati oculi, ejus oculi etiam inde laedentur . . . Noch 1783 glaubt Trnka (a. a. O. S. 72) dies durch Beispiele stützen und in unserem Jahrhundert Vetch eine auf die ägyptische Augenentzündung bezügliche Beobachtung Edmonstone's ernstlich widerlegen zu müssen. (Vgl. Vetch, Gesch. d. Ophth. Aeg., Berlin 1817, S. 18.)

[3] *Ταῦτα δὲ ἰδίως γεγράψεται*. Ausg. von Kühn, II, 384.

[4] Vgl. David Mauchart's Dissert. de *ὀφθαλμοξύσι* nova-antiqua s. Woolhousiano-Hippocratica. Tübingen 1726. (Haller, Diss. chir. I, 321.)

Gebrüder Keinig, in den verwandten von Abadie in Paris und von Knapp in New-York.[1]

Es ist nicht leicht anzugeben, welche Stellen der hippokratischen Schriften auf die Körnerkrankheit bezogen werden können. Ich erwähne nur die folgenden: *ἤρξαντο δὲ ὀφθαλμίαι ῥοώδεες ὀδυνώδεες* (Ausg. v. Foes., Sect. VII, 943), *ὀφθαλμοὶ λημῶντες* (Foes., Sect. II, 103, Littré, IX, 45)[2], *νόσημα πάγκοινον* (Foes., Sect. III, 281), *ὀφθαλμίης ἐπετείου καὶ ἐπιδημίου* (Foes., Sect. V, pag. 689, 20—30, Littré, IX, 158), *ἐπιφύσιες βλεφάρων ἔξωθεν, ἔσωθεν· πολλῶν φθείροντες τὰς ὄψιας ἃ σῦκα ἐπονομάζουσιν.* (Epidem. III, Kühn, III, 486.)

Nun folgt ein Sprung von fast $^1/_2$ Jahrtausend[3], denn von der ungeheuren Zahl der ärztlichen Schriften ist uns wenig erhalten.

Pedanius Dioscorides (60 n. Chr.) kennt bereits den Namen Trachom oder einen ähnlichen und empfiehlt metallische Mittel dagegen. (V, 93. *Περὶ ἰοῦ σιδήρου. πρὸς τὰ τραχέα βλέφαρα εὔχρηστος.* Vgl. das unter dem Namen des Diosc. überlieferte Buch von den Hausmitteln, *περὶ εὐπορίστων*, c. 20.)[4]

---

[1] Die älteste Behandlung der Körnerkrankheit ist identisch mit der neuesten. Der Grieche (vor mehr als 2000 Jahren) nimmt Wolle, der Deutsche (vom heutigen Tage) Watte zum Reiben. Der Grieche wählt Grünspan, der Deutsche Sublimat zur Aetzung.

Hippocr. *περὶ ὄψιος*, 4. (Littré IX, 156).

Ὅταν δὲ ξύῃς βλέφαρα ὀφθαλμοῦ, *ξύειν . . . εἰρίῳ Μιλησίῳ, οὔλῳ, καθαρῷ,* *περὶ ἄτρακτον περιειλῶν, αὐτὴν* *τὴν στεφάνην τοῦ ὀφθαλμοῦ* *φυλασσόμενος, μὴ διακαύσῃς πρὸς τὸν* *χόνδρον.*	Wenn du die Lider des Auges schabst, so schabe mit dichter, reiner, milesischer Wolle, die du um einen Holzstab wickelst, vermeide die Bindehaut des Augapfels und ätze nicht durch bis auf den Knorpel.
Σημεῖον δὲ ὅταν ἀπόχρῃ τῆς ξύσιος, *οὐκ ἔτι λαμπρὸν αἷμα ἐξέρχεται* *ἀλλὰ ἰχὼρ αἱματώδης ἢ ὑδατώδης.*	Zum Zeichen, dass man genug geschabt, kommt nicht mehr klares Blut heraus, sondern eine blutähnliche oder wässerige Flüssigkeit.
Τότε δὲ χρὴ τινι τῶν ὑγρῶν *φαρμάκων, ὅκου ἄνθος ἐστὶ χαλκοῦ,* *τουτέῳ ἀνατρῖψαι. Ὕστερον δὲ τὸ τῆς* *ξύσιος καὶ τῆς καύσιος, ὅταν αἱ ἐσχάραι* *ἐκπέσωσι καὶ κεκαθαρμένα ᾖ τὰ ἕλκεα* *καὶ βλαστάνῃ, τάμνειν τομὴν διὰ τοῦ* *βρέγματος.*	Dann aber muss man mit einem der flüssigen Augenmittel, wie dem aus Kupferblüthe, einreiben. Nach dem Schaben und Aetzen, wenn die Brandschörfe abgefallen und die Geschwüre gereinigt sind und granuliren, macht man einen Schnitt über dem Seitenbein des Schädels.

Und wer hat zuerst die körnige Wucherung der Bindehaut fortgeschnitten? Es heisst ebendaselbst, einige Zeilen weiter:

5. *Τὰ βλέφαρα τὰ παχύτερα τῆς* *φύσιος, τὸ κάτω ἀποταμὼν τὴν* *σάρκα ὁκόσην εὐμαρέστατα δύνῃ,* *ὕστερον δὲ τὸ βλέφαρον ἐπικαῦσαι* *μὴ διαφανέσι.*	Sind die Lider stärker verdickt, so schneide unten fort die fleischige Wucherung, so viel du bequem kannst, und danach ätze das Lid mit nicht rothglühendem Eisen.

(In der galenischen Einführung [XIV, 770], ist *παχέα βλέφαρα* das zweite Stadium des Trachom. Vgl. mein Wörterbuch der Augenheilkunde, S. 108.)

[2] Hier findet sich die richtige Bemerkung, dass die schlimmsten Bindehautentzündungen gleichzeitig Schwellung, Absonderung und Schmerz zeigen. *Οἴδημα . . . δεινὸν καὶ σὺν δακρύῳ ἐὸν καὶ ὀδύνῃ.*

[3] Die unechten Schriften der hippokratischen Sammlung sind allerdings eher um 200 v. Chr., als um 400 v. Chr. niedergeschrieben.

[4] S. Arthur Stern (sub Hirschberg), Ueber die Augenheilk. d. Dioscor. Berlin 1890.

Auch bei den gesammelten Werken des grossen Galen (131—201 n. Chr.), der sowohl in Kleinasien, wie in Aegypten und in Rom prakticirt hat, ist recht zu beklagen, dass sein Originalwerk über Augenkrankheiten verloren gegangen. Aber an zahlreichen Stellen seiner echten Schriften werden Heilmittel gegen die Körnerkrankheit erwähnt, als *τραχωματικά*. Vgl. M. M., Bd. XIV, 18 (Ausg. von Kühn); ferner X, 1018; XII, 775, 195, 242, 735; VII, 35.[1] In der pseudogalenischen Isagoge werden vier Stufen oder Stadien der Körnerkrankheit (Trachoma, Pachytes, Sykosis, Tylosis) ziemlich naturgetreu geschildert.[2]

Aetius (540 n. Chr.) theilt nach Severus[3] die Krankheit ein in Dasytes, Trachytes, Sykosis und Tylosis und hat sehr gesunde Grundsätze der Behandlung: er verwirft das starke Schaben und empfiehlt milde Collyria. VII, 132: *ἡ μὲν δασύτης ἐπιπολῆς ἐστι καὶ μετὰ ἐρεύθους· ἡ δὲ τραχύτης μείζονα τὴν ἀνωμαλίαν καὶ τὴν ἐπανάστασιν ἔχει, μετ' ἀλγήματος καὶ βάρους . . . ἡ δὲ σύκωσις λεγομένη ὑψηλοτέρας τὰς ἐξοχὰς ἔχει καὶ οἷον ἐντετμημένας· καὶ τίνι γὰρ ἄλλῳ ἢ σύκῳ ἔοικε κεχηνότι· ἡ δὲ τύλωσις τραχύτης ἐστὶ χρόνιος ἐσκληρυμένας ἔχουσα καὶ τετυλωμένας τὰς ἀνωμαλίας· τινὲς μὲν οὖν ξέειν τὰ τραχώματα πειρῶνται· οἱ μὲν σιδήρῳ, οἱ δὲ φύλλοις συκῆς· ἔστι δὲ ἐπιβλαβὲς τὸ ἐπιχείρημα. θεραπεύειν δὲ χρὴ τοῖς ἐπὶ τῶν παίδων προῤῥηθεῖσι κολλυρίοις, ἐκστρέφοντας τὰ βλέφαρα.*[4]

Paull. Aeg. (670 n. Chr.; Ed. Basil. 1538, III, 73) liest sich wie ein Schriftsteller aus unserem Jahrhundert. *Τὸ μὲν τράχωμα τραχύτης ἐστὶ τῶν ἔνδον τοῦ βλεφάρου· ἡ δὲ τούτων ἐπίτασις, ὥστε καὶ οἷον ἐντομὰς ἔχειν, σύκωσις καλεῖται· χρονίσασα δὲ καὶ τυλωθεῖσα τύλωσις*[5] *ὀνομάζεται.* Er bespricht die Behandlung mit örtlichen Augenheilmitteln, ferner das Schaben der Lid-Innenfläche mit Bimstein, Sepiaknochen, Feigenblättern oder einem besonderen Schabeisen (*βλεφαρόξυστον*). Joann. Akt. (XIII. Jahrh. n. Chr., Ausg. v. Ideler, Berlin 1842, II, 445) stimmt fast wörtlich mit Paull. überein.

Noch bei ganz späten, byzantinisch-griechischen Aerzten findet man Andeutungen über eigene Beobachtungen des Trachom: z. B. in Leo's Synopsis[6] III, 8: *Τραχώματα λέγονται ὅταν ἐκστρέψας τὰ βλέφαρα ἴδῃς ἐν αὐτοῖς οἷον κεγχραμίδας τινὰς τραχείας οἷον αἱ τῶν συκῶν εἰσιν. ἐπὶ τούτων κεχρήμηθα τοῖς τραχωματικοῖς λεγομένοις κολλυρίοις.*[7]

Ueber die Häufigkeit des Trachom in einer bestimmten Gegend oder über die verschiedene Häufigkeit in verschiedenen Gegenden spricht keiner

---

[1] Erman (Aeg. S. 483) schliesst daraus, dass im Papyrus Ebers die Mittel gegen Augenkrankheiten $1/_{10}$ von allen darstellen, dass Trachom vermuthlich im Alterthum bei den Aegyptern genau ebenso verbreitet war, wie heute. Aber auch bei Galen (*περὶ συνθέσεως φαρμάκων τ. κ. τ.*) ist $1/_{10}$ des ganzen Werkes den Augenheilmitteln gewidmet!

[2] XIV, 770. *τραχέα δὲ τὰ βλέφαρα λέγεται ὅταν ἐκστραφέντα ἐναιμότερα φαίνεται τῶν κατὰ φύσιν καὶ τραχύτερα καὶ σαρκωδέστερα καὶ κεγχραμίσιν ὅμοια. παχέα δὲ βλέφαρα τὰ ἐκστραφέντα τῶν κατὰ φύσιν καὶ σκληρότερα καὶ σαρκωδέστερα τῶν τραχέων φαινόμενα. σύκωσις δέ ἐστιν, ὅταν τὸ ἔντος τῶν βλεφάρων σαρκωθείη . . . τύλωσις δέ ἐστιν ὅταν τὰ ἐν τοῖς ὀφθαλμοῖς τραχώματα διὰ παλαιότητα παχύτερα καὶ λευκότερα . . . ῃ . . .*

[3] Muss vor Galen gelebt haben, da dieser ihn erwähnt (XII, 734).

[4] Centralbl. f. Augenheilk. 1888, S. 226, habe ich den ganzen Text nebst deutscher Uebersetzung abgedruckt.

[5] Im Text steht irrig *τηλωθεῖσα, τήλωσις.*

[6] Anecdota graeca, ed. Ermerins, Lugd. Bat. 1840. (Nicht erwähnt in Choulant. Bücherkunde der ält. Medicin, Leipzig 1891.) Zeitalter des Leo unbekannt, „labentis sane Graecitatis auctorem esse ultro patet".

[7] Ermerins hat zwei Fehler begangen; am Schluss des Capitels muss es (trotz Dindorf, im Thesaur. l. g.) statt *ἀπολυθωθῇ* heissen *ἀποτυλωθῇ*; und am Schluss des folgenden ist *ἐξ ὑποβολῆς* übersetzt aliis deficientibus: es bedeutet aber sub palpebra.

von den Griechen; solche Erörterungen waren den Alten fremd geblieben. Soviel ergiebt sich aus dieser Blumenlese, dass **Trachom eine gewöhnliche Krankheit** gewesen, sowohl in dem eigentlichen Griechenland (Hellas mit der Küste von Kleinasien, Sicilien und Unteritalien), als auch in dem hellenistischen Weltreich der römischen Kaiser, welches die Mittelmeerländer umfasste.

Die **Römer** holten ihre ganze ärztliche Weisheit von den Griechen. Ihr Hauptschriftsteller, der über Gebühr gepriesene A. Corn. **Celsus**[1], ist überhaupt der Erste, welcher (nach einem nicht genannten griechischen Gewährsmann) eine genauere Schilderung des Trachom, von ihm **Aspritudo** genannt, uns überliefert hat De medicina VI, 6, 26 (Ausg. v. **Dahremberg**, Leipzig 1859, S. 235):

Haec autem (aspritudo) inflammationem oculorum fere sequitur[2], interdum major, interdum levior. Nonnunquam etiam ex aspritudine lippitudo fit; ipsa deinde aspritudinem auget, fitque ea in aliis brevis, in aliis longa, et quae vix unquam finiatur. In hoc genere valetudinis quidam crassas durasque palpebras, et ficulneo folio, et asperato specillo, et interdum scalpello eradunt; versasque quotidie medicamentis suffricant. Quae neque nisi in magna vetustaque aspritudine, neque saepe facienda sunt: nam melius eodem ratione victus et idoneis medicamentis pervenitur. Er empfiehlt Umschläge mit warmem Wasser und Einstreichen einer Augensalbe, welche Kupfer- und Bleivitriol, Antimon und Zink enthält.

Die Körnerkrankheit war bei den Römern **etwas Gewöhnliches und Bekanntes**. Das folgt aus der obigen Beschreibung des **Celsus**. Das ergiebt eine Blumenlese aus der C. **Plinius** Secundus' Naturalis historia (Ausg. v. J. **Sillig**, Gotha 1851—1858, Bd. 7, S. 499), da er an dreissig Stellen die lippitudo erwähnt und die zahlreichsten, zum grossen Theil recht abergläubischen Heilmittel gegen das Leiden namhaft macht.

Hätten aber die Römer wirklich bei der Besetzung Aegyptens dieselben üblen Erfahrungen gemacht, wie die Franzosen auf dem Zug Bonaparte's, dass nämlich der grösste Theil der Soldaten von Augenentzündung heimgesucht wurde und die Krankheit nach Europa verschleppte, so würde an derjenigen Stelle seines Werkes (XXVI, 1, 1), wo er die zu seiner Zeit oder kurz zuvor nach Rom eingeschleppten Krankheiten verzeichnet (wie Lichen und Elephantiasis aus Aegypten), der Reitergeneral, Staatsmann und Admiral C. Plin. Secundus wohl auch von der Körnerkrankheit gesprochen haben.

Unbewiesen und unwahrscheinlich bei der reichen Literatur über die Kaiserzeit ist auch die Behauptung, dass die Römer seit der Berührung mit Aegypten Generalärzte zur Bekämpfung der Augenentzündung und der Granulation ihren Truppenkörpern beigegeben hätten. Nur **einmal** wird ein Augenarzt der britannischen Flotte erwähnt.

(**Galen** XII, 786: *Κινναβάριον Ἀξίου ὀφθαλμικοῦ στόλου βρετανικοῦ.*)

Ausser **Celsus** besitzen wir nur noch wenige und mittelmässige Schriften der Römer zur Heilkunde.

In des **Scribonius Largus**[3] Compositiones (Receptsammlung) finden wir

---

[1] Zeitgenosse des Kaiser Augustus.

[2] **Arlt** (Klin. Darstell. d. Kr. d. Auges 1881, S. 47) hat **irrig**: Hanc autem (aspritudinem) inflammatio oculorum fere sequitur.

[3] Lebte um 43 n. Chr. Vorzügliche Ausgabe von **Helmreich**, Leipzig 1887, Teubner.

271 Abschnitte oder Einzelvorschriften; davon beziehen sich 20 auf Augenkrankheiten, und darunter nicht weniger als 8 auf Trachom:[1]

XXVI ad palpebrarum recentem aspritudinem.
XXVIII ad palpebras asperas.
XXXII ad aspritudinem oculorum.
XXXIII ad aspritudinem.
XXXIV ad eadem.
XXXV ad aspritudinem oculorum.
XXXVI ad aspritudinem palpebrarum.
XXXVII ad palpebrarum veterrimam aspritudinem et excrescentem carnem, σύκωσιν quam vocant, item ad callum durissimum — — — carnem ex palpebris tollit sine magno dolore.

Diese Stellen sind um so bedeutungsvoller, als Scribonius Largus — ganz im Gegensatz zu dem beliebten Celsus — aus eigner Erfahrung[2] berichtet, und beweisen die Richtigkeit meines Satzes, dass man die Häufigkeit des Trachom bei den alten Römern ebenso unter-, wie bei den alten Aegyptern überschätzt hat.

Von den späteren römischen Aerzten, die auf unsere Zeit gekommen, sind nach zwei zu erwähnen, Cassius[3] und Marcellus.

Die Schrift des Ersteren enthält 82 Abschnitte, von denen der 29. den Augenleiden gewidmet ist. Hier steht ein wichtiger Satz (S. 55): Ad trachomata id est asperitates[4] palpebrarum et ad sycosin, quam nos ficitatem dicimus, si quidem similis granis fici in palpebris asperitas reperiatur. in curationibus vere pumice aut osso sepiae molli hoc est detracto cortice, et diligenter formato versatoque palpebro easdem asperitates sufficienter fricabis donec sanguinentur, tunc penicillo posca frigida expresso[5] diligenter deterges vel desiccabis. post haec et collyrio trachomatico uteris; quod appellant paedicon id est puerile, siquidem et infantibus conveniat. ad reumata et trachomata bene facit, si cum aqua resolves et crassius sub palpebro inungues sive sub ciliis quod Graeci ex hypoboles vocant. miraberis hoc factum. recipit autem cadmiae purgatae dr XXIII, chalciteos combustae donec rubea efficiatur dr XII, opii et aeris usti dr IIII, cummi dr X, aquae caelestis quod suffecerit.

Wenngleich das ganze Werk des Cassius nach seinem eignen Geständniss nur aus griechischen Büchern (für seinen Sohn) zusammengeschrieben ist, so folgt

---

[1] Ich will daraus keineswegs schliessen, dass derzeit zu Rom unter 20 Augenkranken etwa 8 an Trachom litten. Auch in unsren öffentlichen Sprechstunden sind unter 20 Pinselfällen vielleicht 5 mit Trachom, weil diese Kranken häufiger und länger kommen müssen.

[2] CCLXXI, S. 105. Harum compositionum . . . ipse composui plurimas et ad ea, quae scripta sunt, facientis scio; valde paucas ab amicis . . . acceptas adjeci, quas cum iureiurando adfirmaverunt sese ipsos expertos esse et bene facientes scire ad vitia, quae scripta sunt.

[3] Cassii Felicis de Medicina ex graecis logicae sectae auctoribus liber translatus sub Artabure et Calepio consulibus (a. 447) nunc primum editus a Valentino Rose. Lipsiae in aed. Teubner, 1879. Dieser Schriftsteller, erst neuerdings durch das Verdienst unsres Rose der Vergessenheit entrissen, ist in den geschichtlichen Erörterungen über unsere Frage noch niemals benützt worden. (Man wolle nicht vergessen, dass im [west-] römischen Reich das Consulat bis 534 n. Chr. fortdauerte und dass nach den Consuln das Jahr benannt wurde.)

[4] Bei Celsus und Scribonius nur aspritudo; asperitas bedeutet bei Plinius Heiserkeit. Aber die mittelalterlichen Aerzte setzen, wie Cassius, asperitas für trachoma.

[5] Mit einem Schwamm, der in kalte Limonade getaucht und ausgedrückt ist: Wir haben hier mit die genaueste Beschreibung der „Ophthalmoxysis".

doch zweifellos aus dem Satz *miraberis hoc factum*, dass er *aus eigener Erfahrung* und Beobachtung das beschriebene Mittel kennen gelernt hat.

Ich schliesse die römische Zeit mit der Schrift des Oberapothekers von Theodosius I., *Marcelli*[1] de medicam. lib. Das Werk enthält 36 Abschnitte, von denen der 8. die Augenkrankheiten, bezw. die Augenheilmittel behandelt, und u. A. enthält: Xerocollyria et remedia physica diversa ad xerophthalmiam et caliginem et aspritudinem detergendam.

Der biedre *Marcellus* fällt besonders auf durch seinen Aberglauben: „Qui ciconiae pullum elixatum comederit, negatur multis annis continuis posse lippire. — Ne anno perpetuo lippias, cum primum cucumerem nanctus fueris, in fontana aqua eum per triduum esse in vasculo mundo permittes, deinde oculis adapertis faciem tuam ex aqua fovere curabis.“ Es ist interessant, hiermit die folgende Stelle des *Plinius* zu vergleichen (nat. h. XXVII, S. 80, 105): „Tradunt Aegyptii, mensis quem Thoti vocant die XXVIII fere in Augustum mensem incurrente si quis hujus herbae (myosotidis) suco inunguatur mane priusquam loquatur, non lippiturum eo anno.“

Das klingt allerdings so *gleichartig*, dass man ähnliche Zustände der Augen zur Römerzeit in Aegypten und in Rom anzunehmen berechtigt sein kann, *bessere in Aegypten und schlechtere in Rom, als der bisherigen Schulmeinung entsprechen dürfte.*

---

3) Die Anwendung starker Electromagneten zum Herausziehen von Eisensplittern aus dem Auge, von H. *Schmidt-Rimpler*, Professor in Göttingen. (Berliner klin. Wochenschr. 1895. Nr. 40.)

Nach *Hirschberg's* Angaben trägt sein kleiner Magnet bis zu 200 g[2]; bei dem mir zu Gebote stehenden Instrument und Strom habe ich bisher eine so hohe Anziehungskraft nicht erreicht. *Dennoch habe ich damit eine Reihe erfolgreicher Extractionen von Eisen aus dem Augeninnern vorgenommen und manches Auge gerettet.* Wenn neulich ein geschätzter Augenarzt, welchem ein in der Lederhaut sitzender Eisensplitter bei Anwendung des *Hirschberg*'schen Electromagneten in das Auge versunken war, zu dem Ausspruch kam, dass er nie das Glück gehabt, Eisensplitter, deren Sitz nicht zu diagnosticiren war, mit Hülfe dieses Instrumentes aus dem Augeninnern zu entfernen, — so beruht das, wenn er eben häufiger in dieser Art operirt hat, auf einem ganz enormen persönlichen Missgeschick.

Da mir durch die Freundlichkeit des Hrn. Prof. *Riecke* der Electromagnet des hiesigen physikalischen Instituts, der zu den allerstärksten gehören soll, zur Benutzung gestellt wurde, so habe ich das Verfahren öfter angewandt und kann über 7 Fälle von gelungenen Extractionen berichten.

Der Electromagnet besteht aus zwei neben einander befindlichen verticalen Eisencylindern von 16 cm Durchmesser, um welche die Drähte gewunden sind, die den 16 Ampère starken Strom leiten. Auf dem einen von uns benutzten Cylinder ist ein horizontaler viereckiger Eisenstab (4 cm Seitenlänge) befestigt, in dessen Inneren bis zur Mitte der Oberfläche des magnetischen Eisencylinders gehend, ein kleiner, 1 cm im Durchmesser haltender Eisencylinder eingelassen ist, der 4 cm hervorragt und mit einer stumpfen Spitze (etwa $1^1/_2$ mm dick) endet. Legte man an letztere einen achtförmig gekrümmten eisernen Haken

[1] Geboren in Bordeaux, lebte in Rom am Ende des 4. und Anfang des 5. Jahrh. n. Chr. Edit. *Helmreich*, Leipzig 1889, Teubner.

[2] An der *kleineren* Nadel, an der grösseren 500! H.





von 5 g Gewicht horizontal, so bedurfte es einer Belastung von 1,616 kg, um ihn loszureissen. An diese Spitze des Magneten wurde das cocaïnisirte Auge gebracht. Es ist gewöhnlich ein gewisses Zureden nöthig, ehe die Patienten ihren Kopf und ihr Auge dem mystischen Instrument nähern lassen. Uebrigens sind vorher die Taschenuhren fortzulegen, da ihr Werk sonst magnetisch wird und seine Leistungsfähigkeit verliert.

In mehreren Fällen, in denen das Vorhandensein von Eisensplittern im Auge angenommen werden musste, versagte der grosse Electromagnet. Einmal gelang es nachträglich ein Eisenstück durch Eingehen in den Glaskörper mit dem Hirschberg'schen Magneten zu entfernen. In einem weiteren erfolglosen Falle stak das Eisen seit 4 Wochen in der Cornea und ragte tief in die vordere Kammer.

Bezüglich der anderen Fälle, in denen die Anwendung des starken Magneten ohne Erfolg blieb, muss ich allerdings bemerken, dass wir auch bei der Exenteration, die wir später ausführten, keinen Fremdkörper fanden. Dessenungeachtet halte ich die gestellte Diagnose, dass ein Fremdkörper das Auge perforirt und ins Innere gedrungen sei, aufrecht.

In den ersten sechs meiner Fälle handelte es sich fünfmal um Cornealwunden mit Linsenverletzungen; von den Fremdkörpern war nichts zu sehen. In einem Fall war das Eisen durch den oberen Theil der Sclera gedrungen, die Wunde aber schon verheilt; auch hier sah man den Fremdkörper nicht. Immer gelang es, den Splitter in die vordere Kammer zu befördern.

Um ihn ganz aus dem Auge zu entfernen, habe ich, wie ich meine, ein einfacheres und sichereres Verfahren eingeschlagen, als es nach bisherigen Veröffentlichungen geübt zu sein scheint. Wenn man nicht durch die noch offene Wunde das Stückchen entfernen konnte, hatte man den Verletzten wieder in die Klinik genommen, dort einen Hornhautschnitt gemacht und eventuell durch Eingehen mit dem Hirschberg'schen Magneten das Eisen herausgezogen. Ich habe dagegen immer gleich in dem physikalischen Institut entweder die Hornhautwunde wieder eröffnet, nöthigenfalls noch erweitert, oder einen neuen Schnitt am Hornhautrande mit der Lanze angelegt, und nun sofort an diese Wunde wieder die Spitze des grossen Electromagneten gebracht. Es war interessant zu sehen, mit welcher Kraft jetzt der Magnet das Eisen fasste und aus der Wunde herauszuziehen suchte. Gelang dies nicht gleich, sondern stemmte sich der Eisensplitter gegen die Cornea, so wurde das ganze Auge förmlich aus der Orbita etwas herausgezogen. Ich suchte in solchen Fällen die Wundränder mit einem flachen Holzstäbchen zurückzuschieben und unterstützte so die Entbindung. Jetzt habe ich mir Spatel und Pincetten von Nicolin (Kupfer, Nickel und Zink) machen lassen, mit denen man auch in der Nähe des Magneten operiren kann.[1] Für eine genügende Asepsis oder Antisepsis des Verfahrens lässt sich bei diesen einfachen Operationen auch in fremden Localen sorgen..

Von den 6 Fällen der Eisenextractionen waren drei von sehr gutem Erfolg gekrönt. Sie mögen zuerst hier mitgetheilt werden.

1. Ferdinand M., 38 Jahre alt, Fabrikarbeiter. Dem Verletzten flog am 15./XI. 1894 ein Stückchen Stahl von einer Feile, indem er darauf schlug, gegen das rechte Auge, ein anderes gegen die Stirn. Das Auge schmerzte, thränte und entzündete sich. Am 21./XI. 1894 kam Patient in die Klinik. Starke pericorneale Injection, etwa 2 mm vom äusseren Rande entfernt eine kleine Narbe in der Hornhaut, daneben das Gewebe etwas getrübt. Vordere Kammer klar. Iris verfärbt. Pupille, durch Atropin weit, zeigt hinter der

[1] Aehnliche habe ich schon seit vielen Jahren. H.

Hornhautwunde eine zackige Synechie. Nicht weit vom Ciliarrande befindet sich in der Iris eine kleine Oeffnung, durch die — bei der Augenspiegeluntersuchung rothes Licht zurückkommt. Linse klar. In den oberen Partien des Glaskörpers keine Trübungen, im unteren viele schwarze bewegliche Flocken. Papille erkennbar, normal. S = $^6/_{18}$, H 1,0; Gesichtsfeld frei. Tn.

Am 24./XI. 1894 wurde der Extractionsversuch mit dem grossen Magneten gemacht. Das konisch abgestumpfte Ende wird möglichst an die Hornhautwunde gebracht, nachdem das Auge cocaïnisirt war. Nach etwa $^1/_2$ Minute dauerndem Contact, währenddem Patient einen ziehenden, nicht sehr heftigen Schmerz im Auge verspürte, wird der Bulbus inspicirt, doch ist nichts von dem Fremdkörper zu sehen. Nach nochmaliger Annäherung — Patient äussert keine Schmerzen — findet sich unten und etwas aussen in der Vorderkammerbucht ein kleiner, metallisch glänzender Splitter, daneben ein kleiner Bluterguss. Nunmehr wurde mit einer Paracentesennadel ein Einstich in den Hornhautlimbus neben dem Fremdkörper gemacht und derselbe bis zu letzterem erweitert. Als jetzt das Auge wieder an den Magneten gebracht wurde, zog derselbe den Eisensplitter an die gemachte Wunde und wölbte sie etwas hervor. Erst beim dritten Versuch tritt unter Zurückdrängen der Wundlefze mit dem Spatel der Fremdkörper heraus. Er ist $2^1/_2$ mm lang, 1 mm breit und etwa $^1/_2$ mm dick. Gewicht 0,005 g. 26./XI. Auge geröthet, etwas mehr als vor der Operation, doch schmerzlos. Die Trübung im Glaskörper nicht stärker als früher. Augenhintergrund zu sehen. 10./XII. Auge fast ganz blass; die periphere Iriswunde, durch welche der Splitter aus dem Augeninnern in die vordere Kammer kam, ist nicht zu sehen. Am 20./XII. 1894 wurde Patient entlassen. Auge blass, frühere Hornhautwunde jetzt noch als grauer Strich erkennbar. Vordere Kammer normal. Pupille durch Atropin weit, Synechie nach aussen. Die Stelle, an der das Eisen durch die Iris eindrang, ist noch dadurch zu finden, dass beim Augenspiegeln bei bestimmter Stellung etwas rothes Licht durch sie reflectirt wird. Von der peripheren Iridodialyse, durch welche der Splitter in die vordere Kammer kam, nichts zu sehen. Glaskörper bis auf einzelne Trübungen unten und innen klar. Papille normal. Im horizontalen Meridian an der äusseren Hälfte des Auges, etwa 7 Papillendurchmesser von der Papille entfernt, findet sich ein unregelmässig gestalteter weisser Fleck in der Chorioidea, von der horizontalen Ausdehnung von $1^1/_2$ Papillendurchmesser, daneben etwas schwarzes Pigment, und in den Glaskörper sich hinein erstreckend, ein kleiner, beweglicher, schwarzer Fetzen. Es ist dies die Stelle, wo der Eisensplitter gesessen oder gegengeschlagen hat. S $< ^6/_6$. Gesichtsfeld frei. 23./III. 1895 Glaskörper frei; ausser etwas Conjunctivitis Auge normal; S $^5/_5$.

2. Fritz R., 3 Jahre. Dem Kinde war in der Werkstatt seines Vaters ein Stück Eisen am Nachmittage vor der Aufnahme in das Auge geflogen. 18./II. 1895. Auge ziemlich blass, am oberen inneren Quadranten der Hornhaut eine ca. 2 mm lange Wunde. Vordere Kammer normal. Iris zeigt etwas nach oben aussen von der Hornhautwunde eine fast stecknadelkopfgrosse Oeffnung, daneben ein kleines Blutgerinnsel. Pupille auf Atropin über mittelweit. Linse durchsichtig. Augenhintergrund, soweit es bei dem unruhigen Kinde möglich, gut erkennbar. Innen im Glaskörper wurde eine schwärzliche, strichförmige Trübung gesehen. Das Sideroskop giebt keine Auskunft über die Anwesenheit von Eisen, da das Kind beständig den Kopf bewegt und gegen die Magnetnadel stösst. Da aber mit grösster Wahrscheinlichkeit die Anwesenheit eines Eisensplitters im Augeninnern diagnosticirt werden musste, wurde das Kind an den grossen Electromagneten gebracht. Schon ehe das Auge denselben

berührt hatte — etwa in 1 cm Entfernung von demselben —, flog der Fremdkörper heraus. Wir fanden an der Magnetspitze zwei Eisenstückchen; das grössere 4 mm lang, 2,5 mm breit, Gewicht 0,015 g; das kleinere 1 mm lang und breit, Gewicht fast 0,001 g. Ein Drittel der Vorderkammer war mit Blut gefüllt, die Iris war, entsprechend der Stelle, an der vorher die Oeffnung beobachtet, faltenförmig, der Hornhautwunde adhärent. 24./II. 1895. Vorderkammer klar, in der adhärenten Irispartie ist eine periphere Iridodialyse zu sehen. — Nachdem das Kind noch eine Angina diphtheritica durchgemacht, wurde es am 20./III. geheilt entlassen. Auge blass, oben-innen und in der Nähe des Hornhautrandes eine vordere Synechie, sonst Pupille rund und beweglich. Linse und Augenhintergrund klar. Grenzen der Papilla optica etwas verschwommen. Beim Blick nach innen sieht man in der Chorioidea einen grösseren Herd von schwärzlichen und röthlichen Flecken. Normale Tension. Sehvermögen nicht festzustellen. 6./V. derselbe Befund.

3. Edmund K., 17 Jahre, Maschinenbauer. 9 Stunden vor der Aufnahme flog ihm ein Eisenstückchen beim Schmieden gegen das linke Auge. 27./III. 1895. Pericorneale Röthe. Mitten in der Cornea, quer durch das Pupillargebiet gehend, eine mehrere Millimeter lange verklebte Wunde. Vordere Kammer flach. Pupille eng. Iris verfärbt. In der Pupille getrübte und gequollene Linsenmasse. Kein rothes Licht aus der Pupille beim Ophthalmoskopiren. Tension herabgesetzt. Vom Fremdkörper nichts zu sehen. 28./III. 1895. Auf Atropin Pupille mittelweit; man erhält jetzt mit dem Augenspiegel an der oberen Peripherie noch etwas rothes Licht, ohne jedoch den Hintergrund erkennen zu können. Finger in 1 m, Gesichtsfeld für Handbewegung frei. Das Sideroskop zeigt das Vorhandensein von Eisen im Auge. Anlegen des Auges an den grossen Electromagneten. Der Splitter, aus der Pupille heraustretend, wird sofort in der vorderen Kammer sichtbar. Seine volle Entfernung gelingt erst, nachdem die Hornhautwunde mit der Lanze nach beiden Seiten erweitert worden ist. Dabei entleert sich aus der Wunde etwas gequollene Linsenmasse. Am Magneten haften zwei Eisensplitter: der grössere ist 4 mm lang, 2 mm breit, 1 mm dick und wiegt 0,015 g, der kleinere ist etwa $^1/_2$ mm lang und wiegt ca. 0,001 g. 3./IV. Bulbus schmerzlos, aber noch stark injicirt. Cornealwunde geschlossen. Pupille gut erweitert, aber mit getrübten Linsenmassen ganz gefüllt. 9./V. Der Rest der getrübten Massen wird durch Linearextraction mit der Lanze entfernt. 10./VII. Nachdem das Auge schon längere Zeit entzündungsfrei gewesen, wird Pat. entlassen. Auge blass, im Centrum der Hornhaut strichförmige Narbe, die an einer Stelle mit der Cat. secundaria zusammenhängt. Pupille weit, jedoch an der unteren Hälfte hintere Synechie. In dem Nachstar grössere Oeffnungen, durch welche der Augenhintergrund ophthalmoskopisch erkennbar ist. Tn. Mit + 16,0 sph. ⊃ — 1,0 cyl. 1 ist S $^4/_6$. Binocularer Sehact. 1./VIII. Status idem.

Die jetzt folgenden Eisenextractionen mittelst des grossen Magneten zeigten einen weniger erfreulichen Endausgang.

4. Schlosser Heinrich M., 19 Jahre alt. Dem Verletzten war vor 24 Stunden beim Schmieden ein Stückchen Eisen in das rechte Auge geflogen. 16./XI. 1893. Lebhafte pericorneale Injection, Schmerzen, Gegend des Corp. ciliare in der unteren Hälfte druckempfindlich. In der unteren Cornealhälfte eine perforirende Wunde, an welcher die Iris zum Theil liegt, Pupillarrand daselbst tief eingerissen. Kleines Hypopyon. Linse getrübt, vom Fremdkörper nichts zu sehen. Handbewegung in 15 cm; für mittlere Lampe Gesichtsfelddefect nach oben. Pat. wurde mit der leicht klaffenden Wunde an den Electromagneten gebracht. Nach einigen vergeblichen Versuchen fuhr er plötzlich vor Schmerz zurück, und

an der abgestumpften Spitze hing das Eisenstückchen, etwa 4 mm lang und 2 mm breit, sehr dünn. An ihm haftete ein herausgerissenes Irisstück und etwas schleimig graue Masse. Die vordere Kammer hatte sich sofort mit Blut gefüllt. Unter antiseptischem Verbande resorbirte sich das Blut, aussen und oben wurde etwas Iris sichtbar. In der Pupille etwas gequollene Linsenmasse. Amaurosis. Später (4./XII.) wird das Corp. ciliare schmerzhaft, in der vorderen Kammer neue Blutung und Verkleinerung der Cornea. 7./XII. Enucleatio bulbi wegen zu fürchtender sympathischer Ophthalmie. (Bereits bei Hirschberg veröffentlicht.)

5. Johannes Sch., Kesselschmied, 20 Jahre. Am 20./V. 1895 flog dem Patienten beim Aushauen eines Loches in einem Kessel ein grosses Stück Eisen gegen das obere Lid. Er merkte sofortige Herabsetzung seines Sehens. 28./V. Aufnahme. In der oberen Lidhaut kleine, kaum sichtbare Narbe. Auge geröthet. In der oberen Partie der Sclera, ca. 8 mm oberhalb des Hornhautrandes, eine kleine Wunde, die geschlossen ist. Cornea leicht getrübt. Iris verfärbt, Pupille über mittelweit auf Atropin. Vom Augenhintergrunde kein rothes Licht. Glaskörper hinter der, wie es scheint, durchsichtigen Linse dick getrübt. Beim Blick nach aussen. S $^{1}/_{50}$; Gesichtsfelddefect nach innen unten für Handbewegung. Tn. Bei Anlegung des grossen Electromagneten — wobei Patient, über Schmerzen klagend, durch beständige Augenbewegungen die alleinige Wirkung der Spitze auf die Wundstelle unmöglich macht, so dass dieselbe auch länger mit der Hornhaut in Berührung kommt — tritt nach einigen Versuchen plötzlich aus dem unteren Pupillargebiet hinter der Iris ein metallisch glänzendes Eisenstück in die vordere Kammer, das beim Ablassen des Magneten wieder zurücksinkt. Nach Anlegen einer ziemlich grossen peripheren Hornhautwunde innen-unten wird dasselbe wiederum durch den grossen Magneten in die vordere Kammer gezogen und dann mit der Pincette aus der Wunde, in die es sich einklemmt, entfernt, da ein Zurückschieben der Wundlefzen nicht zum Ziele führte. Das Blechstück ist rechteckig, 6 mm lang, $3^{1}/_{2}$ mm breit und $^{1}/_{3}$ bis $^{1}/_{2}$ mm dick; Gewicht 0,06 g. 2./VI. Wunde gut verheilt, Iris verfärbt. 8./VI. Tension des Bulbus hat stark abgenommen. Pupille weit, bis auf eine Synechie oben-innen. Trotz Schmierkur etc. blieb die Weichheit des Bulbus bestehen. Der Glaskörper lichtete sich allmählich, so dass man bei schiefer Beleuchtung durch die weite Pupille hinter der etwas verkleinerten, in den oberen Partien vollkommen durchsichtigen Linse unten im Glaskörper eine dicke, gelbliche, mit Blutflecken durchsetzte Masse erkennen konnte. Die untere vordere Fläche der Linse zeigt eine weissliche membranöse Trübung. Es entspricht die Glaskörpereiterung dem früheren Sitze des Fremdkörpers; die Kapsellinsentrübung der Stelle, an welcher das Eisen zwischen Linse und Iris hervorkam. Der Bulbus war gelegentlich auf Druck empfindlich. Der vollständige Verlust des Sehvermögens, sowie die Tensionsabnahme — auch die Stelle, an der oben durch die Sclera das Eisen gedrungen war, zeigte eine Einbuchtung — liess die Entfernung des Auges räthlich erscheinen. Bisher hat sich Patient dazu nicht verstanden.

6. August B., 24 Jahre alt, Schmied. Am 10./IV. 1895 flog ihm ein Eisenstückchen gegen das linke Auge, das seinen Angaben nach wieder herausfiel; er versichert, es gesehen und in der Hand gehabt zu haben. Das Auge soll sofort erblindet sein; auch trat starke Entzündung ein. Nach zwei Tagen kam er in eine Augenklinik in Hannover, wo er drei Wochen lang behandelt wurde. Alsdann arbeitete er 14 Tage lang, musste aber, da das Auge sich wieder entzündete, von Neuem in die Anstalt aufgenommen werden. Nach zwei Wochen etwa entzündete sich auch das rechte Auge. Nunmehr wurde

ihm die Enucleation des linken Bulbus vorgeschlagen. Da er sie verweigerte, wurde er weiter behandelt (Schmierkur), später dann auf seinen Wunsch entlassen. 1./VII. Aufnahme in die Göttinger Klinik. Das linke Auge zeigt, am äusseren Rande der Hornhaut beginnend, eine ziemlich senkrecht verlaufende, leicht bogenförmige, etwa 3 mm lange Narbe. Dahinter in der hochgradig verfärbten Iris eine horizontale lineare Narbe. Iritis, hintere Synechien. Linse mit Beschlägen bedeckt, sonst ziemlich klar. Glaskörper diffus getrübt. An einzelnen peripheren Stellen erhält man mit dem Ophthalmoskop rothes Licht zurück; Details des Augengrundes nicht zu unterscheiden. Bei concentrirt einfallendem Tageslicht erhält man einen gelblichen Reflex aus dem Glaskörper, besonders von aussen her hinter der Iriswunde. Tension erheblich herabgesetzt. Handbewegung in $^1/_2$ m; grosse Lampe nach innen und unten unsicher projicirt. — Das rechte Auge war von einer sympathischen Iritis befallen; Pupille mittelweit, hintere Synechien, besonders innen, descemetische Beschläge. Im Glaskörper keine umschriebene Trübungen. Augenhintergrund ziemlich klar: Papilla optica geröthet, verwaschen in ihren Grenzen; auch die angrenzende Netzhaut etwas getrübt. Bulbus auf Druck etwas empfindlich. — T_1. S $^2/_{35}$, Gesichtsfeld frei.

Trotz der bestimmten Aussage des Patienten, das Eisenstück nach der Verletzung gesehen zu haben, musste nach dem ganzen Befunde am linken Auge angenommen werden, dass der Fremdkörper noch darin steckte. Auch das Sideroskop bestätigte die Annahme. Es war die Frage, ob man die Entfernung des Eisens versuchen oder den Bulbus enucleïren sollte. Ich entschied mich für das erstere, da bei der fortgeschrittenen sympathischen Ophthalmie von der Enucleation kein besonderer Erfolg für die Heilung dieser Affection zu erwarten war, und auf der anderen Seite immerhin die Möglichkeit blieb, dass wenigstens ein geringes Sehvermögen des linken Auges noch schliesslich erübrigte. 4./VIII. Beim ersten Anlegen an den grossen Magneten empfindet Patient keinen besonderen Schmerz, jedoch wird schon beim zweiten Anlegen der Bulbus selbst deutlich an den Magneten herangezogen und dabei mässige Schmerzempfindung ausgelöst. Schliesslich tritt am äusseren Irisrande, diesen von dem Ciliarkörper lösend, unter gleichzeitiger Blutung das Eisen in die vordere Kammer. Die periphere Irisdialyse nimmt fast den ganzen äusseren-unteren Quadranten des Hornhautumfanges ein. Zur Entfernung wird mit der Lanze in der Peripherie ein Einschnitt gemacht und dann wieder das Auge an den Magneten gebracht; der Magnet zieht das Eisen leicht heraus.

Das Eisenstück ist rundlich und hat ca. 4 mm Durchmesser, etwa 1 mm dick; Gewicht 0,06 g. Am nächsten Tage war das Auge mässig injicirt, in der vorderen Kammer viel Blut, die Operationswunde geschlossen. Patient hat zeitweise Schmerzen. Unter einer Eisblase schwanden letztere bald, die Entzündung ging allmählich zurück. Schmierkur. 30./VIII. Linkes Auge nur gering injicirt, schmerzlos, vordere Kammer flach. — T_1; sonst wie früher. Handbewegungen in ca. $^1/_2$ m, nach rechts mangelhafte Projection. Das rechte Auge ist auch blasser, Pupille mittelweit, descemetische Beschläge. Papilla optica nur undeutlich zu sehen. Tn. S $> ^2/_{60}$.

Es folgt die Regel, dass man bei Eisenstücken, welche durch die Hornhaut eingedrungen sind und die Linse nicht verletzt haben, den starken Magneten an die Irisperipherie legen soll, nicht an die Wunde. Nur bei stärkeren Linsenverletzungen, wo das Eisen in der Linse stecken kann, oder auch, selbst wenn es im Glaskörper liegt, leichter durch die breiigen Massen hindurchgeht, würde ich das Anlegen des Magneten an die

centrale Hornhautwunde empfehlen. Bei Scleralwunden ist der Magnet ebenfalls an die Wunde zu legen; sollte selbige schon geschlossen sein, so thut man gut, sie wieder zu öffnen.

Um das Auge nun wirklich gerade mit der gewünschten Stelle an den Magneten zu bringen, bedarf es der Fixation derselben mittelst einer Pincette. Nach meinen bisherigen Erfahrungen scheint mir der Punkt des Anlegens von zu grosser Bedeutung, als dass ich ihn in Zukunft dem Zufall, wie er sich aus den willkürlichen und unwillkürlichen Augenbewegungen der Verletzten herausbildet, überlassen möchte.

Auffallend ist es, dass wir in Fall 2 und 3 an dem Magneten zwei extrahirte Eisenstückchen fanden: ein grösseres und ein kleineres. Es wäre möglich, dass schon im Auge ein Absplittern des eingedrungenen Fremdkörpers stattgefunden hatte; wahrscheinlicher aber ist mir, dass dasselbe beim Gegenschlagen gegen den Magneten geschah.

Hieran will ich noch eine weitere erfolgreiche Extraction aus letzter Zeit, die ebenfalls mit dem Hirschberg'schen Magneten geschah, anschliessen. Es wurde dies Verfahren, das übrigens besonders indicirt erschien, auch aus dem Grunde eingeschlagen, weil uns an dem betreffenden Tage — Sonntage — durch äussere Zufälligkeiten der grosse Electromagnet nicht zu Gebote stand.

7. Friedrich R., 5 Jahre alt, wurde gestern Morgen am rechten Auge verletzt, als er in der Werkstatt zusah, wie von einem Eisenstabe etwas abgemeisselt wurde. 4./XI. 1894. In der inneren Hälfte der Cornea eine 3 mm lange, lineare Wunde, die noch in den Limbus reicht. Iris etwas hineingefallen, Pupille ein wenig verzogen. Vorderkammer vorhanden, Linse klar. Ophthalmoskopisch Augenhintergrund gut erkennbar. Im Grunde des Glaskörpers liegt ein schwarzgrauer, zum Theil metallisch glänzender Fremdkörper. S $^5/_{50}$ (mit Wolffberg-schen Figurenproben). Nach genauerer Berechnung der Lage wird in der Narkose die Sehne des R. inferior abgetrennt und dann ein meridionaler Scleralschnitt mit dem Graefe'schen Messer gemacht; einige Millimeter lang. Es tritt ein Tropfen Glaskörper in die Wunde. Kaum ist der Hirschberg'sche Electromagnet an dieselbe gebracht, so haftet der Eisensplitter ($^1/_2$ cm lang, 1 mm breit) an ihm. Weiterer Glaskörper tritt nicht aus. Annähen der Sehne und Conjunctivalnaht.

13./XI. Entfernung der Nähte. Gutes Aussehen des Bulbus.

5./XII. Entlassung. Auge im Ganzen blass, normal beweglich. Die Operationsstelle noch etwas geröthet. Hornhautnarbe, kleine Iris-Synechie, Pupille im Uebrigen rund. In der äusseren Linsenperipherie hinter der Hornhautwunde findet sich eine leichte Trübung, die als gerade Linie die Linse durchsetzt und die vordere kleine Kapselwunde mit der hinteren verbindet; sonst ist die Linse klar. Glaskörper ebenso. Papilla optica etwas geröthet, Grenzen nicht ganz scharf. Beim Blick nach unten sieht man in der Chorioidea ganz peripher die weisse Incisionsnarbe, daneben schwarze Pigmentanhäufung. Tn. S $^1/_{10}$.
5./I. 1895. Auge normal. S $^5/_{20}$.

Einen besseren Erfolg hätten wir auch nicht von der Anwendung des grossen Magneten haben können; es ist ausserdem zweifelhaft, ob es uns gelungen wäre, den Fremdkörper durch die Irisperipherie in die vordere Kammer zu leiten.

Nach all diesen Erfahrungen muss ich die Anwendung des starken Magneten als eine willkommene und werthvolle Bereicherung unserer Operationsmethoden bezeichnen.

---

4) Ueber Magnet-Operationen, von J. Hirschberg. (Nach einem am 3. April 1896 in der Berliner med. Gesellschaft gehaltenen Vortrag.) (Berl. klin. Wochenschr., 1896, Nr. 25.)

M. H.! Vor mehr als 16 Jahren, am 16. October 1879, hatte ich die Ehre, meinen ersten geheilten Fall eines aus dem Glaskörper, mit Hilfe des von mir angegebenen Electromagneten herausgezogenen Eisensplitters Ihnen vorzustellen.[1]

Mit diesem Fall beginnt eine reiche Literatur über Magnet-Operationen am Auge, in allen Cultur-Sprachen; denn die voraufgegangenen Veröffentlichungen des verdienstvollen Mc. Keown in Belfast aus den Jahren 1874 und 1876 und mein eigner schüchterner Versuch aus dem Jahre 1875 hatten keine Beachtung gefunden.

125 mehr oder minder ausführliche Mittheilungen über diesen Gegenstand sind binnen 15 Jahren erschienen.[2]

In allen Cultur-Ländern sind Magnet-Operationen am Auge verrichtet worden. Die Gesammtzahl geht in die Tausende. Viele Augen, die früher dem Untergang geweiht waren, sind jetzt durch richtige Operation und einfache Anwendung physikalischer Gesetze gerettet worden. Die Zahl der Operationen steht ziemlich in geradem Verhältniss zu der Entwicklung der Eisen-Industrie und ist darum bei uns in Berlin nicht unbeträchtlich. Ich selbst[3] konnte in meiner Sonderschrift über den Electromagnet in der Augenheilkunde vom Jahre 1885 bereits über 33 eigne Magnet-Operationen, in v. Graefe's Archiv 1890 über hundert eigne Operationen berichten und an der Hand der Erfahrung genaue Regeln über das vortheilhafteste Verfahren in frischen und alten Fällen aufstellen.[4] Bis heute ist die Zahl meiner Magnet-Operationen auf etwa 180 gestiegen.

Bezüglich der Leistungsfähigkeit meines kleinen und handlichen Instrumentes sei bemerkt, dass im vorigen Jahre von 15 Fällen, die mir vorkamen, in 14[5] die Entfernung des Eisensplitters gelang; nur in einem aus dem Glas-

---

[1] Vgl. Berliner klin. Wochenschr. 1879. Nr. 46. — Nach 12 Jahren habe ich den Fall wiedergesehen und volle Sehkraft des operirten Auges festgestellt.

[2] Vgl. Centralbl. f. pr. Augenheilk.: 1879, S. 376. (1). — 1880, S. 37. 72. 204. 433. 424. 426. 490. 491. (8). — 1881, S. 29. 30. 60. 91. 173. 188. 425. 426. (8). — 1882, S. 28. 114. 351. 397. 495. 501. 576. 578. 579. 609. 615. (11). — 1883, S. 32. 78. 178. 251. 256. 309. 373. 395. 398. 448. 493. (11). — 1884, S. 152. 380. 382. 392. 408. 410. 449. 455. 488. 664. (10). — 1885, S. 63. 96. 128. 150. 237. 243. 317. 344. 386. 417. 485. 487. (12). — 1886, S. 64. 393. 517. (3). — 1887, S. 259. 380. 385. 386. 450. 514. 349. 550. (8). — 1888, S. 56. 126. 110. 115. 289. 341. 514. 515. (8). — 1889, S. 56. 125. 241. 271. 350. 369. 460. 471. 490. 491. (10). — 1890, S. 30. 221. 420. 440. 486. (5). — 1891, S. 288. 316. 408. (3). — 1892, S. 173. 447. 392. 594. 223. (5). — 1893, S. 275. 282. 372. 406. 458. 463. 568. (7). — 1894, S. 204. 236. 278. 373. 470. 511. 515. 523. 45. 198. 280. 471. 24. (13). Das neue Ansteigen der Veröffentlichungen ist durch Haab's verdienstvolle Arbeit aus dem Jahre 1892 verursacht.

[3] Meine hauptsächlichsten Mittheilungen über diesen Gegenstand sind, ausser den genannten: Archives of Ophthalmology X, 4 (englisch); Langenbeck's Arch. XXVI, 3; Centralbl. f. Chir. 1881, Nr. 20, und Verhandl. d. Deutschen Ges. f. Chir., X. Congress; Berliner klin. Wochenschr. 1882, Nr. 21, 1883, Nr. 5, 1884, Nr. 28; Centralbl. f. pr. Augenheilk. 1883, S. 78; D. Med.-Z. 1886, Nr. 22; Deutsche med. Wochenschr. 1894, Nr. 23 u. 25.

[4] Vgl. S. 34 flg. meiner Sonderschrift, S. 44 flg. des Arch. f. O. XXXVI, 3, und für Splitter, die in der Netzhaut sitzen, Deutsche med. Wochenschr. 1894, Nr. 23.

[5] Darunter sind drei erfolgreiche Operationen meines ersten Assistenten, Herrn Dr. Kuthe.

körper leider nicht gelungen ist. Bezüglich des Nutzens der Operation sei erwähnt, dass ich in den ersten 10 Jahren meiner Praxis ohne den Magneten keinen einzigen Erfolg bei Eisensplittern im Glaskörper hatte, in den folgenden 10 Jahren, mit dem Magneten, 13 Erfolge, 7 befriedigende, 6 geringe. In der Züricher Klinik ergaben 1877—1880 vor Anwendung des Magneten 24 Fälle von Eisensplitter 24 Verluste, also 100 %; in 4 Jahren mit Magnet-Operation (1883—1886) 35 Fälle nur noch 24 (d. h. 68 %) Verluste, also doch schon 32 % Erfolge.

Aber die Anschauung ist lehrreicher, als das Anhören von statistischen Zahlen. Deshalb will ich Ihnen 2 neue Fälle vorstellen. Der eine ist frisch operirt und hatte einen sehr langen Eisensplitter im Glaskörper; der andere ist spät, nothgedrungen, operirt wegen eines der kleinsten Eisensplitter, die man je aus der Tiefe des Glaskörpers herausbefördert hat.

1. Der 31jährige R. K. kam am 30./IV. 96, Nachmittags 4 Uhr, nachdem er etwa eine halbe Stunde zuvor, beim Scheibenstossen, sein rechtes Auge verletzt hatte. Das Auge besitzt noch befriedigende Sehschärfe ($\geqq {}^5/_{10}$) und sieht gut aus, wiewohl die Spannung etwas herabgesetzt ist. Nach innen-unten, dicht beim Hornhautrande, sieht man eine meridionale, verharschte Wunde der Binde- und der Lederhaut von kaum 2 mm Ausdehnung. Bei der Durchleuchtung mit dem Augenspiegel erkennt man einen langen, silberglänzenden Draht, welcher von der Wunde aus hinter der durchsichtigen Linse durch den gleichfalls durchsichtigen Glaskörper zieht. Sofort wird das Auge an die Magnetnadel des Sideroskops gebracht, das bei mir, dicht neben dem Operationszimmer, dauernd gebrauchsfähig aufgestellt ist. Ein deutlicher Ausschlag wurde beobachtet.[1] Inzwischen waren die Instrumente aseptisch hergerichtet. Das Auge wurde vorsichtig abgespült, Cocaïn eingeträufelt. Mein stärkster Magnet wird an die Wundlefze gehalten, der Splitter folgt nicht; er wird angezogen, ist aber in der Wunde zu fest eingeklemmt. Sofort wird mit einem Scheerenschlag die Wunde mehr gelüftet, als erweitert; in dieselbe soeben der mittelstarke Magnet eingeführt und der Eisensplitter augenblicklich herausgezogen. Der Splitter ist zwar dünn, aber für das Auge sehr lang, nämlich 16 mm[2] und leicht gekrümmt. Sein Gewicht beträgt fünf Milligramm.

Keine Spur von Glaskörper war vorgetreten, die Vorderkammer blieb voll. Unter einfachem Verband trat reizlose Heilung ein. Sie werden Mühe haben, jetzt nach 5 Wochen die kleine Narbe überhaupt zu entdecken.

---

[1] Und zwar sofort, ohne vorhergehende Magnetisirung des verletzten Augapfels, und ohne genauere Localisirung. Wer aber nach einem Ausschlag von „einigen Zehntelgraden“ den Augapfel einschneidet und den kleinen Magneten einführt (Heidelberger Bericht 1895, S. 202), darf sich nicht wundern, wenn er — nichts findet. Wenn Haab das Sideroskop von Asmus unsicher oder umständlich nennt, so kann ich das nicht bestätigen, nur muss das Instrument ein für alle Mal fest aufgestellt werden. Schmidt-Rimpler meint, dass es einer grossen und besonders liebevollen Einübung bedürfe, um die kleinsten Ausschläge zu würdigen und auch die Lage der Fremdkörper im Auge festzustellen. Auch das kann ich nicht bestätigen. Man muss kleinste Splitter im Auge vorher magnetisiren, das Auge cocaïnisiren und die verschiedenen Quadranten anlegen: dann sieht man sofort in jedem Falle den Ausschlag. — Allerdings, die ältere Magnetnadel von Gerard (s. Centralbl. f. pr. Augenheilk. 1890, S. 229) fand ich ziemlich unsicher und umständlich. — Mit vollem Recht giebt Asmus (Knapp's Archiv XXXI, Beilageheft S. 27) dem Wunsche Ausdruck, dass diese Untersuchungsmethode in weiteren Kreisen Anklang finden möchte.

[2] Ich kenne nur einen ähnlichen Fall, wo Krückow eine Nadel von sogar 24 mm Länge mit einem Electromagneten aus dem Auge eines 13jährigen erfolgreich herausgezogen hat; und einen zweiten Fall, wo Förster ein Nadelstück von 12 mm Länge mit bestem Erfolg entfernte. (Asmus, Knapp's Archiv 1895, Beilageheft S. 18.)

Das Auge sieht ebenso gut aus, wie das gesunde und hat genau ebenso gute Sehkraft. Um einen so langen Splitter aus der engen Eingangsöffnung sicher und ohne jede Nebenverletzung, namentlich der Linse, herauszuleiten, ist es notwendig, sein vorderes Ende mit dem kleinen Magneten fest zu fassen. Den neuerdings empfohlenen Riesenmagnet einfach dem Auge anzunähern, würde mir in diesem Falle nicht sicher, sondern eher bedenklich erscheinen, da jener die ganze Länge des Eisensplitters gegen die Augapfelwandung schleudern könnte, so dass die Ausziehung so überhaupt nicht gelingt.[1]

2. Der 24jährige A. D. kam 21./III. 1895 zur Aufnahme. 3 Tage zuvor war ihm beim Hämmern von Stahl auf Stahl das linke Auge verletzt. Die Sehkraft blieb gut, er arbeitete noch 5 Stunden weiter. In der Nacht darauf Schmerz, weswegen er am folgenden Tag Atropineinträuflung erhalten hatte.

Das Auge zeigt S = $^1/_4$ bei normalem Gesichtsfeld und ist ziemlich stark gereizt. In der Mitte der Hornhaut sitzt ein ganz kleiner Abscess, diesem gegenüber eine hintere Verwachsung des unteren Pupillenrandes. Von dieser aus durchsetzt ein zarter Trübungsschlauch die sonst durchsichtige Linse. Die Narbe in der hinteren Linsenkapsel ist deutlich sichtbar, schmal, eiförmig. Ihre Hauptachse macht einen Winkel mit der Richtung des Trübungsschlauches. Der Fremdkörper hat beim Verlassen der Linse eine Drehung erlitten. Ein ganz kleiner bläulicher Splitter ist beweglich im Glaskörper zu sehen und durch einen Faden mit der Kapselnarbe verbunden. Wegen der Kleinheit des Splitters versuchte ich zuerst die friedliche Behandlung mit Einträuflung von Atropin und Cocaïn, Verband, Bettruhe. Aber die Iris wucherte stärker, ein geringer Eiterabsatz am Boden der Vorderkammer stellte sich ein, der Kranke wurde von zunehmenden nächtlichen Schmerzen gepeinigt. Deshalb musste ich nach 20tägiger Beobachtung, am 10./IV. 1895, zur Operation mich entschliessen. Unter tiefer Chloroformbetäubung, die schwierig und erst nach $^1/_2$ Stunde genügend war, wurde 6 mm vom Hornhautrand nach aussen-unten die mittlere Lanze eingestossen, mein grösster grader Magnet eingesenkt und unter langsamer Hebelbewegung, erst gegen die Linse, dann von ihr fort, etwa 6—8 Secunden drin gelassen, hierauf ausgezogen, ohne dass man, wegen der Kleinheit des Splitters, ein „Tick" hört. Der Splitter haftet an dem herausgezogenen Magneten.

Klarer Glaskörper ist eben in der Wunde sichtbar, tritt aber nicht aus. Sofort wird durch eine Bindehautnaht die Wunde geschlossen und der Verband angelegt. Der Eisensplitter, der nur $1^1/_{10}$ mgr wiegt, ist dreikantig, auf der einen Fläche gelb, $1^1/_2$ mm lang, mit einer scharfen Spitze versehen, die allein es möglich gemacht, dass ein Splitter von so geringer Schwere so weit in die Tiefe dringen konnte. [Bei so kleinen Splittern im Glaskörper ist mein Magnet besser!]

Die Heilung erfolgte ganz reizlos. Die Sehkraft wird, trotz der leichten Linsentrübung, fast so gut wie vor der Verletzung, das Auge liest feinste Schrift (25./VI. 95: R. mit + 1,0 D, S = $^5/_6$, L. mit + 1,5 D, S = $^5/_{10}$; mit + 2,0 D, bezw. + 2,5 D, Sn $1^1/_2$ in 12"). Die Schnittnarbe der Lederhaut stellt einen zarten, dunkelgrauen Strich dar, den man nur bei sorgfältigem Zusehen erkennt. Mit dem Augenspiegel sieht man die sehr kleine Verletzungsnarbe der Hornhaut, die spitze Verwachsung des unteren Pupillenrandes mit der vorderen Linsenkapsel, den ganz schmalen Trübungsschlauch durch die sonst klare Linse, den klaren Glaskörper und normalen Sehnerveneintritt, sowie noch soeben die schmale, weissliche Narbe des Schnitts durch die Augenhäute.

---

[1] Nach Lüftung der Wunde könnte sie allerdings gleichfalls gelingen.



Ein Jahr nach der Operation besteht derselbe befriedigende Zustand des Auges.

M. H.! In den letzten Jahren ist die Fachliteratur voll von Mittheilungen über die Anwendung von Riesenmagneten auf die in den Augapfel eingedrungenen Eisensplitter.

Zunächst möchte ich bemerken, dass der Gedanke nicht neu ist. Nachdem unser Landsmann Fabry aus Hilden schon vor 250 Jahren mit Hilfe eines natürlichen Magneten einen oberflächlichen, in der Hornhaut sitzenden Eisensplitter glücklich entfernt hatte, gelang es im Jahre 1840 unserem Landsmann Dr. Meyer aus Minden, zuerst aus der Tiefe des Glaskörpers ein langes, schmales Stahlstück mit Hilfe eines grossen, dreissig Pfund tragenden Magneten hervorzuholen.

So mächtige Magneten sind nicht an jedem Orte und nicht für jeden Arzt zu haben, namentlich in dem entscheidenden Augenblick, wenn der frisch Verletzte kommt und sofortige Entfernung des Fremdkörpers heischt.

Gerade deshalb habe ich mein kleines, wohlfeiles Instrument hergestellt, dass jeder Arzt sich beschaffen und bequem handhaben kann, — jeder, der überhaupt in der Lage ist, mit seiner Hände Werk Augenleidenden Nutzen zu stiften. Durch überaus zahlreiche Fälle, nicht bloss von mir, sondern aus fast allen Ländern der Erde, ist nachgewiesen worden, dass mein kleiner Apparat, der mit dem dickeren Ende 1 Pfund, mit dem dünneren fast $^1/_2$ Pfund trägt, alles leistet, was der Zweck erfordert.

Danach hat Voltolini[1] in Breslau, dem ich für die magnetische Ausziehung einer Nähnadel aus der Luftröhre meine volle Anerkennung zu zollen gern bereit bin, im Jahre 1883 seinen grossen Magneten, der, mit einer Tauchbatterie verbunden, zwanzig Pfund hebt, auch für die Augenheilkunde empfohlen. Ein bis an das Heft in einen thierischen Körper hineingestossenes Bayonnet konnte nach Voltolini mit einem sehr kräftigen Electromagnet herausgezogen werden. Aber im Auge des Menschen hat doch ein Bayonnet keinen Platz. Die in das Auge eindringenden kleinen Eisensplitter, bei denen, falls sie aseptisch waren, nicht bloss die primäre, sondern auch noch die secundäre Ausziehung vollkommenen Erfolg haben kann, wiegen nach meinen Erfahrungen etwa nur 1—30 mgr; die mittelgrossen, bei denen allein die primäre Ausziehung erfolgreich ist, etwa 50—200 mgr.

Voltolini erklärt das Einführen des Magneten in's Auge für gefährlich und wollte es gern durch das Anlegen seines Magneten an die Wunde ersetzen.

Aber in der einen Hälfte der Fälle ist die Wunde nicht mehr offen; und das richtige Einführen eines passenden, aseptischen Magneten ist durchaus ungefährlich. Ich habe niemals Wundvereiterung, so gut wie niemals Glaskörpervorfall beobachtet. Allerdings halte ich tiefe Chloroformbetäubung dann für unerlässlich, wenn man bei geschlossener Eingangspforte den Schnitt durch die Augenhäute zur Einführung des Magneten zu verrichten hat.

In neuester Zeit, nach der Herstellung kräftiger Accumulatoren und der mächtigen Leitungen für electrische Beleuchtung, ist es nicht so schwer, Riesenmagnete anzufertigen und für unsere Zwecke zu verwerthen.

Ich finde das ganz vernünftig und begrüsse es mit Freuden, dass dadurch die Zahl der geretteten Fälle vergrössert wird. Aber nicht kann ich es billigen, wenn man bei dem Lob der Riesenmagneten das von mir angegebene kleine und

[1] Der Electromagnetismus in der Augenheilkunde. Deutsche med. Wochenschr. 1883. Nr. 20.

wohlfeile Instrument in seinem Werthe herabsetzt, während doch der einfache Praktiker, der jüngere Arzt oft genug gar nicht in der Lage ist, für diesen zwar sehr nützlichen, aber ganz und gar nicht einträglichen Zweig unseres Könnens sich die kostbaren Riesenapparate zu beschaffen; wenn man ferner das von mir in allen Einzelheiten nach Indication und Technik ausgebildete Verfahren einfach verwirft und das verletzte Auge ganz handwerksmässig an den unbeweglichen Riesenmagneten anlegt. So geht es nicht in der Heilkunde und besonders nicht auf unserem Gebiete. Die Misserfolge des Riesenmagneten sind auch nicht ausgeblieben.

Was zunächst den Tadel gegen mein Instrument betrifft, so hat man ihm vorgeworfen, dass es fast gar keine Fernwirkung habe und nur eine Pincette für Eisensplitter darstelle.[1] Ich fürchte sehr, dass diejenigen, welche das sagten, schlecht gearbeitete oder schlecht gehaltene Instrumente in Händen hatten.

„Wie ein Flitzbogen zu einem Hinterlader, verhält sich der zur Prüfung mir übersendete Magnet zu dem von mir selber verwendeten." So schrieb ich erst vor ganz kurzer Zeit an einen hervorragenden Fachgenossen, der mir den in seiner Universitäts-Augenklinik seit 15 Jahren benutzten, sogenannten Hirschberg'schen Magneten nach Berlin sandte, damit ich nöthigenfalls einen neuen für seine Anstalt besorgen möchte.

Auch des Hrn. Collegen Schmidt-Rimpler[2] „Hirschberg'scher Magnet" trägt nicht einmal 200 gr, während die in Berlin nach meinen Angaben hergestellten mit der stärkeren Nadel anstandslos 500 gr tragen.

Was den Tadel gegen mein Verfahren betrifft, so ist es nicht schwer, jeden einzelnen Punkt durch die klinische Erfahrung zu widerlegen.

Ist der Fall frisch, die Wunde der Lederhaut offen und zugänglich, der Eisensplitter im Glaskörper sichtbar oder sicher anzunehmen, so führe ich sofort den Magneten ein, indem ich die Wunde lüfte und nöthigenfalls ein wenig erweitere.

Die geschickte Einführung des aseptischen Magneten ist unbedingt als ungefährlich zu betrachten. Bei grösserer Hornhautwunde und stärkerer Zerschmetterung der Linse und des Glaskörpers, wo ein grösserer Splitter in der Tiefe sich befindet, aber der Augenspiegel seinen Dienst versagt, habe ich den dickeren Ansatz des Magneten nur eben zwischen die Wundlefzen gebracht und sofort den Splitter geholt: eine sinnfällige Fernwirkung des kleinen Magneten, die ich wiederholentlich mit meinen Augen gesehen habe, also von Niemandem mir abstreiten lasse.

Ist die Wunde geschlossen, der Splitter im Glaskörper oder in der Netzhaut, die Ausziehung nothwendig; so verrichte ich in Chloroformbetäubung hinter dem Ciliarkörper den Meridionalschnitt durch die Augenhäute und führe den Magneten ein.

Nicht in jedem Falle gelingt die Ausziehung des Splitters. Im vorigen Jahre konnte ich unter 15 Magnet-Operationen einmal den Splitter nicht ausziehen. Aber Haab in Zürich, der über 43 Operationen mit dem Riesenmagneten zu berichten hat, und dessen Erfolgen ich meine wärmste Anerkennung zolle, vermochte auch in 7 Fällen von 43 den Splitter nicht zu entfernen.[3]

Nicht in jedem Falle, wo die Ausziehung glatt gelungen, ist die Sehkraft des verletzten Auges gerettet. Besonders sind alle die

[1] Bericht d. ophth. Ges., Heidelberg 1895, S. 188.
[2] Berliner klin. Wochenschr. 1895. Nr. 20.
[3] Heidelberger Bericht f. 1895, S. 191.



Fälle erfolglos, wo der Splitter übergross war, und ferner die Fälle, wo der Splitter schon vorher eine fortschreitende septische Eiterung bewirkt oder eingeleitet hatte. Das letztere kann bereits 2 Stunden nach der Verletzung der Fall sein. Es ist dies eine klinische Erläuterung der wichtigsten Thierversuche von Schimmelbusch. Ein 30jähriger Hufschmied verletzt beim Hufbeschlag um 1 Uhr sein rechtes Auge. Um 3 Uhr kommt er zu mir. Sofort wird die Hornhautwunde von $2^1/_2$ mm auf 4 mm erweitert und das dickere Ansatzstück meines Magneten zwischen die Wundlefzen gebracht. Sofort schiesst aus der Tiefe des Glaskörpers der Splitter gegen den Magneten. Aber in der Tiefe entwickelte sich doch ein Glaskörperabscess, der die Entfernung des Auges nothwendig machte. Solcher Fälle hatte auch Haab 5 unter 43 zu verzeichnen.

M. H.! Ich glaube, dass es angeht, die Vortheile der Riesenmagneten in's klare Licht zu stellen, ohne den Werth des kleinen Magneten ungerechter Weise herabzusetzen. Ich für meinen Theil habe mir auch einen Riesenmagneten (den von Schlösser) angeschafft[1] und lasse mir noch einen zweiten anfertigen, mit dem ich, da er beweglich ist, die den bisherigen Instrumenten dieser Art anhaftenden Gefahren besser zu vermeiden hoffe. Denn der Riesenmagnet hat nicht bloss versagt, nach den Beobachtungen von Haab, Leber, Schmidt-Rimpler, sondern er hat direkt Unglücksfälle herbeigeführt, nach den Beobachtungen von Schmidt-Rimpler, Schlösser, Schirmer jun. u. A.,[2] indem er den Splitter in den Strahlenkörper hineinschleuderte oder mit dem Splitter grosse Fetzen von Gewebe aus dem Augeninnern herausriss.

Die meisten Erfolge wird natürlich derjenige erzielen, der beide Arten des Magneten besitzt und richtig anwendet, wie auch College Schmidt-Rimpler[3] schon hervorgehoben hat, der ebenso, wie vor ihm Haab,[4] sich schon bemüht hat, auch für die Anwendung des Riesenmagneten bestimmte Regeln aufzustellen. In manchen Fällen hat der Riesenmagnet unleugbare Vortheile, namentlich in frischen Fällen, wo ein nicht zu kleiner Splitter in der Netzhaut oder ganz hinten im Glaskörper sitzt, oder wo man wegen ungenauer Diagnose oder zu gutem Aussehen des Auges überhaupt nicht zu operiren wagte. In manchen Fällen bietet aber wieder der kleine Magnet grössere Vortheile. So glaube ich, dass in den beiden vorgestellten Fällen der Riesenmagnet schwerlich so ideale Erfolge geliefert hätte.

Der kleine Magnet ist nicht bloss unentbehrlich, selbst für diejenigen (anerkanntermaassen),[4] die den grossen besitzen und handhaben, sondern auch ausreichend für die grosse Mehrzahl aller Fälle.[5] Ich glaube, wenn man

---

[1] Derselbe ist mit einem kleinen, aber kräftigen Accumulator verbunden und trägt über 20 Pfund.

[2] Vgl. meine Arbeit in der Deutschen med. Wochenschr., 1894, Nr. 23 und 25 sowie den Heidelberger Bericht vom Jahre 1895. — Dazu kommen noch mündliche Mittheilungen Andrer.

[3] Schmidt-Rimpler (Berliner klin. Wochenschr. 1895, Nr. 20) hat mich missverstanden, wenn er meint, dass ich den Riesenmagneten nur in den Fällen anwenden wolle, die ich vordem gar nicht operirt hätte. In diesen gewiss; aber in anderen auch, nach richtiger Auswahl, besonders wenn der grosse Magnet verbessert und handlicher geworden.

[4] Vgl. Heidelberger Bericht f. 1895.

[5] Unmittelbar von dem letzten Heidelberger Congress, wo Haab durch seine grossen Erfolge mit dem Riesenmagneten berechtigtes Aufsehen erregte, kamen zwei russische Bergwerks-Aerzte zu mir, und ersuchten mich, ihnen mein Instrument und mein Verfahren zu zeigen, da sie überzeugt waren, mit dem einfacheren Instrument bessere Erfolge zu erzielen.

den kleinen Magneten weiter empfiehlt, werden mehr Augen gerettet werden, als wenn man ungerechtfertigter Weise seinen Werth herabsetzt.

Ja, wir wollen doch gar nicht vergessen, dass auch heute noch in manchen Fällen der in's Auge eingedrungene Eisensplitter, natürlich wenn er bequem sichtbar und zugänglich geblieben, weit vortheilhafter und sicherer mit einem Fasswerkzeuge, einem Zänglein oder Pincettchen, als mit irgend einem Magneten herausgezogen werden kann.

Zwei frische Fälle der Art, die ich in den letzten 14 Tagen operirt, möchte ich Ihnen vorstellen.

3. Der 15jähr. E. K. kam 23./V. 1896 Nachmittags, nachdem er am Vormittag desselben Tages beim Stahlhauen sein rechtes Auge verletzt. Dasselbe besitzt gute Sehkraft und Spannung. Die Augapfelbindehaut ist in breiter Zone fast rings um die Hornhaut durch Blutung emporgehoben. In dieser Zone ist nach aussen oben, vom Hornhautrand etwa 6—8 mm entfernt, eine kleine durchbohrende Wunde der Bindehaut in $1^1/_2$ mm Länge sichtbar. Der Fremdkörper ist mit grosser Gewalt eingedrungen, denn er hat das Oberlid nahe dem Schläfenwinkel glatt durchschlagen.[1] Es erhebt sich nun die wichtige Frage, ob der Splitter im Innern des Auges liegt oder draussen in der Lederhaut haftet. Mit dem Augenspiegel ist keine Spur eines Fremdkörpers sichtbar. Aber das Sideroskop giebt maximalen Ausschlag, sowie die Gegend der Bindehautwunde angelegt wird. Sofort wird unter Cocaïn die Bindehaut vorsichtig eingeschnitten, dicht bei der Einschlagswunde liegt zwischen Binde- und Lederhaut eine schwärzliche Masse, die mit einer Pincette gefasst und mit der Scheere freigemacht wird. Es ist ein Stahlsplitter von etwa $1^1/_2$ mm Länge und Breite und von $4^1/_2$ mgr Gewicht. Die Bindehautwunde wird durch zwei Seidennähte geschlossen. Reizlose Heilung.

Wäre der Splitter bis in's Innere des Auges vorgedrungen, so hätte er die Sehkraft zerstören können. Aber bei der vollkommenen Sehkraft und dem negativen Augenspiegelbefund hätte man in solch' einem Falle nicht sofort einen Eingriff gewagt, wenn nicht das Sideroskop so unzweideutig die Anwesenheit von Eisen nachgewiesen hätte.

4. Der 60jähr. Zimmermann L. K. war in einer andern Anstalt von einem ausgezeichneten Fachgenossen vor 3 Jahren am Star des linken Auges operirt und nachoperirt worden. Das Auge hatte eine mässige Sehkraft erlangt (Finger auf 8 Fuss mit + 4″) und litt an wiederkehrenden, heftigen Entzündungen. Als Ursache der letzteren entdeckte ich sofort, bei der ersten Untersuchung, mit der Lupe einen kleinen, stark verrosteten Eisensplitter, der am unteren Hornhautscheitel fest in die Kammerbucht eingekeilt und von dem (eine Iridectomie-Spalte verschliessenden) Bindegewebe theilweise umwachsen war. Das Sideroskop zeigte deutliche Ablenkung, sowie man den Hornhautscheitel anlegte. Merkwürdiger Weise war hier die Verrostung des Augapfels (die sogenannte Siderosis) ausgeblieben, obwohl der Splitter wahrscheinlich schon 14 Jahre im Augeninnern gesessen hatte. Sowie durch Einträufluug von Cocaïn mit Atropin und durch laue Umschläge der Reizzustand verringert war, schritt ich zur Operation, unter Cocaïn.

Etwa 2 mm oberhalb des Fremdkörpers wurde mit dem schmalen Starmesser ein Schnitt von 6 mm Länge durch die Hornhaut angelegt, und die

[1] Es ist von grosser Wichtigkeit, solche kleinen Lidwunden zu beachten und durch vorsichtiges Umstülpen des Lids auch die Wunde an der Innenfläche nachzuweisen.



geriefte **Kapselpincette**, die ich vorher durch Streichen **magnetisirt** hatte, eingeführt, der Splitter gepackt, durch seitliche Bewegungen (wie bei der Ausziehung eines Backzahns, nur zarter,) gelockert und dann sofort herausgezogen. Die Operation verlief ganz rasch und glatt. Aber ein Magnet von solcher Stärke, dass er an einem passenden Anker den ganzen Mann getragen hätte, würde diesen fest umwachsenen Fremdkörper nicht geholt haben. Der letztere ist stark verrostet, wird draussen noch vom Magneten angezogen, wiewohl nicht so lebhaft, ist 2 mm lang, $1^1/_2$ mm breit und wiegt 7 mgr. Die Heilung ist ganz reizlos erfolgt, die Sehkraft verbessert.

M. H.! Auf keinem Gebiet muss der Arzt mehr die Eigenart des Einzelfalles mit Sorgfalt berücksichtigen, als auf dem der Verletzungen mit Eindringen von Fremdkörpern. Es wäre ein verhängnissvoller Irrthum zu glauben, wenn Eisen in's Auge eingedrungen, brauche man nur das Auge einem **Riesenmagneten** anzunähern; der würde schon Alles recht machen: ohne sorgsame Gehirn- und Hand-Arbeit des Arztes kann man auch auf diesem Gebiete regelmässige Erfolge nicht erzielen. [Weitere **vergleichende** Erfahrungen im Jahrgang 1897.]

---

5) **Zur Magnet-Extraction.** Dissertation unter dem Präsidium von Prof. Dr. G. Schleich in Tübingen von Hermann Mosler. Tübingen 1896.

So zweifellos **Mac Keown** der Ruhm gebührt, als der Erste durch eine in der Wand des Augapfels angelegte Wunde mittelst des in den Glaskörper eingeführten Magneten einen Eisensplitter ausgezogen zu haben, so unbestreitbar gross ist das Verdienst **Hirschberg's**, diesen Eingriff durch methodische Ausbildung in die operative Augenheilkunde eingeführt und zum Gemeingut aller Augenärzte gemacht zu haben. Die zahlreichen günstigen Erfolge dieser Operationsmethode bezeichnen einen der bedeutsamsten Fortschritte in der operativen Augenheilkunde.

Seit Hirschberg's Veröffentlichungen sind zahlreiche diesbezügliche Mittheilungen erfolgt, welche alle die günstigen Erfolge Hirschberg's bestätigen, aber wesentlich neue Gesichtspunkte für die Indication, Ausführung und Prognose der Operation nicht ergeben haben.

Im Jahre 1892 nun hat Haab[1] Erfahrungen über die Verwendung sehr starker Magnete zur Entfernung von Eisensplittern mitgetheilt und die Frage damit in ein neues Stadium gerückt und neue Aussichten für einen Fortschritt eröffnet.

Die Anwendung des starken Magnets geschieht folgendermaassen: Entweder wird der Einschlagsweg für die Zurückziehung wieder gewählt, indem man dem Magnet-Ende in entsprechender Weise das Auge nähert, oder aber es wird der Splitter auf einem anderen neuen Weg in die Vorderkammer gezogen. Ist der Splitter hinter der Iris, was an einer Vordrängung derselben zu erkennen ist, so wird derselbe nicht durch die Iris, sondern durch die Pupille in die vordere Kammer gezogen, bei entsprechender Haltung des Kopfes resp. Annäherung an den Magneten. Ist es gelungen, den Splitter in die Vorderkammer zu ziehen, so wird er durch die Eingangsstelle herausgezogen, was auch nach mehreren

---

[1] Haab, Die Verwendung sehr starker Magneten zur Entfernung von Eisensplittern aus dem Auge. Verhandl. d. ophthalm. Gesellsch. 1892. S. 163.



Tagen noch möglich ist, oder es kann die Eingangsöffnung mit einem Messer wieder hergestellt werden, oder endlich die Extraction durch eine neu angelegte Wunde bewirkt werden. Haab ist der Ueberzeugung, mit seinem Verfahren und mit seinem Instrumente die denkbar besten Resultate zu erzielen und brauchbare Augen noch zu erhalten, die auf andere Weise nur schwer oder gar nicht hätten gerettet werden können.

Wenn ohne Zweifel die Einführung dieser neuen Methode einen grossen Fortschritt bezeichnet, so scheint die Entscheidung der Frage, welche der beiden Methoden im speciellen Falle den besseren Erfolg sichert, noch weiterer Erfahrungen zu bedürfen.[1] Es sollen daher im Folgenden in Kürze sämmtliche Fälle mitgetheilt werden, in welchen das Hirschberg'sche Verfahren in der Stuttgarter Augenheilanstalt von Prof. Dr. Schleich von 1893—95 zur Ausziehung von Eisensplittern aus dem Innern des Auges Anwendung gefunden hat. Dieselben sind chronologisch geordnet.

An den Verletzungen sind beide Augen in der gleichen Zahl betheiligt. Dieselben betrafen meist (10 von 14) Eisenarbeiter im Alter von 15—57 Jahren, zwei Angehörige des landwirthschaftlichen Berufs, die auch bei Bearbeitung von eisernen Gebrauchsgegenständen mit dem Hammer den Unfall erlitten, und einen Zimmermann, der ebenfalls bei der Arbeit verunglückte. Nur ein Schüler (9 Jahre alt) ist unter den Verletzten. Sofort nach der Verletzung kamen nur drei, die meisten erst, nachdem durch die Verletzung Sehstörung und Entzündung aufgetreten war, in Behandlung. Nur einer begab sich erst nach 1 Jahr 9 Monaten mit ausgebildeter Siderosis zum Arzte. Nur in einem Fall ist der Fremdkörper durch die Sclera eingedrungen.

Fünfmal wurde Magnetsondirung der Verletzungswunde, viermal Cornealschnitt, fünfmal Meridionalschnitt angewendet, der Sitz des Fremdkörpers, der in 8 Fällen sichtbar war, befand sich je zweimal in der vorderen Kammer und in der Linse, in den übrigen Fällen im Glaskörper und in der Retina.

An die 8 guten und wohl dauerhaften Erfolge reiht sich der merkwürdige Fall XI mit Erhaltung des Augapfels und geringen Sehvermögens nach gelungener Extraction mittelst Scleralschnittes, anfangs guter Sehschärfe, dann Netzhautablösung und vollständigem Rückgang der letzteren an. Die 3 Fälle VI, VIII, II waren von vornherein schon als aussichtslos zu betrachten, Fall VI und VIII ohne Zweifel wegen der durch Infection bedingten Eiterung, Fall II wegen allzugrosser mechanischer Zerstörung im Innern des Augapfels (Gewicht des Fremdkörpers 572 mg). Im Fall von Siderosis bulbi darf der Misserfolg des Extractionsversuches darauf zurückgeführt werden, dass Verrostung des jedenfalls sehr kleinen Fremdkörpers in weit vorgeschrittenem Grade vorlag, wofür auch die negativen Resultate nachträglich wiederholt vorgenommener Untersuchungen mit dem Sideroskop sprechen. Uebrigens wäre das Sehvermögen des siderotischen Auges auch ohne den Eingriff erloschen. Besonderer Besprechung bedarf noch der Fall IV mit dem schlimmen Ausgang, Misserfolg der Magnetextraction, Iridocyclitis, sympathische Reizung des zweiten Auges, Enucleation. Der Misserfolg kann entweder einer ungenügenden Magnetwirkung zugeschrieben werden, oder auch der Operationsmethode, da möglicher Weise der Meridionalschnitt die Chancen für den Erfolg günstiger gestaltet hätte. Der Cornealschnitt wurde wegen der damit zu verbindenden Linsenextraction gewählt. Der letzte Grund des Misserfolges ist nicht klar.

---

[1] cf. Schirmer, Deutsche med. Wochenschr. 1894. Nr. 18. 29; Hirschberg, ibid. Nr. 23. 25; ferner Schmidt-Rimpler, Berl. klin. Wochenschr. 1895. Nr. 40.



Nr.	Alter	Beruf	Seite	Zeit zwischen Verletzung und Operation	Ort des Eintritts	Operations-methode	Sehschärfe vor der Operation	Sehschärfe nach der Operation	Dauer der Beob-achtung	Gewicht (Mgr.)	Sitz des Fremdkörpers
I	18	Schmied	L	12 Tage	Cornea	Cornealschnitt	Finger in der Nähe	$^5/_{12}$	$2^1/_2$ Jahre	1,8	Linse
II	48	Schmied	„	2 Stunden	Cornea und Sclera	Magnetsondirung	0	Verlust	—	572,0	Corpus vitreum
III	27	Eisendreher	„	8 „	Cornea	„	$^5/_{20}$	$^5/_{7,5}$	2 Jahre	11,0	Vorderkammer
IV	9	Schüler	„	6 Tage	„	Cornealschnitt	Finger	Verlust	—	23,0	Retina
V	34	Zuschläger	R	2 „	„	„	„	$^5/_{15}$	26 Monate	14,0	Corpus vitreum
VI	57	Schlosser	„	2 „	„	Magnetsondirung	0	Verlust	—	21,0	„ „
VII	27	Schlosser	L	7 „	„	„	$^5/_{80}$	$^5/_{10}$	1 Jahr	50,0	„ „
VIII	37	Walzer	R	2 „	„	Scleralschnitt	Finger	Verlust	—	39,5	„ „
IX	23	Zimmermann	„	2 „	„	„	$^5/_{15}$	$^5/_{10}$	15 Monate	1,0	Retina
X	28	Kesselschmied	„	1 Jahr 9 Mon.	„	„	$^5/_{30}$	0	13 „	—	„
XI	15	Schlosser	L	3 Tage	„	„	$^5/_{7,5}$	$^3/_{60}$	11 „	3,5	„
XII	28	Bauer	R	4 „	Sclera	„	Finger	$^5/_{30}$	11 „	25,8	Corp. vitr. u. Retina
XIII	52	Bauer	„	2 „	Cornea	Cornealschnitt	0	$^5/_{40}$	9 „	11,5	Vorderkammer
XIV	30	Kesselschmied	L	1 Stunde	„	Magnetsondirung	Lichtschein und Projection		3 „	41,2	Linse

Ueberlegen wir noch in Kürze, ob die Extraction mit dem grossen Magneten in unseren Fällen andere, günstigere Resultate geliefert hätte. Wenn einerseits hervorgehoben worden ist, dass die Extraction von Eisensplittern mittelst des grossen Magneten für das Auge schonender sei, so ist doch andererseits die Möglichkeit nicht ausgeschlossen, dass der Fremdkörper in Folge der starken Magnetwirkung, besonders wenn sein Sitz nicht sicher festgestellt werden kann, irgendwo in die Augapfelwand sich einbohren und dadurch Schaden stiften könnte.

In den acht Fällen mit gutem Erfolg können wir annehmen, dass auch die Extraction mit dem grossen Magneten günstigere Resultate nicht hätte erzielen können. In den Fällen mit totalem Verlust ist die Operationsmethode nicht als Ursache zu beschuldigen, dieselbe ist vielmehr in den beschriebenen Verhältnissen zu suchen. Die Fälle XI und IV hätten möglicherweise mit dem grossen Magneten bessere Erfolge geben können.

---

6) **Traité d'électrotherapie oculaire,** par le Dr. Pansier (d'Avignon) avec une préface du Dr. Valude. (Paris 1896. A. Maloine, Editeur.)

In dem ersten Theil des Buches behandelt der Verfasser die Geschichte des Magneten, der statischen, galvanischen und faradischen Electricität. Der zweite Theil beginnt mit der Beschreibung verschiedener Instrumente, die ihren Gebrauch in der Electrotherapie finden. Ein Abschnitt wird den Ergebnissen der oculären Electrophysiologie gewidmet. Darauf bespricht Verf. die Entstehungsweise der Lichtempfindungen im Auge unter der Wirkung des electrischen Stromes. („Phosphene".) Mit der Stromstärke wechselt die Farbe des Phosphens. Dies Phänomen soll hauptsächlich durch die Reizung des Sehnerven hervorgerufen werden. An einem normalen Auge genügt eine Stromstärke von 0,1 Milliampère, um eine Lichterscheinung hervorzurufen; ein atrophischer Nerv bedarf nach Darier des Dreifachen. Verf. geht zur Betrachtung einzelner Krankheiten über und beginnt mit der electrischen Behandlung der Amblyopien. Zwei Methoden sind hier in Gebrauch. Die von Le Fort besteht darin, dass man das Auge einem sehr schwachen Strom 8—10 Stunden lang aussetzt. Im zweiten Falle bedient man sich eines stärkeren Stromes (1—5 M.-A.), 5—15 Minuten lang. Die Sehnervenatrophien besonders retinalen Ursprungs werden u. A. auch nach der Methode von Weiss behandelt, indem ein Strom von 2 M.-A. täglich 15—20 Minuten lang bei abwechselnder Stromrichtung applicirt wird. Bei Affectionen des Glaskörpers bedient sich Verf. eines Stromes von 2—4 M.-A. je 20—25 Minuten lang. Bei den Erkrankungen des Uvealtractus (Iritis, Iridochorioiditis) soll ihm ein Apparat von Stöhrer mit 12 kleinen Elementen gute Dienste geleistet haben. Eine Stromstärke von 2—3 M.-A. genügt. Wir gehen zu den Hornhauterkrankungen über. Zwei Methoden sind hier bekannt: 1. wo der Strom auf die geschlossenen Lider, 2. wo er direct auf die Hornhaut applicirt wird. Verf. giebt der ersten den Vorzug und gebraucht einen Strom von 3—5 M.-A. In der Behandlung der Augenmuskellähmungen findet sowohl der galvanische als auch der faradische Strom seine Anwendung. Eulenburg bedient sich entweder eines galvanischen, von 0,5—1 M.-A., oder eines Inductionsstromes, dessen Stärke er nach der Empfindung des Kranken regelt. Bei Blepharospasmus, besonders hysterischen Ursprungs, seien die electrostatischen und electrofaradischen Bäder zu empfehlen. Eine wichtige Rolle spielt die Electricität in der Behandlung des Morbus Basedowii. Die von Vigoureux ausgearbeitete Methode besteht in der Faradisation des Halssympathicus, der Augenlider, der Schilddrüse, und Galvanisation der Herzgegend. Er will damit bessere Resultate

erreicht haben, als mit Galvanisation allein. Mehrfach wurden Versuche gemacht, die hydro-electrischen Bäder in der Augenheilkunde anzuwenden. Verf. meint, dass das einfache hydro-electrische Bad nur eine trockene Electrode durch eine feuchte ersetzt, um den Strom mehr diffus wirken zu lassen. Das hydro-electrische Heilbad verfolgt den Zweck, die therapeutischen Mittel in den Organismus hineinzuführen, sei es durch Electrolyse, sei es durch Cataphorese. Das Auge wird in eine Lösung getaucht, durch die ein Strom von 3—5 M.-A. hindurchgelassen wird. Seine Beobachtungen zusammenfassend meint Verf., dass für die Anwendung in der Augenheilkunde ein Strom von 3—5 M.-A. durchschnittlich ausreichend ist. Die mittlere Zeit der Anwendung beträgt 10—15 Minuten.

Bei directer Anwendung auf die Hornhaut ist das Maximum 2 M.-A. Bei Kindern ist es gut, mit 0,5 M.-A. anzufangen und nicht über 3 M.-A. hinauszugehen. Der Inductionsstrom ist für das Auge gefährlicher als der galvanische, auch seine Dosirung ist schwerer. Es wird empfohlen, den Strom durch die Hand des Arztes hindurchzulassen, deren Index als Electrode dienen kann. — Im vierten Theil des Buches bespricht Verf. die Anwendung der Galvanocaustik, deren thermische und chemische Wirkung man nach Bedürfniss anwenden kann. Letztere kann gute Dienste leisten bei der Behandlung des Chalazion, der angiomatösen Tumoren der Lider und der Orbita. Es können beide Electroden in Berührung mit dem Tumor gesetzt werden, dann dauert jede Sitzung kürzere Zeit, als wenn nur ein Pol den Tumor berührt. Die Stromstärke kann 8—10 M.-A. erreichen. Um das Schliessungsphosphen zu vermeiden, soll man mit einem schwächeren Strom anfangen.

Das Princip der Trichiasisbehandlung mittelst der Electrolyse beruht auf der Zerstörung der Haarfollikel, wodurch die Regeneration der Wimpern unmöglich gemacht wird. Man benutzt dazu gewöhnlich einen Strom von 5—7 M.-A. in einem Zeitraum von 30 Secunden. Die Platinnadel verbindet man mit dem — Pol, um Aetzungen vorzubeugen. Bei Trachom werden Zink- oder Kupfernadeln mit dem + Pol verbunden; der Strom bis 4 M.-A. Bei der Strictur der Thränenwege wird die Sonde mit dem — Pol in Verbindung gesetzt, bei einer Stromstärke von 2—4 M.-A. während 2—3 Minuten. Auch die Netzhautablösung wird mit Electrolyse behandelt, Stromstärke 2—3 M.-A. Verf. geht über zur Anwendung des Galvanocauters. Er bedient sich eines Apparates, zu diesem Zwecke von Gaiffe construirt. Er kann benutzt werden zur Ausbrennung kleiner Lidtumoren, Ulcerationen am Lidrande, Trachomkörner, bei der Behandlung der Thränenorgane. Bei Thränensackleiden werden die Thränencanäle zugebrannt. Hier wird besonders darauf hingewiesen, dass sie in ihrem ganzen Verlaufe zur Obliteration gebracht werden müssen. Es sind Versuche gemacht worden, die Atrophie der Thränendrüse durch Zubrennung ihrer Canäle hervorzurufen. Bei Pterygium-Operation soll der Galvanocauter den Vorzug vor dem Messer haben. Auch bei Keratoconus, Pannus, Hornhautabscessen, leistet er gute Dienste. — Der letzte Theil des Buches behandelt die Anwendung des Magneten in der Augenheilkunde. Es sind drei Arten von Magneten im Gebrauch. 1. Der magnetisirte Stab von Collin, der einen Körper von 2 g zu tragen im Stande ist. 2. Der Electromagnet von Hirschberg, bei dem der Strom von einem Element von Grenet versorgt wird. Er hat die Anziehungskraft von 200 g und ist im Stande, Eisensplitter bis zu 500 mg aus dem Auge zu entfernen; dieser ist fast für alle Fälle ausreichend. 3. Der Electromagnet von Haab, der 20 Pfund tragen kann. Es kommen Fälle vor, wo es gefährlich ist, einen Eisensplitter aus der Hornhaut mittelst einer Nadel oder einer Pincette zu entfernen; nämlich, wenn derselbe zum Theil in die

vordere Kammer eingedrungen ist. Hirschberg bedient sich in diesen Fällen seines Electromagneten und hat gute Resultate. Dasselbe gilt für diejenigen Fälle, wo der Fremdkörper sich in der vorderen Kammer befindet und er in Folge des Abfliessens des Kammerwassers nicht sichtbar ist. Ferner findet der mittlere Magnet seine Anwendung, wenn es sich um Eisensplitter handelt, die in der Iris oder in der Linse sitzen. Der grosse sei für diese Fälle wegen seiner starken Anziehungskraft weniger geeignet. Den Abschnitt über die Eisensplitter im Glaskörper entnimmt Verf. aus der Monographie von Hirschberg. In solchen Fällen wird der Schnitt entweder in der Sclera meridional, in der Gegend des Aequators, geführt oder am Sclerocornealrande, wobei die Linse entfernt wird, oder es wird durch die Eintrittswunde der Magnet eingeführt. In den nicht gelungenen Fällen empfiehlt Hirschberg die Enucleation des Auges, wenn auch eine sympathische Ophthalmie nicht zu befürchten ist. Wenn der Splitter in der Retina sich befindet, so nimmt Hirschberg keine(?) Operation vor, wenn derselbe klein und aseptisch ist; bei grossen Fremdkörpern, die gewöhnlich eine Entzündung hervorrufen, sei es rathsamer einen Operationsversuch zu machen, als den Untergang des Auges abzuwarten. Von grosser Schwierigkeit ist es oft, den Sitz des Splitters festzustellen, wenn er nicht zu sehen ist. Verf. beschreibt den Magnetometer von Gérard, der zu diesem Zwecke dienen soll. Das Princip beruht auf der Ablenkung einer Magnetnadel beim Annähern des Auges, in dem ein Splitter sich befindet. Ein Stück Eisen von 0,05 mg giebt noch eine Ablenkung der Nadel. Aus der Ablenkung derselben, meint Verf., kann man auf die Grösse und Sitz des Splitters schliessen. (?) Besser noch ist es, vor dem Versuche das Auge zu magnetisiren. Januszkiewicz.

[Verf. hat die Entfernung von Splittern aus der Netzhaut und das Sideroskop von Asmus nicht kennen gelernt! H.]

---

7) **Ueber die Heilung des Schmutzstars,** von J. Hirschberg.[1] (Deutsche med. Wochenschr. 1897. Nr. 27.)

Eine planmässige Darstellung der wesentlichen Schwierigkeiten und Abweichungen, welche gelegentlich bei den wichtigeren Augenoperationen und namentlich während ihrer Heilung vorkommen, ist von den kürzeren Lehrbüchern unmöglich zu erwarten; sie wird aber auch in den ausführlichsten Handbüchern vermisst.

Unsere wichtigste Augenoperation ist die Ausziehung des harten Altersstars. Die grösste Schwierigkeit der Heilung erwächst uns in denjenigen Fällen, wo die frische Wunde durch stärkere Absonderung des Thränenschlauchs oder auch der Bindehaut besudelt werden kann, wofür ich den kurzen Namen Schmutzstar vorgeschlagen habe, der vielleicht rascher sich Eingang verschafft hätte, wenn ich, der Eigenthümlichkeit des ärztlichen Kauderwelsch Rechnung tragend, lateinisch Cataracta sordida oder gar griechisch Rhypochyma gesagt hätte.

Als ich im Jahre 1888 auf dem internationalen Ophthalmologencongress zu Heidelberg[2] meine planmässige Anordnung der Hitze-Sterilisation

---

[1] Nach einem am 13. Februar 1896 in der Ophthalmologischen Gesellschaft zu Berlin gehaltenen Vortrage. Vgl. meine früheren Mittheilungen über Star-Operation in Deutsche med. Wochenschr. 1886, Nr. 18 ff. und 1889, Nr. 37.

[2] Vgl. den Bericht des Congresses, Wiesbaden 1888, S. 403 ff.; ferner Berliner klin. Wochenschr. 1888, Nr. 38; Einführung in die Augenheilkunde I, S. 46; 25jähriger Bericht, S. 7.

für alle Verbandgegenstände, wundärztliche Werkzeuge und Augenwässer mittheilte, fragte mich ein witziger Fachgenosse, ob ich nicht etwa auch das zu operirende Auge in den Dampf-Ofen stecken wollte.[1]

Natürlich ist und bleibt das immer die grösste Schwierigkeit, den inneren Feind zu bekämpfen, zumal er sehr häufig uns unsichtbar angreift. Das folgt aus der neuen, von Koch begründeten Lehre der Wundheilung und Wundvergiftung; das folgt aus der Erfahrung mit den neuerdings, trotz verbesserter Wundbehandlung, doch übel verlaufenen Fällen.

Das schlimmste ist bekanntermaassen das eitrige Thränensackleiden. Dasselbe ist gar nicht selten bei den Starkranken, namentlich bei alten Frauen der sogenannten niederen Stände. Spaltung, Sondirung, Einspritzung giebt keine vollständige Sicherheit, abgesehen davon, dass gerade bei diesen alten Leuten die Besserung, um von Heilung gar nicht zu reden, besonders schwierig ist, jene auch aus Thorheit bald die Geduld verlieren und aus der Behandlung fortbleiben.

Die Schnellkur mit Spaltung der vorderen Wand und Ausstopfung des Thränensacks mittels Jodoformpulver scheint mir gleichfalls keine genügende Sicherheit zu gewähren, besonders wenn ich einige Verlustzahlen von solchen, die so vorgehen, berücksichtige; ich selber habe sie nicht geübt.

Die Ausrottung des Thränensacks scheint ein sehr bestechendes Verfahren zu sein und wird von Fuchs in Wien und seinen Assistenten häufig in Anwendung gezogen. Ich habe dasselbe vor einigen Jahren bei einer sehr alten, ganz starblinden Frau, bei der ich mich lange Zeit mit Sondirung vergeblich gequält, sehr sorgfältig verrichtet: die Operation ist weder leicht, noch rasch auszuführen. Nach einigen Wochen zeigte der Probeverband, dass das Auge trocken geworden. Ich schritt zum Starschnitt und erlebte leider, zum ersten Mal wieder nach mehr als zwölf Jahren, eine bereits 30 Stunden nach dem Starschnitt anhebende Wundvergiftung, die meinen sorgfältig vorbereiteten Plan vernichtete. Es muss doch wohl eine kleine Stelle der kranken Schleimhaut zurückgeblieben sein und eine mikroskopische Fistel bestanden haben, die unter dem Probeverband gerade zur Zeit nicht zu erkennen war, nachher aber ihre schädliche Wirkung entfaltete. Deshalb bin ich wieder zu dem Zubrennen der Thränencanälchen zurückgekehrt, das ich schon vor Haab's[2] verdienstvoller Veröffentlichung geübt, nach dieser noch weiter ausgedehnt und für die vorliegenden Fälle etwas umgeändert habe. Finde ich an einem Star-Auge, das operirt werden muss, nur einfaches Thränen, ohne dass Druck auf den Sack Eiter entleert, auch bei wiederholter Beobachtung; so brenne ich die Ausgänge der Canälchen zu, indem ich die kalte Schlinge etwa 3 mm in das eine Canälchen einführe, dann durch Fingerdruck den Strom schliesse und für einige Secunden geschlossen halte, bis die weissliche Verfärbung an der Haut über dem Canälchen zeigt, dass der Zweck erreicht ist. Dann wird der Strom geöffnet und die Schlinge ausgezogen. Gleich danach wird dasselbe am anderen Canälchen verrichtet. Am besten ist es, die Kranken dazu zu lagern. Nicht selten ist es nothwendig, unmittelbar vorher durch den Thränenpunkt die feine kegelförmige Sonde einzuführen. Zur Nachbehandlung verordne ich kühle Chlorumschläge. Vier Wochen warte ich mindestens, bis ich zur Star-Operation schreite. Die

---

[1] Abgeschwächt im Protokoll: Les précautions antiseptiques dont M. Hirschberg vient de nous faire un tableau si complet, ne laissent que le seul regret de ne pouvoir y soumettre l'oeil même et ses annexes avec la même rigeur absolue.

[2] Beiträge zur Augenheilkunde III. Vgl. Centralbl. f. pr. Augenheilk. 1891, S. 346.

Thränenpunkte sind dann meistens ganz vollständig verödet. Finde ich aber eitriges Thränensackleiden, so spalte ich das obere Canälchen bis in den Sack hinein, sondire einmal und brenne nun mit einer breiteren Schlinge das obere Canälchen bis in die Kuppe des Thränensacks hinein und danach auch das untere Canälchen, indem ich mit der Drahtschlinge so weit als möglich vordringe. Nach etlichen Wochen ist organische Verwachsung erzielt. Bei sorgfältigster Lupen-Betrachtung ist keine Spur einer Ausmündung des Thränenapparates nach dem Bindehautsack zu mehr sichtbar. Der gefährliche Feind ist ausgeschlossen. Unmittelbar nach sorgfältigem Auswaschen des Bindehautsacks und des Wimperbodens[1] wird zum Starschnitt geschritten.

Fall 1. So habe ich diese 68jährige Frau B. operirt. Zuerst wurde sie aufgenommen am 11. Juli 1894 mit reifem Star des rechten, sehr vorgeschrittenem des linken Auges. Beide Augen sind sehr tiefliegend. Thränensackleiden besteht auf beiden Augen schon seit vier Jahren; es war schon von einem Arzte die Spaltung der Thränencanälchen und Sondirung vorgenommen worden. Es besteht schmierige Eiterung aus dem Thränensack, rechts stärker, als links. Deshalb am 16. Juli 1894 Ausrottung des rechten Thränensacks unter Cocaïn-Einspritzung; unmittelbar danach werden sofort beide Canälchen bis in den Thränensack hinein zugebrannt. Thränen und Absonderung liessen entschieden nach.

Zum zweiten Mal wurde die Kranke am 17. December 1894 aufgenommen. Inzwischen war auch das linke Auge starblind geworden.

Am 19. December 1894 ist das Läppchen des rechten Probeverbandes ganz starr und an den Lidern reichlich molkige, fadenziehende Absonderung. Deshalb wird der Thränensack noch einmal geöffnet, ausgekratzt und ausgebrannt. Dann links beide Thränenröhrchen gründlich bis in den Sack hinein zugebrannt.

Am 8. April 1895 wird sie zum dritten Mal aufgenommen. Probeverband zeigt das linke Auge trocken, das rechte nicht. Also links (10. April) präparatorische Iridectomie, normal, aber schwierig wegen Lidenge und Tiefliegen des Augapfels. Bei der Heilung zeigt sich noch Lideinstülpung. Deshalb am 22. April Erweiterung der Lidspalte, da sonst der Starschnitt kaum auszuführen.

Beim Druck klatscht der linke Thränensack, aber es kommt nichts heraus. Auch bei seitlicher Beleuchtung sind Thränenpunkte nicht mehr zu erkennen. Probeverband befriedigend, doch nicht ganz trocken.

17. Mai 1895. Ausziehung des Stars mit $^1/_3$ Schnitt am Hornhautrande, die Linse kommt schlüpfend. (8×3 mm.) Verband schon am ersten Abend gewechselt und dann täglich ein Mal.

5. Juni 1895. $S = ^1/_3$ mit $+ 10$ D.

Sie könnten an der langen Heildauer Anstoss nehmen. Aber die Sicherheit geht über Alles. Das zweite Auge lasse ich unberührt.

Fall 2. Die 72jährige Bäuerin J. H. kam am 4. Februar 1895 zur Aufnahme. Sonst ist sie stets gesund gewesen; aber seit 12 Jahren leidet sie an Thränen auf beiden Augen, seit zwei Jahren an Verschleierung des rechten, das seit einem Jahr nur noch Lichtschein besitzt, seit drei Monaten auch an Verschleierung des linken.

---

[1] Vgl. die eingangs erwähnten Mittheilungen. Das Auswaschen wird mittelst zahlreicher, keimfreier Wattebäuschchen, die mit (gekochtem) Sublimat-Augenwasser (1:5000) getränkt sind, vom Wundarzt selber vorgenommen. Nach Einlegen des Sperrers bespüle ich die ganze freigelegte Oberfläche des Augapfels aus einem keimfreien Giessfläschchen mit keimfreier, lauer physiologischer Kochsalzlösung.

Beiderseits besteht reifer, ganz trüber Star, so dass nur Lichtschein, nicht die Zahl der Finger erkannt wird; beiderseits Thränen, beiderseits Ausstülpung des Unterlids. Der der Luft ausgesetzte Theil der Bindehaut ist vollkommen entartet, mit wulstigen Wucherungen bedeckt, auch die Bindehaut des Oberlids durch einfachen Catarrh sammtartig gelockert. Beide Augen werden für 24 Stunden verbunden. Unter dem Verband zeigt sich suppige Absonderung beider Augen. Reinigende Voroperation ist nothwendig.

Zuerst wird auf dem rechten Auge (6. Februar 1895) einerseits das obere wie das untere Thränenröhrchen mit der Glühschlinge ausgebrannt, andrerseits die Ausstülpung beseitigt; die entartete Bindehaut, deren Gesundung unmöglich erscheint, wird in einer Breite von 3 mm ausgeschnitten, die Wundränder werden durch Nähte vereinigt; die Hebung des Unterlides wird durch Ausschneidung eines Schläfendreiecks von 8 mm Grundlinie und 12 mm Seitenlinie, sowie durch Abtragung des Wimpertheiles vom Schläfenrande des Unterlides auf 5 mm Ausdehnung und Vernähung des dreieckigen Hautausfalls beseitigt.

Heilung regelmässig. Das Lid steht sehr gut und schliesst vollständig.

Am 18. Februar 1895 wird dieselbe Operation auf dem linken Auge verrichtet.

Die Kranke wird vorläufig entlassen mit zusammenziehenden Augenwässern, kühlen Chlorumschlägen und Einträuflung von steril gehaltener Zinklösung, von der ich zur Vorbereitung eines einfach catarrhalischen Auges auf die Star-Operation Besseres gesehen habe, als von der Einpinselung von ($^1/_2$ bis $1\,^0/_0$) Höllensteinlösung, und im Mai 1895 wieder aufgenommen. Der Verband zeigt nur geringe Absonderung. Es ist nicht zu hoffen, dass diese völlig schwinden werde.

Am 7. Mai 1895 erfolgt links die präparatorische Iridectomie nach oben, völlig normal, obwohl die Bindehaut beim Fassen reisst. Am 20. Mai 1895 wird auch rechts die präparatorische Pupillenbildung verrichtet. Denn wenn ich auch für gewöhnlich bei so alten Leuten nur ein Auge vom Star befreie, vollends unter schwierigen Verhältnissen; so scheint es mir doch hier zweckmässiger zu sein, uns für alle Fälle zu sichern, falls das erste Auge nicht gelingen sollte.

Am 27. Mai 1895 Morgens links oben Extraction, unter Cocaïn, völlig normal; Schnitt gut $^1/_3$ des Hornhautumfangs hart am Hornhautrande. Am 28. Mai 1895 Morgens wird, obwohl sie gar nicht klagt, doch frisch verbunden und das Auge sorgfältig mit Sublimat-Augenwasser ausgewaschen. Es war reichlich Schleim am Verband gewesen. Deshalb wurde auch Nachmittags, obwohl die Kranke nicht klagt, der Verband gewechselt. Wieder ist reichlich Schleim am Verband, aber auch zwischen den Lidern und auf dem Augapfel, nasenwärts vom Hornhautrande nach oben ziehend. Der Nasentheil der Augapfelbindehaut ist ein wenig geschwollen, ein zarter Schleimstreif sitzt in der Wundmitte. Die Vorderkammer ist gebildet, aber noch flach, die Pupille schwarz, aber von oben wie unten eingeengt durch zarte, weissliche Massen. Das sorgfältig mit Sublimat-Augenwasser ausgewaschene Auge wird nunmehr mit starker Sublimatlösung (1:1000) quer über die Starschnittgegend gepinselt und sofort mit dünner Sublimatlösung nachgespült. Natürlich ist Pinsel und alles Andere keimfrei. Nach fünf Stunden, Abends 11 Uhr, ist wieder reichlich Schleim am Verband, der Zustand des Auges verschlimmert: der grössere Theil des Starschnitts zeigt einen eingelagerten weisslichen Streifen, die Pupille ist durch Vordringen weisslicher Masse mehr versperrt. Wieder wird Sublimat 1:1000 auf die Wundgegend gepinselt und mit schwächerer

Lösung nachgespült, ebenso der Nasentheil der Augapfelbindehaut behandelt und sofort danach kräftig Jodoform eingepulvert. Ich verwende dazu frisch in einen sterilisirten Kolben hinüberdestillirtes Jodoform.

Am Morgen des 29. Mai 1895, um $4^1/_2$ Uhr, also nach $5^1/_2$ Stunden, ist das Auge entschieden besser. Sowie es cocaïnisirt und ausgewaschen worden, ist die Rinne des Starschnitts rein, die Pupille klarer, keine Chemosis. Pinselung der Wundgegend mit schwacher Sublimatlösung (1 : 5000) und Jodoform-Einpulverung.

So wird noch dreimal an diesem Tage, um 9 Uhr Vormittags, 3 Uhr und $9^1/_2$ Uhr Abends, verbunden; auch Atropin und Cocaïn eingeträufelt. Nachmittags wird auch das Auge bei Tageslicht betrachtet, wodurch unter diesen Umständen allein ein richtiges Urtheil zu gewinnen ist; denn bei künstlicher Beleuchtung kann man nicht einmal Schleim- von Jodoform-Einlagerung in der Wunde unterscheiden, die Röthung des Augapfels, die Verfärbung der Iris nicht ordentlich beurtheilen. Das Auge ist schmerzlos, zählt die Finger, erkennt den Arzt, die Wundrinne ist mit Jodoform ausgefüllt.

Alle Medicamente und dergleichen werden täglich erneuert; jeden Tag zweimal verbunden. Das Nachsehen, ehe die Kranke klagte, und das häufige Waschen und Verbinden hat sich in diesem Fall sicher bewährt. Aber der Process ist doch noch nicht zu Ende.

Am 1. Juni 1895 Vormittags 10 Uhr, also am Beginn des siebenten Tages nach der Operation, ist zwar der grössere Theil der Wunde von Jodoformstreifen ausgefüllt, aber in der medialen Wundecke haftet ein Gerinnsel, das doch im Zusammenhang steht mit der jetzt deutlicheren Regenbogenhautentzündung. Pupille ein wenig unregelmässig, durch grauliche Massen verlegt.

Deshalb wieder energische Sublimatpinselung, danach Jodoform. Noch zweimal an diesem Tage verbunden. Am 2. Juni 1895, dem Pfingstsonntag, Morgens 7 Uhr, also gegen den Beginn des achten Tages, ist bedeutende Verschlimmerung sichtbar: eine weisse Auflagerung am medialen Wundwinkel und Einlagerung in die Wunde, bis hinein in die Kammerbucht, Iris und Pupille bilden eine graue Masse, obwohl die Grenze noch eben zu unterscheiden. Keine Flocken, kein Eiterabsatz. Deshalb sofort Ausbrennen der medialen $^2/_3$ der Wunde mit dem Glühdraht, aber ohne Eröffnung der Vorderkammer, da Ausspülen aussichtslos.

Abends 10 Uhr Hoffnungsschimmer, da in der Mitte der Pupille erster Beginn einer Auflösung sichtbar. Die standhafte Kranke, welche durch weniger Klagen rascher geheilt zu werden hofft, giebt entschieden angenehmere Empfindung im Auge an.

Am 3. Juni 1895 ist das Auge zwar roth, aber ohne Chemosis, die Mitte der Pupille beginnt dunkel durchzuschimmern, ein geronnenes Häutchen lässt sich von der Brandstelle abziehen. Bewegung der Hand wird richtig wahrgenommen. Dreimal am Tage wird das Auge frisch verbunden, dabei ausgewaschen, Cocaïn und Atropin eingeträufelt, etwas Jodoform eingestreut.

Ebenso am 4. Juni 1895. Aber die Pupille trübt sich mehr, zur Hälfte ist sie von gelbweisser Eitermasse ausgefüllt. Noch schlechter ist es am 5. Juni 1895, am Beginn des 11. Tages; die weissgelbe Masse füllt fast die ganze Pupille. Die Kranke, die offenbar aus Furcht nicht klagt, hat doch etwas Pochen angegeben. Jetzt wird Einspritzung von physiologischer Kochsalzlösung beschlossen. Die vom Apotheker sterilisirt gelieferte Flasche wird geschlossen in unserem Medicamentenofen noch $^1/_4$ Stunde mit heissem, strömendem Dampf gekocht, dann in lauwarmem Zustand in ein vollkommen reines

Glasschälchen gegossen; die Meyer'sche Spritze, die entsprechend vorbereitet wurde, damit angefüllt; das laterale Drittel der Wunde des cocaïnisirten Auges mit der Lanze eröffnet und nun die Einspritzung in die Vorderkammer gemacht. Sofort wird die Mitte der Pupille klarer, das Weissgelbe ist nach unten verschoben gegen die Regenbogenhaut zu unter und über dieselbe hin, wo es eher in den Bereich der Phagocyten kommt. Dagegen wagen wir es nicht, mit Pincette und Löffel die weisse Masse herauszufischen. Der Eindruck der Operation ist ein recht günstiger.

Am 6. Juni ist die Vorderkammer gebildet, die Pupillenausschwitzung noch dünner geworden. 7. Juni: der obere Theil der Pupille ist freier geblieben, wenn auch der unterste noch gelbgrün aussieht. Bewegungen der Hand werden sicher wahrgenommen. So hält es sich in den nächsten Tagen. Am 12. Juni zählt das Auge die Finger.

Am 17. Juni zeigt sich die Schleimabsonderung beider Augen wieder stärker. Energisch kühle Chlorumschläge.

18. Juni. Die Peripherie des operirten Augapfels wird schon weiss.

Am 19. Juni zeigt sich bei vorsichtigem, aber starkem Drucke auf die Thränengegend, dass links der untere Thränenpunkt wieder käsigen Eiter entleert, und zwar aus einer krankhaften Oeffnung hinter dem natürlichen Punkt, nach dem Bindehautsack zu; rechts aber der obere. Und hierdurch dürfte die Reaction verursacht worden sein. Beide Thränenpunkte werden noch einmal zugebrannt.

Am 29. Juni wird die Kranke im reizlosen Zustand und ziemlich befriedigt entlassen. Das operirte Auge zählt (mit + 10 D) Finger auf 4 Fuss sicher, so dass sie so ziemlich unbehindert umhergehen kann. Die Pupille giebt rothen Reflex.

Es ist sehr wahrscheinlich, dass dieses Auge zu Grunde gegangen wäre, wenn die Kranke in ihrem Hause operirt worden wäre; ja, wenn nicht der Wundarzt selber mit ihr unter demselben Dach sich befunden hätte. Denn so häufig und so energisch einzugreifen, wagt nur derjenige, der auch die volle Verantwortung für den Fall trägt.

Das Sehen besserte sich noch weiter. 13. September 1895: + 10 D Finger auf 6 Fuss sicher. Die weitere Beobachtung lehrte, dass immer noch in der Tiefe des Thränencanals auf beiden Seiten ein Abscess besteht, der zeitweise verstopft ist, zeitweise sich ausdrücken lässt. Der Eiter stellt fast eine Reincultur von Staphylococcus pyogenes aureus dar, wie Herr Dr. Cantani jun. im Koch'schen Institut nachzuweisen die Freundlichkeit hatte.

Deshalb wurde die Kranke am 11. November 1895 wieder aufgenommen, auf jedem Auge das entsprechende Canälchen gründlich bis in den Canal hinein gespalten und nunmehr die Halbrinne vollständig ausgebrannt.

Am 8. Januar 1896 erfolgte die vierte Aufnahme. Der rechte Thränenapparat ist organisch verschlossen. Der provisorische Verband zeigt nur ein wenig trockene, gelbe Masse. Am 10. Januar 1896, nach sorgfältigem Auswaschen, Ausziehung des Stars auf dem rechten Auge, nach oben, unter Cocaïn, normal. Schnitt $^1/_3$, genau am Hornhautrande. Kapselspaltung Ⅱ förmig. Die Linse (9 × 3) kommt schlüpfend. Ausspülen der Wunde mit Sublimataugenwasser (was ich bei reinen Staren fast nie mehr mache), unten Jodoformeinstäubung. Reizlose Heilung. Erste Sehprüfung $S = {}^1/_2$. Das linke Auge zählt Finger auf sechs Fuss.

So verlockend es auch scheint, hier das zarte Häutchen in der Pupille durch einen Schnitt zu spalten, so unterlasse ich es doch, da der Probeverband

links mehr Absonderung zeigt, als wir wünschen und gern gestatten. Das Bessere kann der Feind des guten sein.

Die mikroskopische Untersuchung der exstirpirten Bindehautstücke zeigt eine so starke Entartung der ausgestülpten Schleimhaut mit einer an Verhornung erinnernden Umänderung der Epithelzellen, dass es aussichtslos war, durch Einträuflungen oder Pinselungen eine Besserung anzustreben. Ich lasse hier die mikroskopische Untersuchung folgen, für die ich Hrn. Collegen Ginsberg zu besonderem Danke verpfichtet bin.

„Die Schleimheit ist bedeutend verändert. Ihr Dickendurchmesser (bis zum Tarsus hin) beträgt ca. 820 μ. Die Tunica propria ist stärker als normal mit Lymphzellen diffus infiltrirt. Sie bildet gegen das Epithel hin papilläre Erhebungen. Die Blutgefässe sind normal.

Das Epithel ist in mehrschichtiges Plattenepithel verwandelt, das dem Epithel der äusseren Haut sehr ähnlich ist. Die tiefste Schicht besteht aus cylindrischen Zellen, die den Papillen aufsitzen. Allmählich nehmen die Zellen eine mehr horizontale Lage ein und werden dabei platter. In den Zellen der tieferen Schichten sind die Kerne intensiv färbbar, die der oberen nicht. Die alleräussersten Schichten sind ganz kernlos und gleichen den verhornten Schichten der Epidermis. Die Zellen liegen, je näher der Oberfläche, um so enger aneinander: In der Tiefe bestehen intercellulare Räume, nach oben zu verschwinden diese, ganz zu äusserst liegen die Zellen dicht aneinander gepresst.

Das Epithel sendet zahlreiche Zapfen in die Tiefe; dieselben reichen meist bis zum Tarsus. Viele davon sind nicht mehr ganz solide Zapfen, sondern ihr Inhalt ist erweicht und liegt in Form homogener Klumpen in einem von Cylinderzellen ausgekleideten Schlauch. Solche drüsenähnliche Bildungen finden sich auch verzweigt. An manchen Stellen lässt sich sogar eine knäuelförmige Verschlingung derselben erkennen. Bald ist der tiefste Theil der Epithelerweichung solide und nur der obere hohl, bald ist das entgegengesetzte der Fall. Wo die erweichten Massen keinen Ausweg nach der Oberfläche haben, scheint es zur Cystenbildung in den tieferen Schichten zu kommen.

Zahlreiche Becherzellen finden sich sowohl in den tiefen Epithellagen als auch in den Einsenkungen.

Das Tarsusgewebe zeigt, soweit es in dem exstirpirten Stück vorhanden ist, nichts besonderes.“

Fall 3. Am 12. Februar 1895 wurde ein 82jähriger Herr aus Süddeutschland aufgenommen. Er war dort am 16. September 1893 auf dem rechten Auge am Star operirt worden, am 2. Februar 1894 am Nachstar; danach trat Erblindung ein durch innere Vereiterung, so dass die Entfernung des Augapfels erörtert wurde. Das linke Auge leidet seit $1^1/_2$ Jahren an Thränen, wurde mit Sublimatumschlägen behandelt und ist jetzt blind durch Star.

Rechts besteht Cyclitis mit Amaurose. Links reifer Star mit Thränen und Bindehautcatarrh.

M. H.! Wenn ich einen solchen Fall in Behandlung bekomme, wo einem erfahrenen Wundarzt die Staroperation eines Auges missglückt ist, so frage ich mich immer, woran lag das und wie kannnst du das bei dem zweiten Auge vermeiden?

Hier war die Sache klar. Der Probeverband[1] wurde 15 Stundon lang

[1] In allen verdächtigen Fällen lasse ich den Probeverband über Nacht liegen; wenn es irgend geht, 24 Stunden.



dem linken Auge angelegt; dass Leinwandläppchen, das ich hier, um besser zu sehen, immer unter die Verbandwatte auf das Auge lege, zeigte einen grüngelben Eiterfleck. Deshalb wurde sofort zur galvanokaustischen Verödung der beiden Thränencanälchen geschritten, danach kühle Chlorumschläge (3 mal täglich) und Einträufelungen von Zinklösung (3 mal täglich) regelmässig angewendet.

Am 5. März ist das Läppchen des Probeverbandes frei von Eiter, deshalb am 6. März präparatorische Iridectomie nach ober, unter Cocaïn, normal. — Am 26. März Ausziehung des Stars, der, nach dem mitgebrachten Exemplar aus dem anderen Auge und nach dem Alter des Kranken, sowie der bräunlichen Beschaffenheit der Linsentrübung, sehr gross zu erwarten. Deshalb Schnitt am Hornhautumfange von $^2/_5$, die Linse kommt schlüpfend und vollständig und misst 9×5 mm. Heilung reizlos. Am 1. Mai 1895 S mit $+ 10$ D $= ^1/_6$ für die Ferne; nachdem am 2. October 1895 eine Discission gemacht worden, war am 4. November 1895 mit + D S $\geqq ^1/_2$, d. h. soviel man von dem gesunden Auge eines 82jährigen verlangen kann. In der That waren die optischen Verhältnisse ganz vollkommen geworden.

April 1897 starb der hochbetagte Herr an Wassersucht. —

Nachtrag. Ein 74jähriger kommt aus Russland mit Schrumpfung des rechten Augapfels nach Star-Schnitt, beiderseits altem Trachom und Thränenschlaucheiterung. Pinselung mit Arg. nitr., Zubrennen der Thränenpunkte, präparatorische Iridectomie, Extraction links. Klassische Heilung. — Solche Fälle habe ich wiederholt gehabt.

---

8) **Ueber hereditäre Sehnervenatrophie**, von Dr. Velhagen, Augenarzt in Chemnitz. (Deutsche med. Wochenschr. 1896. Nr. 52.)

Leber war der Erste, der diese Affection im Jahre 1871 im Arch. f. Ophth. als selbstständige Krankheit charakterisirte. Sie betrifft immer mehrere Mitglieder derselben Familie, wie Geschwister und Verwandte weiteren Grades und zwar regelmässig im jugendlichen Alter zwischen 13 und 28 Jahren. Das männliche Geschlecht wird öfter betroffen. Eine directe Vererbung ist nur einmal beschrieben worden. Die Symptome ähneln denen der Neuritis retrobulbaris: Plötzliches Sinken der Sehkraft, welche im Verlauf der nächsten Tage und Wochen noch mehr abnimmt. Nach 1 bis 2 Monaten, im Gegensatz zu der gewöhnlichen Atrophie, meist Stillstand des Processes, ja späterhin sogar vielfach Besserung. Regelmässiges Vorkommen centraler Scotome, Freibleiben des peripherischen Gesichtsfeldes für Weiss, oft auch für Farben. Es werden immer beide Augen nach einander ergriffen. Ophthalmoskopisch zunächst Trübung der Papillengrenzen, selbst leichte Neuroretinitis. Später deutliche weisse oder bläulich weisse Verfärbung der macularen Papillenhälfte. Im weiteren Verlauf Entfärbung der ganzen Papille ohne weitere Verschlechterung der S. Diese Verfärbung der ganzen Sehnervenscheibe ist jedoch von anderen Beobachtern nicht bestätigt, auch die beiden Fälle, die Verf. beobachtet hat und hier beschreibt, sprechen dagegen. Es handelt sich um zwei Söhne von Eltern, welche nach ihrem Beruf zu urtheilen, keine schlechte Sehkraft haben können. Beide Söhne waren sonst gesund, Syphilis, Alkohol- und Tabaksmissbrauch nicht nachzuweisen. Der eine Sohn erkrankte mit 19 Jahren. Die Sehkraft blieb $1^1/_2$ Jahr auf demselben Stand stehen, um sich dann wieder wenigstens so weit zu heben, dass Pat. seinem Beruf als Eisendreher nachgehen konnte. Im Lauf der letzten

Jahre ist keine Veränderung mehr eingetreten. Ophthalmoskopisch beiderseits macularwärts abgeblasste Papillen noch mit einem leichten Schein von Roth Netzhautarterien geschlängelt und sehr eng. L centrales Scotom von 10°. Durchmesser für Weiss und Farben. Peripherie für Weiss und Blau frei, Roth und Grün fehlt, R das ganze Gesichtsfeld für Weiss frei, Grün fehlt, dazu centrales Scotom von 20° Durchmesser relativ für Blau, absolut für Roth. R S — 2,0 D = $^{2}/_{20}$, L — 1,0 D = $^{2}/_{60}$. — Der andere Sohn erkrankte mit 25 Jahren. Die Sehkraft nahm im Verlauf der ersten 4 Monate stetig ab. Seitdem keine Veränderung mehr. R Fp: $2^{1}/_{2}$ m, L Fp: 4 m. Ophthalmoskopisch beiderseits macularwärts stark verfärbte Papillen. Arterien zweifellos verengt. R centrales Scotom für Weiss, Blau, Roth von 20° Durchmesser bei freier Peripherie, Grün fehlt. L ähnlich, nur ausserdem schwache Grünempfindung. — Ein dritter Sohn, welcher seinen Beruf im 20. Lebensjahre wegen Sehschwäche aufgeben musste, konnte nicht untersucht werden, leidet jedoch den Angaben seiner Brüder zufolge an derselben Affection. — Verf. glaubt in diesen Fällen eine allgemeine neuropathische Belastung auf hereditärer Grundlage annehmen zu müssen und erklärt sich das ausschliessliche Erkranken der macularen Sehnervenfasern mit Hilfe der Edinger'schen Functionstheorie, nach welcher jede Function des Nerven als eine Schädigung im weiteren Sinn für den Nerven anzusehen ist. Für die congenital schwach angelegten Fasern neuropathisch Belasteter ist die in hervorragender Weise in Anspruch genommene Function der macularen Fasern nach der Ansicht des Verf.'s als „Ueberfunction“ anzusehen.

Ancke.

---

9) **Ueber semiotische Bedeutung der Pupillenstörungen**, von Dr. med. Karl Baas, Privatdocent in Freiburg i./Br. (Abhandlungen aus dem Gebiete der Augenheilk. von Prof. Vossius. Halle 1896. Bd. I. Heft 3.)

Nach Besprechung der normalen Pupillenverhältnisse, der entsprechenden anatomischen Reflexbahnen an der Hand eines Schemas, der physiologischen Vorgänge, z. B. Verengerung mit zunehmendem Alter, Abhängigkeit von Refraction, Grösse und Farbe des Auges u. s. w. folgt die nicht nur für den Specialisten, sondern vielmehr für den praktischen Arzt berechnete kurze Darstellung unserer jetzigen Kenntnisse über die einschlägigen pathologischen Verhältnisse, die wir hier nur kurz andeuten können. Bei Verdacht einer Vergiftung muss bei weiter Pupille an Belladonna oder Strychnin, bei enger an Morphin, Muscarin, auch Nicotin gedacht werden. Wichtig ist die Beobachtung der Pupille während der Chloroformnarcose; zu Beginn Reizung des Dilatationscentrums, daher weitere Pupille, später Lähmung des Sympathicus, dann Reizung des Oculomotorius-, speciell Sphincterkernes, daher enge Pupille; letztere soll in jedem Stadium auf Lichteinfall reagiren; in diesem Stadium soll die Narcose erhalten werden; wird die Pupille wieder weiter, die Lichtreaction schwächer, so besteht Gefahr für den Patienten. Die Einwirkung der Mydriatica und Miotica ist bekannt. Ferner wird die Pupille weiter in Folge Reizung des spinalen Dilatationscentrums durch schmerzhafte Eindrücke, starke sensorische Reizung, z. B. des Acusticus, durch psychische Einflüsse, Kohlensäureüberladung des Blutes, plötzliche Anämie und Aehnliches. Unter den Erkrankungen bewirken bei denen des optischen Systems alle Entzündungen des Augeninnern mit Hyperämie der Iris und Exsudation Pupillenverengerung (spastische Miosis), nur das Glaucom Erweiterung mit erloschener Reaction (paralytische Mydriasis). Uncomplicirte Erkrankung des centripetalen Abschnittes des optischen Reflexbogens bewirkt bei gewöhn-

licher Belichtung beider Augen niemals Pupillenungleichheit, dagegen kann durch gesonderte Belichtung angebliche Erblindung eines Auges entweder bestätigt oder als Simulation erwiesen werden. Pupillenweite bds. mit fehlender Reaction auf Licht bei bds. bestehendem Sehvermögen, dagegen mit vorhandener Mitbewegung bei Accommodation und Convergenz, mit Erweiterung auf sensible, sensorische und psychische Reizung lassen Functionsunfähigkeit der Meynert'schen Fasern, welche Tractus mit Sphincterkern verbinden, diagnosticiren. Umgekehrt normale Weite und Reaction bei bestehender Amaurose deuten entweder auf das Vorhandensein besonderer „Pupillarfasern" hin oder lassen die Krankheitsursache jenseits der primären Opticusganglien localisiren (Gratiolet'sche Sehstrahlung bis psycho-optisches Rindenfeld); letzteres ist auch anzunehmen, wenn die sog. hemianopische Pupillarreaction von Wernicke nachzuweisen ist. Innerhalb des centrifugalen Theiles des Reflexbogens kommen Störungen auf doppelte Weise zu Stande durch Reizung oder Lähmung des Oculomotorius bez. Sympathicus, und dementsprechend giebt es eine spastische Miosis und Mydriasis und eine paralytische Mydriasis und Miosis. Spastische Miosis kann hervorgerufen werden durch Reizung des Oculomotorius durch intraoculare Entzündungen und Geschwülste, Orbitalerkrankungen, beginnende Meningitis, Encephalitis, Hämorrhagien in die Gehirnhäute und das Gehirn selbst, Tumoren am Oculomotoriusstamm oder Sphincterkern; bei progressivem Krankheitsverlaufe folgt dann die Lähmung des Oculomotorius, Mydriasis, nach. Spastische Mydriasis, wobei die auf den Oculomotorius zurückführenden Reactionen, wenn auch abgeschwächt, vorhanden sind, während die auf sensible, sensorische und psychische Reize eintretenden Erweiterungen herabgemindert sind, bezw. fehlen, wird durch wesentlich mannigfaltigere Ursachen bewerkstelligt, was bei dem viel complicirteren Verlaufe des Sympathicus und seinen Verbindungen leicht verständlich ist. Sie wird hervorgerufen durch psychische Erkrankungen, Manie, Melancholie, progressive Paralyse (mit Anisocorie), spastische Hemicranie, Epilepsie, beginnende Myelitis, Spinalirritation (event. Vorläuferin von Tabes), Rückenmarksgeschwülste, Keuchhusten, Dyspnoë der Phthisiker (Kohlensäureanhäufung), Darm- und Unterleibsleiden, Bleikolik, Wehen, Wurmreiz, wenn einseitig, auch durch Tumoren am Halse, vergrösserte Schilddrüse, Lymphdrüsen, Aneurysmen. Paralytische Mydriasis kann eintreten durch Glaucom, Contusio bulbi, Oculomotoriuslähmung, deren Localisation abhängt von anderen Begleit-, bez. Lähmungssymptomen. Bei in Heilung ausgehenden Oculomotoriuslähmungen wird manchmal Hippus[1] beobachtet, d. h. sprungweises Enger- und Weiterwerden der Pupille. Allein vorhandene Mydriasis, event. mit Accommodationslähmung, besonders einseitig, weist auf Lues hin. Die paralytische Miosis ist keine maximale Enge, indem auf Belichtung u. dgl. noch Verengerung eintritt; hingegen ist die auf schmerzhafte Reize eintretende Erweiterung erloschen, während bei Abhaltung eines Lichtreizes Erweiterung eintreten kann bis zur Erreichung der Ruhelage. Dieselbe kann eintreten durch alle Veränderungen, welche die Iris von der Bahn oder dem Centrum der Pupillenerweiterung trennen, bei Verletzungen des Halsmarkes, Apoplexien, Tumoren, Myelitis mit destructivem Ausgange (vorher Mydriasis durch Reizung), Erkrankung der Vorderhörner, Poliomyelitis anterior acuta. Vielfach sind auch andere Lähmungserscheinungen des Sympathicus vorhanden, leichte Ptosis, tiefere Lage des Bulbus, Störungen des Gefässtonus. Die paralytische Miosis spielt auch eine grosse Rolle bei der Tabes dorsalis, doch ist in diagnostischer Beziehung ausschlaggebend erst eine gleichzeitig vorhandene

[1] Hippus ist bei Hippocr. und Galen das Augen-Zittern! H.



reflectorische Pupillenstarre. Die Miosis kann in seltenen Fällen auch fehlen, andererseits trotz Amaurose vorhanden sein; bei intercurrenten heftigen Schmerzanfällen kann die Pupille auch weiter werden. Die spinale Miosis ist durch den gleichen Vorgang hervorgerufen, wie die Hinterstrangsclerose, durch Veränderung der Spinalganglien, während die reflectorische Starre auf Degeneration im Oculomotoriuskern zurückzuführen ist. Bei progressiver Paralyse werden gleiche Störungen beobachtet. Die Pupillen können auf beiden Seiten ungleich sein, von ungleichmässiger und eckiger Form. Neuburger.

---

10) The clinical diagnosis of vascular lesion in the ponto-bulbar region, with illustrative cases, by Joseph Collins, M. D., New York. (Med. Record. 1896. 16. May.)

Trotzdem in der Brücke und im verlängerten Marke die verschiedensten sensoriellen und motorischen Bahnen nebeneinanderliegen und sich durchkreuzen und dazu noch der Ursprung der meisten Gehirnnerven in diesem Gebiete liegt, so sind wir doch im Stande, eine Störung in demselben mit grösserer Genauigkeit zu localisiren als in manch anderem, anatomisch weniger verwickeltem Theile des Nervensystems. Circulationsunterbrechungen, als da sind Hämorrhagie, Embolie oder Thrombose, sind in diesem Gebiete nicht häufig, wenn sie aber auftreten, gewöhnlich in kurzer Zeit tödtlich. Deshalb sind die drei vom Verf. mitgetheilten Fälle, welche wieder mehr oder weniger zur Heilung gelangten, ungewöhnlich und auch in diagnostischer Beziehung interessant. Wir können hier nur die Hauptzüge der ausführlich mitgetheilten Krankengeschichten anführen. 39jähr. Handelsmann, verheirathet, vor 16 Jahren syphilitische Infection mit Hautausschlägen u. s. w., nur locale Behandlung. Die jetzige Störung begann plötzlich ohne Vorboten irgend welcher Art nach einer etwas reichlichen Mahlzeit des sonst mässigen Mannes. Die Hauptsymptome waren plötzlicher, starker Schwindel und Schwächegefühl in der linken Körperhälfte, gleichseitige Diplopie in Folge Lähmung des l. Externus, Dysarthrie, Dysphagie, als Reizsymptom beständiges Zwinkern des l. Unterlides und des umgebenden Gesichtstheiles, gekreuzte Hemianalgesie und Thermo-Anästhesie an den Extremitäten r., am Kopfe l., Schwäche des unteren Theiles des l. Facialis, atactische Parese der r. Körperhälfte, mehr im Arme als im Fusse, Parese des l. Rectus superior und Analgesie der l. Hornhaut, unsteter Gang mit der Neigung nach links zu fallen, Schwierigkeiten der raschen physikalischen Orientirung, Verringerung des Gehörs links. Der plötzliche Beginn, die syphilitische Anamnese sprechen für eine nicht ausgedehnte Blutung, da grössere Blutungen meist tödtlich enden; sonst findet sich am Herzen und den Gefässen nichts Abnormes. Der Herd ist anzunehmen im mittleren Drittel des hinteren oder vielmehr dorsalen Theiles der Brücke, in der sog. Substantia reticularis an der der Analgesie der Extremitäten entgegengesetzten und auf der gleichen Seite wie die Facialisstörung, also links. Es sind auch Schleifenfasern getroffen wie die atactische Parese zeigt, sowie Kernzellen oder Wurzelfasern des 6., 7. und 8. Gehirnnerven. Die Gleichgewichtsstörungen und die Tendenz, nach links zu fallen, können auch erklärt werden durch Betroffensein des intrapontalen Theiles des letzteren (8.) Nerven, oder vielmehr des Theiles, der seine Impulse vom Kleinhirn empfängt. Das Freisein des motorischen Trigeminusgebietes zeigt, dass der Herd sich wenig seitwärts ausgedehnt hat. Derselbe liegt wohl unter dem Punkte, wo die auf- und absteigende Trigeminuswurzel sich vereinigt, dorsalwärts der Pyramiden,

da die motorische Bahn frei ist, besitzt jedoch in dorsoventraler Richtung einige Ausdehnung, da die Schleife, wie erwähnt, betheiligt ist, ebenso in cephalo-caudaler Richtung, da der 6., 8. und möglicher Weise auch 9. Gehirnnerv ergriffen ist, erstreckt sich aber nicht weit nach vorn, da der 3. frei ist, lateralwärts bis zum 7. und medial bis zum 8. Nerven. Verf. erwähnt ähnliche Fälle aus der Literatur mit Autopsiebefund. In seinem Falle konnte der Pat. nach Jahresfrist wieder arbeiten, wenn auch in ziemlich beschränktem Maasse. — Der zweite Fall betrifft einen 32jähr., ledigen, bis dahin angeblich gesunden Mann, einen mässigen Trinker; zu sexuellen Excessen geneigt und starker Raucher. Hier bestanden im Gegensatz mehrere Wochen dauernde prämonitorische Symptome, Zucken der rechten Gesichtshälfte, allmählich zunehmende Dysarthrie, dann Lähmung der r. Gesichtsseite einschliesslich des Orbicularis oculi, eine gewisse Schwäche der l. Körperhälfte. Bis auf leichte nervöse Erregbarkeit verschwanden alle Symptome wieder. Einige Monate später erneuter, plötzlich beginnender Anfall von Dysarthrie mit näselnder Sprache, Dysphagie, Schwäche der l. Körperseite, leichte Hemiplegie, Lähmung der l. Gesichtshälfte. Einige Zeit später keine Störung des Hautsinnes, Hemiparese l., gesteigte Sehnenreflexe derselben Seite, leichte Unbeweglichkeit der Zunge, Anästhesie der Fauces, Tonsillen und des Pharynx, Unfähigkeit zu pfeifen, Tachycardie, theilweise Paralyse des Arytenoideus, unvollkommene Innervation des Cricothyreoideus, unfreiwilliges Lachen und uncontrolirbares Grinsen, leichte Atrophie der Zungen- und l. Extremitätenmusculatur. Allgemeine bulbäre Symptome, vasomotorische Störungen, Zittern der Hände, Gürtelgefühl um die Lippen, Nervosität, Amyosthenie u. s. w. Trotz Fehlens einer allgemeinen Diathese spricht der allmähliche Beginn, die Schwere des ersten Anfalls, welcher in wenigen Stunden seinen Höhepunkt erreichte, dann die allmähliche Besserung, dann der zweite Anfall, obwohl er ein anderes Gefäss betraf, für eine Thrombose, und gegen Hämorrhagie; gegen Embolie spricht die Intactheit des Herzens. Die erwähnten Symptome einerseits, andererseits das Fehlen solcher von Seiten des 3., 4., 5., 6. und 8. Gehirnnerven, von Hautsinn-, Muskelsinn- und Gleichgewichtsstörungen sprechen gegen eine Läsion der Brücke, lassen vielmehr den Herd in der Medulla oblongata vermuthen. Da sowohl der 9., 10. und 12. Gehirnnerv, als auch die Pyramidenbahnen betroffen sind, an der Stelle jedoch, wo diese Gebiete beisammenliegen, letztere noch nicht gekreuzt sind, so ist der Herd anzunehmen an der rechten Seite der Medulla vom Kern des 9. Gehirnnerven, unmittelbar unter dem Facialiskern bis zur Kreuzung der motorischen Bahn sich erstreckend, also hauptsächlich in ventro-dorsaler Richtung, wenig in lateraler, da sensorische Störungen, Ataxie und Incoordination fehlen. Das unmotivirte Lachen und Weinen beruht auf Störung der Reflexbahnen. Nach 2 Jahren kann Pat. unter leichter Besserung der Symptome bei ziemlich gutem Allgemeinbefinden sich seinen Unterhalt durch leichte Beschäftigung erwerben. Als thrombosirte Arterie ist die rechte Spinalis anterior anzunehmen, welche unmittelbar nach der Cerebellaris posterior inferior aus der Vertebralis entspringt, wobei zu bemerken ist, dass die Arterie auf der rechten Seite enger ist als auf der linken. Gegen Bulbärparalyse, welche ja ähnliche Symptome zeigt, spricht der Verlauf, vor Allem die Besserung der Symptome. — Der dritte Fall betrifft einen 31jähr., bisher gesunden Maler; die Symptome traten plötzlich während acuter infectiöser Erkrankung ein, während einer Pneumonie, und bestanden hauptsächlich in Schluck-, Phonations- und Articulationsbeschwerden, Regurgitation von Flüssigkeit durch die Nase, und Associationsstörungen der sonst nicht geschwächten Musculatur. Als beschädigt sind also anzunehmen, da Zeichen peripherer Erkrankung fehlen, der Kern des

Glossopharyngeus und Vagus (Hypoglossusstörungen verschwanden bald wieder) und die Pyramidenbahn. Ob es sich hier um eine acute Poliomyelitis bulbi, analog der Poliomyelitis anterior, gehandelt hat, wie sie bei acuten Infectionskrankheiten vorkommt, oder um Thrombose oder um Blutung, lässt sich nicht sicher entscheiden. Die Symptome bestehen seit 2 Jahren unverändert.

Neuburger.

Journal-Uebersicht.

I. v. Graefe's Archiv f. Ophthalmologie. XLII. 2.

1) **Einiges über Fremdkörperriesenzellen im Auge**, von Prof. Dr. A. Wagenmann in Jena.

In einem Auge mit Residuen schwerer plastischer Entzündung und einer gelben, höckerigen Masse in der vorderen Kammer fand Verf. neben Cholestearinkrystallen Riesenzellen. Er nimmt an, dass die Cholestearinkrystalle die Gewebswucherung mit Riesenzellen hervorgerufen haben, und dass das Cholestearin aus Hämorrhagien hervorgegangen ist. Die Riesenzellen sind aus endotheloiden, und diese aus lymphoiden Zellen entstanden, man findet alle möglichen Uebergänge zwischen diesen drei Zellenarten. Wahrscheinlich haben die Cholestearinkrystalle einen Reiz ausgeübt, welcher zur Auswanderung von Leucocyten aus den Gefässen führte, und diese Leucocyten wandelten sich in angegebener Weise zu Riesenzellen um. Die mikroskopische Untersuchung spricht nicht dafür, dass die lymphoiden Zellen gewucherte fixe Gewebszellen sind. Die Riesenzellen liegen vielfach den Cholestearinkrystallen oder den nach Auflösung derselben (durch Alkohol) entstandenen Gewebslücken an, nicht selten auch enthalten die Riesenzellen in ihrem Inneren Spalten, welche früher offenbar von Cholestearin ausgefüllt waren. Ferner fanden sich Riesenzellen mit Blutkörperchen und mit Kalkdrusen — also ebenfalls Fremdkörperriesenzellen.

Die Entstehung des Cholestearins aus Hämorrhagien konnte auch in anderen Fällen nachgewiesen werden.

Einzeln waren die Riesenzellen pigmenthaltig. Es ist zweifelhaft, ob sie aus Pigmentepithel hervorgegangen, oder ob Pigment in Riesenzellen eingewandert war, welche ihren Ursprung aus lymphoiden Zellen genommen hatten.

Riesenzellen, welche zu der Resorption von Linsenmassen in Beziehung standen, waren nicht zahlreich. Die Zellen nehmen die Linsenmassen in sich auf und verdauen sie gewissermaassen, man findet Linsenfragmente verschiedenster Form innerhalb der Zellen. In einem Falle von spontaner Resorption einer harten, z. Th. verkalkten Cataract schienen sich Protoplasmafortsätze der Riesenzellen zwischen die Fasern einzuschieben und auf diesem Wege eine Auflösung der Linse zu bewirken. Selbst glashäutige Substanz widersteht ihnen nicht. Sie resorbiren dieselbe und führen auch zur Perforation der Linsenkapsel.

Riesenzellen fanden sich nur bei plastischen Entzündungen, wurden aber bei eitrigen Processen stets vermisst.

---

2) **Anatomische Untersuchung eines Falles von Ophthalmia sympathica**, von Dr. W. Zimmermann, Augenarzt in Stuttgart. (Aus dem Laboratorium der Jenaer Augenklinik.)

In einem Falle von traumatischer Iridocyclitis mit nachfolgender sympathischer Ophthalmie wurde der Bulbus enucleïrt. Etwa 24 Stunden nach der

Enucleation erkrankte der Pat. und starb 2 Tage später an eitriger Meningitis. Die anatomische Untersuchung ergab, dass das Gewebe der Orbita, aus welcher der Bulbus entfernt war, keine Spur von entzündlichen Veränderungen zeigte.

In dem verletzten Auge fanden sich fast überall Kokken, welche theils frei im Gewebe lagen, theils von grossen Zellen aufgenommen waren. In grösserer Menge lagerten sie in dem entzündlich infiltrirten episcleralen Gewebe bis zum hinteren Pole hin. Im Sehnerven waren sie in kleinerer Zahl in der Umgebung der Centralgefässe und deren Verästelungen vorhanden. Wahrscheinlich sind die Scheiden dieser Gefässe von grosser Bedeutung bei der Aufnahme von Mikroorganismen aus dem Glaskörper. In den Scheiden des Opticus, von dem übrigens nur ein kleines Stück zur Verfügung stand, waren keine Kokken nachweisbar.

In dem secundär erkrankten Auge fanden sich dieselben Kokken, welche in dem sympathisirenden Auge vorhanden waren. Sie konnten aber nur in entzündlich infiltrirten Partien der Scheidenräume der Centralgefässe bis zur Lamina cribrosa hin nachgewiesen werden, fehlten dagegen in den nicht veränderten Abschnitten der Scheidenräume und im Stamme des Opticus selbst. Der Bulbus selbst enthielt nur vereinzelte Kokken in den hintersten Schichten der Aderhaut.

Abgesehen davon, dass die sympathische Ophthalmia mindestens 3 Wochen vor Beginn der Meningitis ausbrach, kann auch nach dem anatomischen Befunde nicht angenommen werden, dass die Entzündung des zweiten Auges durch die Meningitis bedingt war.

Verf. nimmt an, dass die Kokken wahrscheinlich aus dem Glaskörper des verletzten Auges durch die Hüllen der Centralgefässe in die Intervaginalräume und von dort in das sympathisirte Auge gelangt sind.

Meningitis nach der Enucleation nicht eitriger Bulbi ohne Entzündung der Orbitalgebilde ist auch sonst schon beobachtet worden.

---

3) Experimentelle Untersuchung über die Spontanperforationen an der Sclero-Cornealgrenze nach Einführung aseptischer Stoffe in die vordere Kammer, von Dr. F. Salzer, früh. Assist. der Univ.-Augenklinik in Heidelberg.

Um Spontanperforation hervorzurufen, ist erforderlich, dass eine bestimmte, nicht zu geringe Menge der verschiedenen Pulver in die vordere Kammer gelangt, andernfalls geht die Entzündung zurück und die Pulver heilen ein. Da bei den Injectionen durch Sclera und Iriswurzel, wie Leber sie verrichtete, stets Substanz in den Glaskörper gelangt, was vermieden werden sollte, und da es ausserdem wünschenswerth ist, dass die Substanzen nicht unter starkem Druck in den Kammerwinkel gepresst werden, so verfuhr Verf. derart, dass er Indigo und Tusche mit Eiweiss mischte, dasselbe durch Kochen coagulirte und feine Scheiben dieser Masse durch einen Lanzenschnitt in die vordere Kammer brachte. Bei diesen Versuchen trat weder Erweichung noch gar Spontanperforation ein. Die statt Eiweiss benutzte 20 proc. Gelatine bewirkte für sich allein nur leichte Entzündung mit Auswanderung von Leucocyten, aber keineswegs Erweichung und Perforation. Dagegen riefen Gelatine-Pulvergemische (Tusche, Indigo, Indigotin, Bariumsulfat, Staphylokokkenextract, reiner Kohlenstoff) schon nach 10 Stunden Spontanperforation hervor.

Bei der Perforation handelt es sich nicht um eitrige Einschmelzung der Gewebe. Die Leucocyten können manchmal fast gänzlich fehlen, und die Erweichung beginnt mitunter nicht von innen her, wo der Entzündungsreiz wirkt, sondern von aussen her in der Conjunctiva und den oberflächlichen Schichten der

Hornhaut. Hier kann es zu beträchtlichen Flüssigkeits-Ansammlungen kommen, welche die Gestalt einer Blase annehmen.

Nach Leber liefern die Leucocyten in der vorderen Kammer ein gewebserweichendes Ferment, welches dem Filtrationsstrome längs der perforirenden Gefässe folgend seine Wirkung entfaltet. Diese Erklärung reicht nicht für alle Fälle aus, denn der Grad des Erweichungsprocesses steht nicht immer im Verhältnisse zu der Menge der vorhandenen Leucocyten. Jedes Mal aber, wenn eins der Pulver der Iris dicht anliegt, tritt eine entzündliche Hyperämie auf, die perforirenden Ciliargefässe sind dicht mit rothen Blutkörperchen vollgestopft, und daran schliesst sich ein Oedem im Gebiete dieser Gefässe. Während Leber annimmt, dass das Kammerwasser in das erweichte Gewebe eindringt, lässt Verf. die Oedemflüssigkeit aus den Gefässen entstehen. Dass die Wandungen derselben nicht intact sind, geht aus den regelmässig vorhandenen parenchymatösen Blutungen in der Umgebung der Gefässe hervor. Immerhin mag das Kammerwasser gelegentlich eine gewisse Rolle spielen.

Wahrscheinlich wirken die in Eiweiss suspendirten Pulver deshalb nicht perforirend, weil sie nicht wie bei wässeriger Suspension oder Vertheilung in Gelatine der Iriswurzel aufliegen.

Durch die Perforation wird stets eine gewisse Menge der eingedrungenen schädlichen Substanzen aus dem Auge entfernt. Der Vorgang ist daher vielleicht als eine Art von Selbstheilungsprocess anzusehen.

---

4) **Arbeiten aus dem Gebiete der Accommodationslehre. II. Ueber das Vorkommen partieller Ciliarmuskelcontraction zum Ausgleiche von Linsenastigmatismus**, von Prof. Dr. Carl Hess, I. Assist. an der Univ.-Augenklinik in Leipzig.

Für die von verschiedenen Autoren behaupteten partiellen Contractionen des Ciliarmuskels zum Ausgleiche von Hornhautastigmatismus sind Beweise bisher nicht erbracht worden. Die mitgetheilten Versuche, welche als Beweise dienen sollen, leiden an verschiedenen Fehlerquellen. Die Verengerung der Lidspalte ist nicht beachtet worden, die Sehobjecte wurden unzweckmässig gewählt, es fehlt die Angabe, ob z. B. die Becker'sche Strahlentafel bei ruhendem oder bewegtem Auge beobachtet wurde. Bei ruhendem Auge ist es kaum möglich, die ganze Strahlenfigur zu übersehen, und bei bewegtem Auge sind Aenderungen der Accommodation möglich. Ferner ist stillschweigend angenommen, dass ein gewähltes Sehobject nur bei scharfer Einstellung deutlich erscheint, während thatsächlich bei einem gewissen dioptrischen Fehler noch nicht merklich undeutlich gesehen wird. Die Lesbarkeit einer Schrift ist kein Beweis für die genaue Einstellung des Auges auf dieselbe.

Die Astigmatiker accommodiren nicht auf eine der Brennlinien, sondern auf den interfocalen Kreis, d. h. auf diejenige Stelle, an welcher der Querschnitt der astigmatischen Strahlenbündel ein Kreis ist. Hier ist der dioptrische Fehler bei der Betrachtung aller Theile des Objects am kleinsten, hier sind die Zerstreuungsbilder kreisförmig und daher die Verzerrungen der Objecte am geringsten, endlich liegt der Brennkreis dem Auge näher, als die entferntere der beiden Brennlinien, und es findet daher eine Accommodation statt, mit welcher eine Verengerung der Pupille verbunden ist, welche die Zerstreuungskreise verkleinert.

Wird eine Snellen'sche Tafel mit Hülfe einer Camera photographirt, vor dessen Objectiv ein Cylinderglas gesetzt ist, so erscheinen, wie eine beigegebene

Abbildung deutlich zeigt, die Buchstaben am schärfsten bei Einstellung auf den Brennkreis, dessen Lage durch Rechnung leicht zu finden ist. Durch die photographische Aufnahme lässt sich ebenfalls in sinnfälliger Weise der Einfluss von Blenden auf die Deutlichkeit der Bilder darstellen. Diese Versuche demonstriren die Bedeutung der Verengerung der Lidspalte und der Pupille für das schärfere Sehen der Astigmatiker.

Wird mit dem Hering'schen Spiegelhoploskop dem einen Auge eine feine Druckschrift und dem andern ein feines Fadenkreuz sichtbar gemacht, so erscheinen beide nur bei gleichem Abstande deutlich. Die Fäden werden schon bei einer Refractionsdifferenz von $^1/_8$—$^1/_{10}$ D undeutlich. Machte Verf. das eine Auge durch Vorsetzen eines Cylinderglases von 1—2 D astigmatisch, so wurde die Schrift zunächst unleserlich, aber bald wieder leserlich. Durch Ermittelung des Abstandes, in dem nun das Fadenkreuz deutlich erschien, liess sich das Maass der aufgewandten Accommodation bestimmen. Bekanntlich accommodiren beide Augen immer gleichmässig. Eine Reihe von Versuchen zeigte übereinstimmend, dass stets auf den Brennkreis eingestellt wurde, um möglichst deutlich zu sehen.

Auch bei zwei Patienten mit Astigmatismus wurde der Nachweis geführt, dass sie bei Einstellung auf den Brennkreis am schärfsten sahen.

Der alte Satz, dass Astigmatiker die Gegenstände verzerrt sehen, ist nur mit Einschränkungen richtig. Wo eine Accommodation auf den Brennkreis stattfinden kann, erscheinen die Objecte mehr oder minder undeutlich, aber nicht verzerrt, und nur wo diese Accommodation unmöglich ist, tritt die Verzerrung ein, so bei Personen mit As. myop., wenn sie in die Ferne sehen, und bei älteren Leuten mit As. hyp., wenn sie so nahe Gegenstände fixiren, dass die Accommodation für die Einstellung auf den Brennkreis nicht ausreicht.

Um möglichst günstige Bedingungen für das Auftreten einer partiellen Contraction des Ciliarmuskels zu schaffen, construirte Verf. einen besonderen Apparat. Zwei Halter, von denen der eine einen horizontalen, der andere einen verticalen Coconfaden trägt, werden beweglich auf einem Schlitten angebracht, so dass ihr Abstand beliebig verändert werden kann. Vor dem Schlitten befindet sich eine Kopfstütze, um eine ruhige Stellung des beobachtenden Auges zu sichern. Bei entsprechendem Abstande der Halter vom Auge sieht der Beobachter ein feines Fadenkreuz, dessen Schenkel scheinbar in einer Ebene liegen. Werden die Coconfäden von einander entfernt, so erscheint der eine, auf welchen nicht accommodirt wird, mehr und mehr undeutlich. Bei einer partiellen Contraction des Ciliarmuskels müssten innerhalb gewisser Grenzen beide Schenkel des Fadenkreuzes scharf gesehen werden können. Zahlreiche verschieden variirte Versuche, welche näher mitgetheilt werden, ergaben aber ohne Ausnahme so enge Grenzen, innerhalb deren beide Schenkel gleich deutlich erschienen, dass von einer nennenswerthen partiellen Contraction des Ciliarmuskels nicht die Rede sein kann.

---

5) Experimentelle und anatomische Untersuchungen über die Festigkeit der Opticusnarben nach Resection und Resection verbunden mit Cauterisation, nebst Bemerkungen über den Transport geformter Elemente in den Bahnen des Sehnerven, von Dr. W. Zimmermann, Augenarzt in Stuttgart, bisher I. Assist. an der Jenaer Augenklinik. (Aus dem Laboratorium der Jenaer Augenklinik.)

Verf. unternahm an Kaninchen eine Nachprüfung der bekannten Versuche von Deutschmann und Velhagen: Resection des Sehnerven und Injection

von chinesischer Tusche oder Berliner Blau in den Glaskörper bei lebenden Thieren oder unmittelbar nach Eintritt des Todes — Resection des Sehnerven und Injection von Tusche in den Subduralraum des Schädels — Injection von Berliner Blau in den Glaskörper und unmittelbar darauf Resection des Sehnerven, u. A.

Nach der Resection bildet sich an dem peripheren Ende des Opticus eine Narbe, welche aus kernreichem Bindegewebe besteht, an dessen Bildung sich anscheinend Episclera, Sclera und Opticusscheiden betheiligen. Die Narbe hebt sich anfangs wenig von der Umgebung ab, stellt aber schon nach 3—4 Wochen ein deutlich abgrenzbares Gewebe dar. Ein neugebildeter Strang zwischen den beiden Opticusenden, wie ihn Deutschmann beschreibt, wurde nicht beobachtet. Der Abstand der beiden Enden entsprach der Länge des resecirten Stückes.

Tusche wirkt im Glaskörper stärker Entzündung erregend als Berliner Blau. Nach diesen Injectionen durchdrangen die an Zellen gebundenen Farbstoffpartikelchen niemals die Narbe des bulbären Sehnervenstückes. Nach Injection in den Subduralraum des Schädels findet sich wohl noch einzeln von Zellen aufgenommener Farbstoff nach aussen von der Narbe des centralen Opticusstückes, aber nur in nächster Umgebung. Ein Vordringen bis an das periphere Stück wurde nie gesehen.

Wird das periphere Opticusende cauterisirt (Wagenmann), so bildet sich eine besonders resistente, vorzugsweise aus der Lederhaut hervorgegangene Narbe. Von derselben ziehen bindegewebige Ausläufer in's Orbitalgewebe, doch kam niemals ein Verbindungsstrang (Deutschmann) zur Beobachtung. Das Verhalten der Farbstoffe wich kaum von dem bei einfachen Resectionen beobachteten ab.

Wird der Sehnerv ohne Resection nur durchschnitten, so lagern sich die beiden Enden eng an einander. Zwischen denselben bildet sich ein derbes Narbengewebe, dessen Fasern rechtwinklig zum Stamm des Sehnerven verlaufen. Ein Durchwandern der Farbstoffe durch diese Narbe findet nicht statt.

Eine Reihe von Farbstoff-Injectionen, welche bei unverletztem Opticus in den Glaskörper, den Tenon'schen Raum und den Subduralraum ausgeführt wurden, ergaben zunächst, dass Berliner Blau und Tusche, auch wenn sie vollkommen steril eingebracht werden, eine stark Entzündung erregende Wirkung auf die Gewebe ausüben. Tusche kann eine aseptische Gewebsnekrose des Glaskörpers hervorrufen. Vom Glaskörper aus wandern die Farbstoffe entlang den Scheiden der Centralgefässe zum Stamme des Opticus und können von hier an Zellen gebunden ausserhalb der Duralscheide gelangen. Sie können aber auch, den im interstitiellen Gewebe verlaufenden feinen Verzweigungen der Centralgefässe folgend, direct in den Zwischenscheidenraum und von hier wieder in den Stamm des Opticus eintreten.

Die Farbstoff-Elemente gelangen nicht durch präexistirende Gewebsspalten in den Opticus, doch scheinen derartige Spalten längs den die Sclera perforirenden Gefässen und Nerven zu bestehen und eine Communication zwischen dem Innern des Bulbus und dem Tenon'schen Raume herzustellen.

Der in den Tenon'schen Raum gelangte Farbstoff wird von Zellen aufgenommen und weiter transportirt. Ob hier Lymphspalten vorhanden sind, wird schwerlich durch Injectionsversuche erwiesen werden können, bei denen Zerrung des zarten Gewebes niemals ganz zu vermeiden ist.

Wenn Verf. auch den exacten Beweis nicht zu führen vermag, so ist er doch geneigt, Communicationswege zwischen dem supravaginalen Raume und der Orbita wenigstens im Bereiche der Centralgefässe anzunehmen. Er machte an der Leiche die Exenteratio orbitae und injicirte Berliner-Blaulösung in den Zwischenscheidenraum, in dem sich der Farbstoff z. Th. scharf begrenzt bei der

Untersuchung wiederfand, nur weiter gegen den Bulbus hin „machte es den Eindruck, als ob er auf natürlichem Wege in die Duralscheide eingedrungen sei, da sonstige Gewebszerreissungen nicht zu sehen waren".

Bei Kaninchen gelangt in den Subduralraum des Schädels injicirte Flüssigkeit schon bei leichtem Drucke in den Subarachnoidealraum des Bulbus.

Am Schlusse hebt Verf. nochmals hervor, dass gekörnte Farbstoff-Elemente reizend auf die Gewebe wirken und sehr rasch von ausgewanderten Zellen aufgenommen und weiter transportirt werden. Der Transport durch präexistirende Gewebslücken ist bis jetzt nicht nachgewiesen worden. Die Annahme, dass bei der sympathischen Ophthalmie die Mikroorganismen sich in gleicher Weise wie die Farbstoffe verbreiten, ist heute noch nicht ohne Weiteres gerechtfertigt.

---

6) **Ueber Keratitis parenchymatosa.** Klinische Untersuchungen von Dr. Eugen v. Hippel, Privatdoc. und I. Assist. an der Universitäts-Augenklinik zu Heidelberg.

Aus der umfangreichen Arbeit, in welcher die verschiedenen streitigen Fragen eingehend erörtert werden, können die gewonnenen Resultate an der Hand der vom Verf. selbst gegebenen Zusammenstellung hier nur kurz mitgetheilt werden.

Man darf mit einer gewissen Wahrscheinlichkeit annehmen, dass die Keratitis parenchymatosa stets Theilerscheinung, bezw. Folge einer Erkrankung des Uvealtractus ist. Lues hereditaria spielt in der Aetiologie die wichtigste Rolle, deren Bedeutung je nach der örtlichen Verbreitung der Syphilis schwanken mag. Als alleinige Ursache kann Syphilis nicht angesehen werden. Häufig fehlt jeder Anhaltspunkt für das Bestehen von Syphilis, Kerat. parench. kommt bei Thieren vor, welche nach unseren heutigen Kenntnissen gegen Syphilis immun sind, Erkrankungen der Uvea können eine andere Aetiologie als Syphilis haben, und endlich erkranken auch Personen höheren Alters ohne erworbene Syphilis an Kerat. parench.

Da in einer Reihe von Fällen Anzeichen von Syphilis vollständig fehlen, dagegen Tuberculose anderer Organe und der Augen selbst anatomisch nachgewiesen werden kann, so darf man mit einer gewissen Wahrscheinlichkeit annehmen, dass die Kerat. parench. unter Umständen Symptom einer milde verlaufenden Tuberculose des Auges ist.

Die bei Kerat. parench. vorkommenden Gelenk-Erkrankungen beruhen in vielen Fällen, wie ex juvantibus geschlossen werden darf, zweifellos auf Syphilis, doch muss die Möglichkeit zugegeben werden, dass sie einzeln tuberculöser Natur sind.

Hutchinson'sche Zähne fehlen häufig und sind zudem nicht ohne Einschränkung pathognomonisch für Syphilis. Für die begleitende Schwerhörigkeit, welche vielfach als Symptom hereditärer Lues angesehen wird, hat diese Aetiologie nur dann Geltung, wenn es sich um acute Labyrinthaffectionen und schmerzlose Ohreiterungen kleiner Kinder handelt.

Ein strenge Scheidung zwischen typischer und nicht typischer Kerat. parench. ist klinisch unmöglich, und die Hutchinson'sche Lehre, dass die typische Form stets auf Syphilis beruht, unhaltbar. Beschläge der Cornea und Synechien kommen bei der wahrscheinlich syphilitischen und der wahrscheinlich tuberculösen Form vor. Bei beiden Formen finden sich die nach Ablauf der Entzündung zurückbleibenden charakteristischen Gefässe der tieferen Hornhautschichten,[1]

---

[1] Ist unrichtig. H.

dieselben werden aber auch bei zweifellos bestehender Syphilis vermisst. Dasselbe gilt für die Retino-chorioiditis aequatorialis.

Knötchen in der Iris, Kammerwinkel und Hornhaut scheinen bei Tuberculose häufiger vorzukommen, werden aber auch bei Syphilis beobachtet und haben daher keine unbedingte diagnostische Bedeutung. Vielleicht entwickelt sich unter Umständen bei Lues Tuberculose.

Recidive sind ziemlich häufig, bei den Fällen des Verf.'s 17 %.

Was die Behandlung leistet, ist um so schwerer zu beurtheilen, als die meisten Fälle auch spontan heilen. Keine Therapie vermag die Erkrankung des zweiten Auges zu verhüten. Die antisyphilitische Behandlung ist in erster Linie von Bedeutung, subconjunctivale Injectionen nützen schwerlich und können höchstens die Allgemeinbehandlung unterstützen. Einzeln scheint bei nicht nachweisbarer Syphilis Natr. salicyl. günstig zu wirken. Paracentese und Iridectomie sind nach den bisherigen Erfahrungen ohne wesentlichen Werth, soweit die eigentliche Erkrankung und nicht etwa anderweitige Indicationen, wie Synechien und centrale Leucome, in Frage kommen.

Bemerkenswerth ist ein von Leber mitgetheilter Fall, welcher durch Excision einer umschriebenen, randständigen, progressiven Trübung rasch zur Heilung gebracht wurde. Scheer.

II. Archiv für Augenheilkunde. Bd. XXXII. Heft 3.

15) Die Tuberculose der Hornhaut, von Dr. Ludwig Bach. (Aus der Universitäts-Augenklinik Würzburg.)

Bach unterscheidet eine primäre und eine secundäre Hornhauttuberculose. Letztere ist häufiger und geht ihr meist Aderhauttuberculose voraus. Es können Tuberkelknötchen vom Ligament. pectinat. in's Hornhautgewebe hineinwuchern oder Toxine der Tuberkelbacillen durch Diffusion in die Hornhaut hier das Bild der parenchymatösen oder der sclerosirenden Keratitis hervorrufen. Experimentell gelang Bach die Erzeugung der tuberculösen Hornhautentzündung durch Impfung von Reinculturen. Iritis ist nicht immer vorhanden. Zerfall der Knötchen kann eintreten besonders im Centrum der Hornhaut. Secundär kann auch die Tuberculose der Bindehaut auf die Hornhaut übergreifen.

---

16) Ueber Hornhautveränderungen beim Neuroëpithelioma (Glioma) retinae, von Dr. Hugo Wintersteiner, Assistent an der I. Augenklinik in Wien.

Diese werden von Wintersteiner eingetheilt 1. in Veränderungen in Folge der intraocularen Drucksteigerung während des sog. Stadium glaucomatosum; 2. in entzündliche, insbesondere ulceröse Processe; 3. in Veränderungen der Cornea in Folge der Betheiligung an der Geschwulstbildung; 4. zufällige Befunde.

Ad 1. Vergrösserung der Cornea, Zerreissungen der Membr. Bowmanni und Descemeti.

Ad 2. Trübungen, Geschwüre, welche nach Perforation zu vollständiger Zerstörung der Hornhaut führen.

Ad 3. Hineinwuchern der Geschwulstzellen in das Hornhautgewebe, zwischen M. Descemet. und Subst. propr. in die Subst. propr. und in das Epithel.

Ad 4. Zufällige Befunde bei Neuroëpithelioma retinae sind cystische Hohlräume in der Cornea und Blutungen in die Cornea; Mikrophthalmus und Staphylom.



17) **Ueber die Beziehungen zwischen Orientirungsstörungen und ein- und doppelseitiger Hemianopsie**, von Dr. A. Peters, Privatdocenten der Augenheilkunde in Bonn.

Während man bisher annahm, dass die Orientirungsstörungen ebenso wie die Hemianopsie durch Läsion der Hinterhauptslappen-Rinde oder Marklager veranlasst würden, deducirt Peters auf Grund eines mehrere Jahre beobachteten und zur Section gekommenen Falles, dass die Orientirungsstörungen durch Zerstörung von Associationsfasern, ausgehend von den Hinterhauptslappen in die mittleren bezw. vorderen Gehirnpartien, zu Stande kommen. A priori müssten auch ebensolche Störungen ohne Hemianopsie vorkommen.

---

18) **Ein Fall von „Retinitis circinata“**, von Joseph Weltert, poliklin. Assistent. (Mittheilungen aus der ophthalmologischen Klinik des Herrn Prof. Schiess-Gemuseus in Basel.)

Weltert veröffentlicht die Krankengeschichte eines 12jährigen Mädchens und zieht aus derselben den Schluss, dass die Retinitis circinata nicht nur bei alten Leuten, sondern auch bei jugendlichen Individuen vorkommen kann; ferner scheine die Choroidea bei der Krankheit eine hervorragende Rolle zu spielen, und es scheinen Mittel, welche die Resorption anregen (Inunctionscuren) einen günstigen Einfluss auf die Besserung des Sehvermögens auszuüben.

---

19) **Ein Beitrag zur Lehre von der epidemischen Hemeralopie**, von Dr. med. N. Schtschepotjew in Kiew.

Verf. glaubt, dass die epidemische Hemeralopie durch besondere Zeit- und Ortsverhältnisse bedingt sei, weil sie 1. fast ausschliesslich im Frühjahr und Sommer auftritt und 2. besonders in Niederungen etc. vorkommt. Es scheint ihm daher aus Analogiegründen, dass der Genius epidemicus ein Miasma sei. Unter den Symptomen erwähnt Verf. Herabsetzung der S für Weiss und Farben auch bei voller Tagesbeleuchtung. Die Störungen würden wahrscheinlich durch Veränderungen vasomotorischen Charakters hervorgerufen. Gegenüber Simulanten macht Verf. auf ein diagnostisches Hülfsmittel aufmerksam, nämlich das Ausbleiben des Zwinkerns bei ganz schwacher Beleuchtung und plötzlicher Annäherung eines Gegenstandes. Therapeutisch hätten sich gekochte Leber, Leberthran, Chinin, Antipyrin und heisse Fussbäder als wirksam erwiesen. In einem Falle habe er plötzliches Verschwinden der Hemeralopie unter dem Einflusse eines plötzlichen Schreckens beobachtet.

---

20) **Ueber Verletzungen des Auges.** (II. Theil.) Von Dr. Hillemans, Assistenzarzt am Nederl. Gasthuis voor ooglijders, Utrecht.

I. Casuistische Mittheilungen.

1. Vulnus bulbi perforans mit Corpus alienum in nervo optico. Bei der Enucleation wegen drohender sympathischer Entzündung stiess die Scheere auf einen harten Gegenstand im Sehnerven. Es war der Steinsplitter. Verf. spricht sich gegen die Deutschmann'sche Theorie aus, weil nach einer ohne Eröffnung des Bulbus erfolgten Sehnervenverletzung noch niemals sympathische Affection beobachtet worden ist.

2. Bemerkenswerther Fall von Zündhütchenverletzung. Trotz Verweilens eines Zündhütchenstückes im Fundus oculi war die Sehschärfe normal bis auf ein kleines Scotom an der Stelle, wo der Fremdkörper sass. Niederschlag von

gelöstem Kupfer auf der vorderen Linsenkapsel, verschleppt vom Lymphstrom und beim Durchgang von der hinteren zur vorderen Kammer auf der Linsenkapsel festgehalten.

II. Ueber Augenverletzungen und Augenschutz in den Steinbrüchen, mit besonderer Berücksichtigung der Schutzbrillenfrage.

Sehr bemerkenswerthe Mittheilungen, zu kurzem Referat nicht geeignet, weshalb auf das Original verwiesen werden muss.

---

21) Vergleichende Untersuchungen über verschiedene, mit Leucocytose verbundene, therapeutische Eingriffe bei dem Staphylokokkengeschwür der Hornhaut, von Dr. med. Otto v. Sicherer, Privatdocent und Assistent der königl. Univers.-Augenklinik in München. (Aus dem bakteriologischen Laboratorium des hygienischen Institutes in München.)

Eine sorgfältige, die Literatur in umfangreicher Weise berücksichtigende Arbeit, deren Schlussergebniss Verf. in folgenden Sätzen zusammenfasst:

1. Der günstige Einfluss, welchen subconjunctivale Injectionen, sowie die gelbe Salbe auf ulcerative Hornhautprocesse ausüben, beruht im Wesentlichen auf der durch diese Substanzen hervorgerufenen Leucocytose.

2. Unter den zu subconjunctivalen Injectionen verwendeten Lösungen verdient die Kochsalzlösung ($2^0/_0$) den Vorzug.

3. Hinsichtlich der Einfachheit der Application, wie bezüglich des therapeutischen Erfolges, ist der Occlusioverband mit gelber Quecksilbersalbe mit eventueller Combination mit Cauterisation den anderen Verfahren vorzuziehen.

---

22) Ueber Veränderungen der Netzhaut bei Infectionskrankheiten, von Dr. W. N. Dolganoff, St. Petersburg. (Aus der Akademischen Augenklinik des Prof. Bellarminoff.)

Nach einer Reihe von subcutanen Injectionen einer Bouilloncultur des Staphylococcus pyogenes aureus bei einem Kaninchen und einem Hunde fand Verf. Veränderungen der Netzhaut und des Sehnerven, die sich folgendermaassen zusammenfassen lassen:

1. Der Sehnerv ist mit weissen Blutkörperchen imbibirt, was auf beginnende Wucherung seines Bindegewebs-Stromes hinweist.

2. Die Gefässe der Netzhaut sind afficirt, was sich durch Bildung von Vacuolen in den Endothelialzellen und von Pfropfen, die die Gefässe ganz oder theilweise verstopfen, äussert; einige Reactionen (Gieson) weisen auf die hyaline Natur dieser Pfropfen hin.

3. Oedem fast aller Schichten der Netzhaut.

4. Degeneration (albuminöse und ödematöse) der Ganglienzellen.

5. Zwischen den Bündeln der Nervenfasern lagern sich eiweisshaltiges Exsudat und besondere homogene Massen ab, die ihrem Verhalten zu den Reactionen von Gieson nach der Amyloid-Substanz ähnlich sind.

6. Zerfall der Elemente der Schicht der Stäbchen und Zapfen in Folge Zusammendrückens derselben von einem Entzündungsexsudat.

7. Bildung von eiweisshaltigen Exsudaten zwischen der Chorioidea und Retina und im Glaskörper.

8. Vergrösserung der Anzahl der Fasern im Glaskörper und unbedeutende Imbibirung seines hinteren Theiles mit lymphoiden Elementen.

---

23) Ein Fall von cavernösem Angiom in der Tiefe der Augenhöhle. Entfernt mit Erhaltung des Augapfels, von Hermann Knapp.

Der Tumor wurde während der Aethernarkose im inneren oberen Augenwinkel deutlich gefühlt. Verticalschnitt der Bindehaut längs des Sehnenansatzes des Rectus internus; Tenotomie des R. internus, Ligatur zur späteren Vorlagerung; Auslösen des Tumors aus seinen Verbindungen mit einer auf's Blatt gekrümmten Scheere. Endgültige Sehschärfe (+ 6 D) = $^{20}/_{200}$. Knapp giebt eine genaue Beschreibung der Geschwulst mit Abbildungen, bespricht das Vorkommen, die Erscheinungen und die Behandlung und befürwortet warm die Explorativ-Operation bei zweifelhafter Diagnose.

---

24) Anatomischer Beitrag zur Genese der angeborenen Colobome des Bulbus, von Dr. med. Ludwig Bach, Privatdocent und I. Assistent an der Univ.-Augenklinik Würzburg. (Aus der Univ.-Augenklinik Würzburg.)

Bach untersuchte die Augen eines Kaninchenfötus, welche in ihren verschiedenen Abschnitten Colobombildung aufwiesen. Es fehlten jegliche Entzündungserscheinungen sowohl in den entsprechenden Augenabschnitten und im übrigen Bulbus, als auch im Gehirn und seinen Häuten. Bach fand beiderseits Verdünnung der Hornhäute in den unteren Partien, was bisher nicht beobachtet wurde. Bezüglich der Regenbogenhaut erwies sich als besonders auffallend die Beobachtung, dass, soweit in der unteren Hälfte die Regenbogenhaut vorhanden war, ihre flächenhafte Ausbreitung viel beträchtlicher sich erwies, als oben, wo nur mehr ein Stumpf vorhanden war. Weiterhin war die Regenbogenhaut auch an solchen Bulbusabschnitten wohlausgebildet, wo von einer Bildung des Corpus ciliare und der Choroidea keine Rede war, was für die Entstehung der Regenbogenhaut von Wichtigkeit ist; die an beiden Augen noch vorhandene Pupillarmembran erlitt an Abschnitten, wo ein Defect der Iris bestand, keine Unterbrechung.

Die Glaskörperentwickelung war vollständig ausgeblieben.

An beiden Augen zog vom Sehnerv zum hinteren Linsenpol ein gefässhaltiger Zapfen embryonalen Bindegewebes, das sich an der hinteren Linsenfläche fächerförmig ausbreitete und an seiner Insertionsstelle zu Veränderungen des Linsengefüges Veranlassung gab.

Von Interesse ist auch der Gewebsstrang, welcher von der verdickten Linsenkapsel ungefähr in der Aequatorgegend abzweigt und zum Ciliarkörper zieht. An Stellen, wo der Ciliarkörper fehlt, inserirt derselbe an der Corneoscleralgrenze. — Die Zonula Zinnii war noch unausgebildet.

Bach schliesst sich der Hess'schen Auffassung von der Entstehung der angeborenen Colobome an, der den Gefässen bei dem Zustandekommen des Colobomes nur eine untergeordnete Rolle zuerkennt (im Gegensatz zu Manz). Das wesentliche Moment ist eine Verschiebung der Differenzirungsgrenzen in dem (mesodermalen) Bildungsgewebe zu Ungunsten des Glaskörpers.

---

25) Historische Bemerkungen zur Anatomie der Ora serrata retinae, von Dr. E. Berger in Paris.

---

26) Ein Fall von einseitiger reflectorischer Pupillenstarre, von Dr. L. Caspar, Augenarzt in Mülheim a. Rh.

Bei einem 38 Jahre alten Lehrer, der Missbrauch von Bier und Tabak für sein Leiden verantwortlich macht, findet sich linksseitige reflectorische Pupillenstarre,

d. h. die linke Pupille reagirt weder direct noch consensuell auf Lichteinfall; auf Accommodation und Convergenz dagegen reagirt sie. Die rechte Pupille reagirt dagegen auf Lichteinfall, wenn auch consensuell weniger ausgiebig und träger, als bei directer Beleuchtung; auf Accommodation und Convergenz ist rechts die Reaction sogar geringer (3 mm), als links (2 mm).

Verf. nimmt an, dass irgend ein pathologischer Vorgang nicht nur dasjenige Bündel beeinträchtigt hat, welches vom Sphincterkern direct centrifugal zieht, sondern auch den Sphincterkern selbst beeinträchtigt hat.

---

27) **Ueber Adenom des Ciliarkörpers als Ursache von Glaucom**, von Dr. Ed. Pergens, Brüssel. (Aus dem Institut ophtalmique du Brabant in Brüssel.)

Bei einem 56 Jahre alten Manne trat angeblich nach Eindringen eines kleinen Eisensplitters in's rechte Auge Entzündung desselben ein. Der Verbleib des Fremdkörpers war zweifelhaft. Nach ca. 3 Jahren acutes Glaucom; Iridectomie; trotzdem Fortdauer der entzündlichen Anfälle und Rückgang der Sehschärfe. Pilocarpin- und Eserinbehandlung, erneute Iridectomie ohne Erfolg; ebenso wenig Besserung nach Sclerotomie, Quecksilber-Einreibungen, Calomel per os. Auf Wunsch des Pat. wegen heftiger Schmerzen Enucleation. Linkes Auge intact.

Es fand sich ein Tumor, 0,75 mm lang, 0,25 mm breit und 0,25 mm dick, im Corpus ciliare. Mikroskopisch zeigt der Tumor schlauchförmigen Charakter, ähnlich dem Endosarcom und Adenom. Es ist eine gelatinöse Masse in den Schläuchen, die Wände bestehen aus Epithelzellen ähnlich dem Epithelium der Ciliarregion. Pergens hält den Tumor für die Ursache des Glaucoms.

---

28) **Ueber das Sarcom der Iris**, von Dr. F. Werther, Militärarzt in Warschau (Russland). (Aus dem Laboratorium des Warschauer ophthalmologischen Instituts.)

Werther giebt eine tabellarische Uebersicht der vom Jahre 1882 bis zum Jahre 1893 publicirten Fälle von Iris-Sarcom; veröffentlicht die Krankengesichten zweier neuer Fälle von Iris-Sarcom und giebt den pathologisch-anatomischen und mikroskopischen Befund. Als einzig richtige Therapie empfiehlt er die Enucleation, im Gegensatz zu Anderen, z. B. Fuchs, welche zunächst der Iridectomie das Wort reden. Stiel.

Ergänzungsheft.

Festschrift zur Feier des 25jährigen Docenten-Jubiläums Herrn k. k. o. ö. Universitäts-Professors Dr. J. Schnabel in Wien, gewidmet von seinen Schülern.

1) **Beitrag zur Kenntniss der spontanen Bindegewebsbildung in Netzhaut und Glaskörper (Retinitis proliferans Manz), nebst einem Nebenblick auf die Aetiologie des hämorrhagischen Glaucoms**, von Dr. O. Purtscher, Augenarzt in Klagenfurt.

Verf. stellt der Veröffentlichung von vier neuen Fällen eine Zusammenfassung der grundlegenden Arbeiten und des bisher veröffentlichten Materials von Neubildung bindegewebiger Membranen in Glaskörper und Netzhaut voran.

Die Augenerkrankung wurde meist doppelseitig beobachtet. Der Eintritt der Sehstörung war meist ein allmählicher, doch in einer grossen Zahl von Fällen ein plötzlicher.

Bei dem Spiegelbefunde wurden häufig Glaskörper- und Netzhautblutungen gefunden, ferner Glaskörpertrübungen, die zu Beginn des Leidens typisch diffus sind.

Regelmässig waren retinitische Veränderungen vorhanden, ebenso constant wurde die innige Beziehung der Papille und des Gefässverlaufs in der Netzhaut zur Anordnung und Ausbreitung der Bindegewebsformationen festgestellt. Die Aderhaut war wenig betheiligt.

Im anatomischen Befunde wird ebenfalls die geringe Betheiligung der Aderhaut betont, dagegen war der Glaskörper stets hochgradig degenerirt.

In der Netzhaut zeigten die inneren Schichten die stärksten Veränderungen. Alle Untersucher fanden eine starke Wucherung des Bindegewebsgerüstes der Netzhaut, und deren Innenseite aufgelagert ein neu gebildetes Gewebe, welches innige Beziehungen zur Netzhaut zeigte. Endlich fanden sich in allen Fällen Gefässveränderungen.

In nahezu sämmtlichen bisher beschriebenen Fällen waren Blutungen mit im Spiele.

Purtscher folgert Alles zusammenfassend, dass es zweifelhaft ist, ob die Retinitis proliferans Manz ein Krankheitsbild sui generis darstellt oder ob sie nicht vielmehr das Ausgangsstadium verschiedener Krankheitsprocesse ist.

Seiner Auffassung nach lassen sich zwei Formen aufstellen:

1. Eine Bindegewebsbildung in der Netzhaut und im Glaskörper, die aus stattgehabten traumatischen oder spontanen Blutergüssen in das Augeninnere entstanden ist, deren Aufsaugung durch bis jetzt nicht näher erforschte Bedingungen erschwert wird. Es handelt sich dabei um directe Umwandlungsproducte der Blutungen oder um Producte einer reactiven Netzhautentzündung.

2. Eine Bindegewebswucherung der Netzhaut, als Folge einer eigenthümlichen Gefässerkrankung, als Product einer vermittelnden Retinitis im Sinne von Manz. Blutergüsse treten auch hierbei in der Regel auf, sind aber nur begleitendes Symptom. Nur für diese zweite Form wäre der Name Retinitis proliferans als zutreffend beizubehalten.

---

2) Physikalische Studien über Augendruck und Augenspannung, von Dr. R. Gruber, Assistent an der I. Wiener Augenklinik.

Gruber zieht aus seinen Studien folgende Schlüsse:

Die Oberflächenspannung ist eine Function der elastischen Beschaffenheit der Wandung und des intraocularen Drucks.

Bei jeder Aenderung des intraocularen Drucks entwickelt sich ausser der elastischen Spannung der Gesammtwandung ein sehr complicirtes, sich verschiebendes elastisches Verhalten jeder einzelnen concentrischen Wandungsschichte.

Bei einer gewissen Höhe des inneren Ueberdrucks muss eine Ausdehnung der Gesammtwandung, beim Sinken desselben unter ein gewisses Maass eine Zusammenziehung erfolgen.

Die Spannung der Wandung ist bei gleichem Druck von derem Elasticitätswerthe abhängig.

---

3) Die pathologisch-anatomischen Veränderungen der Retina bei perniciöser Anämie, von Dr. M. Bondi, Demonstrator an der I. Universitäts-Augenklinik in Wien.

Verf. veröffentlicht die anatomischen Befunde an 6 Augen von 4 Personen, die an perniciöser Anämie gestorben waren, und beschreibt im Anschluss an das Material der Literatur die Netzhautveränderungen bei dieser Erkrankung.

In jedem Falle finden sich Blutungen in der Netzhaut, welche am häufigsten die Nervenfaserschicht und äussere reticuläre Schicht betreffen, doch sich in allen Schichten finden können. Stets findet sich auch varicöse Hypertrophie und ganglionöse Degeneration der marklosen Nervenfasern der Nervenfaserschicht. In der Mehrzahl der Fälle sind die Gefässe mittleren und kleineren Calibers in den Gefässwandungen erkrankt.

Eine Entzündung des Sehnervenkopfes sowie der Netzhaut konnte Verf. in keinem Falle finden.

---

4) **Experimentelle Untersuchungen über die Veränderungen in den inneren Augenhäuten nach kleinen Verletzungen,** von Docent Dr. J. Herrenheiser in Prag.

Zur Erforschung des Faserverlaufs in den Sehbahnen legte Verf. bei Kaninchen kleine Verletzungen der Netzhaut durch Nadelstich oder Glühschlinge an. Die dabei erhaltenen Augenspiegelbefunde liessen sich nach den gesetzten Veränderungen in drei Gruppen theilen.

Bei der ersten Gruppe traten acutes Oedem und Blutungen in der Umgebung der verletzten Partie auf. Als Ausgang ergab sich ein weisser, sehniger Streifen von Pigment umsäumt.

Bei der zweiten Gruppe trat zu diesen Veränderungen Verfärbung und Schwellung der Papillenhälfte der betroffenen Seite hinzu.

In einer dritten Reihe von Fällen spielten sich pathologische Vorgänge in grösseren Netzhautbezirken ab. Sie bestanden in der Bildung von ganz kleinen runden gelblich-weissen Flecken. Gleichzeitig trat stets Degeneration der Optici ein, die sich aber nur in einem Theile der Fälle ophthalmoskopisch zeigte. In anderen Fällen kam es zu ausgedehnten Atrophien der Netzhaut, die von starken Pigmentanhäufungen begleitet war.

Verf. schliesst aus den Resultaten, dass jede Verletzung der Netzhaut und Aderhaut eine dauernde Schädigung derselben bedeutet, deren weitere Folgezustände unberechenbar sind.

---

5) **Lidrandcysten,** von Dr. H. Wintersteiner, Assistenten an der I. Augenklinik in Wien.

Nach Wintersteiner's Untersuchungen nehmen die Lidrandcysten ihren Ursprung aus den Moll'schen modificirten Schweissdrüsen. Es geht dies aus der Lage der Cysten vor dem Tarsus, ihrer Auskleidung und ihrem Inhalt, einer klaren farb- und geruchlosen Flüssigkeit, die schwefelsauren Kalk enthält, hervor.

Der Prädilectionssitz der Retentionscysten im inneren Augenwinkel erklärt sich damit, dass die hier grösseren Moll'schen Drüsen durch das stärker angesammelte Secret, Schmutz, dort leichter verstopft werden, und aus der Compression durch den M. orbicularis, die hier stark auf die Drüsen einwirkt.

---

6) **Anatomische Untersuchungen einer Vaccine-Erkrankung des Lides,** von Dr. R. Fröhlich.

Es ergaben sich Veränderungen, die sich anatomisch von anderen Entzündungsprocessen nicht unterschieden.



7) Zur Pathologie der Embolie der Netzhautschlagader, von Dr. Camill Hirsch, I. Assistent der Klinik. (Aus der k. k. Univ.-Augenklinik in Prag.)

Fälle, in denen trotz Verschlusses der Centralarterie der papillomaculare Bezirk erhalten blieb bei Erblindung der übrigen Netzhaut führten zur Annahme von Gefässen, die aus dem Ciliargefässsystem ihren gesonderten Ursprung nehmen. Als Negativ dazu veröffentlicht Verf. einen Fall von Embolie einer solchen „cilioretinalen“ Arterie, in welchem das papillomaculare Netzhautdreieck erblindete, während die übrige Netzhaut erhalten blieb.

Es folgen 2 Fälle von isolirter Embolie der Art. temporalis superior. Auffallend war hier der geringe Gesichtsfelddefect und die völlige Erhaltung der centralen Sehschärfe. Verf. folgert zunächst, dass sich der Bezirk der Netzhaut, dessen Ernährung der Art. temp. sup. obliegt, nicht mit der Ausbreitung dieses Gefässes deckt, sondern kleiner ist. Der Gesichtsfeldausfall erreichte ferner weder den Fixationspunkt noch den blinden Fleck, welche beide von sehtüchtigen Gesichtsfeldteilen umschlossen waren, es blieb also der in die betreffende Netzhauthälfte fallende Teil des papillomacularen Dreiecks erhalten. Ein weiterer Fall von Embolie des unteren Hauptastes der Centralarterie beweist das Gleiche von der unteren Netzhauthälfte.

In allen angeführten Fällen blieb demnach das papillomaculare Dreieck als selbstständiges von der Ernährungshauptader der betreffenden Netzhauthälfte unabhängiges Ernährungsgebiet ausgespart, trotzdem typische „cilioretinale“ Gefässe nicht vorhanden waren. Dieses Netzhautgebiet wird demnach in der Regel von besonderen aus dem Stamme der Centralarterie kommenden Aestchen versorgt.

Ergänzend angeschlossen ist ein Fall Mauthner's, in welchem bei multipler Embolie die obere Nasalarterie allein frei blieb und bei erhaltener centraler Sehschärfe im Gesichtsfeld ausser dem oberen inneren Netzhautquadranten noch die Fovea centralis und ein zwischen dieser und der Papille liegender Teil sich intact fand. Es war also trotz des Absterbens der ganzen lateralen Netzhauthälfte eine keilförmige Partie zwischen beiden lateralen Netzhautquadranten erhalten.

Verf. schliesst, dass 3 ihrer Blutversorgung nach gesonderte Bezirke in der Retina vorhanden sind.

1. Das Gebiet des oberen Hauptastes, 2. das Gebiet des unteren Hauptastes, 3. das Gebiet der keinen Arterien im papillomacularen Netzhautdreieck.

Die Grenzgebiete dieser Bezirke werden von den benachbarten Arterien gemeinsam gespeist, woraus sich die unterempfindlichen Grenzzonen des Gesichtsfeldes bei Ast-Embolien erklären.

Die Macula wird in der Regel von besonderen kleinen Arterien versorgt, dazu von Zweigchen des oberen und unteren Hauptastes.

Im Anschluss an die dies begründenden Auseinandersetzungen teilt Verf. einen Fall von Embolie der Centralarterie mit normalen Gesichtsfeldgrenzen und centralem Scotom mit.

In diesem Falle reducirte sich die ursprünglich vollkommene Erblindung nach 2 Stunden auf den dauernden Verlust der Lichtempfindung in den centralen Partien, der in absolutem centralen Scotom zum Ausdruck kam.

Anatomisch fasst Verf. die Erkrankung so auf, dass der Embolus der Centralarterien derart verschoben wurde, dass in alle Netzhautgefässzweige mit

Ausnahme der beiden deutlich ausgebildeten Macularzweige das Blut wieder eintreten konnte.

---

8) Anatomische Untersuchung zweier Fälle von acutem Glaucom, von Docent Dr. A. Elschnig in Wien. Spiro.

III. Beiträge zur Augenheilkunde. 1896. Heft XXII.

1) Die traumatischen Erkrankungen der Macula lutea der Netzhaut, von A. Siegfried. (Aus der Universitäts-Augenklinik in Zürich).

Ausgehend von der Beobachtung Haab's, dass die Macula lutea gegengegenüber Traumen eine geringere Widerstandskraft zeige, als die übrige Retina durchmusterte Verf. das Material Haab's nach Häufigkeit und Art der Macularaffectionen, die rein auf traumatischem Wege entstanden waren. Unter 29437 Pat. fanden sich 80 solcher Fälle oder 0,43 %. Zu berücksichtigen ist dabei, dass eine Reihe von Fällen wegen der Schwierigkeit oder Unmöglichkeit der Untersuchung der Beobachtung entgehen.

Der überwiegende Teil der Macula-Erkrankungen folgte auf Verletzungen mit stumpfer Gewalt. Von 167 solcher Verletzungsfälle zeigten 8 Berlin'sche Trübung der Retina ohne Beteiligung der Macula, 21 Trübung der Retina und Macula. Nur in 5 Fällen blieb eine dauernde Veränderung der Macula zurück. Im Gegensatz zu dieser kurz nach der stumpfen Verletzung beobachteten Gruppe konnte in einer spät zur Beobachtung gelangten zweiten Gruppe von 25 Fällen keine Berlin'sche Trübung mehr gefunden werden, dagegen blieben Veränderungen in der Maculargegend zurück.

Von grossem Einfluss ist die Stärke der Gewalt bei stumpfen Verletzungen.

Bei mässiger Gewalt kann jede Reaction der Netzhaut ausbleiben. Bei stärkerer kann Berlin'sche Trübung der Retina allein eintreten, die meist nach 4 Tagen verschwindet. Oder es tritt Trübung in Netzhaut und Macula ein, die spurlos verschwinden, aber auch leichte Veränderungen zurücklassen kann. In schweren Fällen bleibt Pigmentirung der Macula zurück, eventuell Atrophie der Gegend. Endlich können Blutungen verursacht werden.

In 11 Fällen war Macularerkrankung durch Eintritt eines Fremdkörpers in das Augeninnere verursacht. Sie sind in solchen Fällen, wo der Fremdkörper im Auge bleibt, mit grosser Sicherheit zu erwarten.

Auch Macularerkrankungen bei Orbitaltumoren rechnet Verf. zu den durch Traumen bedingten, da sie durch langsam auf die Rückseite des Augapfels wirkenden Druck entstehen. Es fanden sich 3 Fälle, in denen die Macula verschieden stark ergriffen war.

In 18 Fällen war eine Schädigung des gelben Fleckes durch directes Sonnenlicht hervorgebracht.

Die ophthalmoskopischen Veränderungen verschwinden hierbei bald, doch bleibt meist eine dauernde Herabsetzung des Sehvermögens zurück.

Endlich sind 2 Fälle mitgeteilt, bei denen bei sympathischer Ophthalmie im zweiten Auge eine abgegrenzte Erkrankung der Fovea sichtbar war.

---

2) Sclerom der Lidbindehaut, von Prof. Th. Ewetzky in Moskau.

Ewetzky untersuchte 2 Präparate, die mit der klinischer Diagnose „Amyloidentartung der Lidbindehaut“ 9—10 Jahre in Müller'scher Flüssigkeit auf-

bewahrt worden waren. Er erhob einen mikroskopischen Befund, dessen Hauptmerkmale eine hyaline Entartung der Bindehaut war, von der die Gefässe und das bindegewebige Gerüst frei blieben. Wegen der Aehnlichkeit des Befundes mit dem bei Sclerom färbte Ewetzky nach Gram, und es gelang ihm Sclerombacillen nachzuweisen. Ob die Fälle eine selbständige oder secundäre Erscheinung darstellen, wahr nicht mehr zu entscheiden. Bemerkenswerth ist, dass bei dieser Krankheit die Hornhaut nicht leidet und im Gegensatz zu Trachom die Stellung des Lides unverändert bleibt.

---

3) **Ueber amyloide Bindehautentartung,** von V. Kamocki, ordin. Arzt an dem ophth. Institute in Warschau.

Verf. teilt den genauen mikroskopischen Befund eines Falles von amyloider Bindehautentartung mit und beanstandet auf Grund dieses und früherer Befunde die Annahme von der Identität der hyalinen und amyloiden Entartungsform.

---

4) **Beitrag zur Therapie des Ulcus serpens,** von Dr. A. Sachsalber, Assistent. d. Univ.-Augenklinik in Graz.

Verf. stellt fest, dass in Fällen von Ulcus serpens, die mit Paracentese oder Kauterisation zur Eröffnung der vorderen Kammer behandelt waren, häufig Secundärglaucom auftrat, das meist einen transitorischen Charakter trug, in Ausnahmefällen aber zur Ectasirung der Cornealnarbe führte.

Die Beobachtung 8 solcher klinischer Fälle, von denen ein Auge zur anatomischen Untersuchung kam, ferner von 2 Fällen, in denen es ihm gelang, am Kaninchenauge ähnliche Verhältnisse zu erzeugen, bringen den Verf. zu dem Schluss, dass während der Aufhebung der Kammer eine Verlegung der Kammerbucht stattfindet und dass dieselbe dann eine entsprechend lange dauernde Drucksteigerung hervorruft. Eine Eröffnung der vorderen Kammer ist daher zu vermeiden; wenn sie notwendig wird, ist der Schnitt im gesunden Gewebe zu führen, wobei baldige Vernarbung und Herstellung der Kammer zu erwarten ist.

---

5) **Drei Fälle schwerer Hornhautverletzung, geheilt mit Erhaltung des Bulbus und Sehvermögens,** von Prof. Dr. A. Vossius in Giessen.

Vossius beobachtete 3 Fälle, in denen durch schwere Verletzung ein spitzer Lappen aus der Cornea herausgerissen wurde, der noch im Limbus mit der Umgebung zusammenhing. Im ersten Falle gelang die Einheilung des Lappens in den Defect ohne Naht, in den beiden anderen Fällen war eine solche notwendig. Verf. spricht sich dafür aus bei schweren aseptischen Perforationswunden eine Hornhaut- resp. Lederhautsutur zu versuchen und zwar selbst in Fällen, welche früher eine Indikation zur Entfernung des Auges boten.

---

6) **Eine Instrumentenschale,** von Dr. Franz Vierling, Augenarzt in Mainz.

Heft XXIII.

1) **Drei Fälle von Augenleiden bei Ichtyosis simplex,** von Dr. W. Hübner, Assistenzarzt a. d. Univ.-Augenklinik in Giessen.

Die Fälle, in denen Ichtyosis mit Augenleiden komplicirt ist, sind selten. Verf. verfügt über 3 Fälle, in den sich Schuppenbildung an der Lidhaut, hochgradige Verkürzung und Spannung derselben ohne Narbenbildung zeigte.

In 2 Fällen kam es zur Ectropionbildung, im dritten bestand eine langwierige Hornhautentzündung, welche, ehe das Grundübel diagnosticirt war, zu den scrophulösen gerechnet wurde.

---

2) **Ueber Ophthalmia nodosa. Augenerkrankung durch Raupenhaare,** von Dr. V. Hahnke, Assistent der Klinik. (Aus der Augenklinik des Hrn. Prof. E. Fuchs in Wien.)

Das Krankheitsbild, wie es Verf. auch in einem Falle beobachtete, ist im Wesentlichen durch das Auftreten knötchenförmiger Gebilde in der Conjunctiva, Cornea, auch in der Iris charakterisirt. In der Iris erfolgt die Knötchenentwickelung nach Hahnke's Ansicht auf Grund einer Embolie feinster Kapillaren, da Haare in Irisknötchen nie nachgewiesen werden konnten. Sonst ist sie durch den mechanischen Reiz der Haare, auch mehrfach durch chemischen Reiz erklärt.

---

3) **Beiträge zur operativen Behandlung der hochgradigen Myopie,** Vortrag, gehalten im Aerzteverein zu Frankfurt a. M., von Dr. Julius Ascher.

---

4) **Ueber traumatische Nuclearlähmung der Augenmuskeln,** von Dr. Paul Simon. (Aus d. Greifswalder Univ.-Augenklinik).

Simon berichtet über 3 neue Fälle, denen er 12 aus der Literatur zusammengestellten Fällen anfügt.

Die Diagnose einer traumatischen Nuclearlähmung wird durch Ausschliessung eines orbitalen, basalen, fasciculären Sitzes der Lähmungsursache gestellt.

Sie kann gemacht werden, wenn bei Lähmung äusserer vom Oculomotorius versorgter Augenmuskeln die inneren unversehrt sind, und umgekehrt.

Der Sitz kann in der Gegend der Nervenkerne angenommen werden, wenn Diabetes hinzutritt, der auf eine Verletzung im 4. Ventrikel hinweist, wo Diabetes-Centrum und Nervenkerne benachbart liegen. Die Lähmung desselben Nerven auf beiden Seiten spricht ebenfalls für eine nucleare Ursache, da die Fasern eines Nervenpaares nirgends so nahe zusammen liegen, wie die Kerne und bei directem Betroffensein beider Nerven starke Allgemeinerscheinungen auftreten müssen.

Die Prognose erscheint günstig; von 10 weiter beobachteten Fällen wurden 8 geheilt. Die Therapie kann nur symptomatisch sein.

---

5) **Ein Fall einer Cilie in der Vorderkammer und deren histologische Veränderung,** von Dr. E. Schwarz. (Aus der II. Augenklinik des Hrn. Prof. Dr. Fuchs).

In des Verf. Fall war eine Cilie durch eine Hornhautwunde in die vordere Kammer gelangt, wo sie 8 Jahre liegen blieb ohne Reizung hervorzurufen. Die Cilie zeigte Aufhellung, Aufquellung, Auffaserung, hervorgerufen durch die Alcalescenz des Kammerwassers.

---

6) **Ein Fall von Tarsitis syphilitica mit sulziger Infiltration der Conjunctiva bulbi,** von Dr. Siegfried Reiner, Operateur der Univ.-Augenklinik in Wien.



7) Ueber Augenmuskelstörungen bei der multiplen Sclerose, von Dr. Carl Kunn, Augenarzt in Wien.

Das Augenzittern bei multipler Sclerose tritt in 2 Formen auf. Zunächst als echter Nystagmus, d. h. die Augen zittern rhytmisch, ferner als nystagmusartige Zuckungen, die nur bei gewissen Stellungen des Auges eintreten. Diesen Symptomen, die häufig combinirt auftreten, reiht Verf. ein drittes an, das „Einstellungszittern", welches er in 3 Fällen beobachtete. Es schiessen die Augen, wenn aufmerksam fixirt werden soll, zunächst etwas zu weit nach innen zusammen, dann zu weit über den Fixationspunkt hinaus, endlich stellen sie sich richtig ein. Die Erscheinung spielt sich rasch ab und besteht immer nur aus 2—3 Zuckungen. Verf. fasst dieses Einstellungszittern als wahres Intentionszittern auf, während dies von den beiden anderen Arten des Augenzitterns bei multipler Sclerose nicht sicher gilt.

In 5 Fällen beobachtete Kunn das Entstehen von Strabismus concomitans. Er setzt voraus, dass die functionelle Gleichgewichtslage der Bulbi, in welcher die gelben Flecke symmetrisch eingestellt sind, nicht identisch ist mit der primären Ruhelage der Bulbi und bereits eine Muskelanstrengung bedingt. Bei multipler Sclerose kann die Coordination zu functionellen Zwecken verloren gehen und die Augen in den mechanischen Gleichgewichtszustand verfallen, d. h. es entsteht Strabismus, ebenso wie optische Verhältnisse, welche durch Verlust des binocularen Sehens die functionelle Gleichgewichtslage überflüssig machen, dazu führen. Eine weitere Beobachtung betraf in einem Falle Zittern der Pupille, welches Verf. als Begleitsymptom zitternder Bewegungen des Ciliarmuskels auffasst. Letztere stellen einen Intentionstremor beim Einstellen für die Nähe dar. Die dadurch bedingte Sehstörung verschwand auch nach Atropinisirung des Auges und Gebrauch eines entsprechenden Convexglases.

---

8) Die Electricität bei der Behandlung entzündlicher Augenkrankheiten, von Prof. Dr. A. von Reuss in Wien.

Zur Behandlung der Scleritis verwandte Reuss seit 10 Jahren den galvanischen Strom. Er setzt eine Elektrode direct auf den scleritischen Herd. Nach 12 Sitzungen, die jeden zweiten Tag stattfinden, tritt in der Regel Heilung ein.

Zur Erklärung des Erfolges zieht Verf. die verursachte Gefässerweiterung und die dadurch verstärkte Cirkulation heran. Eine beträchtiiche Abkürzung der Krankheitsdauer sah Reuss in vielen Fällen von Iritis und manchen von Keratitis nach Anwendung von inducirtem Strom eintreten.

Besonders günstig wirkte vor Allem der faradische Strom auf die Linderung von Schmerzen bei Augenentzündungen verschiener Art, auch bei einigen näher beschriebenen Fällen von Subconjunctivitis.

Heft XXIV.

1) Zur Frage der diphtheritischen Bindehautentzündung, von Dr. A. Pichler, klinischer Assistent. (Aus der Augenklinik des Prof. Czermak).

Pichler berichtet über die Fälle von diphtheritischer Bindehautentzündung, die in den letzten Jahren in der Innsbrucker Augenklinik beobachtet wurden. Bei einer Gruppe wurde der Löffler'sche Diphtheriebacillus nachgewiesen, bei einer zweiten wurden nur andere Bakterien gefunden, endlich fanden sich Fälle

mit normaler oder wenig veränderter Bindehaut, wo der Löffler'sche Bacillus nachzuweisen war.

Die Serumtherapie ergab keine auffallende Besserung der Resultate. Aus den klinischen Beobachtungen und Thierversuchen schliesst Verf., dass die Löffler'schen Bacillen mit der Conj. diphtheritica in ursächlichem Zusammenhange zu stehen scheinen, dass aber in einzelnen Fällen auch andere Keime deren Rolle spielen können.

---

2) **Bemerkungen zur Casuistik der Thrombose der vena centralis retinae und anatomische Untersuchung eines Falles,** von Dr. S. Türk, I. Assistenzarzt a. d. Univ.-Augenklinik in Zürich.

---

3) **Ein Fall von Verfärbung der Conjunctiva des Bulbus nach einem Trauma,** von Dr. Kiranow. (Aus der Univ.-Augenklinik des Herrn Prof. Dr. E. Fuchs in Wien.)

Durch Ruptur der Sclera gelangte in Kiranow's Fall Uvealpigment unter die Conjunctiva und bewirkte eine eigenartige Färbung der letzteren.

---

4) **Ueber Fixation mit dem gelähmten Auge,** von Dr. Carl Kunn, Augenarzt in Wien. (Aus der k. k. I. medicinischen Klinik des Herrn Hofrates Prof. Nothnagel in Wien.)

Bei Lähmung von Augenmuskeln übernimmt dasjenige Auge die Fixation, dem die normale Beweglichkeit blieb. Als sicher festgestellt wurde bisher erachtet, dass eine Ausnahme von dieser Regel nur diejenigen Fälle machen, in denen das gelähmte Auge das sehtüchtigere ist.

Kunn berichtet nun über 7 Fälle, in welchen die gelähmten Augen fixirten, ohne dass die Voraussetzung einer besseren Sehschärfe für dieselben zutraf; in 3 Fällen war ihre Sehkraft sogar geringer als die der gesunden Augen. Eine Erklärung vermag Verf. nicht zu geben, er glaubt, dass unbekannte Momente im individuellen Bewegungsmechanismus die Ursache der Abnormität sein müssen. Um die Abhängigkeit der Fixation auch von anderen als optischen Factoren zu erweisen, theilt er einen Fall von Strabismus concomitans mit, in dem das sehschwächere linke Auge fixirte, so lange das normale rechte Auge an einer Conjunctivitis litt.

---

5) **Ein Fall von eigentümlicher punktförmiger Glaskörpertrübung,** von Dr. Allexander Pollak, Secundararzt des k. k. allgemeinen Krankenhauses. (Aus der II. Univ.-Augenklinik des Herrn Prof. Dr. E. Fuchs in Wien).

Ausführlicher Bericht über einen Glaucomfall, bei dem die hochgradig nervöse Pat. auf dem jeweilig von Glaucomprodromen befallenen Auge einen Regen von glänzenden Punkten sah. Im rechten Auge wurden zahlreiche punktförmige Glaskörpertrübungen nachgewiesen, da jedoch das linke Auge frei von Glaskörpertrübungen war, ergab sich die Zusammenhanglosigkeit beider Erscheinungen. Der Funkenregen ist auch anderwärts als Glaucomprodrom beobachtet worden.

---

6) **Ein Fall von Blutung zwischen Netzhaut und Glaskörper,** von Dr. Fr. Pinkus, Assistenzarzt. (Aus der Kölner Augenheilanstalt für Arme. Dirig. Arzt Sanitätsrath Dr. Samelsohn.)

Die Blutung zeichnete sich durch ihren Sitz am Boden des Augapfels und die eigentümlichen Bewegungen aus, die das flüssige Blut darin bei Bewegung des Kopfes machte.

7) **Ein Fall von eigenthümlicher Pigmentirung des Augenhintergrundes,** von Dr. H. Pretori, Augenarzt in Reichenberg. Spiro.

IV. Zehender's klinische Monatsblätter für Augenheilkunde. 1896. October.

1) **Ueber Chorio-retinitis striata und spontane Heilung der Netzhaut-Ablösung,** von Dr. A. Natanson.

Beschreibung eines Falles. (S. Original.)

2) **Einige Ergänzungen zu dem Westien-Zehender'schen Apparat.**

Ein Projections-Apparat für den Unterricht in der Augenheilkunde, von O. Eversbusch.

3) **Correspondenz aus Paris,** von M. Hori.

Mittheilung über die Schieloperation in der Landolt'schen Klinik zu Paris.

November.

1) **Exenteratio bulbi mit Kugeleinheilung,** von H. Schmidt.

Schmidt berichtet über fünf Fälle, bei denen er nach Exenteratio bulbi im Bulbus eine Metallkugel nach dem Vorgehen von Kuhnt einheilen liess. In drei Fällen wurden die eingenähten Kugeln dauernd ertragen, in den beiden andern aber nach $^1/_4$ bezw. $2^1/_2$ Jahren wieder ausgestossen. Im ersteren Falle hatte Buphthalmos bestanden und in Folge dessen war die Sclera sehr verdünnt, im zweiten Fall war die Wiederauspressung auf eine nach einem Trauma erlittene Entzündung zurückzuführen.

Damit die Kugel im Auge dauernd vertragen wird, muss die Sclera die nothwendige Dicke, und der Raum, in welchen sie eingenäht wird, die nöthige Grösse haben; ausserdem muss die Sclera die Kugel vollständig bedecken.

2) **Referate.**

3) **Bericht über die 18. Abtheilung (Augenheilkunde) der 68. Versammlung deutscher Naturforscher und Aerzte 1896.**

4) **Sclero-Iridectomie,** von H. Schöler.

Schöler schneidet mittelst Scarificateur da, wo die Iridectomielanze zum Einstich an der Grenze des Limbus corneae angesetzt wird, die Sclera langsam und gleichmässig einwirkend durch. Hat man sich so den erwünschten Zugang zur Iris in erforderlicher Breite verschafft, so folgen die übrigen Acte, wie bei der gewöhnlichen Iridectomie.

December.

1) **Zur Gläserbehandlung des unregelmässigen Hornhaut-Astigmatismus,** von Th. Lohnstein.

Verf. leidet selbst an Keratoconus. Mit dem rechten Auge konnte er mit concav 8 D eine Sehschärfe von $^1/_8$ erreichen. Er construirte sich einen Apparat,

den er Hydrodiaskop benennt, um ein besseres Sehvermögen zu erlangen. Es ist ein kleines Gefäss, das nach Art der Contactbrille direct auf das Auge aufgesetzt wird. Vorn findet sich eine planconvexe Linse, die plane Seite dem Auge zugekehrt; zwischen derselben und dem Auge findet sich ein Raum, welcher mit einer 0,5—1 % Kochsalzlösung gefüllt ist. Mit diesem Apparate erreichte der Verf. für die Ferne und die Nähe eine Sehschärfe von $^2/_3$. Verf. konnte den Apparat 1—1$^1/_2$ Stunden ohne Unterbrechung benutzen, im Laufe eines Tages im Ganzen 7 Stunden, ohne dass Unbequemlichkeiten aufgetreten waren.

---

2) **Ein Fall von Cataract veranlasst durch Entosoen (?)**, von Dr. Hennicke.

Hennicke beobachtete bei einem 14jähr. Schüler, der Oxyuren litt, das Auftreten einer Cataract des linken Auges, die er mit Erfolg operirte. Er führt das Auftreten dieser einseitigen Cataract auf die Einwirkung der Entozoen zurück.

---

2) **Die Veränderungen der Linse bei Traction der Zonula**, von A. E. Stadtfeldt.

Verf. fand, dass bei Erschlaffung der Zonula der Radius der Linse vergrössert wurde.

---

3) **Fädchenbildung an der Regenbogenhaut**, von Dr. Caspar.

Nach einer Iritis, wahrscheinlich traumatischen Ursprungs, beobachtete Verf. eine eigenthümliche, von der Iris ausgehende Bildung von zwei Fädchen.

---

4) **Fall von doppeltem Cysticercus in einem Auge**, von E. Pergens.

Verf. constatirte bei einer 21jähr. Patientin zwei Cysticercen im Glaskörper.

Horstmann.

V. Annales d'oculistique. 1896. September.

1) **Le glaucome, ses formes différentes et son traitement**, par Schoen.

---

2) **Recherches sur la pathogénie de la myopie**, par Février.

Verf. bringt die Configuration der Orbita mit der progressiven Myopie in Zusammenhang. In zweiter Linie wird das binoculare Sehen mit starker Convergenz und Senkung des Blickes angeschuldigt, die Myopie zu verstärken. Im Allgemeinen also spielt der Druck und Zug, dem das Auge ausgesetzt ist, eine Hauptrolle in der Entwicklung der progressiven Myopie.

October.

1) **Quelques résultats de l'ophtalmométrie clinique**, par Sulzer.

---

2) **Le faux glaucome**, par de Wecker.

Das „Pseudoglaucom"[1] (Excavation des Sehnerven ohne Druckerhöhung) täuscht in einer grossen Zahl der Fälle ein wahres Glaucoma chron. simplex vor, namentlich wenn man die Diagnose nur mit dem Augenspiegel macht. Das Bild des Pseudoglaucoms kommt ohne Druckerhöhung durch Erweichung, Einsinken und Retraction des papillären Gewebes zu Stande. Es ist um so wichtiger, die in Rede stehende Erkrankung vom wahren Glaucom zu sondern, als

[1] Es ist besser, dieses Wort zu vermeiden. H.



die Therapie beider Affectionen eine verschiedene ist. Denn während das Pseudoglaucom einer medicamentösen Behandlung bedarf (Miotica, Hg und Jodkali), ist beim wahren Glaucoma chron. die Iridectomie bezw. Sclerotomie angezeigt. Die Miotica treten nur an Stelle der Operation, falls der Kranke jeden operativen Eingriff verweigert.

3) **Traitement de l'entropion et du trichiasis granuleux de la paupière supérieure par la tarso-marginoplastie à lambeaux pédiculés. — Résultats éloignés,** par Truc et Villard.

4) **Un cas d'opacités cornéennes congénitales,** par Wernicke.

Verf. beobachtete ein 14 Tage altes Kind mit angeborenen namentlich centralen Hornhauttrübungen. Noch zwei seiner Geschwister wurden mit ebensolchen Augen geboren. Die Eltern sind gesund, speciell sind Lues und Gonorrhoe auszuschliessen. Verf. neigt sich zur Erklärung dieser Fälle der Theorie von Ammon zu, dass es sich hier um eine Entwicklungsstörung, und nicht um eine intrauterine Entzündung handele.

5) **Contribution à l'étude des corps étrangers de l'oeil,** par Torres.

Ein anscheinend(?) mit der Pincette aus dem Auge gezogenes 270 ctgr schweres Eisenstück hatte 56 Tage darin verweilt, ohne Schmerzen oder sympathische Reizung zu verursachen.

November.

1) **La strabométrie et l'urgence de son emploi,** par de Wecker et Masselon.

Das Strabometer der Verff., dessen Einrichtung am besten aus den dem Original beigefügten Abbildungen ersichtlich ist, gestattet schnell und mühelos die Schielablenkung, auch in extremen Fällen, zu messen.

2) **Traitement de l'entropion et du trichiasis granuleux de la paupière supérieure par la tarso-marginoplastie à lambeaux pédiculés. — Résultats éloignés,** par Truc et Villard. (Suite.)

3) **La ténonite séreuse,** par Zielinski, de Nencki et Rarpinski.

Es werden sieben Fälle von infectiöser seröser Tenonitis mit Allgemeinerscheinungen mitgetheilt, die ihrem Verlaufe nach offenbar von einem Patienten auf den andern übertragen worden waren. Der aus dem Exsudat gewonnene Mikrococcus ist derselbe, welcher bei der sog. Druse der jugendlichen Hunde gefunden wird. In der That konnte der eine der Verff. in einer der befallenen Familien einen jungen Mops mit der fraglichen Affection beobachten. Die Resultate der Impfungen haben die Identität beider Krankheiten bestätigt.

December.

1) **Histoire du strabisme et de son traitement,** par Parinaud.

2) **L'électricité dans le traitement des ulcérations profondes de la cornée,** par Pansier.

Verf. theilt mehrere Fälle von Hornhautgeschwür mit, die unter Anwendung der Electricität mit einer ziemlich durchsichtigen Narbe heilten. Er setzt den

negativen Pol eines galvanischen Stromes von 4 M.-A. auf das geschlossene Oberlid, den positiven auf den Nacken, und fährt mit solchen Sitzungen von 20 Minuten Dauer bis zur Vernarbung des Geschwüres fort. Die sonstige Behandlung ist die gewöhnliche. Verf. glaubt die Bildung einer durchsichtigen Narbe der Wirkung des galvanischen Stromes zuschreiben zu sollen.

3) **Luxation traumatique du globe dans l'orbite,** par Oliver.

Ein angeblich nach einem Trauma in die Augenhöhle um 4 mm zurückgesunkenes Auge. Eine Fractur der Knochen war nicht nachweisbar.

4) **Traitement de l'entropion etc.,** par Truc et Villard. (Suite et fin.)

Moll.

VI. Archives d'ophtalmologie. 1896. September.

1) **Étude de la formation de la chambre antérieure. Embryogénie de la membrane pupillaire; part qu'elle prend dans l'évolution de l'iris,** par Jeannulatos.

Verf. hat Embryonen von höheren Säugethieren und vom Menschen auf die in Frage kommenden Verhältnisse untersucht und ist zu folgenden Resultaten gekommen:

Die Vorderkammer findet sich bereits frühzeitig angedeutet, je nach der untersuchten Art zu verschiedener Zeit. Sie kommt zu Stande durch eine Spaltbildung des zwischen Linse und Cornea gelegenen Mesoderms ähnlich einer serösen Höhle, deren Wände von einem Endothel ausgekleidet sind. Auf Kosten dieses verschwindenden Mesoderms bildet sich das eigentliche Cornealgewebe und die Lamina iridopupillaris, welch' letztere die hintere Wand der Vorderkammer bildet. Diese eben genannte mesodermale Schicht ist in drei Theile einzutheilen. Ihren centralen Theil bildet die sog. Membrana pupillaris, welche von der Capsula vasculosa der Linse ernährt wird und zur selben Zeit verschwindet wie diese. Ihre peripheren Theile verdicken sich innerhalb des intrauterinen Lebens immer mehr und bilden das Stroma der Iris, insbesondere den musculären Theil. Ihre Basis endlich nimmt grossen Antheil an der Bildung des Ligamentum pectinatum.

2) **Tuberculose atténuée des glandes lacrymales. Guérison spontanée,** par van Duyse.

Nach der Ansicht des Verf.'s sind die seltenen Fälle von Tuberculose der Thränendrüse niemals primäre Erkrankungen, sondern stets Secundär-Infectionen von einem andern Theil des Körpers, wohl meist der Lungen. Die Infection erfolgt auf dem Wege der Blutbahn.

3) **Ostéome kystique du sinus frontal,** par Coppez.

4) **Contribution à l'étude des colobomes de l'oeil,** par van Duyse. (Suite.)

October.

1) **De la pathogénie du décollement rétinien,** par Nuel.

Ausser den bekannten Ursachen der Netzhautablösung sind dem Verf. im Verlaufe seiner anatomischen Arbeiten noch einige ätiologische Momente aufgefallen, die weniger bekannt sind.



So sah er bei einem Fall von perifovealem Oedem ein Exsudat zwischen Pigmentepithel und dem centralen Theil der Retina, der letzteren anhaftend. Durch Schrumpfung des Exsudates war die Netzhaut gefaltet worden und auf diese Weise eine Ablösung zu Stande gekommen. In anderen Fällen ist einer Netzhautarterie die Schuld an der Ablösung beizumessen. Es entsteht eine Exsudation in die Arterienwand und darüber hinaus. Hierdurch verliert die Arterie ihre Elasticität und geht aus ihrem bogenförmigen Verlauf in den einer Sehne über. Auf diese Weise zieht sie die Netzhaut von ihrer Unterlage mit sich in den Glaskörper.

So erklären sich wohl die Fälle von spontaner, bei alten Leuten eintretender Netzhautablösung, die an allgemeiner Arteriosclerose leiden.

Endlich ist noch ein Fall gezeichnet von Schrumpfung des Glaskörpers mit ihm anhaftender Membrana hyaloidea. Letztere steht jedoch mit der Netzhaut noch durch lang ausgezogene Fibrillen der Stützfasern in Zusammenhang und zieht die Netzhaut mit sich.

---

2) **Endothéliome ou sarcome périthélial alvéolaire de l'orbite,** par van Duyse.

---

3) **Nouvelle contribution à l'uvéite irienne,** par Grandclément.

Unter obigem Ausdruck versteht Verf. eine isolirte Erkrankung der untersten Irisschicht, welche entwicklungsgeschichtlich zur Netzhaut gehört. Im Gegensatz zur Iritis sind die Symptome der fraglichen Affection sehr gering: Leichte Röthung des Auges und etwas Schmerzen bei Bewegungen des Bulbus. Die Aetiologie ist unbekannt. Atropin hilft nicht, sondern lediglich eine Iridectomie. Zur Illustration des Krankheitsverlaufes werden drei Fälle aufgeführt.

---

4) **Contribution à l'étude des anomalies lenticulaires congénitales,** par Rogman.

---

5) **Résultats éloignés favorables de quelques opérations d'épithéliomas de la paupière et de la conjonctive,** par Trousseau.

Bis zu sechs Jahren in Beobachtung stehende Fälle beweisen, dass eine frühzeitige Operation des Carcinoms der Lider und der Bindehaut eine gute Prognose giebt.

---

6) **Examen microscopique d'un oeil cyclope observé sur un embryon de suicidé,** par Gabriélidès.

Verf. schliesst sich der herrschenden Theorie an, nach welcher das sog. Cyclopenauge aus zwei mehr oder weniger vereinigten Augen in einer medianen Orbita besteht.

---

7) **Traitement chirurgical de l'astigmie,** par Succiola.

Der zur Heilung des Hornhaut-Astigmatismus ausgeführte und ohne Abfluss des Kammerwassers vollendete Schnitt hat eine stärkere Krümmung desjenigen Meridians zur Folge, in dem er liegt. Ein in der Sclera liegender Schnitt giebt eine stärkere Correction, als ein solcher in der Cornea. Der Erfolg liegt jedenfalls einzig in der Formation des Narbengewebes.

November.

1) **Sarcome choroidien de la région de la macula avec propagation orbitaire,** par van Duyse.

2) **Nature et traitement chirurgical du goitre exophtalmique,** par Abadie.

Verf. vertritt die Ansicht, dass es sich bei der Basedow'schen Krankheit um eine dauernde Erregung der Vasodilatatoren im Sympathicus handele. Durch diese Theorie sind die drei typischen Symptome in der That leicht zu erklären. Die Erweiterung der die Schilddrüse versorgenden Arterien hat eine Turgescenz und Hypertrophie dieses Organes zur Folge, welche also nicht als eine primäre, sondern als secundär aufzufassen ist. Der Exophthalmus kommt zu Stande durch Stärkerwerden der retrobulbären Arterien, und dass endlich die Tachycardie sich durch Sympathicusreizung hervorrufen lässt, ist ein altes physiologisches Experiment. Von diesem Gesichtspunkt aus ist bereits eine Durchschneidung des Halssympathicus über dem mittleren Ganglion von Jaboulay ausgeführt worden, und in der That verschwand der Exophthalmus, um nicht mehr wiederzukehren. Leider sind die anatomischen Verhältnisse zu ungünstig, als dass man den beiden andern Symptomen in ähnlicher Weise beikommen könnte.

3) **Amblyopie et amaurose de la zone péripapillaire de la rétine,** par Berger.

Verf. will bei der Untersuchung des Gesichtsfeldes die Aufmerksamkeit mehr als bisher auf das Verhalten des blinden Flecks gelenkt wissen. Während ein pathologischer Process, der sich in der Wand der Centralgefässe oder ihrer Scheide abspielt, eine periphere Einschränkung des Gesichtsfeldes zur Folge hat, giebt sich eine Affection der Opticusscheide durch eine Vergrösserung des blinden Fleckes kund. Diese beiden principiell verschiedenen Abnormitäten des Gesichtsfeldes sind bedingt durch den Faserverlauf im Sehnerven selbst. Aus der Vergrösserung des blinden Flecks ist also häufig ein Schluss auf den Sitz des Leidens zu ziehen. Zum besseren Verständniss des Gesagten werden Gesichtsfeldaufnahmen bei sympathischer, retrobulbärer, tabischer und arteriosclerotischer Sehnervenaffection mitgetheilt.

4) **Quelques mots sur la perception lumineuse périphérique de l'oeil,** par Katz.

5) **Réponse à la critique de M. Ostwalt à propos de ma formule pour calculer la réfraction de l'oeil myope à l'état d'aphakie,** par Eperon.

December.

1) **Double ophtalmoplégie extérieure et héréditaire chez 6 membres de la même famille,** par Panas.

Die vorliegende Arbeit von Gourfein, deren Referat Panas in der Académie de médecine übernommen hatte, beschäftigt sich mit einem der interessantesten Krankheitsbilder und gewinnt durch eine wohlgelungene beigefügte Photographie ganz besonders an Klarheit. Befallen sind der Vater und fünf Kinder. Keine der allgemein angenommenen Ursachen der congenitalen Lähmung der äusseren Augenmuskeln liegt hier vor. Weder ist Lues der Eltern oder irgend eine andere Infection der Mutter während der Schwangerschaft, noch ein

Trauma des Kindes während der Geburt verantwortlich zu machen. Vielmehr handelt es sich um eine familiäre hereditäre Amyotrophie im Sinne von Erb-[illegible], welche allein die äusseren Augenmuskeln befallen hat.

---

2) **La keratite ponctuee superficielle est une maladie microbienne typique**, par Nuel.

---

3) **Contribution a l'étude du decollement spontané de la choroide**, par Dor.

Es giebt Fälle von spontaner Abhebung der Chorioidea, welche völlig unabhängig von Traumen bezw. operativen Eingriffen zu Stande kommen. Verf. erklärt ihr Vorkommen auf Grund eines histologisch untersuchten Falles folgendermaassen: Es bestehen eine diffuse, wahrscheinlich infectiöse Chorioiditis mit Oedem und interstitiellen Blutungen, welche sich durch ein durch die ganze Chorioidea verbreitetes serofibrinöses Exsudat zu erkennen geben. Durch Zusammenziehung desselben kommt es dann zur Abhebung der Chorioidea.

---

4) **Quelques cas de paralysie de tous les nerfs orbitaires, d'origine syphilitique**, par Rochon-Duvigneaud.

---

5) **Traitement de l'ectropion sénile**, par Terson.

Nach erfolgter Schlitzung und Sondirung der Thränenwege wird die Conjunctiva des Unterlides hinter den Thränenpunkten von der inneren bis zur äusseren Commissur in Form eines Bandes ausgeschnitten. Sodann wird an der Schläfenseite in bekannter Weise ein mehr oder weniger grosses dreieckiges Stück Haut mit der Basis zur äusseren Commissur herauspräparirt und der [illegible] vernäht. Die Conjunctivalwunde bleibt unvernäht. Das Auge erhält einen Compressionsverband, und die Fäden werden nach 4 Tagen entfernt.

Moll.

VII. Recueil d'ophtalmologie. 1896. August.

1) **Des inconvénients de l'opération de la cataracte avec iridectomie**, par Plettinck-Bauchau.

---

2) **Kyste hydatique de l'orbite**, par Fage.

Die Blase sass in der Orbita eines 6jährigen Kindes und hob das Oberlid empor. Eine Sublimat-Injection in die Cyste führte zu nichts, so dass diese exstirpirt wurde. Bald darauf trat Heilung ein.

---

3) **Cataractes traumatiques**, par Puech.

---

4) **Un cas d'ischemie rétinienne chez une jeune fille**, par Sureau.

An der Hand eines Falles von Ischämie der Netzhaut bespricht Verf. die Differentialdiagnose zwischen Embolie und Blutung in die Sehnervenscheide, um zu folgenden Resultaten zu kommen:

1. Sind die Arterien völlig leer oder unsichtbar, so liegt eine Embolie vor.

2. Besteht nur eine Verengerung der Arterien, so ist die differentielle Diagnose zwischen Embolie und Blutung unmöglich.

3. Für eine Blutung in die Opticusscheide spricht das Auftreten von Blutungen auf und um die Papille bei engen Arterien.

---

5) **Lunettes à verres superposés,** par Bourgeois.

Das Princip dieser Brillen besteht darin, dass am oberen Rande der Fassung ein zweites Glas angebracht ist, nach dessen Herunterklappen die Fernbrille entsteht, während das untere Glas für sich allein als Arbeitsbrille benutzt wird.

September.

1) **Nouveau procédé opératoire des cataractes secondaires à l'aide de deux aiguilles-serpelles**[1], par Galezowski.

Das Verfahren besteht in der Anwendung von zwei schneidenden Nadeln, von denen die eine nach Durchbohrung der Hornhaut mit ihrem Rücken auf den Nachstar von vorn nach hinten leicht spannend wirkt, während die andere auf der entgegengesetzten Seite der Hornhaut eingeführt, die Kapsel durchbohrt und sie dann von hinten nach vorn durchschneidet. Auf diese Weise soll jede Zerrung vermieden werden.

2) **Deux cas d'irido-choroidite suppurative par auto-infection,** par Despagnet.

3) **Sarcome mélanique de la paupière,** par Guibert.

Es handelt sich um ein melanotisches Lidsarcom eines 48jährigen, welches aus Spindel- und Embryonalzellen zusammengesetzt ist, und dessen Pigment dem choroidalen analog erscheint.

4) **De l'énucléation préventive avant opération sur l'oeil sain,** par Péchelo.

Verf. theilt 2 Fälle von Cataract-Operation des einzigen Auges mit, deren Misserfolg auf Rechnung einer von dem anderen, früher verletzten, Auge ausgehenden sympathischen Entzündung gesetzt werden muss. Er räth in ähnlichen Fällen stets die Enucleation des verlorenen Auges der Star-Operation vorangehen zu lassen.

5) **Note sur l'emploi de la cocaïne dans la chirurgie oculaire,** par Germaix.

Verf. tritt für den Gebrauch von grossen Dosen Cocaïn anstatt des Chloroforms ein. So braucht er häufig 40 g einer 5proc. Lösung zur Einträufelung während einer Operation, und bis 20 cg als subcutane Injection bei Enucleation etc. — Irgendwelche beunruhigende Symptome hat er nicht gesehen.

6) **Kystes et gommes des paupières,** par Parenteau.

October.

1) **Blessures de l'oeil par grains de plomb,** par Valois.

Verf. schlägt folgende Behandlung der in Rede stehenden Verletzungen vor: Sieht man das Auge bald nach dem Anfall, so hüte man sich vor jedem Eingriff, und beginne eine antiphlogistische und antiseptische Behandlung, zu welcher auch subconjunctivale Sublimatinjectionen zählen. Sodann lege man einen Compressionsverband an und empfehle strengste Ruhe. Die weitere Behandlung

[1] Serpe, Gartenmesser. Serpelle fehlt sogar im Dict. de l'Acad. Franç. H.



hängt vom Zustande des verletzten Auges ab. Sie ist exspectativ, so lange keine Reaction eintritt. Beginnt eine solche, so trachtet man das Korn herauszuziehen. Handelt es sich um Eiterung oder sympathische Entzündung, so ist die Enucleation angezeigt. Besteht die sympathische Reizung fort, so schreitet man zur Ausräumung der Orbita in der Annahme, dass der im Auge nicht gefundene Fremdkörper in die Augenhöhle gedrungen ist.

---

2) De l'opération des cataractes secondaires adhérentes par l'incision d'arrière en avant, par Galezowski. (Suite et fin.)

Das Verfahren des Verf.'s besteht darin, dass er in Fällen von nicht adhärentem Nachstar diesen nahe dem Pupillarrande mittels eines gekrümmten Messerchens von hinten nach vorn discindirt. Ist der Nachstar angewachsen, so kommen zwei dieser Messer zur Anwendung, von denen das eine von vorn, das andere von hinten auf die Membran einwirkt. Ist die Verwachsung sehr ausgedehnt und die Iris atrophisch, so ist die Discission bis in die Iris selbst auszuführen.

---

3) De la Dyschromatopsie chez les hystériques, par Péchin.

---

4) Maladies hérédo-syphilitiques des yeux à la deuxième génération, par Strzeminski.

Der mitgetheilte Fall charakterisirt sich folgendermaassen:

Der Vater litt bis zu seinem 16. Lebensjahre an den Erscheinungen der hereditären Lues (Keratitis, Chorioiditis), und bietet jetzt das Bild der abgelaufenen Krankheit dar. Im übrigen hat er Hutchinson'sche Zähne, herabgesetztes Hörvermögen und ist eine kleine Gestalt. Eine Acquisition von Syphilis ist bestimmt auszuschliessen. Seine Frau ist völlig gesund.

Dieses Ehepaar hat 2 Kinder, deren Augen die Zeichen der hereditären oder in der ersten Generation erworbenen Lues bieten (Keratitis, Glaskörpertrübungen, Chorioiditis und Abblassung der Papillen). Jede andere Ursache des Augenleidens ist auszuschliessen, und vollends wird der specifische Charakter unzweifelhaft durch den Erfolg, den eine Quecksilberbehandlung hatte.

---

5) La Corée et les Coréens, par Chastang.

Schlechte hygienische Verhältnisse, Unsauberkeit und Wasserscheu haben bei den Coreanern häufig Hornhaut-Geschwüre, Perforation u. s. w. im Gefolge. Die Blindenziffer ist eine hohe.

---

6) Les maladies oculaires dans l'armée russe, par Songuet.

Es ist besonders das Trachom, welches der russischen Armee zu schaffen macht. Im Jahre 1890 betrug die Zahl der Befallenen noch 76 ‰. Durch ausgedehnte Prophylaxe ist sie im Durchschnitt auf 63 ‰ gesunken.

Im einzelnen sind die verschiedenen Gebiete sehr verschieden befallen.

Während nämlich z. B. im Jahre 1893 in Finnland, Turkestan, Irkutsk, im Amurgebiet und bei den Donkosaken nur 1—3 ‰ erkrankten, stieg die Zahl in Kiew und dem Caucasus bis auf 126 ‰. — Petersburg und Warschau lieferten ca. 56 ‰.

Die Isolirung der Erkrankten hat mangels des nöthigen Platzes grosse Schwierigkeiten. Im Allgemeinen bildet man Trachomcompagnien und wacht streng darüber, dass die Leute sich der grössten Sauberkeit befleissigen.

Eine andere für die russische Arme charakteristische Affection ist die Hemeralopie, die namentlich zur Fastenzeit beobachtet wird. Manche Regimenter liefern bis 289 Kranke. Die Therapie besteht in Erleichterung des Dienstes und besserer Kost.

---

7) **Ophtalmologie dans l'Inde,** par Murray.

Im Hospital zu Gya[1] wurden in 15 Monaten ausgeführt:

Star-Operationen . . .	1002
Iridectomien	219
Verschiedene Operationen	100

Man begegnet allen Formen der Cataract, hauptsächlich der senilen.

Eine grosse Zahl der Kranken ist sehr alt, 75—80 Jahre und darüber. In solchen Fällen ist der Star besonders gross, hart und mit der Iris verwachsen.

November.

1) **Kyste séro-sébacé de l'orbite de nature probablement dermoïde,** par Armaignac.

Es handelt sich um einen 23jährigen Mann, dessen linkes Auge eine unter der Bindehaut der unteren Uebergangsfalte gelegene durchsichtige Cyste von Bohnengrösse aufwies. Nach Durchschneidung der Basis gelangte man in einen fibrösen Gang, der sich nach der Orbita zu allmählich verdickte und bereits in einer Tiefe von 2 cm die Dimensionen eines kleinen Fingers erreicht hatte. Soweit es möglich war, wurde der Gang abgetragen und die Bindehaut darüber vernäht. Heilung nach 10 Tagen. Die Cyste selbst enthielt eine wasserklare Flüssigkeit, während der Uebergang nach der Tiefe von einer gelblichen käsigen Masse angefüllt war.

---

2) **Considération sur le traitement opératoire de l'entropion cicatriciel à propos de deux procédés nouveaux,** par Péchin.

---

3) **De la valeur du nystagmus dans l'intoxication chloroformique et cocaïnique,** par Galezowski.

Verf. hat in Uebereinstimmung mit anderen Autoren in der Chloroformnarcose häufig seitliches Augenzittern beobachtet und zwar am Ende des Excitationsstadiums. An die Augenbewegungen schliesst sich oft ein epileptiformes Zittern an. Während Bromäthyl diese Nebenwirkungen nicht hat, kommen sie bei einer nur äusserlichen Anwendung von Cocaïn gelegentlich vor und müssen auf eine zu schnelle und massenhafte Resorption des Anaestheticums bezogen werden.

---

4) **Traitement de la blennorrhée du sac lacrymal,** par Puech.

Das Princip der Behandlung besteht in möglichster Beschränkung der Sondirung. Nach leichter Schlitzung des unteren Thränencanals wird das erste Mal kurz sondirt. Darauf Einspritzung eines lauen Antisepticums. In der zweiten Sitzung wird eine Anel'sche Spritze abgekochten Wassers durchgespritzt, ohne dass vorher sondirt oder auf den Thränensack gedrückt worden wäre. Fliesst das Wasser durch die Nase ab, so folgt eine Durchspritzung einer

---

[1] Gaya, in Bengalen, 80,000 Einwohner, 1891. (The Indian Empire by W. W. Hunter, 1893, S. 780.)

Lösung von Arg. nitr. oder Zinc. sulfur. — Fliesst das Wasser jedoch nicht ab, so wird noch einmal die Sonde eingelegt. Das wiederholt sich an den folgenden 23 Tagen, während später die Sondirung fortfällt und lediglich durchgespritzt wird.

December.

1) Du danger des injections intraveineuses de préparations mercurielles dans la syphilis oculaire, par Galezowski.

Verf. wendet sich gegen die bei Syphilis angewendeten intravenösen Injectionen von Quecksilbercyanür. Nach der von Jéhin-Prume gegebenen Vorschrift soll von der 1 % Lösung als Maximaldosis eine Spritze voll in eine Armvene gespritzt werden, nachdem man mit kleinen Quantitäten begonnen hat. Angeblich seien niemals üble Folge beobachtet worden. Galezowski teilt nun einen Fall mit, bei dem nach einer derartigen Injection eine starke Phlegmone des Armes beobachtet wurde.

2) Du Pseudo-glaucome[1], par Valois.

Das sog. Pseudoglaucom besteht wie im vorliegenden Falle gelegentlich in einer physiologischen Excavation, einem durch Conjunctivitis bedingten Sehen von farbigen Kreisen und einer Supraorbitalneuralgie. Moll.

VIII. Revue générale d'ophtalmologie. 1896. September.

1) L'iritomie périphérique dans certains cas de glaucome secondaire, par le Dr. A. Antonelli (de Naples).

In zwei Fällen hatte Verf. vordere Staphylome, die sich nach ulcus serpens entwickelt hatten, mittelst Staphylectomie nach Critchett entfernt. In beiden Fällen entstand Secundärglaucom und in beiden Fällen gelang es, das Glaucom durch periphere Iritomie zu heilen.

Es folgen **Referate.**

October.

1) Un cas de tuberculose cutanée et oculaire sans manifestations viscérales, par le Dr. Henri Coppez (de Bruxelles).

Verf. neigt der Ansicht zu, dass die Iristuberculose wohl ausnahmslos secundärer Natur ist. Das Fehlen visceraler Tuberculose im einzelnen Falle beweist nichts dagegen. Es kann ein primärer Herd vorhanden sein, ohne dass man ihn nachweisen kann. Verf. schildert einen von ihm beobachteten Fall, wo ein solcher primärer Herd bei vollkommenem Fehlen visceraler Erscheinungen zufällig leicht nachweisbar war. Eine junge, gesunde, nicht hereditär belastete Bäuerin hatte sich bei der Pflege einer perlsüchtigen Kuh an der Hand verletzt. Es entwickelte sich ein tuberculöses Geschwür und eine grosse Menge secundär auftretender Eiterherde in der Haut des ganzen Körpers. Dann ergriff die Tuberculose die Iris des einen Auges, welches, nachdem die Irisgeschwulst zur Perforation geführt hatte, enucleïrt wurde. Das andere Auge erhielt sich gesund. Die Pat. selbst blieb, nachdem die multiplen Eiterherde abgeheilt waren, von weiteren Attaquen der Tuberculose verschont.

Es folgen **Referate.**

[1] Vgl. die Anmerkung zu S. 537. H.



November.

Enthält nur **Referate.**

December.

1) **Considérations sur la contagiosité du trachome dans les diverses races,** par le Dr. Emile Berger.

Auf Grund diesbezüglicher statistischer Aufzeichnungen kommt Verf. zu der Ansicht, dass die arische Rasse gegenüber den semitischen eine geringere Empfänglichkeit für die Ansteckung mit Trachom besitze und dass unter den Ariern wieder die Kelten[1] am wenigsten zur Granulosa neigen. Dafür spricht der Umstand, dass die Nichtübertragung der Krankheit auf die Hausgenossen am häufigsten bei den Franzosen, seltener bei den anderen Ariern (im vorliegenden Falle Oestreicher), am seltensten bei den Juden war, dass ferner die arische Rasse die leichteren Fälle aufwies und dass schliesslich bei ihr am häufigsten einseitiges Auftreten der Krankheit beobachtet wurde.

2) **Interprétation de la loi relative au rapport de la grandeur entre les images nettes et les images diffuses,** par le Dr. G. Ovio, docent d'ophtalmologie à la R. Université de Padoue.

Es folgen **Referate.** Ancke.

IX. La clinique ophtalmologique. 1896. August.

1) **De l'importance de la thérapeutique locale dans les irido-choroidites infectieuses, sympathiques et autres,** par le Dr. A. Darier.

D. wandte in Fällen von Iridocyclitis, wo die allgemeine Therapie im Stich liess, locale Maassnahmen an. Er suchte den pathologischen Inhalt der vorderen Kammer durch Paracentesen zu entleeren und ihn durch desinficirende Injectionen unter die Conjunctiva zu ersetzen. In zwei näher berichteten Fällen brachten subconjunctivale Injectionen von CyHg einen vorzüglichen Erfolg.

2) **Cataracte traumatique avec corps étranger dans le cristallin opacifié. Intoxication grave par le sulfate de l'atropine,** par le Dr. J. Bistis (de Constantinople).

3) **Rare étiologie de strabisme paralytique,** par le Prof. Lagleyze (Buenos-Aires).

Ein 45jähr. Mann schoss sich Bleikugeln in den rechten Arm, von denen 17 einheilten. Er litt darauf an Koliken, Muskelhyperästhesien, Spermatorrhoe, endlich stellte sich eine Lähmung des rechten Internus ein. Nach 7 Jahren, in denen Pat. von vielen Aerzten behandelt war, kam Pat. zu Lagleyze, der endlich die Kugeln entfernte und dadurch die Heilung anbahnte. Die Internuslähmung blieb bestehen, einer angerathenen Schieloperation unterzog sich der Pat. nicht.

Es folgen **Gesellschaftsberichte** und **Referate.** Spiro.

[1] Ist unrichtig. Irland und die Iren Nord-Amerikas zeigen starke Erkrankung. H.

September.

1) **De l'ignipuncture. Ses avantages dans les ulcères de la cornée et principalement dans les complication cornéennes dues à l'ophtalmie purulente,** par le Dr. Lakah (d'Alexandrie).

---

2) **Phenomènes imitatifs sympathiques,** par le Dr. R. Jocqs.

Bei einer 68 jährigen Frau, die die Sehkraft des linken Auges durch hämorrhagisches Glaucom schon eingebüsst hatte, stellten sich glaucomatöse Zustände auf dem rechten Auge ein, die durch die Iridectomie nur vorübergehend gebessert wurden, jedoch vollkommen verschwanden, als das inzwischen weich gewordene ersterkrankte Auge exenterirt wurde. Verf. führt noch zwei ähnliche von Abadie und Galezowski beobachtete Fälle an und ist der Ansicht, dass zwar durch Sympathie kein echtes Glaucom entstehen könne, dass jedoch ein einseitiges Glaucom auf dem andern anderen Auge mitunter einen sympathischen glaucomatösen Zustand zu erzeugen und zu unterhalten im Stande sei.

---

3) **Deux observations rélatives au traitement du Kératocône,** par le Dr. Bourgeois (de Reims).

Nach Bourgeois' Ansicht soll man in jedem Falle von Keratoconus, ehe man chirurgisch eingreift, zunächst die friedliche Behandlung, bestehend in lang fortgesetzter Einträufelung miotischer Mittel und Druckverband, anwenden. In einem der beiden hier mitgetheilten Fälle erreichte Verf. auf die geschilderte Weise, dass die Sehkraft sich nicht mehr verschlechterte, in dem anderen Falle sogar, dass sie sich etwas verbesserte.

Es folgen **Referate.**

October.

1) **Cas se rapportant à la casuistique des taches congenitales de la cornée,** par P. N. Barabacheff, professeur d'ophtalmologie à Charkow.

Verf. beobachtete bei einem Fall von Blenn. neonat. auf beiden Augen eine ziemlich ausgebreitete central sitzende Trübung der tieferen Hornhautschichten mit Intactsein des Epithels. Diese Trübungen wurden durch Gefässneubildung vom Limbus aus im Verlauf von 3 Wochen ziemlich vollkommen aufgesaugt. Barabacheff ist der Ansicht, nachdem die Eltern des Kindes frei von Lues waren, jedoch der Grossvater mütterlicherseits an schwerer Syphilis zu Grunde ging, dass hier ein Fall von intrauterin entstandener diffuser Keratitis, bedingt durch hereditäre Lues in der 2. Generation, vorliege.

---

2) **Nature et traitement chirurgical du goître exophtalmique,** par le Dr. Ch. Abadie.

Abadie ist der Ansicht, dass nur die Annahme eines permanenten Reizzustandes der vasodilatatorischen Fasern des Halssympathicus alle Erscheinungen der Basedow'schen Krankheit erkläre. Die Hypertrophie der Thyreoidea ist nur secundär bedingt durch die grössere Blutmenge, die in Folge der Lähmung der Gefässmusculatur die Drüse durchströmt. Die hier aufgestellte Hypothese ist nicht gleichgültig für den Therapeuten. Joboulay in Lyon hat die Thyroidea erfolglos operativ angegriffen, da ja die Kropfbildung nicht die Ursache, sondern die Folge der Basedow'schen Krankeit ist. Dagegen war er im

Stande, mittelst Durchschneidung des Halssympathicus die Exophthalmie bei Basedow dauernd zu beseitigen. Vielleicht ist es einer späteren Zeit vorbehalten, auch diejenigen Nerven des Sympathicus, die zur Schildrüse führen und die die Herzaction reguliren, mit dem Messer aufzusuchen, was für den heutigen Stand der Chirurgie zu schwer und zu gefährlich sein dürfte, und vielleicht könnte man dann auch gegen die beiden anderen Symptomencomplexe der bekannten Trias erfolgreich vorgehen.

---

3) **Quelques remarques sur le diagnostic différentiel des affections tuberculeuses de l'iris,** par le Dr. H. Coppez (de Bruxelles).

Es folgen **Sitzungsberichte** und **Referate.**

November.

1) **Les injections sous-conjonctivales en thérapeutique oculaire,** par le Dr. Auguste Dufour, médecin-adjoint de l'Asile des aveugles de Lausanne.

Verf. hat in mehreren hundert Fällen die subconjunctivalen Einspritzungen angewendet und sehr gute Erfolge erzielt. Im Ganzen waren es 282 Fälle, die bis zu Ende behandelt und beobachtet werden konnten. Zur Injection wurden in der Mehrzahl Lösungen von Sublimat ohne Alkohol oder Kochsalz in einer Concentration von 1:5000 bis 1:1000 angewendet. In einigen Fällen von Hornhautaffection erzielte auch die 2% Kochsalzlösung (nach Mellinger) gute Erfolge. Die Einspritzung von salicylsaurem Lithium bei einem Falle von recidiver Scleritis blieb ohne Wirkung. Die Injectionen wurden nach der von Darier angegebenen Technik ausgeführt, nur mit noch mehr Vorsicht, insofern nach jeder Application zunächst beide Augen einige Stunden lang und dann das injicirte Auge 2 Tage lang unter Verband gehalten wurden. Bei stärkeren Reizerscheinungen wurden 2 bis 4 Mal täglich kalte Umschläge verordnet. Das einzige Unangenehme an dem neuen Verfahren sind nach Dufour's Ansicht die starken Schmerzen, die besonders nach der Einspritzung concentrirter Sublimatlösungen entstehen. Dieselben lassen sich übrigens dadurch am besten vermindern, dass man die Lösungen auf 43° bis 45° C. erwärmt. Natürlich wurden im Interesse der Pat. gleichzeitig noch alle anderen therapeutischen Maassnahmen getroffen, jedoch kamen auch Fälle zur Behandlung, allerdings sehr in der Minderzahl, die allein durch die Injection geheilt wurden und die ohne Behandlung sich nicht gebessert haben würden. Behandelt wurden: Infectiöse Hornhautulcera: 116 Fälle. Geheilt 76, gebessert 20, Misserfolge 20. In 42 Fällen genügte eine einzige Einspritzung. In 26 Fällen ohne Hypopyon trat Heilung ein in 5 bis 15 Tagen. Exulcerirte Hornhautphlyctänen: 10 Fälle. 8 Erfolge, 2 Misserfolge. Circumscripte interstitielle Keratitiden ohne Gefässbildung: 16 Fälle. 11 ausgezeichnete Erfolge, 3 gute Erfolge, 2 Misserfolge. Parenchymatöse diffuse Keratitiden: 15 Fälle. 6 bedeutende Besserungen, 4 ganz geringe Besserungen, 5 Misserfolge. Scleritis und Episcleritis: 3 Fälle. 1 Fall durch Sublimat unverändert, 1 Fall durch Sublimat und Lithium unverändert, 1 Fall durch Sublimat geheilt. Iritis serosa: 6 Fälle. 2 Erfolge, 3 Fälle gebessert, 1 Misserfolg. In einem der Fälle lag offenbar Iristuberculose vor, die durch die Injection in wenig Tagen so gut beeinflusst wurde, wie bei der alten Therapie erst nach Monaten. Iridochorioiditis: 18 Fälle. 4 deutliche Besserungen, 14 ganz schwache Besserungen. Chorioiditis: 43 Fälle.

32 Erfolge. Es handelte sich dabei um 11 Fälle von Chor. dissem. (7 Erfolge, 4 Misserfolge), 25 Fälle von Chor. macul. myop. (21 Erfolge, 4 Misserfolge), 7 Fälle von Chorioid. non myop. (4 Erfolge, 3 Misserfolge). **Man hat um so mehr Aussicht auf Erfolg, je frischer die Fälle sind. In der Mehrzahl lag Lues nicht vor, trotzdem wirkte die Sublimatinjection sehr günstig. Am auffallendsten waren die Erfolge bei der Chor. macul. der Myopen, besonders bei nicht veralteten Fällen.** Glaskörpertrübungen: Dieselben werden durch die Injection oft rasch aufgesaugt und aufgehellt.

Verletzungen: 40 Fälle. 3 Erfolge, 4 zweifelhafte Erfolge, 6 Misserfolge. Die Injectionen coupirten oft ganz auffällig eine beginnende intraoculare Eiterung. Postoperative Infectionen: 5 Fälle, In einem Falle wurde die Eiterung coupirt durch die Injectionen. Dieser Fall hätte früher sicher zu Panophthalmie geführt. In den anderen 4 Fällen ging die Sehkraft zu Grunde, jedoch konnte wenigstens in einem Falle die Form des Auges erhalten werden. Sympathische Ophthalmie: der einzige Fall, der zur Behandlung kam und der ohne die Injectionen sicher zur Blindheit geführt hätte, war ein voller Erfolg.

---

2) **Ténotomie du droit supérieure, dans certains cas de leucomes de la cornée,** par le Dr. Dujardin (de Lille).

---

3) **De l'emploi des verres colorés ou fumés,** par le Dr. Romiée (de Liège).

Verf. wendet sich mit Recht gegen die missbräuchliche Verordnung dunkler Schutzgläser. Es hat nach seiner Ansicht keinen Sinn, bei Photophobie und Blepharospasmus der Kinder[1] solche Brillen zu verschreiben. Die Kinder behalten den Krampf auch mit der Brille. Es giebt überhaupt nur wenig Fälle, wie z. B. Netzhautentzündungen, Netzhauthämorrhagien und ähnliche entzündliche Zustände der tieferen Augengebilde, die das Tragen eines dunklen Schutzglases indiciren.

---

4) **Guérison spontanée d'un volumineux condylome de l'iris,** par le Dr. Rochon-Duvigneaud, ancien chef de clinique de la faculté.

Es folgen **Sitzungsberichte** und **Referate.**

December.

1) **Façon simple et originale de voir le fond de son oeil,** par le Dr. Le Contre (de Troyes).

Verf. beschreibt eine einfache Methode der Autophthalmoscopie. Der Versuch ist so angeordnet, dass immer ein Auge das andre ophthalmoscopirt. Man setzt sich einem Spiegel gegenüber in einer Entfernung von ungefähr 25 cm und bringt hinter dem Spiegel etwas seitlich und 1 m von ihm entfernt eine Lichtquelle an auf der Seite des Auges, welches das untersuchende sein soll, dergestalt, dass die betreffende Gesichtsseite erleuchtet ist, während die andere, zu dem untersuchten Auge gehörige im Schatten des Spiegels bleibt. Jetzt verfährt man so, als ob das virtuelle Bild des untersuchten Auges im Spiegel

[1] Wer thut das? H.

das Auge einer gegenübersitzenden zweiten Person sei mit dem einzigen Unterschied, dass es natürlich für das Sehen im umgekehrten Bilde nothwendig ist, die Convexlinse in der bekannten Entfernung vor das eigene untersuchte Auge zu halten. Man sieht dann ganz deutlich ein Stück des Augenhintergrundes. (Anm. des Ref. Diese Methode ist leicht anzuwenden, hat aber den grossen Nachtheil, dass immer die Gegend nach aussen von der macula eingestellt ist, während bei nicht nach innen schielenden Personen die Pupille sich der Beobachtung entzieht, ausser man setzt ein sehr starkes Prisma vor das untersuchende Auge.)

Es folgen **Sitzungsberichte** und **Referate**. Ancke.

X. Annali di Ottalmologia di Quaglino, Guaita e Rampoldi. Anno 24. Fasc. 6.

XIV. Congress der italienischen Ophthalmologen-Gesellschaft in Venedig, August 1895.

1) Stereoskopische Uebungen zur Erziehung des Binocularsehens, von Prof. Reymond.

---

2) Methode, den Farbensinn und den Lichtsinn zu messen, von Prof. Guaita.

Die vom Verf. vorgeschlagene Methode basirt auf dem Princip, dass ein Farbenblinder nicht Grau kennt, sondern es mit der Farbe verwechselt, welche aus der Fusion der zwei ihm gebliebenen Farben resultirt, und welche eben die Complementärfarbe der ihm mangelnden Farbe ist.

Drei rotirende Scheiben enthalten je drei Sectoren mit den drei Fundamentalfarben in solchem Verhältniss, dass sie Grau ergeben. Im Centrum jeder Scheibe wird ein kleiner grauer Sector von gehöriger Lichtintensität angebracht, der auf jeder der drei Scheiben eine andere Fundamentalfarbe theilweise oder ganz verdecken kann.

Diese drei Scheiben geben eine Idee, wie das Licht einem für eine Farbe Blinden erscheint. Ein solcher verwechselt nun das Grau der Peripherie mit der Farbe des Centrums der Scheibe, und wenn der obige graue Sector die richtige Lichtintensität hat, so scheint die ganze Scheibe ihm gleichmässig.

Verf. sucht das richtige Grau für den genannten Sector einfach so aus, dass er sich durch vorgehaltene Gläser für je eine der Fundamentalfarben blind macht. Er wendet nun in der Praxis den Apparat so an, dass er mit dem centralen grauen Sector zunächst nur wenige Winkelgrade der betreffenden Farbe bedeckt. Es erscheint alsdann dem normalen Auge beim Rotiren der Scheibe der centrale Theil kaum merklich complementär zur verdeckten Farbe gefärbt. Ein Auge mit defectem Farbensinn wird den Farbenunterschied von Peripherie und Centrum erst bei stärkerer Verdeckung der obigen Farbe wahrnehmen. Die nicht verdeckten Winkelgrade des farbigen Sectors dividirt durch die Grade des ganzen Sectors geben das Maass der Empfindlichkeit für die bestimmte Farbe.

Woinow hat 1871 eine ähnliche Methode angegeben, die aber sich nicht bewährt, da er in seinem Discus die dem Farbenblinden fehlende Farbe unterdrückt und dieselbe als grau durch Combination der zwei andern ihm gebliebenen Farben ersetzt, während gerade die fehlende Farbe für ihn das Grau repräsentirt. Ein zweiter Uebelstand der Woinow'schen Methode ist der, dass sie nur vollständiges Fehlen einer Farbe nachweisen kann, nicht aber die viel häufiger zu

beobachtende Schwäche der Farbenempfindung. Beide Mängel sind durch die Methode des Verf.'s eliminirt.

Landolt hat 1875 eine sehr brauchbare Methode, den Farbensinn zu messen, angegeben, nämlich auf rotirenden Scheiben das Minimum einer Farbe zu suchen, welches auf schwarzem oder weissem Grunde von Individuen als Farbe erkannt wird. Aber bei niederen Graden von Farbensinnschwäche ist die Grenze zwischem physiologischem und pathologischem Zustande schwer festzustellen. Verf. hingegen kann die geringsten Defecte besser bestimmen, da das periphere Grau des Discus mit der centralen colorirten Zone zu vergleichen ist.

---

3) **Methoden, die Collyrien aseptisch zu erhalten,** von Dr. Pagnini. (Klinik Siena Prof. Guaita.)

Verf. erhielt Colonien von Bakterien aus Cocaïnsolutionen in sterilisirtem Wasser. Hinzufügen von 3 $^0/_0$ Borsäure, 1 oder 2 $^0/_0$ Tricresol, $^1/_2$ $^0/_{00}$ Formol zu Collyrien von Atropin, Eserin, Duboisin, Pilocarpin ergab nie keimfreie Lösungen. Hingegen blieben steril Lösungen von Cocaïn mit 3 $^0/_0$ Borsäure, Atropin, Duboisin, Eserin, Pilocarpin mit 1 $^0/_{00}$ Formol, sowie Zincum sulphur. mit $^1/_2$ $^0/_{00}$ Formol, mit Sublimat, Salicylsäure, Tricresol.[1]

---

4) **Operation unvollständiger Stare,** von Vitali.

Verf. operirte mehrfach bei Individuen, deren jüngstes 48 Jahre alt war, unreife Stare mittelst Extraction (mit Iridectomie) und hatte stets glatten Heilungsverlauf. Er betont sorgfältige Entfernung aller Cortexreste.

---

5) **Die „Sclérotomie interne“,** von Prof. de Vincentiis.

Verf. betont, dass sein 1891 von Tailor publicirtes Operationsverfahren gegen Glaucom, nämlich die Einschneidung des Iriswinkels, durchaus nicht als „Sclérotomie interne“ zu bezeichnen ist, wie v. Wecker es beurtheilt, sondern als Incision der Gewebe bis auf die Sclera.

---

6) **Die Incision des Gewebes des Iriswinkels gegen Glaucom,** von Dr. Grosso.

Bericht über 15 derartige Operationen.

1896. Anno 25. Fasc. 1.

1) **Therapie des Irisvorfalls,** von Dr. Bocchi (Cremona).

Nach der mikroskopischen Untersuchung von drei exstirpirten Stückchen von Irisvorfällen urtheilt Verf., dass die Iris an der Gewebswucherung gar nicht Theil nehme, sondern nur als Hinderniss sich in die zur Vernarbung zu bringende Cornealöffnung hineinlege. Er schlägt vor, so bald wie möglich die Synechotomie zu machen, statt den Prolaps zu excidiren, worauf das in der Oeffnung liegende prolabirte Irisstück schnell atrophirt, kein neuer Prolaps eintritt und schnelle Vernarbung erfolgt.

---

2) **Fall von spontaner Luxation der Linse in die Vorderkammer, Reduction durch Massage,** von Dr. Boggi.

[1] Kochen hilft, Feuer reinigt. H.



XIV. Congress der italienischen Ophthalmologen-Gesellschaft in Venedig, August 1895.

3) **Bakteriologie der acuten Conjunctivitis**, von Dr. Gasparrini. (Klinik des Prof. Guaita.)

Der Pneumococcus Fraenkel ruft eine ganz ähnliche acute Conjunctivitis hervor, wie der Bacillus von Weeks, und nicht bloss bei Neugeborenen, wie Parinaud und Morax wollen, sondern auch bei Erwachsenen. Diese Conjunctivitis kann acut oder chronisch sein, und kann auch Corneal-Alterationen, besonders das hufeisenförmige catarrhalische Hornhautgeschwür hervorrufen. Differentiell diagnostisch sollen die dunklen kleinen Hämorrhagien unter der Conjunctiva wichtig sein, da sie besonders bei Pneumokokken-Conjunctivitis vorkommen, und die bei der Week'schen Conjunctivitis zu beobachtenden seltener und von mehr gelbröthlicher Farbe und mehr diffus sind. Manchmal sieht man kleine Fibrinmembranchen oder rundliche weisse Punkte auf der Conjunctiva des Oberlides, die sich ziemlich leicht entfernen lassen und nicht mit diphtherischen Belägen zu verwechseln sind: es sind Diplokokkencolonien, in denen man zahlreiche eingekapselte Formen findet. Phlyctänen am Cornealrande kommen in beiden erwähnten acuten Conjunctivitisformen vor, ebenso complicirende Iritis. Die Pneumokokken-Conjunctivitis kommt auch bei Neugeborenen vor, auch mit Cornealperforation. In den Fibrinmembranen fand sich nie der Diphtheriebacillus von Klebs-Löffler. — Die acute Conjunctivitis bei Erkrankungen der Thränen-Ableitungswege kann durch Streptokokken, aber auch durch den Diplococcus Fraenkel erzeugt sein, und bei beiden Formen kann Iritis hinzutreten. Die Conjunctivitis durch Pneumokokken und Week's Bacillen heilen gut mittelst Pinselungen von Arg. nitricum, auch durch Formol, Sublimat. Die Streptokokkenform wird durch Arg. nitr. eher verschlimmert, weicht aber leicht dem Formol. Verf. fand auch bei Acutisation der Conjunct. granulosa die Fraenkel'schen Diplokokken, ja es scheint ihm, dass durch diese intercurrente Pneumokokken-Conjunctivitis die Granulationen abnehmen. Morax ist im Irrthum, wenn er sagt, dass die Pneumokokken-Conjunctivitis bei Neugeborenen immer einseitig ist, und ebenso irrig ist seine Meinung, dass der Pneumococcus nicht auf der normalen Conjunctiva vorkommt.

---

4) **Experimente über die Sterilisation des Conjunctivalsackes**, von Dr. Bardelli. (Klinik von Prof. Guaita.)

Verf. vervollkommnete die Methode von Morax, die im Conjunctivalsack befindlichen Mikroorganismen aufzusuchen, um auch quantitativ sie zu schätzen. Das zu untersuchende Individuum ist in liegender Stellung, ein Blepharostat wird eingeführt und vom Assistenten derart emporgehoben, dass die Lider nicht mehr in Contact mit dem Bulbus sind. Nun wird eine Pipette Fleischbrühe in's Auge geschüttet, die besser als Gelatine alle Bakterien abwäscht und in sich aufnimmt unter Bewegungen des Auges und unter Reibungen mit einer Platinschlinge. Mittelst einer Pipette, in der ein Glassplitterchen sich befindet, wird darauf die Fleischbrühe wieder aufgesaugt, durch Umschütteln vermittelst des Glassplitters gut gemischt, und ein Tropfen auf Agar ausgebreitet. Man hat auf diese Weise, immer mit gleichen Quantitäten arbeitend, auch ein Mittel, die Mikroben quantitativ vergleichend zu schätzen. Er findet, wie bereits Andere, dass ein nasser antiseptischer Verband, 12 Stunden vor der Operation angelegt, und gehörige Desinfection mittelst Formol oder Sublimat bis auf 98 % die Zahl der Mikroben im Conjunctivalsack verringert.

---

5) **Aetiologie der Iritis bei der Streptokokken-Conjunctivitis,** von Dr. Bardelli.

Verf. bediente sich der Toxine sehr giftiger Streptokokkenculturen des Prof. Sanarelli und zwar theils mit den getödteten Streptokokken zusammen, theils nach Ausscheidung derselben mittelst des Berkefelder'schen Filters, und machte 1. subconjunctivale Toxin-Injectionen, 2. solche in die Vorderkammer und 3. häufige Instillationen in den Conjunctivalsack. Bei 1. erfolgte nur locale Entzündung; bei 2. eine bald verschwindende mehr plastische Iritis, bei 3. Conjunctivitis, Keratitis und Iritis.

Verf. schliesst, dass die Iritis demnach nicht durch Einwandern des Streptococcus in's Innere des Auges hervorgerufen sei, da dies viel schwerere Folgen haben würde, sondern durch die löslichen Toxine des Streptococcus, was übrigens schon 1894 von Bach gefunden worden für Staphylokokken.

---

6) **Schrotkugeln im Auge,** von Dr. Ovio (Padova).

Schon referirt.

---

7) **Star-Extraction mit der Kapsel,** von Prof. Gradenigo (Padova).

Verf. hat eine schielhakenähnliche kleine Sonde mit stumpfer Spitze construiren lassen, mit knieförmig gebogenem Stiel, mit welcher er die Zonula Zinnii ringsum einreisst, um die Cataract mit Kapsel zu extrahiren. Er operirt mit, auch ohne Iridectomie. Unter 25 Fällen trat 5mal Berstung der Kapsel ein. In gut gelungenen Fällen trat sehr rasche Heilung ohne alle Reaction ein.

Fasc. 2 u. 3.

1) **Libellus de conseruanda sanitate oculorum von Magister Barnabas de Regio,** Codex des 14. Jahrhunderts, von Prof. Albertotti (Modena).

Verf. veröffentlichte den Text in den Memorie della R. Accademia di Scienze di Modena, Vol. XI, Serie II, 1895. Es ist eine aphoristische scholastische Zusammenstellung von Gedanken und Vorurtheilen über das Thema aus verschiedenen Quellen. Man liest z. B. im Capitel de his que visui conferunt, dass: prospicere fortiter et accute in oculis asini siluestris confortat uisum.

---

2) **Die Entstehung der Myopie bei Erwachsenen und Kindern,** von Dr. Ferri.

Verf. meint, dass die bei Erwachsenen mitunter sich entwickelnde Myopie durch seröse Imbibition der Sclera und somit Verringerung ihrer Widerstandsfähigkeit am hintern Pole entstehe. Auch bei Kindern möge neben andern ätiologischen Momenten das erwähnte von Einfluss sein.

Forsetzung des XIV. italienischen Ophthalmologen-Congresses 1895.

3) **Ueber die Zerstreuungskreise,** von Docent Dr. Ovio. (Klinik von Prof. Gradenigo, Padova.)

1. Verf. setzt auf Grund der von Salzmann (Arch. f. O. 39 u. 40) gegebenen Formel die verschiedenen bekannten Gesetze der Zerstreuungskreise auseinander.

2. Beziehung zwischen der Grösse der Zerstreuungskreise und der Grösse der Bilder. Es werden die Verhältnisse zwischen der Grösse der Zerstreuungskreise und der Entfernung des Objectes aufgesucht im für parallele, convergente oder divergente Strahlen eingestellten Auge.

3. Beziehung zwischen der Grösse des scharfen und des entsprechenden diffusen Netzhautbildes.

4. Absolute Grösse der Zerstreuungskreise. Verf. giebt in einer Tabelle die Durchmesser der Zerstreuungskreise in emmetropischen, in myopischen und hypermetropischen (1—20 D) Augen für Abweichungen von 1—20 D von der scharfen Einstellung bei 2—4 mm Pupillardurchmesser.

5. Wirkungen der Zerstreuungskreise auf das Sehen. Verf. leitet die Diffusionserscheinungen am Rande der Bilder, die Helmholtz mit höherer Mathematik behandelte, elementar ab, spricht über die Grenze der Sehschärfe bei Zerstreuungskreisen und zeigt, dass die Resultate der Theorie sehr bedeutend von denen der Erfahrung abweichen, was man sehr unzureichend durch den Coëfficienten der Uebung zu erklären gesucht hat.

Er fügt hinzu Experimente behufs Verification einiger der behandelten Gesetze und zwar 1. mit subjectiver Methode, 2. mittelst Photographie, die sich vorzüglich eignet. Er führt überdies eine grosse Zahl elementarer Rechnungen über diese Experimente aus.

---

4) Ein Retinaltumor, von Dr. Bocchi (Cremona).

Das Auge eines 4jährigen Knaben wurde wegen diagnosticirtem Glioma enucleïrt. Die mikroskopische Untersuchung des Tumors zeigt Spindelzellen mit grossem Kern und spärlichem Protoplasma, in concentrischer Anordnung um die Gefässe, deren Media und Adventitia Ausgangspunkt der Proliferation waren. Mehr peripher fanden sich lymphoide Zellen. Verf. meint, dass dieser Retinaltumor nichts mit Gliom gemein (?) hatte, er bezeichnet ihn als perivasculäres Lymphosarcom der Retina, da die grosse Zahl lymphoider Zellen als Lymphom aufzufassen und schwerlich als einfache entzündliche Infiltration zu erklären sei. Er dankt Herrn Prof. Foà für die Hülfe in der Interpretation der Präparate. Mit 1 Tafel.

---

5) Das Gumma des Corpus ciliare, von Prof. Gallenga (Parma).

Verf. beschreibt zwei schwere Fälle von Gumma im Corpus ciliare, welches $^3/_4$ der Kammer, im zweiten Fall die ganze Kammer ausfüllte und trotz aller Kuren so weit gewachsen war und sich nur schwer endlich resorbirte. Im ersten Fall trat das Gumma bereits 2 Monate nach der Infection, im zweiten 1 Jahr nach derselben auf. In beiden Fällen bestanden gleichzeitig ein oder mehrere kleine Condylome in der Iris am Pupillar- und Ciliarrande, die sich schneller resorbirten. Die Gummata breiten sich diffus aus, so vom Corpus ciliare auf der einen Seite in die Iris, auf der andern auf die Sclera, auch auf die hintern Theile des Auges. Mitunter kommen Gumma und Condylom zugleich vor. Das Condylom des Ciliarkörpers ist schwer vom Gumma zu differenziren (Busse 1892). Nach Ostwalt (1896) scheint es, dass es sich nur in wenigen der veröffentlichten Fälle um wahres Gumma, sondern meist um papulöse Form gehandelt habe, und dass ein gutes Merkmal für die Differentialdiagnose die Vascularisationsverhältnisse der Knoten sind.

---

6) Keratitis dentritica, von Prof. Gallenga.

Verf. beschreibt zwei Fälle dieser Krankheit bei zwei Erwachsenen, deren einer scrophulös war, der zweite hatte eine heftige Malaria durchgemacht. Verf. ist wie Andere der Ansicht, dass die Keratitis dentritica identisch mit Herpes

corneae Horner ist und dass dieselbe öfter aus diesem als späteres Stadium sich entwickelt, wie er in einem Falle Gelegenheit hatte zu beobachten, wo der Herpes corneae durch Malaria verursacht war.

---

7) **Ein Fall von Netzhautablösung, Beitrag zur Kenntniss der Ernährung der Netzhaut,** von Docent Dr. Baquis (Livorno).

Die Experimente, welche meist an Kaninchen über die Ernährung der Retina angestellt wurden, lassen keinen Schluss zu über die Verhältnisse beim Menschen, wo die Vascularisation eine andere ist. Beim Kaninchen ist die Netzhaut ausser den zwei seitlichen markhaltigen Fasersträngen neben der Papille fast als gefässlos zu betrachten, wie die der Fische, Amphibien und Vögel. So hat auch die bedeutende Arbeit von Wagenmann (1890), der den Effect der Absperrung einzelner Gefässbezirke studirte, nur Werth für das Kaninchen, bei dem die Ernährung der Retina fast ausschliesslich den Choroidealgefässen angehört. Verf. suchte den Antheil, welchen die Choroidea an der Ernährung der Retina im Menschen hat, bei einem Falle von Netzhautablösung näher zu bestimmen. Dieser ist sehr interessant, als Unicum dastehend. Ein junger Mensch hatte eine traumatische Netzhautablösung im linken Auge bei bereits blindem rechten. Der Augenspiegel constatirte, dass die Netzhaut in der temporalen Hälfte des Augengrundes von der Papille bis zum Aequator fehlte, indem man dort die Gefässzeichnung der Choroidea deutlich sah. An der Ora serrata bemerkte man den abgerissenen peripheren Rand der Retina. Die ganze abgelöste Retinalhälfte war nun über die Papille hinweggeschlagen und lag auf der nasalen Retina, natürlich mit ihrer pigmentirten Aussenfläche gegen das Bulbusinnere gekehrt. In der äussersten nasalen Peripherie sah man noch unbedeckte normale Retina, und diese Zone allein gestattete dem Patienten in dem peripher temporalen entsprechenden Streifen des Gesichtsfeldes zu sehen. Die Papille war unter der umgeschlagenen Retina verschwunden, in der man die zugehörigen Gefässe noch eine Strecke weit verfolgen konnte, aber natürlich in einer der normalen entgegengesetzten Richtung. Das Auge hatte 14 D Myopie. Nach circa 16tägiger Kur, die keinen Erfolg hatte, reponirte sich plötzlich die abgelöste Retina, und Pat. erkannte sogar den Sekundenzeiger der Taschenuhr. Am dritten Tage jedoch schlug sich die Retina wieder um und der Zustand war fortan wie vorher. Nach 6 Monaten gab Pat. einige Besserungen in dem Sinne, dass, während er zuvor nur in der erwähnten peripheren Zone sah, er jetzt auch im centralen Gesichtsfeld etwas erkannte, aber die Objecte schienen ihm seitlich umgekehrt, so dass er ein sich drehendes Rad in entgegengesetzter Richtung sich drehen sah, den rechten Arm des Arztes für den linken hielt. In verticaler Richtung hingegen war die Projection normal. Er sah also die Objecte, wie wir uns im reellen Bilde sehen, das uns ein concaver Cylinderspiegel mit verticaler Achse giebt, wenn wir vor ihm in einer Entfernung stehen, die grösser als die Focaldistanz ist. In der erwähnten peripheren temporalen Gesichtsfeldzone sah Pat. die Objecte in normaler Weise. Wurde ein Object ziemlich peripher in die linke Gesichtsfeldhälfte gebracht, so gab Pat. an, zwei Objecte zu sehen, eines am richtigen Platze, das andere nasal, und zwar das letztere etwas confus und tremolirend. 9 Monate nach der Verletzung trat Cataract hinzu, und nach 2 Jahren war nur noch Lichtperception vorhanden.

Verf. referirt die Veränderungen in der Projection natürlich auf die Lageveränderung der abgelösten Retina. Dass diese erst nach Monaten etwas percipiren konnte, erklärt er daraus, dass im Anfang das Pigmentepithel der abgelösten und umgedrehten Retina dem Durchdringen des Lichtes bis in die

musivischen Elemente hinderlich war, dass aber dasselbe im Laufe der Monate atrophirte. Convexlinsen besserten das Sehen mit der abgelösten Netzhaut, da trotz der starken Myopie des Auges für jene hypermetropische Refraction bestand, indem sie eben nach vorn gerückt war. Die oben angegebene Diplopie ist dadurch zu erklären, dass das Bild auf der abgelösten Retina einerseits und dahinter überdies auf der normalen nasalen Retinalhälfte sich entwarf, indem die Strahlen durch die abgelöste Membran hindurch passirten.

Verf. schliesst, dass beim Menschen die Retina stärker als bei allen andern Säugethieren vascularisirt ist und darum auch abgelöst durch lange Zeit nicht atrophirt.

---

8) **Ein specieller Effect des Cocaïns auf das Auge,** von Dr. Ovio (Padova).

Cavazzani (Le terapia moderna, 1892, Nr. 11) fand, dass directer Contact des Cocaïns mit dem Opticus oder der Retina temporäre Blindheit erzeugt. Die Application bei den mit Hunden, Kaninchen, Hühnern angestellten Versuchen geschah einerseits durch orbitale Injection hinter den Bulbus, andererseits durch Injection in den Glaskörper. Die Blindheit dauerte bis zu 24 Stunden. Da es erwiesen ist, dass Cocaïn das Protoplasma paralysirt, die Contractilität der glatten wie gestreiften Muskelfasern, die Bewegungen der Spermatozoën, der Amoeben, der Wimpern, z. B. des Wimpernepithels, der Leucocyten aufhebt, so vermuthete Verf., dass auch die protoplasmatischen Bewegungen der Retinalelemente und des Pigments beeinträchtigt würden.

Verf. stellte zunächst fest, dass bei Warmblütern durch allgemeine Intoxication mit Cocaïn keine Blindheit hervorgerufen werden kann. Bei Fröschen mag dies wohl möglich sein, da deren Organismus dem Medicament mehr widersteht und daher nicht so leicht der Tod eintritt. Ferner fand er an einer Reihe von Fröschen, dass die Wanderung des Retinalpigments, welche bei Lichtfröschen beobachtet wird, nach Cocaïn-Injectionen in die Orbita oder in den Glaskörper fast ganz gehemmt ist. Ebenso, dass die Rückkehr des Pigments an das freie Ende der Retinal-Elemente bei Dunkelfröschen nicht stattfindet.

Betreffs des Sehpurpurs constatirte Verf., dass derselbe, einmal secernirt, nicht durch Cocaïn beeinträchtigt wird, dass aber Cocaïn eine bedeutende Verlangsamung in dessen Production bedingt.

---

9) **Thermometrie und Stethoskopie des Auges,** von Dr. Basevi (Venezia).

Gradenigo ist der Erfinder des Augenthermometers. Verf. fand, etwa wie Andere, die Temperatur des Conjunctivalsackes zwischen 36,2 und 37,3°. Nach Massage des Auges steigt die Temperatur um etwa 1°. Cocaïn-Instillation verringert innerhalb 4 Minuten die Temperatur um 0,7°. Atropin erhöht dieselbe und zwar auf längere Dauer, analog Eserin. Leichter Schmerz erhöht im Thierauge um circa $^1/_2$° die Temperatur. Bei Blepharitis ciliaris, trichiasis, Chalazion, Iritis findet man Erhöhung der Temperatur. Bei Conjunctivitis granulosa acuta findet man im Mittel 38°, bei Conj. pseudodiphtherica bis 40°.

Mit dem Stethoskop untersuchte zuerst Gradenigo 1881 das Auge. Die äussern Augenmuskeln geben ein continuirliches Geräusch bei fortgesetzten Augenbewegungen. Das des Rectus ext. und int. ist kürzer, prompter, als das des Rect. sup., welches mehr in die Länge gezogen ist. Auch hört man vom Herzen oder den grossen Gefässen fortgeleitete Geräusche, auch ein nur vasculäres Geräusch. Verf. suchte bei Accommodationsbewegung das Geräusch zu studiren, fand aber keinen Mechaniker in der Stadt, welcher Mikrophon oder

Telephon zur Erleichterung und Ermöglichung der Untersuchung anwendbar machen konnte, benutzte daher das einfache Stethoskop. Das Geräusch ist um so stärker, je näher das Auge accommodirt, und ist in die Länge gezogen. — Die Augenbewegungen der Myopen sind mit stärkerem Geräusch verbunden, als die der andern Refractionszustände.

---

10) **Leptothrix buccalis und die pyogenen Mikroorganismen des Speichels in den Thränencanälchen,** von Dr. Basevi.

In einem Falle fand sich eine Eiteransammlung im untern Thränencanälchen mit Leptothrix bucc. und Staphylokokken. Pat. hatte die Gewohnheit, sich die Augen mit Speichel zu befeuchten.

---

11) **Die chirurgische Kur des Trachoms,** von Dr. Basevi.

Verf. möchte Transplantation der Conjunctiva neben Scarificationen versuchen.

---

12) **Ein neuer Apparat zur Prüfung des musculären Gleichgewichtes der Augen,** von Dr. Gaudenzi. (Klinik des Prof. Reymond.)

Verf. sucht den Grad der latenten Ablenkung der Augen an der scheinbaren Dislocation eines Punktes zu bestimmen, welche derselbe während continuirlich abwechselnder Verdeckung des einen und andern Auges bei Fixation erleidet.

---

13) **Skiaskopische Phänomene (linearer Sichelschatten) bei acquirirter Myopie in Folge seniler Linsensclerose,** von Dr. A. Antonelli (Napoli).

Bei einem Individuum mit seniler Sclerose der Linse beobachtete Verf. das erste Mal das zu beschreibende Phänomen. War das linke Auge nach rechts gerichtet, so sah er bei Skiaskopie mit Planspiegel in 1 m Entfernung, während er den Reflex von der Schläfe nach der Nase zu bewegte, zuerst die Pupille vollständig erleuchtet, darauf erschien ca. 1 mm entfernt vom nasalen Pupillarrande ein linearer bogenförmiger Schatten, der an den Enden weniger dunkel als in der Längenmitte war. Bei weiterer Bewegung des Spiegelreflexes nasalwärts verbreiterte sich dieser Schatten, erreichte den nasalen Pupillarrand und stellte den bekannten peripheren nasalen Schatten dar, welcher bei noch weiterer Rotation des Spiegels die der Myopie entsprechende entgegengesetzte Bewegung darbot.

Wenn die Sclerose des Kernes sehr fortgeschritten ist, so begleitet den linearen Sichelschatten ein anderes Phänomen: bei geradem Blicke des zu beobachtenden gegen das beobachtende Auge und schwacher Beleuchtung mittelst Plan- oder Convexspiegels zeigt die Pupille einen centralen grossen (5—6 mm Durchmesser) leichten Schatten bei hellerer ringförmiger Peripherie. Dieser Schatten bewegt sich bei unbeweglichem Spiegel entgegengesetzt den Bewegungen des Auges. Erklärung: Die stärkere Refraction des Kernes der Linse ergiebt für das Centrum der Pupille eine geringere Beleuchtung, wie bei jeder Ametropie die skiaskopische Erleuchtung der Pupille schwächer ist. Ueberdies aber wirft der sclerosirte Linsenkern wie ein relativ opaker Körper einen wirklichen Schatten auf die Pupille. Auch bei Kindern traf Verf. den linearen Spiegelschatten, und schliesst alsdann auf Sclerosirung des Kernes und wie auch bei Erwachsenen auf bevorstehende Bildung von Cataract. Demicheri (1895) unterscheidet zwei Arten von Myopie in Folge von Cataract-Entwicklung, eine

wo die centrale Zone bedeutend höhere Refraction zeigt, als die periphere (Pseudolenticonus), und eine häufigere, wo dieser Unterschied nicht vorhanden ist. In der ersten Form findet er den oben erwähnten centralen Schatten bei der Skiaskopie, der bei der zweiten nicht vorhanden ist, bei beiden aber findet Verf. den linearen Sichelschatten. Dieser ist wohl zu unterscheiden vom „paracentralen Schatten" des Bitzos. Dieser kann auch sichelförmig sein, ist aber breiter, weniger scharf begrenzt und weniger dunkel als obiger Schatten, und ist eine Folge der sphärischen Aberration des Auges, ist darum fast in allen Fällen vorhanden und mitunter neben dem linearen Sichelschatten nachweisbar. Jener liegt tiefer, da er sich nahe der Aequatorialgegend der Linse bildet, dieser hingegen liegt in der Pupillarebene, auf welche ja alle skiaskopischen Phänomene bezogen werden. Jener ist leichter mit schwacher Beleuchtung zu sehen und erfordert eine stärkere Neigung der Gesichtslinie, als dieser, so dass beide Phänomene meist nicht gleichzeitig sichtbar sind.

Die Entfernung des linearen Sichelschattens vom Pupillarrande giebt auch Aufschluss über das Volum des sclerosirten Kernes. Tscherning und Demicheri haben durch Auffinden Purkinje'scher Reflexbildchen bewiesen, dass der Linsenkern ziemlich deutlich abgegrenzt sein kann. Die seltenen Fälle, wo der lineare Sichelschatten nicht sichtbar ist, müssen so erklärt werden, dass der Uebergang der Rindenschichten zu den stärker brechenden Kernschichten mehr allmählich geschieht, als gewöhnlich.

Das Phänomen des linearen Sichelschattens ist analog dem Schatten des Linsenrandes bei durchfallendem Lichte und entsteht durch totale Reflexion.

---

14) 1. Schnellkur des Trachoms. 2. Formol in der Ophthalmochirurgie, von Docent Dr. Pedrazzoli.

Verf. empfiehlt Massage des Trachoms mit Borsäurepulver und darauffolgende starke Irrigation mit Sublimatlösung, will aber speciell, dass die obere Uebergangsfalte mittelst Péan'scher Pincette evertirt werde.

---

15) Augenerkrankungen bei Variola, von Dr. Gambarotto.

9 % der Variolakranken (142 von 1972) zeigten Augencomplicationen: 70 pustulöse; 3 purulente, 3 croupöse, 16 phlyctänuläre Conjunctivitiden; 27 Hornhautgeschwüre, 2 serpiginöse Geschwüre, 8 Iritiden, 2 mal Iridochoroiditis, 2 mal Iridocyclitis, 5 mal Hyperämie des Ciliarkörpers mit Photophobie, 4 mal eitrige Dacryocystitis. Die verschiedenen Formen der Erkrankung waren an verschiedene Perioden der Hauterkrankung gebunden, so dass die subconjunctivalen Pusteln und Bläschen während der Eruptionsperiode der Variola auftraten, die andern Augenerkrankungen hingegen während des Suppurationsstadiums. Verf. widerspricht dem Rathe Adler's, die Conjunctivalpusteln nie anzurühren, hat im Gegentheil durch ihre Behandlung sehr gute Resultate erzielt.

---

16) Nekrolog von Dr. Giovanni Rosmini.

Dieser älteste Schüler von Prof. Quaglino starb am 9. März 1896. Seine Publicationen sind namentlich therapeutischen und chirurgischen Inhaltes. Er war von patriotischer Gesinnung und trat freiwillig als Militärarzt 1859 ein. Er war der Gründer des Ospedale Oftalmico in Mailand, welches in Folge seiner menschenfreundlichen und ausdauernden Bemühungen durch wohlthätige Beiträge gestiftet wurde und jetzt in grosser Blüthe steht.



Fasc. 4.

1) **Ophthalmometrische Beobachtungen über Glaucom-Operirte, speciell nach Incision des Iriswinkels (De-Vincentiis),** von Dr. Bietti, Klinik des Prof. Gallenga, Parma.

1. In 18 glaucomatösen Augen wurden die Variationen der Cornealcurvatur 30 Stunden bis zu 3 Tagen nach der Paracentese ophthalmometrisch untersucht. 8 Augen zeigten gar keine Modification der Curve, 7 zeigten Abplattung der Cornea, und zwar was gleichmässig im verticalen und horizontalen Meridian die Refraction um $^1/_2$—1 D verringert. In 2 Augen nahm R nur im verticalen Meridian um $^1/_2$—1 D ab, während sie im horizontalen unverändert blieb. In einem Auge endlich mit Synizesis fand sich Vermehrung der R um 1 D im verticalen, um $^1/_2$ D im horizontalen Meridian.

2. Nach oberer Iridectomie fand Verf. Resultate, die durchaus abweichen von dem nach oberen Cataractschnitt beobachteten Astigmatismus. In 9 Augen fand er bald Vermehrung, bald Verminderung der R, bald im verticalen, bald im horizontalen Meridian, so dass er nur nach zahlreichen Untersuchungen darüber zu urtheilen im Stande sein wird. Trat Hyphäma auf, so nahm die die Krümmung der Cornea zu, aber nicht immer in allen Meridianen.

3. Nach der Incision des Iriswinkels (De Vincentiis) fand Taylor (1894) den Cornealastigmatismus geringer als nach anderen Glaucom-Operationsmethoden. Verf. fand theils Abplattung der Cornea, in einem oder meist in beiden Meridianen, theils keine Krümmungsänderung.

Verf.. fügt noch lobende Bemerkungen über den Werth der letzteren Glaucomoperation hinzu an der Hand der in der Klinik operirten Fälle.

---

2) **Das sympathische Glaucom,** von Dr. Querengi, Docent.

Verf. beschreibt einen Fall, in welchem er sympathisches Glaucom finden will. Er enucleïrte daher das sympathisirende Auge und vermied absichtlich die Iridectomie auf dem 2. Auge: natürlich ging die Sehkraft auf dem glaucomatösen Auge vollständig zu Grunde, obwohl — zu spät — Iridectomie hinzugefügt wurde. Aus der ganzen Krankengeschichte geht hervor, dass es sich einfach um acutes entzündliches Glaucom handelte. Es ist unglaublich, wie ein Augenarzt auf eine hypothetische Ansicht hin die Sehkraft des einzigen sehenden Auges opfern kann, ohne die allgemein adoptirte und ganz naturgemäss sich empfehlende Therapie einzuschlagen.

---

3) **Hydrodictyotomie bei Retinalablösung,** von Prof. Riccardo Secondi (Genua).

Verf. hat die von ihm 1878 empfohlene Operation gegen Netzhautablösung vervollkommnet. Mit einer zweischneidigen Nadel wird wenigstens 8 mm vom Hornhautrande entfernt die Sclera durchstochen, oberhalb oder gegenüber der Stelle der Ablösung, durch entsprechende Bewegungen die Retina durchschnitten, sowie die im Glaskörper befindlichen Stränge discindirt, welche nach Leber der Ablösung zu Grunde liegen. Darauf wird durch eine Punction der Sclera von aussen her mittelst des Starmessers das subretinale Liquidum entleert, wobei das Messer eine halbe Rotation macht. Endlich wird eine subconjunctivale oder möglichst intratenoniane Sublimatinjection hinzugefügt und zwar in der Meinung, dass dieselbe auf der Oberfläche der Sclera revulsorisch wirke.

---

3) **Jodmethylphenylpyrasolon (Mydrol), Wirkung auf das Auge,** von Dr. Cattaneo (Klinik Bologna, Prof. Tartuferi).

Sabbatani constatirte 1893, dass das Mittel Säugethieren 1. den Rhythmus des Herzschlages verlangsamt und regularisirt, den Herzmuskel wahrscheinlich direct excitirt und ihm vitale Resistenz verleiht, 2. die Gefässe direct verengert, 3. mydriatisch am Auge wirkt bei Thieren mit runder Pupille, neben leichter Gefässverengerung in der Conjunctiva. Bei Thieren mit oblonger Pupille bleibt diese unverändert. Nach Durchschneidung des Halssympathicus seit mehr als 4 Tagen hat das Mittel auf die verengte Pupille nur sehr schwach mydriatischen Effect.

Verf. constatirte, dass Instillation einer 10 % Lösung in den Conjunctivalsack kein Brennen und keine Beschwerde hervorruft, starke Ischämie der Conjunctiva während einer oder mehr Stunden zur Folge hat, die Sensibilität der Conjunctiva etwas herabsetzt, aber nicht aufhebt, innerhalb ca. 10 Minuten Mydriasis bewirkt, die in ca. einer Stunde ihr Maximum erreicht und nach $2^1/_2$ Stunden wieder abnimmt, um nach ca. einem Tage ganz zu verschwinden. Bei Thieren mit ovaler Pupille (Katze, Schaf) tritt nur spät eine schnell verschwindende und sehr geringe Mydriasis auf, bei Vögeln fehlt jeder sichtbare Effect auf die Pupille. Das Medicament dringt in den Humor aqueus ein; dieser, einem anderen Auge eingeträufelt, ruft wieder Mydriasis hervor. Diese ist als durch Sympathicusreizung entstehend zu betrachten, d. h. ist active Mydriasis und zwar meint Verf., dass, da der Dilatator pupillae sehr problematisch ist, nicht musculäre Contraction desselben, sondern Gefässverengerung in der Iris der Mydriasis zu Grunde liegt. Da die Gefässe radial verlaufen und ihre Longitudinalmuskelfasern über die circulären predominiren, so sei um so leichter zu verstehen, wie die Gefässe als Pupillendilatatoren functioniren können. Verf. fragt nun, ob die Mydriasis überdies auch als passive zu Stande komme, d. h. in Folge von Lähmung der Sphincterfasern oder deren Oculomotoriusendigungen. Wenn das Mydriaticum bloss durch die Sympathicuswirkung agirt, so kann es nach Durchscheidung des letzteren keine Dilatation der Pupille bewirken. Verf. fand mit Sabbatani, dass diese Dilatation doch stets erfolgt, obwohl in herabgesetztem Maasse. Es scheint, dass die Wirkung auf die Nervenendigungen im Sphincter ähnlich wie durch Curare geschieht, doch auch die Muskelfasern selbst werden gleichzeitig durch das Jodmethylat paralysirt. Die durch Lähmung des Oculomotorius bedingte Mydriasis kann durch Jodmethylat noch gesteigert werden, in Folge von Sympathicusreizung. Ebenso die Atropinmydriasis. — Die Accomodation wird nur bei starker Einwirkung des Medicamentes und nur sehr wenig beeinträchtigt, für nur wenige Stunden, weniger als Cocaïn. Dieses soll nach Eversbusch und Nettleship durch Hervorrufung von Ischämie des Ciliarmuskels auf diesen wirken. Ob das neue Medicament so oder durch Paralysiren der Muskelsubstanz oder der Nerven wirkt, lässt Verf. unentschieden.

Nach Instillation starker (bis 25 %) Lösungen tritt stärkere Oeffnung der Lidspalte ein in Folge Reizung des Halssympathicus, welcher die glatten Lidmuskeln innervirt. Auch tritt der Augapfel etwas hervor, ein Symptom, welches bei Reizung des Sympathicus beschrieben wird und auch bei Cocaïnwirkung bekannt ist. Es scheint durch die Reizung der Sympathicusfasern zu Stande zu kommen, welche die glatten Muskelfasern der Tenon'schen Kapsel innerviren; auch scheint die stärkere Oeffnung der Lider den Bulbus leichter hervortreten zu lassen. Gelsemin bewirkt bei topischer Anwendung starker

Dosen auch Exophthalmus, den Tweedy (1877) auf Lähmung der Augenmuskeln bezieht. Ebenso fand Sighicelli (Annali di Chimica 1885), dass Cocaïn bei wiederholter Einträuflung complete Paralyse der Augenmuskeln und so Immobilität des Bulbus erzeugt. — Die Tension des Auges wird nur bei einem oder mehreren Tagen hindurch oft wiederholter Application starker Lösungen deutlich erhöht. — Nur sehr schwache Eserinmiosis wird durch das neue Medicament neutralisirt. Pilocarpinmiosis wird nur durch mehrfache Jodmethylatinstillationen überwunden.

Die Lösung des Mydrol wird durch Zusatz von Sublimat zersetzt, indem sich allmählich ein Präcipitat von Jodquecksilber bildet. Die Lösung lässt sich durch Kochen sterilisiren, ist sehr stabil, reizt nicht. Verf. empfiehlt die 5—10% Lösung von Mydrol als Mydriaticum für diagnostische Zwecke und räth zuvor eine 2% Cocaïnlösung einmal einzuträufeln, wodurch die Mydriasis erhöht und das Absorptionsvermögen der Cornea und Conjunctiva (3—5 mal) für Mydrol erhöht wird. Therapeutisch ist Mydrol als Mydriaticum von nur geringem Werthe, aber dient zur Verringerung der conjunctivalen Injection, des Thränens, des Blepharospasmus, auch des Schmerzes, (nicht durch Einwirkung auf den Trigeminus, den es wohl kaum beeinflusst), und wirkt dabei nicht nachtheilig auf das Cornealepithel wie das Cocaïn. Auch bei Iritis kann es die Hyperämie der Iris verringern. Es schein nicht, wie andere Mydriatica Glaucom hervorzurufen.

Fasc. 5.

1) **Extraction eines grossen Eisensplitters aus dem Auge mittelst des Magneten,** von Dr. Bardelli. (Klinik von Prof. Guaita in Siena.)

Der Sitz des Splitters im Innern des linken Auges liess sich durch die Palpation eruiren, indem der innere untere Quadrant des vorderen Bulbusabschnittes sehr empfindlich war. Der Schmerz wurde gleichfalls durch Annäherung der Magnetspitze an jenen Sitz hervorgerufen, während der Magnet an andern Bulbusabschnitten ohne Schmerz vertragen wurde. Der Splitter von 215 mgr Gewicht wurde mittelst des Hirschberg'schen Electromagneten durch die Cornealwunde extrahirt nach vorausgeschickter Iridectomie, da bei dem ersten Magnetversuche die Iris an der Stelle des Sitzes des Splitters durch das Andrängen des letzeren sich vorbauchte. Verf. stellt ausführlich die Bibliographie des Gegenstandes zusammen.

---

2) **Die acuten Ophthalmien in der Kur des Trachoms,** von Dr. Ferri (Novara).

Wie Inoculation der Blennorrhoe- und Jequiritykur gegen Trachom wirksam sind, so beobachtete Jasparrini (Congresso die Venezia 1895) ähnlichen therapeutischen Effect gegen Trachom von acuter Pneumokokken-Conjunctivitis. Verf. der Theorie huldigend, dass Entzündung nicht allein durch Bakterien, sondern auch durch chemische Substanzen hervorgerufen werden kann, wandte 2—3 mal täglich Pinselungen mit Sublimatlösung (2—3 pro Mille) an, bis eine Croupmembran auf der Conjunctiva sichtbar war. Der therapeutische Effect war ganz ähnlich dem des Jequirity. Verf. besteht darauf, dass die Eintheilung der Conjunctivitisformen nach dem blossen bakteriologischen Befunde für die Klinik unzureichend ist.

---

3) Aetiologie des Chalazion, von Dr. Palermo. (Klinik von Messina, Prof. Scimemi.) Mit 3 Tafeln.

Saltini (1880, in der Klinik des Prof. Manfredi) war der erste, welcher in der Vorderkammer von Kaninchen Chalazionsubstanz einimpfte, um zu sehen, ob letztere tuberculös sei. Verf. setzt erst die Geschichte der Ansichten über das Chalazion auseinander, beschreibt darauf seine eignen Präparate, ganz den Anschauungen von De Vincentiis sich anschliessend, welcher das Chalazion ein eingekapseltes, zuweilen cystisches Riesenzellengranulom nannte. Er beschreibt darauf einen Lepraknoten des Tarsus, der Haut und Conjunctiva intact gelassen hatte. Histologisch fand er in ihm nur kleinzellige Infiltration mit seltenen Riesenzellen. Die Meibom'schen Drüsen sind gut erhalten.

Fasc. 6.

1) Aetiologie des Chalazion, von Dr. Palermo. (Schluss.)

Verf. machte eine Reihe Experimente, um zu entscheiden, ob das Chalazion tuberculöser Natur sei. Er impfte Tuberculose in den Tarsus von Thieren, um zu ersehen, ob Chalazionbildung eintrat. Auch impfte er Chalazionsubstanz auf Thiere, um zu erforschen, ob Tuberculose entstand. Endlich wurde untersucht, ob Einführung von Fremdkörpern in den Tarsus die Bildung von Chalazion befördert. Zu letzteren Experimenten wurden theils indifferente Substanzen (Kohle, Holz, Kork), theils oxydable oder lösliche gewählt (Eisen, Cuprum sulphuricum, Alaun etc.). Um ein Kohlenstückchen entwickelte sich ein Granulationstumor mit Riesenzellen, ähnlich wie er z. B. bei Holzsplittern bereits beschrieben worden.

Verf. constatirte die nicht tuberculöse Natur des Chalazion und vermuthet, dass locale Reizung der Meibom'schen Drüsen den Anstoss zu seiner Bildung giebt.

---

2) Markhaltige Nervenfasern der Retina, von Dr. Monesi.

Klinische Beschreibung eines Falles nebst Messungen und Berechnung des blinden Fleckes, und Literaturangabe.

---

3) Subconjunctivale Injectionen, von Dr. Rampoldi.

Verf. veröffentlichte bereits 1884, dass er schwere Trachomfälle mit Pannus mit Ausschneidung der grössten Körner und täglicher subconjunctivaler Injection von Jodkali heilte. Er erwähnt auch, dass Rothmund der erste war, welcher Kochsalzinjectionen subconjunctival gegen Hornhautaffectionen anwandte.

---

4) Acromegalie und Auge, von Dr. Denti.

Verf. giebt einen Ueberblick über die Theorien, die über die Acromegalie aufgestellt sind und beschreibt einen eigenen Fall klinisch. Es folgt Literaturangabe.

Peschel.

XI. The Ophthalmic Review. 1896. Mai.

1) A binocular magnifying lens for examination of the eye by oblique illumination, by Edward Jackson.

Um Aerzten, die nur an binoculares Sehen gewöhnt sind, dennoch die Loupenbetrachtung der vorderen Augenabschnitte zu ermöglichen, hat Verf. zwei Loupen zu einem handlichen Ganzen zusammenschleifen lassen, dessen beide

Theile in einem solchen stumpfen Winkel zu einander stehen, dass ihre Flächen nahezu senkrecht zu beiden Augenachsen sind, wenn diese nach einem bestimmten Punkte des Auges convergiren. Für jeden andren Beobachter hat diese Combination die bekannten Vortheile der binocularen Loupen, aber den grossen Vorzug viel grösserer Einfachheit und Handlichkeit.

---

2) **Operative treatment of entropion and trichiasis,** by James W. Barrett.

Verf. hat sich, nachdem er lange Jahre hindurch die van Millingen'sche Operation gegen Entropium angewendet hatte, endgültig zu dem Verfahren bekannt, welches Evans 1893 auf dem Intercolonialen Medic. Congress zu Sydney beschrieben hat. Aus der Beschreibung ergiebt sich eine grosse Aehnlichkeit mit den Jaesche-Arlt'schen Schnitten, es handelt sich auch hier um eine Umlagerung der schiefwachsenden Cilien-Ursprünge.

Es folgen **Referate** und **Gesellschaftsberichte.**

Juni.

Enthält nur **Referate** und **Gesellschaftsberichte.**

Juli.

On recurrent oculo-motor paralysis, by Dr. Gustav Ahlström.

Verf. constatirte in einem Falle von recidivirender Oculomotoriuslähmung einen bestimmten Zusammenhang mit der Secretion aus der entsprechenden Nasenhöhle, derart, dass jedes Mal, wenn die Lähmung einsetzte, das bisher bestandene Nasenträufeln cessirte. Auf Grund dieser jedes Mal nachweisbaren Thatsache gelang die Heilung der Augenlähmung auf die einfachste Weise, indem Pat. durch lauwarme Nasenspülungen und häufigeres Schnupfen die Sekretion der Nase anregte. Verf. erklärte sich den Zusammenhang, indem er die Oculomotoriuslähmung auf Circulationsstörungen im Gebiete der Kerne zurückführt und diese als Reflexphänomen ansieht, welche von den zahlreichen Endästchen des Trigeminus in der Nasenschleimhaut ausgelöst werden, wenn sie durch erhöhten Druck gereizt werden. Der mit der Lähmung einhergehende Kopfschmerz entspringe derselben Ursache, insofern durch die vermehrte aber versperrte Secretion des Stirnsinus ein stärkerer Druck auf die Nervenendigungen ausgeübt werde.

Es folgen **Referate** und **Gesellschaftsberichte.**

August.

The formation of artificial pupil by extra-ocular iridotomy, by J. B. Lawford.

Verf. hält die von Schöler 1886 beschriebene extraoculare Iridotomie nach seinen 5jährigen Erfahrungen in gewissen, allerdings nicht sehr zahlreichen Fällen für empfehlenswerth genug, um sie den Collegen nochmals in Erinnerung zu bringen. Die dadurch geschaffene Pupille ist für optische Zwecke geradezu ideal, schmal, keilförmig, nach der Peripherie hin sich verjüngend und nur die Hälfte oder zwei Drittel des pupillaren Iristheils umfassend. Vor der intraocularen Operation hat sie den

Vorzug geringerer Gefährlichkeit, wenigstens soweit die Läsion der Linse in Betracht kommt. Verf. hat die Schöler'sche Operation in neun Fällen gemacht. Bekanntlich geschieht sie in der Weise, dass durch einen schmalen Linearschnitt nicht zu nahe dem Limbus die Iris mittelst Pincette hervorgeholt und durch einen senkrecht zum Pupillenrand geführten Scheerenschlag gespalten wird, um dann mit einem Spatel sorgfältig reponirt zu werden.

Es folgen **Referate** und **Gesellschaftsberichte**.

September.

Rupture of the iris at the pupillary margin and in continuity from contusion of the eyeball, by Geo. C. Harlan.

Verf. beschreibt 6 Fälle von traumatischen Sphincterrissen und zwei, wo die Iris in ihrer Continuität durchtrennt worden war. Letztere konnten nur bei durchfallendem Lichte erkannt werden, weil die Risse radiär und parallel den Irisfasern liefen und sehr schmal waren. Merkwürdiger Weise zeigten sich in einzelnen Fällen trotz der starken Gewalteinwirkung keine sonstigen ernstlichen Complikationen, keine intraoculare Blutung, keine nennenswerthe Sehstörung, keine Iritis. Die durch den Sphincterriss entstehende Mydriasis blieb in den meisten Fällen stabil und wurde durch Eserin nur vorübergehend beeinflusst. Die Accomodation war nur in einzelnen Fällen gestört. Sie kann sowohl geschwächt wie auch krampfartig gesteigert sein. Verf. giebt Hirschberg zu, dass wahrscheinlich in den meisten Fällen von sog. traumatischer Mydriasis kleine Sphincterrisse übersehen worden seien, immerhin gebe es auch wirkliche traumatische Sphincterlähmungen, welche im Gegensatz zu jenen Fällen auf Eserin prompt reagiren und in kürzerer Zeit ohne Medikation heilen. Wo Mydriasis und Accommodationslähmung längere Zeit fortbestehen, sei möglicherweise eine Ruptur des Ciliarmuskels oder eine Läsion der Linse resp. der Zonula mit im Spiel.

Es folgen **Referate**.

October.

A short note on the value of the immediate use of hot-water after Enucleation of the eyeball, by Simeon Snell.

Verf. hat bei allen Enucleationen eine Schale kochenden Wassers neben sich stehen, um nach vollendeter Exstirpation des Bulbus unmittelbar nach der ersten Säuberung der Wunde einen Wattebausch, in das kochende Wasser getaucht, in die Orbitalhöhle zu pressen. Er erreicht damit eine schnelle und sichere Blutstillung und will bemerkt haben, dass auch die Entlassung der Kranken dadurch beschleunigt wird.

Es folgen **Referate**.

November.

Removal of a spiculum of glass from the vitreous with preservation of normal vision, by M. H. Post.

Ein 17jähriger Student verletzte sich bei einer Explosion einer Salmiakflasche sein linkes Auge. Nasalwärts konnte man mit dem Augenspiegel ein Loch in der Iris erkennen und dicht dahinter einen Glassplitter, welcher in der

Linse stak und in den Glaskörper nach unten und hinten hineinragte. Heftige cyclitische Reizung bestand. Verf. machte entsprechend der Iriswunde einen breiten Graefe'schen Schnitt in der Sclerocornealgrenze, excidirte ein grosses Stück Iris und führte dann einen alten Critchett'schen Starlöffel direct nach hinten durch die Zonula hindurch, um damit den Splitter von hinten her zu fangen und extrahirte ihn sofort. Er mass 9 mm in der Länge. Die traumatische Cataract wurde resorbirt, und Pat. behielt mit Stargläsern eine Sehschärfe von $^{20}/_{15}$.

Es folgen **Referate.**

December.

Observationes on the retinal bloodstream at the time of death, by C. H. Usher.

Verf. hat im Verein mit Dr. Dean an Menschen, bei Kaninchen, Affen, und Katzen ophthalmoscopisch die Circulationsverhältnisse in der Netzhaut während der letzten Athemzüge vor dem Tode und kurz nach demselben studirt. Als charakteristisch fand er jedes Mal eine sichtbare Blutströmung in den Venen und Arterien, in letzteren entgegengesetzt zur Norm nach der Papille hin, und unmittelbar darauf ein Zerfallen der Blutsäule in erst kleine, später gröbere Körnchen. Die Dauer der sichtbaren Blutströmung, die einigermassen der Circulation im Froschauge ähnelt, war in den einzelnen Fällen verschieden, in dem einen war sie sehr rapide und dauerte nur zwei Sekunden, in einem anderen konnte sie während vier Minuten verfolgt werden. Bei den Katzen konnte man die perverse Circulation nach dem Opticus zu in den Arterien nicht von Anfang an, sondern erst im allerletzten Stadium feststellen. Experimentell wurde dann der Einfluss der Faradisirung des Herzens und einer tödtlichen Chloroforminhalation auf die Netzhautcirculation geprüft; beide Mal wurden die Blutströmung und der körnige Zerfall konstatirt. Der letztere spricht nicht gegen die Möglichkeit einer Wiederbelebung und selbst einer völligen Wiederherstellung des Versuchsthieres. Der intraoculare Druck spielt bei der Entleerung der Gefässe und der Körnerbildung des Blutes eine wesentliche Rolle. Aldrige's Behauptung, dass bei dem Todeseintritt die Arterien sich in der Richtung ihrer Circulation centrifugal entleeren, deckt sich nicht mit den Beobachtungen des Verf. Die Blutsäulchen hält Verf. für rothe Blutkörperchen, die entweder einzeln, was bei der Vergrösserung im aufrechten Bilde nicht unmöglich ist, sichtbar oder in kleinen Gruppen wahrgenommen werden, wenn der Blutdruck von Seiten des Herzens geringer und so die Circulation in den Netzhautarterien, zumal unter der Mitwirkung des intraocularen Druckes verlangsamt wird.

Es folgen **Referate** und **Gesellschaftsberichte.** Peltesohn.

XII. The Royal London Ophthalmic Hospital Reports. Vol. XIV. Part. II. 1896.

December.

2) **A case of subhyaloid haemorrhage, in which the specimen was obtained with microscopical sections,** by J. H. Fisher. (Illustrated.)

Fisher hatte Gelegenheit, einen ziemlich frischen Fall von macularer Glaskörperblutung anatomisch zu untersuchen und konnte sich untrüglich deren überzeugen, dass diese Blutungen unter die Glaskörpermembran thatsächlich, wie die meisten Autoren es annehmen, aus einem Netzhautgefäss erfolgen, nicht die

Netzhautschichten durchsetzen, sondern die innere Grenzlamelle abheben und den so entstandenen Zwischenraum anfüllen. In manchen Fällen dürfte diese Glaskörpermembran aber durchbrochen werden und das Blut in den Glaskörper selber eindringen. Vermuthlich wird das letztere nur unter einem gewissen Druck erfolgen, wie er nur in einer Arterie existirt. Von einer messbaren Dicke der Blutschicht kann kaum die Rede sein, denn die dickste Stelle der Blutung im Präparat war nicht dicker als die Netzhaut, vor welcher sie sich ausbreitete.

---

2) The development of the posterior elastic lamina of the cornea or membrane of Descemet, by E. Treacher Collins. (Illustrated.)

Collins sucht die Frage, ob die descemetische Schicht sich aus den sie begrenzenden Endothelialzellen sich entwickelt, auf dem Wege klinisch-histologischer Untersuchungen zu lösen. Von vornherein könnte man die Frage nach Analogie der Entwickelung der beiden anderen hyalinen Membranen im Auge, der Linsenkapsel und der Bruch'schen Membran bejahen, obwohl zu bedenken ist, dass diese beiden vom Epiblast stammen, während die Descemetis mesoblastischen Ursprungs ist. Verf. hat in zwei patholgischen Fällen traumatischer (resp. operativer) Narbenbildung der Descemetis eine Neubildung derselben constatiren können, deren Entwickelung aus den Endothelien nachweisbar war. An und für sich ist diese Wiederherstellung der Descemetis keineswegs die Regel, da Collins sie unter zahlreichen Fällen nur 2 mal beobachten konnte. Verf. deducirt aus dieser Beobachtung, dass auch die ursprüngliche Entwickelung der elastischen Membran im Foetus auf demselben Wege als Product des Endothels vor sich gehe.

---

3) On meningitis following excision of the eyeball for panophthalmitis, by C. Devereux Marshall.

Verf. beschreibt 5 Fälle von letaler Meningitis nach Enucleation panophthalmitischer Augen, führt aber gleichzeitig den Beweis (?), dass keineswegs die Panophthalmitis als die alleinige Ursache des unglücklichen Ausgangs der Enucleation anzusehen ist. Die Meningitis kann schon vor der Enucleation bestanden haben ohne deutliche Symptome zu machen. Meningitis ist auch schon nach Exstirpation nicht panophthalmitischer Augen beobachtet worden, ja überhaupt nach Operation an irgend einer Körperstelle. In manchen Fällen ist die Meningitis viel älteren Datums, als die Symptome vermuthen lassen. Die Infection der Meningen kann auch von einem eiternden Auge erfolgen, ohne dass operirt wird, ja die Gefahr der Infection wächst, je länger mit der Entfernung der Eiterquelle gezögert wird. Die Meningitis entsteht entweder per continuitatem längs des Sehnerven, und der durch die Fissura sphenoidalis ziehenden Gewebe oder auf dem Wege der Blutbahnen. Wo die Enucleation nicht wünschenswerth erscheint, sollte wenigstens sobald als möglich die Evisceration der Sclera und eine gründliche Desinfection derselben gemacht werden. Aber da die putriden Massen durch das Scleralgewebe aufgesogen sein können, erscheint es sicherer, dieses mit zu entfernen, zumal die Untersuchung ausgeweideter Bulbi gelehrt hat, dass es nicht leicht gelingt, die Sclera ganz glatt auszukratzen, vielmehr zum mindesten entzündlich adhäsive Aderhautfetzen oft stehen bleiben. „Between 1861 and 1896 there have been 6580 eyes excised at Moorfields. Prior to 1880 is no record of a death from meningitis after excision, but since then 8 fatal cases have occurred, or 0,12 per cent. of the total number of excisions."

---

4) **Striated opacity of the cornea,** by W. T. Holmes Spicer. (Illustrated.)

Die Streifentrübung der Cornea hat man neuerdings als eine Faltenbildung der Descemetis und der tiefsten Hornhautschichten gedeutet, während man sie früher für ein Oedem oder Exsudat bei entzündlichen Zuständen der Hornhaut oder ihrer Umgebung gehalten hat, welches sich in den Spalträumen der Hornhautsubstanz absetze und ohne selbst trübe zu sein, durch die verschiedene Lichtbrechung trübe erscheine. Diese Spalten sind nicht die Recklinghausen'-Saftcanäle, sondern interfibrilläre, nicht anastomosirende Spalten in den hintersten Parenchymschichten. Nach den Untersuchungen des Verf.'s an 21 Fällen bestätigt sich die ältere Auffassung, und ist es wahrscheinlich, dass die Streifentrübung von einem Congestions- oder Entzündungszustand der vorderen Partie des Uvealtractus stammt und ein begleitendes Oedem darstellt. Eine besondere Form von Streifentrübung sah Verf. bei einigen Fällen von interstitieller Keratitis, wo sie nach einigen Wochen durch Macula corneae ersetzt wurde. Der Name Keratitis striata giebt also das Wesen des Processes nicht richtig wieder und ist besser durch Streifentrübung der Hornhaut zu ersetzen.

---

5) **Topography of the emmetropic fundus,** by Andrew Hallidie.

Der Artikel beschäftigt sich mit der Localisation von Fremdkörpern in der Retina mittelst der Perimetrie und der Augenspiegelung.

---

6) **Cases of permanent central scotoma caused by looking at the sun, with partial atrophy of the optic nerve,** by Treacher Collins.

Verf. sah bei einer 49jährigen Lehrerin durch Sonnenblendung ein Dauerscotom mit nachfolgender partieller Sehnervenatrophie entstehen, das sich noch nach 7 Jahren in unveränderter Form erhielt. Er zieht eine Parallele zwischen diesem Falle und den Experimentalversuchen von Usher und Dean, welche nach traumatischer Ausschaltung einzelner Netzhautpartien mit dem Galvanocauter partielle Atrophien in bestimmten Sehnervenfaserbündeln auftreten sahen.

---

7) **On the pathological examination of the eyeball,** by C. Devereux Marshall.

Verf. giebt in sehr dankenswerther Ausführlichkeit eine genau detaillirte Beschreibung, wie man ausgenommene Augäpfel zu behandeln hat, um mikroskopische Präparate zu erhalten und zu färben. Auch für die Conservirung makroskopischer Präparate werden erprobte Verfahren angegeben. Zum Schluss wird die Bleichungsmethode nach Collins, um die Drüsen des Ciliarkörpers sichtbar zu machen, beschrieben, und eine Zusammenstellung der Bakterienfärbungen gegeben. Bezüglich der Einzelheiten sei auf das Original verwiesen.

---

8) **Tobacco amblyopia: some cases in which the interval between cessation of smoking and improvement of vision was unusually long,** by A. H. Thompson.

Verf. beobachtete vier Ausnahmsfälle von Tabaksamblyopie(?), wo trotz unzweifelhafter Abstinenz das Sehvermögen sich erst nach bezw. 3, 3, 7 Monaten und 1 Jahr wiederherstellte. In dem dritten begann die erste Besserung erst mit der Anwendung des galvanischen Stromes. Zuerst verminderten sich die Farbenscotome, dann erst hob sich die Sehschärfe. Während das eine Auge sich besserte, blieb das andere noch zurück und zeigt eine sehr blasse Papille, aber keine Gesichtsfeldeinengung. In dem vierten Fall war erst nach Ablauf des zweiten Jahres das alte Sehvermögen wieder erreicht.

9) On ophthalmia neonatorum, by H. V. McKenzie and C. Marshall.

Die Verff. haben 100 consecutive Fälle von Eiterung der Neugeborenen, die alle nach einem und demselben Verfahren mit Höllensteinlösung und Borwasserausspülungen ganz gleichmässig behandelt waren, statistisch untersucht. Beide Augen waren in 97,43 % befallen, das eine in nur 2,56 %. Mit gesunder Hornhaut kamen in Behandlung 82,56 %, hiervon blieben 93,1 % klar, 6,21 % wurden getrübt, 0,62 % perforirt. Von den bereits afficirten Fällen waren 32,35 % gleich bei Eintritt in die Behandlung perforirt, die andern 67,6 % klärten sich zum Theil noch auf (34,78 %), zum Theil blieb die Hornhaut fleckig (39,1 %), der Rest (26,08 %) perforirt nachträglich. Die Behandlung dauerte im Durchschnitt 11,61 Tage, bis die Bindehaut wieder ihren normalen Anblick hatte und jede Spur von Eiterung cessirte. Die längste Behandlungsdauer betrug 25 Tage. Eserin wurde trotz der Empfehlung mancher Autoren niemals gebraucht, weil man seine Einwirkung fürchtete. Peltesohn.

XIII. The American Journal of Ophthalmology. 1896. Februar.

1) Observations concerning the endothelial lining of the anterior chamber in health and disease, by Adolf Alt, M. D.

Die Histologie des Endothels der Vorderkammer, d. i. der Membrana Descemeti, des Ligamentum pectinatum und der Iris, hat noch nicht die gebührende Beachtung gefunden, weshalb A. entsprechende Untersuchungen gemacht hat, die im Ganzen mit den Angaben Waldeyer's (Graefe-Saemisch, I.) übereinstimmen, im Einzelnen jedoch wichtige Zusätze bringen. Das Endothel der Membr. Descem. besteht aus einer einfachen Lage flacher polyonaler Zellen mit rundem oder ovalem Kern; die öfters beschriebene hexagonale Form derselben ist jedoch nur selten. Je nach dem Lebensalter zeigen sie beträchtliche Unterschiede. Während beim Neugeborenen die grossen Kerne nur von wenig Protoplasma umgeben sind, nimmt letzteres mit fortschreitendem Alter beträchtlich zu; beim Erwachsenen sind in der Hornhautmitte die Zellen am grössten, in der Peripherie viel kleiner, so dass hier ähnlich wie beim Neugeborenen die Kerne näher beisammen liegen. Die eben beschriebenen, von Waldeyer als die normalen aufgefassten Formen stellen das Ruhestadium der Zellen dar; A. findet umgekehrt, dass dieser als Norm bezeichnete Zustand selten ist, vielmehr die Zellen sich meist in einem ruhelosen, activen Zustand befinden, was er aus folgenden Beobachtungen schliesst. Als Anfangsstadium der Veränderungen fand er eine glänzende Begrenzungslinie einzelner Zellen, ähnlich den hellen Linien, welche die einzelnen Zellen des Pigmentepithels der Retina umsäumen. In weiterem Fortschritt zieht sich das Protoplasma einzelner Zellen gegen den Kern hin zusammen, dabei groteske Gestaltung annehmend mit fadenförmigen Ausläufern, so dass zwischen ihnen und den Nachbarzellen freie Zwischenräume auftreten, eine Erscheinung, die viel häufiger ist, als sie von Waldeyer angegeben wurde. Dass diese als activer Zellzustand aufzufassen ist, beweist das Auftreten von Karyokinese, Kern- und Zelltheilung. Sie fand sich oft in anscheinend normalen Augen, besonders aber in pathologischen trotz anscheinend normalen Verhaltens des vorderen Bulbusabschnittes in vivo, als Regel aber bei pathologischem Verhalten des letzteren, z. B. Exsudaten in der Vorderkammer, wobei die Zelltheilung oft so rapid ist, dass Zellhaufen in dieselbe hereinragen. Die häufig gefundenen glasartigen Auswüchse zwischen den Endothelzellen, bisher

als Charakteristikum für erwachsene und alte Leute aufgefasst, beobachtete A. auch bei jungen Kindern, und hält sie für degenerirte Endothelzellen. Im Gegensatz zur bisherigen Ansicht von der Stabilität derselben hält A. dieselben für fortwährender Veränderung unterworfene Gebilde. Ein weiterer Artikel folgt. — Schade ist, dass die beigezeichneten, jedenfalls mit vieler Mühe hergestellten Mikrophotogramme derart reproducirt sind, dass sich aus ihnen so viel wie nichts ersehen lässt; da wären wohl Zeichnungen, selbst etwas schematisirte, doch besser gewesen.

---

2) Ophthalmic memoranda, by G. E. de Schweinitz, M. D.

a) Reconstruction of the upper lid border by Hotz's method.

Vorstellung dreier nach der Methode von Hotz mit bestem Erfolg behandelter Fälle von Entropium des Oberlides mit Trichiasis. Der bekannte intermarginale Schnitt wird so tief geführt, dass der vordere Lidrand leicht nach oben gekehrt werden kann, sodann unterhalb des oberen Tarsusrandes ein zweiter paralleler Schnitt angelegt, hierauf durch drei Nähte, welche erst durch den Lidrand, dann durch den oberen Tarsusrand, schliesslich durch den oberen Rand des zweiten Hautschnittes geführt werden, der vordere Lidrand mit den Haaren nach oben gekehrt und in die tiefe Wunde am Lidrand ein keilförmiger Hautlappen eingepflanzt.

b) Two cases of macular haemorrhage.

1. Iritis; Secundärglaucom; Iridectomie; circumscripte Hämorrhagie, genau die Mitte der Macula einnehmend; Heilung. — 2. Chronisches Herzleiden; ovale Hämorrhagie, genau den dunklen Fleck der Macula einnehmend.

c) Laceration of the left eyeball; suspected retained foreign body; electro-magnet operation; subsequent history of the case.

2 cm lange Risswunde des linken Auges, entsprechend dem Rectus externus, verursacht durch ein von einem Meissel abgesprungenes Stahlstück; ein Arbeitscollege gab an, aus der Wunde sei schon viel weisser Stoff ausgeflossen. Das Auge war weich. In Folge der Anamnese Magnetversuch in Narkose, ohne Erfolg. Die wegen der schlimmen Verletzung und des grossen Glaskörperverlustes vorgeschlagene Enucleation wurde verweigert. Wider alles Erwarten trat im Verlaufe weniger Wochen reactionslose Heilung ein, das Auge erlangte wieder normale Form und Spannung. Acht Tage nach der Verletzung war $S = {}^{6}/_{10}$. Der Arbeitscollege brachte ein $1^{1}/_{2}$ cm langes und 1 cm breites Stahlstück, das er angeblich in dem ausgeflossenen weissen Stoff gefunden hätte, indem er unmittelbar nach dem Unfall ein Zeugstück gegen die Wunde gehalten hatte. S stieg noch auf ${}^{6}/_{9}$, fiel später aber wieder auf ${}^{6}/_{15}$, und der Glaskörper war erfüllt mit feinen, schleierartigen Trübungen.

---

3) History of a case, in which five years previously a piece of steel was successfully removed from the vitreous chamber by means of an electro-magnet, by Charles A. Oliver, M. D., Philadelphia.

Vor 5 Jahren Ausziehung eines Stahlsplitters durch den kleinen Electromagneten, mittelst Meridionalschnitt, zufallsfrei. Das Auge war die ganze Zeit und ist auch jetzt reizlos. Es hat sich die damals verletzte Linse jetzt ganz getrübt. Doch ist Lichtschein und Projection gut.

4) Clinical memoranda.

a) An unusual case of cataract, by Frank Allport, M. D., Minneapolis.

Cataract beider Augen bei einer 51jährigen, schon 21 Jahre bestehend und gleichbleibend; die Trübungen sitzen in den vorderen Linsentheilen und in der Kapsel. S für die Ferne ist befriedigend; nur für die Nähe ist ein Glas nöthig; mit 0,75 D ist sie zufriedengestellt.

b) A case of probable spontaneous absorption of part of a cataractous lens. Dislocation of the small nucleus into the anterior chamber. Glaucoma, by Adolf Alt, M. D.

Es folgen **Referate.**

März.

1) Ophthalmoplegia externa complete with preservation of accommodation and activity of the pupils, by Dr. S. C. Ayres, Cincinnati.

38jähr., sonst gesunder Mann mit doppelseitiger, nicht vollständiger Ptosis und vollkommener Bewegungslosigkeit der Recti und Obliqui bds., während Pupillarreaction, Accommodation und Sehen in die Ferne normal ist. Der Zustand soll angeblich nach Scharlach im 6. Lebensjahre entstanden sein; doch soll auch sein Grossvater mütterlicherseits an ähnlicher Affection gelitten haben. Bezüglich der angeführten Literatur über gleiche Fälle muss auf das Original verwiesen werden.

2) A case of retinitis pigmentosa associated with congenital deafmutism, by Howard F. Hansell, M. D., Philadelphia.

33jähriger mit angeborener Taubstummheit, im 15. Jahre beginnende Nachtblindheit, allmähliche Zunahme der Beschwerden, jetzt fast völlige Erblindung durch Retinitis pigmentosa. Aetiologisch liess sich gar nichts ermitteln. Seine Eltern und Geschwister sind gesund.

3) Report of a case of mind-blindness due to cerebral compression, by L. R. Culbertson, M. D., Zanesville.

Der an Meningitis in Folge eines Schlages auf den Kopf mit nachfolgender Necrose des Scheitelbeines zu Grunde gegangene Pat. (Trepanation war verweigert worden) erkannte mehrere Wochen vor dem Tode bekannte Personen nicht an ihrem Aussehen, wohl aber an ihrer Stimme. Am Gehirne zeigte sich Oedem hauptsächlich an der linken occipito-temporalen Windung, am linken Gyrus angularis und den supramarginalen Windungen, was Verf. als Stütze für Swanzy's Ansicht auffasst, dass das Centrum für die optischen Erinnerungsbilder im Parieto-Occipitallappen liege.

4) Clinical memoranda.

A rare form of retino-choroidal degeneration, by J. Ellis Jennings, M. D., St. Louis.

49jähriger, sonst gesunder Mann, von Kindheit an schwachsichtig, in den letzten Jahren starke Abnahme der Sehkraft mit Einengung des Gesichtsfeldes und Nachtblindheit. Der Spiegelbefund zeigt eine sehr seltene Form retinochorioidaler Degeneration. Der Opticus ist blass, umgeben von mässigem Staphylom; die Gefässe sind eng und schwer peripherwärts zu verfolgen. Der Sehnerv

und das Staphylom sind umgeben von einer normalen Zone, dann folgt plötzlich eine glänzend weisse Zone chorioidaler Atrophie mit scharfen, zackigen Rändern, am anderen Ende dieses Ringes nimmt der Augengrund dann allmählich wieder normale Farbe an; die atrophische und periphere Zone sind bedeckt mit einem phantastischen Netzwerk von Pigment, stellenweise in Form von Knochenkörperchen wie bei Retinitis pigmentosa.

---

5) **Bracket for test cards.**

Praktische Vorrichtung zum Aufhängen der Sehproben, bestehend aus einem gebogenen Messingstab, dessen beide Enden auf einer Holzleiste befestigt sind, so dass auf demselben verschiedene Proben hinter einander aufgehängt werden können und durch Verschieben derselben je eine beliebige vorgelegt werden kann, ohne dass die anderen von dem Halter abgenommen werden müssen. (Verfertigt bei Wall & Ochs, Philadelphia.)

Es folgen **Referate, Gesellschaftsberichte** und **Bücheranzeigen.**

April.

1) **Observations concerning the endothelial lining of the anterior chamber in health and disease**, by Adolf Alt, M. D., St. Louis. (Fortsetzung.)

Bei Wunden und Geschwüren können die Endothelzellen der Descemetschen Membran spindelförmige Gestalt annehmen und schliesslich zur Neubildung von Bindegewebe beitragen, was Verf. an der Hand einiger Mikrophotogramme, welche etwas besser gelungen sind als die im Februarhefte, und Literaturangaben zu beweisen sucht. Er hat ferner nie beobachtet, dass durch die Membr. Desc. Eiterzellen in die Vorderkammer gelangen können; vielmehr führt der Weg für dieselben nur durch die Maschen des Ligamentum pectinatum, in welch letzteres die Fasern der Membr. Desc. sich aufsplittern. Dieses stellt ein verwickeltes Netzwerk dar, dessen Fasern auch von flachen Endothelzellen bedeckt sind ähnlich denen der Membr. Desc.; nach hinten zu gehen die Fasern in die Iriswurzel über.

---

2) **The mirror for skiaskopy**, by Edward Jackson, M. D., Denver.

Der Spiegel zur Skiaskopie soll nur eine schmale Sehöffnung haben, da letztere die Lichtreflexion vom Spiegel in des Patienten Auge unterbricht. Er soll gross sein, wenn der Untersucher sich entfernt vom Umkehrungspunkte des Bildes sich befindet, klein, wenn er demselben nahe ist. Um dies praktisch zu vereinigen, kann man einen Spiegel gebrauchen von 38 mm Durchmesser, mit einer Klappenvorrichtung, welche vorgelegt nur einen spiegelnden Raum von 10 mm um die Sehöffnung herum frei lässt. (Verfertigt von Wall & Ochs, Philadelphia.)

---

3) **A new form of perimetric lenses**, by James Thorington, M. D., Philadelphia.

Die neue Form der Gläser soll den Vorzug haben, der Form des Gesichtsfeldes zu entsprechen, sodann so gross zu sein, dass der Patient nie den Rand des Glases sehen kann, was vielfach störend wirkt.

---

4) Clinical memoranda.

A case of rhabdomyoma of the eyelid, by Adolf Alt, M. D., St. Louis.

Die klinisch den Eindruck eines Chalazions machende (nur fühlte sie sich etwas härtlich an), aus dem linken Unterlide eines 17jährigen, sonst gesunden Jünglings stammende Geschwulst erwies sich bei mikroskopischer Untersuchung als aus unzähligen quergestreiften Muskelfasern bestehend; dazwischen zahlreiche Rundzellen, stellenweise, besonders in der Nachbarschaft grösserer Blutgefässe, in Herden angehäuft, ähnlich kleinen Abscessen; von Drüsengewebe keine Spur, noch war der Tumor tief in's Tarsalgewebe eingedrungen. Verf. konnte in der Literatur keinen ähnlichen Fall finden.

Es folgen **Referate, Gesellschaftsberichte** und **Bücheranzeigen.**

Mai.

1) **Observations concerning the endothelial lining of the anterior chamber in health and disease,** by Adolf Alt, M. D., St. Louis. (Fortsetzung.)

Das Ligamentum pectinatum, die sehnige Anheftung des Ciliarmuskels und Theile des Corneo-Scleralgewebes bilden zusammen ein netzartiges, schwammiges Gewebe, welches in Gestalt eines prismatischen Ringes rund um die Peripherie der Vorderkammer vor der Iriswurzel liegt, und dessen Aussenseite die innere Wand des sog. Schlemm'schen Canals bildet. Letzteren hält A. entgegen der Ansicht Waldeyer's u. A. und seiner eigenen früheren auf Grund neuerer Untersuchungen in Uebereinstimmung mit Leber nicht für einen Lymphcanal, sondern für einen venösen Sinus. Dagegen fand er im Gegensatz zu Leber und in Uebereinstimmung mit Gutmann offene Verbindungen zwischen dem Lig. pectin. und dem Schlemm'schen Canal. Da Verf. durch die Maschen dieses reticulären Gewebes in den Schlemm'schen Canal hinein grosse Massen von Pigment und zerfallenen Zellen gelangen sah, glaubt er nicht, dass es sich bei den Ausscheidungen in diesen sog. Filtrationswinkel um einfache Filtration handele. Das Netzwerk kann verstopft werden, die verstopfende Masse kann sich organisiren unter Mitbetheiligung des Endothels sowohl des Lig. petin. als auch der Iris-Vorderfläche, und durch Zusammenziehung dieses neugebildeten Gewebes kann die Iris nach vorn gezogen und dadurch der sog. Iriswinkel verlegt werden.

---

2) **Dr. Th. Reid's portable ophthalmometer,** by Dr. R. Murdoch, Baltimore.

Ohne die beigegebenen Abbildungen schwer zu beschreiben. Verf. lobt das von Dr. Reid in Glasgow angegebene tragbare Instrument zur Bestimmung des Hornhaut-Astigmatismus sehr. Es kostet nur die Hälfte des von Javal und Schiötz angegebenen. (Zu beziehen von W. J. Hassard in Glasgow.)

---

3) **Diabetic retinitis,** by Adolf Alt, M. D., St. Louis.

Nach einleitenden Bemerkungen über die von Hirschberg zuerst, dann von Dodd u. A. gegebene Beschreibung einer Retinitis diabetica und die von anderen Autoren gegen die Aufstellung einer für Diabetes charakteristischen Form von Retinitis gemachten Einwände, sowie über die Seltenheit dieser Erkrankung beschreibt A. drei von ihm selbst beobachtete Fälle. Der erste Fall betrifft einen 56jähr. Diabetiker; der Spiegelbefund hatte grösste Aehnlichkeit

mit Neuroretinitis albuminurica, wie überhaupt Mischformen beider Arten schon von Hirschberg u. A. beschrieben worden sind, es fand sich aber wiederholt keine Spur Eiweiss im Urin. Der Sehnerv war stark geschwollen, schneeweiss; Arterien eng, Venen gestaut; Netzhaut zwischen Sehnerven und Macula getrübt; um letztere weisse Flecken, desgleichen auch in der temporalen Netzhautpartie; zwischen den Herden zahlreiche punktförmige Blutungen; Pat. konnte nur mit Mühe allein umhergehen. 64jährige Frau kommt wegen Sehstörung; um die Macula Häufchen von elfenbeinähnlichen, glänzenden Herdchen, sonstiger Spiegelbefund ganz normal, kleine Blutungen; im Urin fand sich reichlich Zucker. 68jähriger kommt wegen plötzlicher Sehstörung L. Im Augengrund unzählige punktförmige Blutungen, um die Macula herum etwas zahlreicher; R. ähnlich. Im Urin beträchtlich Zucker. Einen Monat später Exitus durch cerebrale Apoplexie, wie A. prognosticirt hatte; die beiden ersten Fälle konnten nicht weiter beobachtet werden. In einem anderen Falle zeigte ein Auge abgesehen von bds. vorhandenen chorioiditischen Herden mit Pigmentirung frische Herde um die Macula herum, entsprechend der von Hirschberg zuerst genau beschriebenen Retinitis diabetica centralis punctata; doch fand sich kein Zucker. Verf. hält auf Grund der bisherigen Erfahrungen die Aufstellung einer besonderen diabetischen Retinitis oder Neuroretinitis für gerechtfertigt.

---

4) Clinical memoranda.

Gummata of the eyelids, by J. B. Keber, M. D., St. Louis.

Neben Gummigeschwülsten an anderen Stellen auch solche an beiden Oberlidern. Gute Heilung.

Es folgen **Referate, Gesellschaftsberichte** und **Bücheranzeigen.**

Juni.

1) New treatment for optic atrophy by the combined use of glonoin and strychnine, with a report of two cases cured, by L. R. Culbertson, M. D., Zanesville.

Zwei Fälle von Atrophia nervi optici nach Neuritis, bei denen die gewöhnliche Behandlung mit Jodkali, grauer Salbe und Strychnin subcutan zwar die Sehkraft gehoben hatte, aber in nicht sehr hohem Maasse, wurden durch gleichzeitige Darreichung von Glonoin, d. i. Nitroglycerin, 0,0005 bis 0,001 pro die erheblich gebessert. Die Beobachtung erstreckt sich allerdings nur über 3 Monate. Erklärt wird die günstige Wirkung damit, dass das Mittel die Gefässe der Netzhaut, welche durch das Strychnin verengt werden mit nachfolgender Blutdruckerhöhung, wieder erweitert werden, wodurch der Netzhaut mehr Nährmaterial zugeführt werden kann. Deshalb empfiehlt sich dies Mittel auch bei Nierenleiden, allen Formen von Opticusatrophie, Retinitis pigmentosa, Chorioidalatrophie, Chinin-, Blei- und Tabakamblyopie.

---

2) A convenient form of fixation forceps, by Dr. Lucien Howe, Buffalo.

Fixationspincette, welche durch Befestigung am Lidsperrer den Bulbus in der gewünschten Richtung fixirt und dadurch z. B. bei Iridectomie einen Assistenten überflüssig macht. Ohne Abbildung schwer zu beschreiben. Erhältlich bei Meyrowitz, New-York. [Schon dagewesen.]

3) **Observations concerning the endothelial lining of the anterior chamber in health and disease,** by Adolf Alt, M. D., St. Louis. (Fortsetzung.)

III. The endothelium covering the anterior surface of the iris.

Im Gegensatz zu fremden und früheren eigenen Beobachtungen findet A. nur in ganz feinen Schnitten, dass die Irisoberfläche nicht von einer gleichmässigen Lage von Endothelzellen bedeckt ist, ähnlich der Membrana Descemeti, sondern dass diese Zellen unregelmässig vertheilt sind, jedoch in alle Winkel und Crypten der Iris hinein zu verfolgen, und nur von einer erkrankten Iris in grösserer Menge abzulösen. Die Zellen zeigen sehr mannigfaltige Form, sie sind flach, meist rund oder etwas verästelt, mit rundem Kern. Sie färben sich nicht so gut wie die anderen Zellen der Irisoberfläche und sind schwer zu unterscheiden wegen ihrer festen Verbindung mit dem darunterliegenden Pigmentlager, die sich nur in pathologischen Verhältnissen lockert; in letzterem Falle wuchert das Endothellager auch oft sehr stark. Zum Theil gelungene Mikrophotogramme erläutern die einschlägigen Verhältnisse.

---

4) **The new medical law of Ohio and its relation to opticians and jewelers,** by L. R. Culbertson, M. D., Zanesville.

Ein neues Gesetz im Staate Ohio verbietet Nichtärzten die Verabreichung einer Medicin oder eines sonstigen Mittels zur Verbesserung körperlicher Schwäche u. s. w. ohne ärztliche Verordnung. Nach Ansicht der dortigen Augenärzte ist es dadurch auch den Optikern, Juweliren u. dergl. verboten, Brillen auf eigene Faust herzugeben. Aus praktischen und örtlichen Gründen meinten zwar Einige, die Presbyopie davon ausnehmen zu müssen. Doch hält C. und Andere es für besser, um die Augen des Publikums vor Schaden zu bewahren, dass alle Patienten ärztliche Verordnung ihrer Gläser haben müssen, und wenn der Patient nicht Arzt und Optiker zugleich bezahlen kann, soll der Arzt selbst die Gläser hergeben.[1]

---

5) **Referate,** darunter u. A.:

a) The formation of the stamp after an enucleation, by Geo F. Suker. (Annals of Ophthalmology and Otology. Vol. IV. Nr. 4.)

Die vier Recti werden möglichst nahe am Bulbus abpräparirt, einstweilen mit Drähten fixirt, nach Entfernung des Bulbus mit einander und der so entstandene Muskelstumpf mit der Conjunctiva zusammengenäht, wodurch das künstliche Auge sehr gut bewegt werden kann.

b) On the preparation of macroscopical eye specimens, by William Campbell Posey, M. D. (Ann. of Ophth. and Otol. 1896. Jan.)

Der in Müller'scher Lösung gut gehärtete ganze Bulbus wird nach Umhüllung mit einem ölgetränkten Seidenstoff in einem Gemisch von Salz und Eis zum Gefrieren gebracht, dann mit einem kräftigen Schnitt in zwei Hälften getheilt. Die zu makroskopischer Untersuchung bestimmte Hälfte wird in häufig zu wechselndem Wasser, später in 5proc. Chloralhydratlösung von der Müller'schen Lösung ausgewaschen, sollte er Neigung zur Schrumpfung haben in Mischungen von Glycerin u. Wasser, erst 1:3, dann 1:2, für 24 Stunden gelegt, und hierauf in folgende sorgfältig bereitete Flüssigkeit: 30 g beste französische Gelatine (Coignet & Co., Paris) wird in feine Stücke zerschnitten, mit 240 g Wasser übergossen und langsam quellen gelassen. Das Weisse zweier

[1] Lächerliche Bevormundung. H.



Eier wird mit deren fein gepulverten Schalen zur besseren Klärung der Flüssigkeit innig gemengt und das Ganze dann zur Gelatine, welche man durch geringe Hitze ganz aufgelöst und mit einigen Tropfen Carbolsäure versetzt hat, in dem Augenblick, wo sie zu kochen anfängt, zugesetzt und mit einem Glasstab umgerührt. Wegen der leichten Austrocknung der Masse muss man sehr Obacht geben, bis dieselbe unten ganz klar, oben hingegen mit Schaum bedeckt ist. Sodann wird durch Flanell filtrirt und die ganz klare Flüssigkeit mit 240 g Glycerin versetzt und innig gemischt. In derselben wird nun in besonderen Glaskästen (Fox Optical Co.) die Bulbushälfte aufbewahrt, wobei darauf zu achten ist, dass keine Luftblasen in der Höhlung derselben sich befinden, derart, dass dieselbe durch ein mit einem Stift durchbohrtes Kartenblatt am Aufsteigen in der das Kästchen nicht ganz füllenden Flüssigkeit verhindert wird.

---

6) Gesellschaftsberichte, Bücheranzeigen u. dgl.

Juli.

1) Two years in a southern eye clinic; with especial reference to diseases of the eye in the negro; 4106 cases arranged in statistical tables, by Henry Dickson Bruns, M. D., New-Orleans.

Die Einzelheiten dieser statistischen Arbeit sind im Original nachzusehen; auch bieten sie wenig Neues. Hervorzuheben wäre das häufige Vorkommen von Iritis bei Negern, wohl in Folge der grossen Verbreitung der Syphilis unter denselben, andererseits die Seltenheit des Trachoms unter ihnen, welches, in New-Orleans überhaupt wenig verbreitet, vorzugsweise bei eingewanderten Italienern, Irländern und Deutschen vorkommt. In Folge ihres indolenten Charakters kommen die Neger häufig erst im schwererkrankten, oft hoffnungslosen Zustande zur Beobachtung.

---

2) Observations concerning the endothelial lining of the anterior chamber in health and disease, by Adolf Alt. (Schluss aus dem Juniheft.)

Unter pathologischen Verhältnissen, z. B. bei Iritis, besonders mit Bildung einer Pupillarmembran, oder bei Ablagerung von Toxinen, Fibrin und Blutkörperchen nach Blutungen in die Vorderkammer, wuchert das Endothel der Iris unter Bildung von Spindelzellen und Bindegewebe, zuweilen in sehr erheblichem Maasse; über dem neugebildeten Bindegewebe kann man oft deutlich das verdickte Endothellager beobachten. Letzteres kann auch proliferiren ohne Bildung von Spindelzellen oder Bindegewebe, z. B. sah Verf. die Wand traumatischer Iriscysten bedeckt mit schichtweise aufeinander gehäuften, regressiver Metamorphose anheimgefallenen, weil sehr schlecht färbbaren Endothelzellen. Bei alten Leuten nach lange vorhergegangener Augenverletzung fand er auf der Oberfläche der völlig atrophischen Iris eine homogene, stark lichtbrechende Substanz, von deren Vorderfläche Zellkörper hervorragten, welche sich sehr schlecht färbten und von ihm als colloider Metamorphose anheimgefallene Endothelzellen aufgefasst wurden.

---

3) Keratitis dentritica, by Frank Allport, M. D., Minneapolis.

Nach genauer Mittheilung der einschlägigen Literatur beschreibt Verf. einen selbst beobachteten Fall, der einen 30jähr., an Gonorrhoe und leichter gonorrhoischen Augenentzündung erkrankten Mann betraf. Im Anschluss an die Heilung

der letzteren bildete sich über der Pupille eine feine, unregelmässige Trübungslinie, aus welcher bald eine schmale Ulceration wurde mit gesunder Basis; zu beiden Seiten bildeten sich punktförmige Trübungen, welche auch bald ulcerirten und mit dem Hauptarm sich verbanden; von hier aus entwickelten sich weitere keulenförmige Ausläufer; Herpes zoster war nie vorhanden. Starker Schmerz und Lichtscheu; Pupille schwer weit zu erhalten; keine Betheiligung seitens der Iris; Allgemeinzustand sehr darniederliegend ohne bestimmte Erkrankungserscheinungen. Bacteriologische Untersuchung verlief negativ. Unter Atropin, heissen Umschlägen, Betupfen mit Alkohol und Borsäure bildete sich nach 6—7 Wochen die Trübung spurlos zurück. Andere Mittel, wie Sublimat, Chlorwasser, Aristol, Jodoform, Formalin, Galvanisirung, Cauterisirung, Argent. nitric. schienen weniger Einfluss zu haben. Auf Grund seiner Beobachtung hält Verf. die Erkrankung für eine hartnäckige, oberflächliche Ulceration der Cornea, die bei geschwächten Personen vorkommt, aber trotz ihrer besonderen Form nicht als eine besondere Erkrankungsart aufzufassen sei.

---

4) **Report of a remarkable case of persistent visual image, caused by monocular neuro-retinitis,** by L. R. Culbertson, M. D., Zanesville.

Patientin litt rechts an einer Neuro-Retinitis auf gichtischer Basis, und zeigte folgende, von Verf. nirgends beschrieben gefundene Erscheinung. Wenn sie eine Person oder eine Zeitung oder sonstigen Gegenstand mit dem rechten Auge betrachtet hatte und dann wegblickte, sah sie das Bild des betreffenden Gegenstandes noch für 5 bis 6 Minuten im Raume. Verf. erklärt dieses Nachbild durch die starke Entzündung der Stäbchen und Zapfen, wodurch sie in stärkeren Reizzustand versetzt werden; möglicher Weise ist die Erscheinung auch bedingt durch stärkere Bildung des Sehpurpurs in Folge des Entzündungsreizes und damit zusammenhängende langsamere Zersetzung desselben durch die Lichtstrahlen.

---

5) **Referate,** darunter u. A.:

A case of acute loss of vision from disease of the ethmoid and sphenoid cavities, by H. F. Hansell, M. D. (The Philadelphia Polyclinic. 1896. 23. Mai.)

17jähriger Jüngling erwachte eines Morgens mit starkem Stirnkopfschmerz und über Nacht eingetretener Erblindung bis auf Lichtschein. Der Augenspiegel zeigt beiderseits Glaskörperstaub, Netzhautödem und periphere Ablösung, blasse Sehnerven und enge Arterien. Es zeigte sich ferner acute eitrige Entzündung der vorderen und hinteren Ethmoidalzellen beiderseits und der linken Sphenoidalzellen. Diese Entzündung wurde bald beseitigt, aber die Erblindung blieb bestehen, die Arterien wurden enger und enger, fast unsichtbar, und die Sehnerven ganz blass. Verf. erklärt den Zusammenhang durch die von der Arteria ophthalmica abzweigende Art. ethmoidalis und durch die in den Sinus cavernosus abfliessenden Venen, welche so die erkrankten Zellen mit dem Chiasma opticum in Verbindung bringen. Dazu ist der Sinus sphenoidalis nur durch eine dünne Knochenplatte von dem darüberliegenden Chiasma getrennt.

August.

1) **Homatropin as a cycloplegic,** by Howard F. Hansell, M. D.

Trotz der bekannten sonstigen Vorzüge des Homatropin als Mydriaticum ist es zur Refractionsbestimmung schlecht zu gebrauchen, da es insbesondere bei jugendlichen Personen die Accommodation nur unvollständig lähmt.



2) A novel[1] way of wearing an artificial eye, by Samuel Theobald, M.D.

Da der Conjunctivalsack zu eng war, trug der aus anderer Ursache zum Arzt kommende junge Mann sein künstliches Auge vor der Lidspalte, ähnlich wie die Monokel getragen werden. Die oberen und unteren Ränder des im Ganzen sehr kleinen Auges waren durch überhängende Falten des Ober- bezw. Unterlides gedeckt und an den Seiten war auch nichts zu sehen.

---

3) Statistical tables (continued) to Dr. Henry Dickson Bruns' article: Two years in a southern eye clinic.

---

4) Gesellschaftsberichte.

September.

1) The racial and geographic distribution of trachoma in the United States of America. (With letters from Dr. J. A. Andrews, Dr. S. C. Ayres, Dr. Henry Dickson Bruns, Dr. P. A. Callan, Dr. F. B. Eaton, Dr. E. E. Holt, Dr. S. Latimer Phillips, Dr. R. L. Randolph, Dr. J. M. Ray, Dr. E. C. Rivers, Dr. S. G. Savage, Dr. W. F. Southard, Dr. J. A. White.) By Swan M. Burnett, M. D., Washington.

Auf dem internationalen medicinischen Congress in Berlin, 1890, wurde die Trachomfrage eingehend besprochen; die angeregte Bildung einer internationalen Untersuchungscommission über die Rassen- und geographische Verbreitung des Trachoms kam aber nicht zu Stande. Chibret in Frankreich stellte jedoch bis zum Mai 1896 eine derartige Sammelforschung in Frankreich an und theilte die Resultate der französischen ophthalmologischen Gesellschaft im Mai 1896 mit, und hatte auch Verf. veranlasst, eine gleiche Forschung in den Vereinigten Staaten anzustellen, deren Resultat in vorliegendem Bericht mitgetheilt wird. Mit nothwendiger Uebergehung der einzelnen Berichte theilen wir das daraus sich ergebende Gesammtergebniss mit. Alle Forscher erkennen die Existenz einer vom Trachom verschiedenen Conjunctivitis follicularis an. Ueber die Pathogenese und die Natur des Contagiums gehen die Ansichten auseinander; da die Krankheit jedoch nicht nur in übervölkerten Städten, sondern auch in spärlich bewohnten ländlichen und gebirgigen Gegenden mit gleicher Virulenz auftreten kann, so schliesst Verf. daraus, dass das Contagium an sich, d. h. der bisher noch nicht genügend sichergestellte Pilz, keine wichtige Rolle in der Entwicklung und Verbreitung der Krankheit spielt. (?) Was den Rasseneinfluss anlangt, so bietet gerade Amerika wegen seiner kosmopolitischen Bevölkerung eine günstige Untersuchungsgelegenheit; die Weissen sind vielfach davon befallen, am meisten Juden, Iren, Italiener; ferner leiden die Chinesen gerade so daran, wie in China; auch die Indianer sind, entgegen anderen Beobachtungen, nicht davon verschont, ebensowenig die reinen eingeborenen Amerikaner, deren Stammbaum nicht weiter zu verfolgen ist; nur allein die Neger sind als immun oder nahezu immun zu betrachten; während 15 Jahre sah Verf. unter 10,000 „farbigen“ Augen nur 6 trachomverdächtige; dabei ist zu berücksichtigen, dass die Neger grösstentheils eng zusammengepfercht in ungesunden Gegenden leben, zu Tuberculose und Scrophulose, auch am Auge, sehr geneigt sind. Die Höhengegenden sind auch nicht immun; so wurden schwere Trachomfälle und -herde beobachtet bis zu 10,000′; auch die nördlichere oder südlichere Lage eines Ortes scheint belanglos; Trachom findet sich nicht nur in dichtbevölkerten Städten, sondern auch auf dem Lande, mit einem Worte die Umgebung scheint

[1] Ist alt. H.

keine wichtige Rolle zu spielen, dagegen die persönliche Geneigtheit zur Erkrankung der wichtigste Factor zu sein; ist diese Prädisposition vorhanden, so sind die hauptsächlichsten Ursachen eines Ausbruches der Erkrankung allerdings zu suchen in ungeeigneter Lebensweise und schlechten hygienischen Verhältnissen.

---

2) **Concerning sub-conjunctival injections of sodium chloride versus mercuric chloride in various ocular diseases, with cases,** by Clarence A. Veasey, M. D., Philadelphia.

Auf Grund mehrerer ausführlich mitgetheilten Beobachtungen von Iritis verschiedener Art, Episcleritis, Keratitis interstitialis und subconjunctivaler Blutung urtheilt Verf., dass subconjunctivale Kochsalz-Injectionen ebenso günstig wirken, wie subconjunctivale Sublimat-Injectionen; letztere wirken eben nicht durch das Quecksilber als solches, sondern wahrscheinlich durch Anregung der Lymphcirculation; Kochsalz-Einspritzungen sind von grösstem Werth bei Iritis, namentlich durch ihre schmerzstillende Wirkung; sie machen weniger Störung als solche von Sublimat, auch machen sie nie Adhäsionen zwischen Sclera und Conjunctiva, wie letztere thun; schliesslich befördern sie sehr die Aufsaugung subconjunctivaler Blutungen.

---

3) **Statistische Tafeln** zu dem schon früher erschienenen und besprochenen Artikel von H. D. Bruns.

October.

1) **The correction of anisometropia,** by Edward Jackson, M. D., Philadelphia.

Bespricht die Gesichtspunkte bei der Verordnung von Brillengläsern für Augen von ungleichem Brechzustand; zu kurzem Referat nicht geeignet. Im Allgemeinen wird bei grösserem Unterschied im Brechzustand durch volle Correction beider Augen kein befriedigendes Resultat erzielt, dagegen oft bei geringerem ein bis dahin nicht benütztes Auge zum Sehact mit herangezogen; doch entscheidet vielfach nicht die gewöhnliche Sehprüfung, sondern erst die praktische Probe, indem man mit den entsprechenden Gläsern die gewöhnlich vom Patienten verrichteten Arbeiten vollbringen lässt.

---

2) **A case of rupture of the ligamentum pectinatum (cyclodialysis), Iridodialysis and dislocation of the lens due to contusion,** by Adolf Alt, M. D., St. Louis.

Die anatomische Untersuchung des wegen schmerzhaften Secundärglaucoms entfernten Auges ergab das obige seltsame, von Verf. nirgends bisher beschrieben gefundene Bild einer Irido- und Cyclodialysis, Zerreissung des Ligamentum pectinatum durch stumpfe Gewalt; ein Holzstück war gegen das Auge geflogen.

Es folgen **Referate** und **Gesellschaftsberichte.**

November.

1) **Xanthelasma tuberosum or molluscum contagiosum?** By Adolf Alt, M. D., St. Louis.

Aus der eigenen Untersuchung von Präparaten von Xanthelasma tuberosum palpebrarum, die grossentheils schon früher veröffentlicht wurden, und anderen von Dr. Mütze in Marburg beschriebenen von Molluscum contagiosum der Lider

ersieht Verf., dass die beiden klinisch verschiedenen Krankheiten das gleiche anatomische Bild geben, nämlich von Bindegewebszügen eingeschlossene Haufen fettig degenerirter Epithelzellen; im Centrum der Zellcomplexe ist die Verfettung stärker als an der Peripherie. Doch hält Verf. noch weitere Untersuchungen für nothwendig.

---

2) **Defective coquille glasses. — A frequent cause of additional irritation to weak and inflamed eyes,** by S. D. Risley, M. D., Philadelphia. Schon referirt. (S. Ophthalm. Section of the College of Phys., Philadelphia.)

---

3) **An improved skiaskope,** by J. Ellis Jennings, M. D., St. Louis.

Das verbesserte Skiaskop soll Zeit ersparen beim Prüfen dadurch, dass eine grosse Anzahl von Linsen nach Art der Refractionsaugenspiegel gefasst sind und so mittelst besonderer Einrichtung bequem am Auge des Patienten vorübergeführt werden können, während der Arzt leicht die jeweilig vor dem Auge befindliche Linse an einer Scheibe ablesen kann. Nähere Beschreibung ohne Abbildung nicht möglich. — Zu haben bei Elgas, Eggert und Thursby, Opticians, 520 Olive Street, St. Louis, Mo.

---

4) **Clinical memoranda,** by J. Ellis Jennigs, M. D.

a) A case of subhyaloid(?) retinal haemorrhages.

Die 27jährige, sonst gesunde Negerin bekam plötzlich nach ehelichem Verkehr Sehstörung, indem sie vor dem rechten Auge einen rothen Nebel sah. S L $^1/_1$, R $^5/_{60}$. Kein centrales, aber einige paracentrale Farbenscotome. Der Augenspiegel zeigt bewegliche Glaskörpertrübungen, um den gelben Fleck nahezu einen völligen, ziemlich weiten Kreis von Blutungen, nach unten zu eine grosse, entsprechend dem Verlauf der Vena temporalis inferior, welche die Gefässe bedeckt und zwischen Membrana limitans interna und hyaloidea zu liegen scheint.

b) Coloboma of iris and choroid.

c) Will atropine produce a convulsion in an epileptic? By James Thorington, M. D., Philadelphia.

Das 8jährige, an Epilepsie leidende Mädchen bekam nach Atropin-Einträufelung behufs Refractionsbestimmung einen leichten Anfall; doch glaubt Verf. nur an ein zufälliges Zusammentreffen, zumal er in der Literatur keinen Fall gefunden, in welchem Atropin einen epileptischen Anfall verursacht hätte.

Es folgen **Referate** und **Gesellschaftberichte.** Neuburger.

XIV. Journal of Eye, Ear and Throat Diseases. Vol. I. Nr. 1. 1896. April.

1) **A case of ophthalmoplegia externa,** by Hiram Woods, M. D.

72jähriger Mann, R mit grossem centralen absoluten Scotom in Folge von Chorioïditis, L mit Resten von Iritis und Hornhautgeschwüren. Vor 35 Jahren hatte er ganz gut gesehen, so dass er als Soldat eingereiht wurde nach ärztlicher Untersuchung; bald darauf wurde er laut ärztlichem Zeugniss wegen Ptosis beiderseits entlassen. Der Zustand verschlimmerte sich, so dass R eine Hautfalte entfernt werden musste vor 29 Jahren; bis vor einem Jahre gebrauchte er nur das rechte Auge; dann erblindete dieses, und er musste sich das bisher nicht benützte linke Auge operiren lassen (Dr. Chisolm), wodurch auch dessen Lidspalte erweitert wurde. Auch die anderen äusseren Augenmuskeln sind

sämmtlich nahezu völlig gelähmt, so dass beide Augen fast fixirt sind; auch der rechte Orbicularis oculi zuckt fast fortwährend; derselbe sowie der linke sind auch geschwächt, so dass die Augen nicht fest geschlossen werden können. Die Pupillarreaction dagegen und die Accommodation sind vollständig intact. Es besteht seit kurzer Zeit auch leichte Ataxie in der Hand- und Fussmuskulatur. Es handelt sich hier um fortschreitende Kernlähmung; doch ist die Anamnese und deshalb auch die Pathogenese unklar; sonstige Krankheitserscheinungen, sowie Syphilis sind nicht festgestellt. Die Schwäche der Orbiculares spricht für Mendel's Anschauung, dass deren Nerven vom Kerne des 3. und 4. Gehirnnerven entsprängen; der sonstige Facialis war ganz intact.

2) **Burn of entire surface of the cornea. Recovery**, by Geo. A. Fleming, M. D., Baltimore.

Verbrennung durch ein abgesprungenes rothglühendes Eisenstück. Die Prognose schien sehr bedenklich, da die ganze Cornea grau aussah. Cocaïn-Atropin gegen den Schmerz, antiseptischer Verband. Am nächsten Tage spiegelte die Cornea wieder vollständig, da die tieferen Schichten nicht, wie es ursprünglich ausgesehen hatte, auch verbrannt waren, sondern nur das Epithel. Glatte Heilung. Wichtig ist auch, dass der Fall schon 1 Stunde nach der Verletzung in ärztliche Behandlung kam.[1]

Nr. 2. Juli.

1) **Testing of eyes in the public schools of Baltimore**, by Herbert Harlan, M. D., and Hiram Woods, M. D.

Die Lehrer werden von Augenärzten unterwiesen, Sehprüfungen selbstständig vorzunehmen. Jedes Kind bekommt eine Bescheinigung über seine Sehschärfe; in dieselbe werden auch die Resultate der alljährlich in der jeweilig nächst höheren Klasse vorgenommenen Sehprüfung eingetragen, so dass eine Uebersicht gegeben ist über eine etwaige Zu- oder Abnahme der Sehkraft der einzelnen Schüler während des achtjährigen Schulbesuches. Ist die Sehschärfe unter einer gewissen Grenze, sind Kopfschmerzen oder sonstige Störungen vorhanden, so erhalten die Eltern eine Anweisung, das Kind augenärztlich untersuchen zu lassen. Durch diese ausgedehnten Untersuchungen lassen sich auch etwaige Einflüsse schlecht beleuchteter oder ventilirter Schulzimmer auf die Sehschärfe nachweisen. Von 53,333 Zöglingen besassen etwas über 43 % S beiderseits $= {}^{20}/_{20}$, 39 % $= {}^{20}/_{30}$ auf dem besseren Auge, 15 % zwischen ${}^{20}/_{30}$ und ${}^{20}/_{200}$, und 303 oder 0,56 % hatten $< {}^{20}/_{200}$ auf dem besseren Auge. Der niederste Procentsatz normaler Augen, 35 %, wurde in der untersten Klasse, der höchste, 56 %, in der obersten Klasse beobachtet, wofür u. A. das bessere Lesevermögen der höheren Klassen zur Erklärung herbeigezogen wird. Die erst einmal vorgenommenen Prüfungen dürften, wenn die Ergebnisse einer Reihe von Jahren vorliegen, trotzdem sie im Wesentlichen von Laien angestellt werden, ziemlichen Werth besitzen.

2) **A case of sympathetic ophthalmia**, by E. C. Rivers, M. D., Denver.

Achtjähriger Knabe mit Zündhütchenverletzung, keine besonderen Reizerscheinungen, deshalb zuwartende Behandlung. Vier Monate später zufallsfreie Entfernung des nach Aufsaugung des Wundstares sichtbar gewordenen, direct

[1] Nicht selten. Nach Cocaïn-Einträufelung ist die graue Auflagerung sofort abzuwischen. H.



hinter der Iris befindlichen, durch Entzündungsvorgänge an seinem Platz fixirten Kupfersplitters. Reizlose Heilung — aber das Auge war ohne Lichtschein. Erst nach weiteren 4 Monaten entstand auf dem bis dahin angeblich stets normalen guten Auge Iritis, die trotz sofortiger Enucleation des verletzten, auch jetzt noch entzündungsfreien Auges, Schmierkur, Atropin u. s. w. unaufhaltsam zur Erblindung und Phthisis bulbi führte.

---

3) **Miscellaneous eye cases with remarks,** by E. F. Parker, M. D., Charleston.

Rheumatic scleral-staphyloma. — Hysterische Erblindung bei einer 18jähr. Negerin, einseitig, Heilung. — Schlag mit Bierglas gegen das Auge, Erblindung; keine Verletzung sichtbar, wahrscheinlich Orbitalblutung, nach Aufsaugung derselben Wiederherstellung des Sehvermögens. — Astigmatic asthenopia of unusual severity in a child. Achtjähriges Kind mit häufigen starken Kopfschmerzen, Thränenfluss und Lichtscheu. S beiderseits $^{15}/_{20}$. Refractionsbestimmung ergab R Ast. hyp. 1,5 D, L Hyp. 1 D. Nach Tragen entsprechender Gläser Verschwinden aller Symptome.

---

4) **A contribution to the question of removal of the lens in myopia,** by Herbert Harlan, M. D.

32jähriger Arbeiter erlitt durch Verletzung eine Luxation der Linse in die Vorderkammer. Entfernung derselben. Vorher hatte Myopie — 13 D bestanden. Jetzt hat er mit + 3,5 D und entsprechenden Cyl. darüber S = $^{15}/_{40}$. — 45jährige Nonne, hatte mit 13 Jahren einen Schlag gegen das linke Auge erhalten. Von jeher stark kurzsichtig. R war S allmählich sehr schlecht geworden, excessive Myopie und Chorioidalatrophie. L Fundus gut, Aphakie (wahrscheinlich seiner Zeit traumatische Cataract und folgende Aufsaugung derselben). S L $^{25}/_{50}$, mit + 5 D liest sie sehr gut.

---

5) **Luxatio lentis (spontaneous),** by Ch. W. Hartwig, M. D.

53jähriger Böttcher. Vor ca. 20 Jahren über Nacht plötzlich Schlechtsehen R, ohne nachweisbare Ursache. Die Untersuchung zeigt die getrübte Linse am Boden des Glaskörpers. Mit + 15 D wird feinste Schrift gelesen. Glaskörpertrübungen beiderseits.

October.

1) **Affections of the eye and normal menstruation,** by Harry Friedenwald, M. D., Baltimore.

Augenstörungen, abhängig von normaler oder abnormaler Menstruation sind zahlreich beschrieben, wenn auch der Zusammenhang zwischen den physiologischen Zuständen bei der Menstruation und den pathologischen am Auge noch nicht erklärt ist. In Anbetracht der grossen Zahl der normal menstruirenden Frauen sind allerdings die mitgetheilten Augenstörungen verschwindend klein. Verf. liefert einige Beiträge eigener Beobachtung. Herpes der Conjunctiva und Cornea wurde schon beobachtet von Landesberg, Ransohoff und Stülp, ein ähnlicher Fall auch von Decker; Verf. sah bei einem sonst gesunden 16jährigen und einem 13jährigen Mädchen mehrere Male regelmässig mit der normal verlaufenden Menstruation die dem Herpes sehr ähnliche Keratitis punctata superficialis (Fuchs) auftreten, so dass ein ursächlicher Zusammenhang nicht von der Hand gewiesen werden kann. Wiederkehrende

Conjunctivitis ist nur einmal von Müller beschrieben; Verf. sah bei einer 25jährigen, gesunden, normal menstruirenden Negerin während 6 Monate regelmässig während der Periode eintretende und nach einigen Tagen wieder verschwindende leichte Conjunctivitis. Iritis sah Verf. bei einer 41jährigen in leichtem Grade auftreten auf dem rechten, schon früher häufig erkrankten Auge mehrere Monate regelmässig während der Menses und bald wieder schwindend; der von Simi beobachtete Fall ist ganz anders; der vorliegende Fall illustrirt die Wirkung der Menstruation auf ein vorher schon erkranktes oder zu Erkrankung geneigtes Auge. Glaskörperblutungen sind zahlreich beobachtet worden; Verf. sah bei zwei jungen Frauen mit wiederkehrenden Glaskörperblutungen regelmässig zu Beginn oder im frühen Stadium der Menses frische Blutungen auftreten, wohl durch den allgemein erhöhten Blutdruck veranlasst.

---

2) **Some bacteriological experiments bearing upon the sterilization of instruments used in cataract extraction,** by Samuel Theobald, M. D., Baltimore.

Da Augeninstrumente durch Kochen sehr (?) leiden, hat Verf. nach dem Vorgang von Knapp schon längere Zeit seine Instrumente in kochendem Wasser nur abgewaschen mittelst sterilem Wattebausch, wobei auch auf Schonung der Schneide gesehen wurde. Um die Brauchbarkeit dieser Methode zu erhärten, hat er zusammen mit Dr. Berwick B. Lanier im Laboratorium des Johns Hopkins Hospital bakteriologische Untersuchungen angestellt. Star-Messer, Irispincette und Cystitom wurden mit Staphylokokken und Streptokokken inficirt, und erwiesen sich nach obiger Methode behandelt als steril. Ein derart behandeltes Star-Messer wurde 8 Minuten in der Luft des Laboratoriums liegen gelassen, erwies sich aber trotzdem noch als steril; eine daneben befindliche offene Petri'sche Schale ergab auch nur eine Luftbakteriencolonie. Dagegen genügte es nicht, die inficirten Instrumente in abgekochtem lauem Wasser oder unter dem Wasserhahn abzuwaschen; wenn man jedoch die inficirten Instrumente nicht wie gewöhnlich mit einem mittelst Pincette gehaltenen Wattebausch, sondern mit einem solchen zwischen Daumen und Zeigefinger energisch unter dem Wasserhahn abwusch, wurden sie auch steril. Jedenfalls geht daraus hervor, dass ein kurzes Abwaschen in kochendem Wasser, wobei die Schneide wenig leidet, zur Sterilisirung genügt. [Kochen ist besser.] **Neuburger.**

XV. Annals of Ophthalmology and Otology. 1896. April.

1) **The shadow and certain conditions of accuracy in skiaskopy,** by Edward Jackson.

Enthält eine Polemik gegen Dr. Carl Weiland's Artikel in den Med. News.

---

2) **Acquired Amblyopia,** by Matthias L. Foster.

Verf. beobachtete bei einem jungen Manne von 20 Jahren innerhalb eines halben Jahres eine Herabsetzung der normalen Sehschärfe auf $^{20}/_{50}$, ohne dass ein Scotom oder sonst ein materieller Befund nachweisbar war. Der Zustand besserte sich erst nach wenigen Monaten ganz wenig. Verf. erklärt ihn sich als eine moleculare Störung in den Nervenelementen der Fovea.



3) **Plastic cyclitis, with localized exudation, occurring in early secondary syphilis, and resembling gumma of the ciliary body**, by Edward C. Ellett.

---

4) **Functional nervous affections arising from optical defects**, by Dr. A. W. Elmer.

Verf. weiss von vier Wunderfällen zu berichten, in den Pat. von choreatischen und epileptiformen Anfällen oder geistigen Störungen, die an Wahnsinn grenzten, und andren nervösen Functionsanomalien geheilt wurden, als man ihre Refractionsfehler corrigirte.

---

5) **A case exhibiting bilateral palsy of the superior rectus muscle, the iris and ciliary muscle with loss of power of convergence**, by Frank H. Esdall.

Was der Fall des 52jährigen Pat. darbot, sagt die Ueberschrift. Die Lähmungserscheinungen bildeten sich nach einem Unfalle aus, wie eine traumatische Neurosis. Verf. sucht sich die Störungen nach dem Kahler und Pick'schen Schema zurechtzulegen. Da aber die Reihenfolge der Kerne in demselben sich nicht mit seinem Falle deckt, schlägt er allen Ernstes vor, das Schema nach seiner Einzelbeobachtung zu modificiren.

---

6) **A new method of treating pterygium**, by Anton Coe.

Verf. hat sich überzeugt, dass der Sitz des Krankheitsprocesses beim Flügelfell in dessen Apex zu suchen ist, und die neugebildeten Gefässe nur zu seiner Ernährung dienen. Mit der kaustischen Zerstörung der Spitze bildet sich das ganze Pterygium zurück. Zwei Fälle haben ihn das zu seiner eigenen Ueberraschung gelehrt.

---

7) **An adjustable lamp or light-screen, especially adapted to the shadow test** (Illustrated), by M. W. Zimmermann.

---

8) **A case of pigmentation of the Cornea**, by Carey A. Wood.

Der Fall des Verf. betraf einen 56jährigen Kranken und bot das typische Bild dieser seltenen Erscheinung, welche in der Regel nur bei glaucomatösen Augen mit dauernder Drucksteigerung beobachtet wird, nach einer Blutung in die Vorderkammer. Während im Centrum der Hornhaut sich eine bräunliche, rauchige oder andere Entfärbung zeigt, wird die Pigmentirung am Limbus corneae und anderen Partien des vorderen Augapfelsegments wahrgenommen.

---

9) **Direct massage as an aid in the treatment of certain hyperplasiae of the anterior ocular segment**, by H. Mc. J. Morton.

Verf. hat sich ein besonderes Spatelinstrument construirt, mit welchem er eine wirksame Massage der vorderen Augapfeloberfläche, namentlich bei chronisch entzündlichen Zuständen der Cornea und Sclera leisten kann. Das Instrument stellt einen kleinen abgerundeten Spatel dar, welcher von drei Rillen gekreuzt wird, zwischen welchen die einzureibende Salbe (Cocaïn-Gelbe Salbe) suspendirt ist. Die Hornhaut wird dadurch bei der Massage in Falten gedrückt.

---

10) Experiments with the Roentgen rays on the eye, by Dr. F. C. Harnisch.

Die Durchleuchtbarkeit der einzelnen Membranen am Auge stellt sich nach den Versuchen des Verf. mit Röntgenstrahlen folgendermaassen: Am leichtesten durchgängig ist die Linsenkapsel, dann folgen der Reihe nach Ader- und Netzhaut, die Sclera, die Cornea, der Glaskörper und endlich die Linse. Die durch die Sclera bestrahlte Retina zeigt keine Perception für die X-Strahlen.

---

11) A few cases from my record, by H. Mc. J. Morton.

Klinische Casuistik, darunter ein Pseudo-Erysipel nach Atropineinträufelung, ein durch Orbicularisdehnung geheilter Blepharospasmus, die Ueberlegenheit des Atropins gegenüber dem Homatropin bei einer Refractionsbestimmung.

---

12) A new eye model for use in ophthalmoscopy and skiaskopy, by Clarence A. Veary. (Illustrated.)

Es folgen **Auszüge** aus der fremdländischen Literatur.

Peltesohn.

Juli.

1) Panophthalmitis: Orbital cellulitis and subdiaphragmatic abscess. Autopsy. A possible case of Metastasis, by Ch. St. Bull, M. D. New-York.

---

2) Trachoma; a report, by J. W. Bullard, M. D., Pawnee City.

---

3) Keratitis interstitialis annularis, by H. Moulton, M. D. Fort Smith.

Der 67jährige, häufig an rheumatischen Anfällen leidende Pat. kam mit starkgereiztem rechtem Auge, das im Hornhautparenchym einen 1—2 mm breiten dichten Trübungsring zeigte, der ca. $^2/_3$ der Hornhautfläche umgab; seine Oberfläche war leicht rauh. Die Hornhaut zwischen diesem Ring und dem Limbus war klar. Unter Pilocarpin und Borwasser und Salicyl und Chinin innerlich verschwanden Schmerz und Rötung. Gleichzeitig bestehendes Heufieber wurde durch Elektrocaustik und Nasenspülungen bekämpft. Der Trübungsring bestand indessen noch lange. Verf. fand nur zwei gleiche Mittheilungen (Vossius, Pfister) in der Literatur.

---

4) The outlines of plastic lid surgery, by F. C. Hotz, M. D., Chicago.

En- und Ectropionoperationen werden an der Hand von Abbildungen besprochen.

---

5) Paresis of ocular muscles, preceding visible septic infection of tonsils from which it originated, by Gustav Fütterer, M. D., Chicago.

Allmählich einsetzende Augenmuskellähmung bis zur vollkommenen Paralyse des rechten Oculomotorius und theilweisen des linken Abducens ansteigend, sowie beiderseitige Neuritis optica, bei einem 42jährigen Mann werden vom Verf. auf eine Infection durch eine in mehreren Fieberanfällen auftretende Tonsillitis mit eitrigem Belag, ohne Diphtheriebacillen zurückgeführt. Es trat völlige Heilung ein.



6) **Case of double persistent hyaloid artery**, by J. A. White, M. D., Richmond.

Verf. konnte in der Literatur nur einen einzigen Fall finden von beiderseitigem Hyaloidea persistens, weshalb er den von ihm beobachteten auch veröffentlicht.

---

7) **The prismatic perimeter**, by Joseph E. Willets, M. D., Pittsburg.

Nachdem Verf. viele, zum Theil berechtigte Vorwürfe gegen die bis jetzt gebräuchlichen im grossen Ganzen übereinstimmenden Perimetermodelle vorgebracht, und u. A. auch zurückgewiesen, dass in der That die nasale Einschränkung des normalen Gesichtsfeldes durch den angeblich physiologischen Umstand hervorgebracht sei, dass der lichtempfindliche Netzhauttheil temporal früher endige als nasal, giebt er eine neue Methode an, das Gesichtsfeld zu bestimmen, welche in der That manches Gute zu haben scheint. Vor das zu untersuchende Auge wird horizontal ein kegelförmiges Hexagon gehalten von Flintglas mit einem Index von 1,584 hergestellt, dessen Seiten so geschrägt sind, dass die parallel zur horizontalen Gesichtstinie einfallenden Strahlen einen Einfallswinkel von 73° 40′ haben, dadurch entstehen auf der Netzhaut 6 Bilder der Lichtquelle, welche einen gleichmässigen Abstand vom Netzhautcentrum haben und nach aussen auf das Gesichtsfeldschema projicirt in 6 verschiedenen Meridianen, je 70° vom Fixierpunkt entfernt sind. Temporal zeigt so das Gesichtsfeld allerdings eine Einschränkung von 90 auf 70°, aber nasal, sowie nasal oben und unten, sowie oben eine Ausdehnung. Durch Herstellung verschieden abgestufter Hexagone mit Einfallswinkeln von 69° 21′, 63° 13′ u. s. w. kann man das Gesichtsfeld prüfen auf 60°, 50° u. s. w. in Abstand von je 10° bis auf 10° herein, falls sich irgendwo ein Ausfall zeigt, indem man das nächst schwächere Prisma nimmt. Den Gesichtsfeldausfall nur in einem Quadranten kann man dadurch finden, dass Pat. statt 6 nur 5 oder 4 oder weniger Lichter zieht. Auf Farben- und Formsinn kann auch gleich geprüft werden, da ja als Prüfungsobject ein weisses Licht dient, in Folge der Farbenzerstreuung durch das Prisma. Die weiteren Einzelheiten, welche ohne Abbildung auch nicht verständlich sind, müssen im Original nachgesehen werden, sowie die vom Verf. vorgebrachten Nachtheile der bisherigen und die Vorteile seiner Methode. Namentlich in der scharfen Verurtheilung des Perimeters als unwissenschaftlich und unpraktisch und der damit gewonnenen Resultate als wertlos und bedeutungslos, ist Verf. entschieden zu weit gegangen, und der Einwand, dass grosse Aufmerksamkeit des Patienten erforderlich ist, gilt nicht minder doch auch für seine Methode. Auch dürften kleinere paracentrale Scotome schwer damit nachzuweisen sein. [Vf. ist auf einem Holzweg. J. G. wird zu wenig perimetrirt. H.]

---

8) **The discrepancy between the astigmatism as shown by Javal's ophthalmometer and total astigmatism by trial lenses**, by Charles H. Williams, M. D., Boston.

Der mit Javal's Ophthalmometer gefundene Astigmatismus bei 100 Pat. wich in den meisten Fällen von dem mit den Probegläsern gefundenen ab; die Stellung der Achse und die Refraction waren gleich in 36 %; die Achse stimmte, aber die Refraction nicht in 13 %, umgekehrt in 18 %, Achse und Refraction stimmten nicht in 7 %, Astigmatismus wurde gefunden, aber kein Glas angenommen vor beiden Augen in 13, vor einem Auge in 9 %, umgekehrt kein As gefunden, aber Gläser angenommen in 4 %. (Besonders gut sind diese Resultate gerade nicht. Ref.)



9) **A case of thrombosis of the central retinal vein,** by T. A. Woodruff, M. D., Chicago.

10) **A case of urticaria of the conjunctiva,** by S. M. Stocker, M. D., Chicago.

Zeitweises vorübergehendes Brennen und Thränen in den Augen mit Congestion der Conjunctiva, fleckenweiser Röthung der Wangen und Stirne nach Erdbeergenuss bei einem 16jährigen, sonst gesunden Mädchen werden vom Verf. als Urticaria der Conjunctiva mitgetheilt.

11) **Three cases of skin grafting in the orbit,** by Chas. H. Baker, M. D., Bay City.

Transplantationen nach Thiersch aus dem Vorderarm auf Wunden der Augapfel- und Lidbindehaut nach Entfernung von Verwachsungen oder Geschwülsten erfolgreich.

12) **An apparatus designed to determine convergence and accommodation without prisms,** by W. F. Louthard, M. D., San Francisco.

Ein Schirm mit einem Spalt in der Mitte, der vergrössert und verkleinert werden kann, wird zwischen dem zu Untersuchenden und den 2 zur Prüfung nötigen Lichtern aufgestellt; je nach der Entfernung dieser beiden von einander, der Entfernung des Schirmes von den Augen und der Weite des in ihm befindlichen Spaltes, durch welchen die Augen nach den Lichtern sehen sollen, so dass für den Untersuchten noch der Eindruck nur eines gesehenen Lichtes sich geltend macht, kann man die Kraft der Accommodation und Convergenz der Augen finden; die weiteren Einzelheiten sind ohne die im Original enthaltenen Zeichnungen nicht weiter auszuführen.

13) **A case of acquired regular corneal astigmatism,** by F. L. Henderson, M. D., St. Louis.

29jähriger Mann, der Marine angehörig, der seit 12 Jahren bei der jährlich vorgenommenen Sehprüfung stets vorzüglich gesehen, bemerkt plötzlich eine starke Herabsetzung der S links, die durch — cyl. 1,75 wieder = 1 wird. Verf. erklärt diesen erworbenen Astigmatismus — nur wenig Fälle derart sind veröffentlicht und werden vom Verf. citirt — durch die anstrengende Beschäftigung des Pat., der 6 Monate lang Küstenvermessungen vorzunehmen hatte, wobei er das linke Auge stets zudrücken musste; dies stimmt auch mit der Axe des Astigmatismus, 105°, welche mit der stärksten Drucklinie des Orbicularis zusammenfällt; auch scheint die Cornea etwas nachgiebig gewesen zu sein, da sich auch R Myopie 0,5 D entwickelt hatte.

14) **An eye speculum with fixation-forceps attachment,** by Russell Murdoch, M. D., Baltimore.

Zu einem schon früher von ihm angegebenen Sperrer hat Verf. eine kleine Fixationspincette construirt, welche selbstthätig functionirend am Sperrer befestigt werden kann. Verf. gebraucht sie nur zur Iridectomie. (Zu haben bei Chas. Neuhaus, 510 Eutaw Street, Baltimore.) [Schon dagewesen, von Maklakoff.]



15) **Removal of a splinter of steel from the Vitreous chamber with an improvised magnet**, by L. M. Willard, Wausan.

Obwohl das Auge reizlos war, S = $^{20}/_{20}$ und der einige Tage zuvor hineingeflogene Splitter in der Netzhaut unten innen von der Papille, ohne besondere Reizerscheinungen in der Netzhaut oder im Glaskörper zu machen, liegend zu sehen war und obwohl W. keinen Magneten hatte, machte er doch die Magnetoperation mittelst eines aus einer Feile und einem Dynamo einer elektrischen Bahn improvisirten Magneten, der auch bei der aseptisch und unter Controlle des Augenspiegels gemachten Operation den Splitter entfernte. Wegen heftiger Iridocyclitis musste das Auge nach einigen Tagen entfernt werden. (!)[1]

16) **Coloboma of the optic nerve and retina with persistent opaque nerve fibers**, by H. V. Würdemann, M. D., Milwaukee.

Entsprechend dem Colobom und den markhaltigen Fasern Herabsetzung der S mit Einengung des Gesichtsfeldes und centralem Scotom.

17) **An improved bifocal lens**, by W. F. Southard, M. D., San Francisco.

Bifocale Linsen für Presbyopen, bei welchen das Leseglas unten innen auf das Fernglas gekittet ist. (S. Abbildg. — Zu beziehen von Henry Kahn und Co., San Franc.)

18) **An instrument to facilitate the retinoscopic determination of ametropia**, by Francis M. Perkins, M. D., and Thomas W. Tait, M. D., Philadelphia.

Retinoscop, bei welchem eine grosse Reihe von Gläsern, auch cylindrische, mittelst gefasster Scheiben bequem vor dem Auge des Untersuchten vorbeigeführt werden können. Ohne Abbildung nicht weiter zu beschreiben. (Zu haben bei S. Murset u. Son, 830 Race St., Philadelphia).

19) **A number of lens cases illustrating heredity**, by H. S. Miles, Bridgeport.

Angeborene Linsenluxation bei einer Mutter und 6 Kindern (3 Söhnen und 3 Töchtern); die 2 anderen Kinder, sowie der Vater hatten normale Augen, angeblich auch die Vorfahren väterlicher- und auch mütterlicherseits.

October.

1) **Cyst of the right optic disc, choroiditis, macular hemorrhage**, by S. D. Risley, M. D., Philadelphia.

Bemerkenswerth an diesem Falle, der eine 38jährige betrifft, ist die Cyste am Sehnerven, ein sehr seltenes Vorkommniss, vielleicht in Zusammenhang stehend mit Resten der Arteria hyaloidea, keinesfall mit der anderweitigen Erkrankung des Auges, die übrigens auch am anderen Auge vorhanden ist. Die Cyste ist ungefähr $^{2}/_{5}$ Pa gross, leicht grünlich durchscheinend, ca. 2 mm hervorragend. Eine farbige Abbildung, von Frl. Marg. Washington verfertigt, liegt bei.

2) **Reading with defective vision**, by Karl Koller, M. D., New York.

Nach Beschreibung verschiedener optischer Hülfsmittel, wie gewöhnlicher Lupen: Bruecke-Chevalier's Loupe, Steinheil's Conus, um Pat. mit

[1] Es ist unzweckmässig zu improvisiren (Hirschberg, Arch. f. O. XXXVI, 3) und unter dem Augenspiegel zu operiren. H.



dauernd herabgesetzter S das Lesen zu ermöglichen, teilt Verf. eine von ihm angegebene Methode mit, die er mehrfach schon erfolgreich angewendet hat. Um das lästige nahe Herannehmen der Schrift ans Auge zu verhüten, lässt er die Vergrösserungslinse in ein eine 5 cm lange, innen und aussen geschwärzte Aluminiumröhre fassen, welche in das Brillengestell eingesetzt wird; vor das andere Auge kommt eine schwarze Blende (zu haben bei E. B. Meyrowitz, New York).

3) **Some of the inefficiences of the methods ordinarly employed by railway surgeons for the detection of subnormal color-perception (color-blindness)**, by Charles A. Oliver, M. D., Philadelphia.

Bespricht einige Missstände bei der Farbensinnprüfung der Eisenbahnbediensteten, ohne Neues zu bringen. Die Prüfungen sollen möglichst den in der Wirklichkeit gestellten Anforderungen entsprechen, auch leichte Mängel schon die Abweisung des Candidaten herbeiführen und regelmässige Wiederholungen der Prüfung eingeführt werden.

4) **The management of glaucoma; chronic simple glaucoma (chronic interstitial ophthalmitis)**, by Stephen Olin Richey, M. D., Washington.

Da das Glaucom meist nur verursacht sei durch eine anderweitige innere Erkrankung und die Drucksteigerung nur ein Symptom der Krankheit sei, so müsse vor Allem allgemeine medicamentöse Therapie Platz greifen. Heisse Bäder, Regelung der Diät, Miotica, Massage des Auges, innerlich Salicylsäure, Ammonium, Taraxacum, Arsenik, Calomel.

5) **The use of the electro-magnet in ophthalmic surgery with some illustrative cases**, by F. Buller, M. D., Montreal.

6 Fälle von Eisensplitterverletzungen, 1 mal sass der Splitter in der Sclera, 1 mal in der Vorderkammer, 4 mal im Glaskörper. Entfernung mit Bradford's Magnet unter Cocaïn, 4 mal erfolgreich; über S und späteres Schicksal ist nichts erwähnt; 1 mal Evisceratio bulbi, da der nicht sichtbar gewesene Splitter nicht kam, wegen Iridocyclitis.

6) **A case of peculiar congenital growth at the inner canthus**, by Alvin A. Hubbell, M. D., Buffalo.

Angeborene Geschwulst am inneren Augenwinkel, von der Carunkel ausgehend, theils mit dem Auge verwachsen (innen-unten), 1″ ca. im Durchmesser, gestielt, bei einem 3 monatlichen Knaben. Zufallsfreie Entfernung; der Stiel war stellenweise von Knochen durchsetzt, die Geschwulst bestand hauptsächlich aus Fettgewebe. In der Literatur fand Verf. keinen ähnlichen Fall.

7) **Lenses for the binocular examination of the eye by oblique illumination**, by Edward Jackson, D. M., Philadelphia.

Um bei seitlicher Beleuchtung und Loupenvergrösserung den Vorteil des binocularen Sehens zu haben, liess Verf. in Verbesserung einer früheren Veröffentlichung von Wall und Ochs ein neueres, brauchbares Instrument herstellen. 2 Röhren convergiren in einem Winkel von ungefähr 40°; am convergirenden Ende befindet sich eine Linse von gewünschter Stärke, gewöhnlich 20—40 D mit verschieden gekrümmten Flächen, 6 : 1, die mehr convexe nach innen, um

die sphärische Aberration auf ein Minimum zu beschränken; am anderen Ende der Röhren befindet sich je ein Prisma von ca. 20°, deren Grundflächen einander zugekehrt sind.

8) **A case of double choked Disc, caused by a cyst, involving the right frontal lobe of the brain, with Autopsy,** by Howard F. Hansell, M. D., Philadelphia.

Doppelseitige Stauungspapille, allmähhich zur Erblindung führend. Als Ursache ergab die Autopsie eine Cyste des rechten Stirnlappens. Beide Sehnervenscheiden colossal ausgedehnt, pyramidenförmig, mit der Spitze am Bulbus, mit dem Sehnerven fibrillär verbunden; Bindegewebsneubildung und Rundzelleninfiltration im Epi-, Peri- und Endoneurium; Degeneration der Nervenfasern; Verdickung der Blutgefässwände, theilweise mit Rundzellenanhäufungen umgeben. Papille stark hervorragend, zellig infiltrirt; Verdickung und Infiltration der Nervenfaserschicht der Netzhaut am Sehnerven; Wucherung der Körnerschicht; starke Schlängelung der Chorioidalgefässe.

9) **A case of chronic glaucoma with some unusualfeatures,** by Robert L. Randolph, M. D., Baltimore.

Chronisches Glaucom bei einem 61 jährigen; anfangs Eserin, später beiderseitige Iridectomie mit gutem Erfolg. Charakteristisch waren die Dichtigkeit der Trübung während der Anfälle, wie sie Verf. bei Glaucom noch nicht gesehen, die genaue Wiederkehr und das Verschwinden der periodisch zur selben Tageszeit auftretenden Anfälle, welche bei warmem Wetter auch ohne Eserin wegblieben, gleichzeitiges Bestehen einer Myopie beiderseits von 10 D.

10) **A case of alcohol-tobacco amblyopia with retinal hemorrhage associated with peripheral multiple Neuritis,** by E. Oliver Belt, M. D., Washington.

Unter strengster Abstinenz, Strychnin, Jod und Quecksilber (Lues-Anamnese) gingen alle Erscheinungen zurück.

11) **Symblepharon. With report of an operation,** by Homer E. Smith, M. D., Norwich.

Der nach Abtragung des mächtigen Symblepharon entstandene Defect wurde mit Kaninchenschleimhaut bedeckt.

12) **Three cases of detachment of the retina, in the same family,** by B. L. Millikin, M. D., Cleveland.

Netzhautablösung des rechten Auges trotz jeder Behandlung bald zur Erblindung führend, ohne nachweisbare Ursache, nur in einem Falle leichte Kurzsichtigkeit, Freibleiben des anderen Auges bei 3 Brüdern ohne merkliche Allgemeinerkrankung; im Gegenteil sämmtliche 7 Brüder erreichten ein hohes Alter.

13) **An improved bifocal lens,** by W. F. Southard, M. D., Chicago.
Schon oben referirt (s. S. 582).

14) **Double pterygium on one side in a young subject,** by Peter D. Keyser, M. D., Philadelphia.

15) **A case of suppurative irido-chorioiditis of obscure origin, ending in panophthalmitis, in an infant of nine months,** by Robert L. Randolph, M. D., Baltimore.

Die Ursache dieser in Panophthalmitis ausgehenden Irido-Chorioiditis bei einem 9 monatlichen Kinde war durchaus dunkel; Verf. vermuthet, Embolie in Folge leichter Influenza sei möglicher Weise die Ursache.

16) **A case of poisoning from scopolamine,** by C. P. Pinkard, M. D., Chicago.

Bei einer 48 jährigen Frau mit schwachem Herzen entstand bald nach Einträufelung einer (1:600) Lösung von Scopol. hydrobrom. — je ein Tropfen in beide Augen — Brennen und Injection der Augen mit Drucksteigerung, Unruhe, Schwäche, Trockenheit im Halse, Pulsbeschleunigung, Zucken im Arm und Bein, Blasenkrampf. Im Verlauf von 36 Stunden verschwanden alle Symptome von selbst. Einen früheren Fall von Vergiftungserscheinungen bei einem Kinde hat Verf. schon veröffentlicht.

17) **Retinal hemorrhage caused by lithemia,** by A. Bethane Patterson, M. D., Atlanta.

Nach Verf. sind Gicht und Rheumatismus seltener, Lithämie dagegen, d. h. abnorme Retentation von Harnsäure, häufiger Ursache von verschiedenen Augenbeschwerden, wie Conjunctivitis, Asthenopie und auch Netzhautblutungen. Drei Fälle letzterer Erkrankung werden mitgetheilt. Nach Erkennung des Zustandes bringt entsprechende Diät, Alkali- und besonders Lithionwasser baldige Besserung.

18) **A new classification of the motor anomalies of the eye, based upon physiological principles,** by Alexander Duane, M. D., New York.

In einer umfangreichen Arbeit, deren Fortsetzung im nächsten Heft folgt, sucht Verf. zu beweisen, dass unsere bisherige, auf anatomischen Bezeichnungen beruhende Benennung der Motilitätsstörungen des Auges, weil nur ein Symptom bezeichnend, wissenschaftlichen Anforderungen nicht genüge; vielmehr müsse die Einteilung und Bezeichnung auf streng ätiologischer und physiologischer Basis beruhen. In dem vorliegenden ersten Theil wird ausführlich die Thätigkeit der einzelnen Muskeln für sich und miteinander, sowohl an einem Auge allein als auch an beiden zusammen besprochen, ferner die Convergenz und Divergenz u. s. w., sowie ein Schema aufgezeichnet für das Fixirungsfeld und für die Bewegungsgrenzen der einzelnen Muskeln. Sodann werden die einzelnen Prüfungsmethoden zur Bestimmung des normalen Verlaufs dieser Function ausführlich kritisch erörtert. Doch lässt sich dies alles in Kurzem nicht wiedergeben.

19) **Subconjunctival cysts,** by David de Beck, M. D., Cincinnati.

Bei einer kräftig entwickelten 15 jährigen Negerin wurden am rechten Unterlid 2 durchscheinende Cysten gefunden, eine 15:5, die andere 10:6 mm gross. Sie wurden unter Cocaïn entfernt und enthielten eine klare, gelbliche

Flüssigkeit. Die Wand bestand nach innen aus einer Lage Pflasterepithel, dann kam lockeres reticuläres und zu äusserst festes Bindegewebe mit einzelnen Capillaren. Während kleinere Cysten häufig beobachtet werden, sind solche grössere selten, und es liegen nur spärliche Mittheilungen darüber vor. So von Laqueur (Klin. Monatsbl. f. klin. Augenhlk. XV, 1877), von Makrocki (a. gl. O. 1883, S. 466), von Bull (Amer. Journ. Med. Sci., Jan., 1878) und von Moyne (Bollitino die Oculistica VI, 1884). Ihre Entstehung ist unsicher, möglicherweise auch durch Flüssigkeitsretention in Räumen des reticulären Gewebes.

---

20) **Glaucoma; its symptoms, varities, pathology and treatment,** by Alex. W. Stirling, M. D., Atlanta.

Zum Referat ungeeignet. Bringt eine Zusammenstellung über Pathogenese und Behandlung des Glaucoms. Fortsetzung folgt. Der vorliegende Theil führt 46 Nummern der neueren Glaucomliteratur an.

---

21) **An ophthalmic light screen or cover chimney,** by James Thorington, M. D., Philadelphia.

An dem die Lichtquelle umschliessenden Asbestcylinder sind 2 von einander unabhängig drehbare Scheiben angebracht mit verschieden grossen und verschieden geformten Oeffnungen, auch mit farbigem Glas, welche je nach Bedarf vor die Oeffnung im Cylinder gebracht werden können. Zu verwenden beim Ophthalmoskopiren, Skiaskopiren, zur Prüfung chromatischer Aberration bei Ametropie, zur Bestimmung des Astigmatismus, des Schielens und der Diplopie. (Zu haben bei Wall & Ochs, Philadelphia).

---

22) **Note upon a method for pictorial illustration of the normal and pathologic eye,** by H. V. Würdemann, M. D., Milwaukee.

Will man gehärtete Augendurchschnitte in Glaskästen photographiren, so hat man wegen der in verschiedenen Ebenen liegenden Theile des Objectes grosse Schwierigkeiten. Man muss lange exponiren mit kleinstem Diaphragma und rectilinearen Linsen. Das Object wird in hellem Sonnenlicht 6—8 Stunden exponirt, eine tief-orangefarbige Zelle wird vor das Objectiv gestellt, um die Wärme- und chemisch unwirksamen Strahlen aufzufangen; eine orthochromatische Platte wird gebraucht und das Object um ein Drittel vergrössert; die Photographie (Platinotypie) wird (um ein Drittel wieder verkleinert) durch einen besonderen Process (Binner Engr. Co., Chicago) in wirklich vorzüglicher Weise reproducirt, wie eine die kleinsten Einzelheiten erkennen lassende beigegebene Abbildung zeigt. Neuburger.

XVI. New York Eye and Ear Infirmary Reports. 1896. Januar.

1) **On orbital fistulae due to ethmoidal disease and their treatment,** by E. Gruening.

Verf. sah bei einem 24jährigen Patienten in einiger Entfernung über dem Ligament. intern. canthi eine Fistelöffnung, die zu den Ethmoidalzellen führte. Indem er der eitrigen Ethmoiditis durch eine künstlich angelegte Oeffnung Abfluss nach der Nase ermöglichte, brachte er die Fistel zum Schliessen.

---

2) Shaded glasses, by Will. S. Dennett.

Um bei der Verordnung von dunklen Schutzgläsern nicht die unbestimmten Grade „hell, dunkel, mittel“ zu gebrauchen, hat Verf. auf der Maxwell'schen Scheibe ganz bestimmte procentuale Mischungen von Schwarz und Weiss arrangirt, die in einer Skala von 0—10 die verschiedene Transparenz der Gläser vom vollkommen durchsichtigen bis zum dunkelsten wiedergeben.

---

3) Lipoma of the interior of the eye, by John E. Weeks.

Ein in vivo als congenitales Hornhautstaphylom diagnosticirtes Leiden erwies sich bei der mikroskopischen Untersuchung als ein Fettzellenconglomerat, welches das ganze Innere des Bulbus ausfüllte und von zahlreichen dünnwandigen Blutgefässen durchsetzt war. Wahrscheinlich war ein ulcerativer Process mit spontaner Entbindung der Linse vorausgegangen.

---

4) Papilloma of the conjunctiva and cornea, by John E. Weeks.

Verf. beschreibt zwei Fälle von Staphylom, welche die Verschiedenheit der Verhältnisse beim Bindehaut- und Hornhautpapillom illustriren. Beide Arten neigen sehr zu Recidiven und heilen nur bei gründlichster Exstirpation. Neigung, malign zu werden, ist nicht vorhanden. Die mikroskopische Untersuchung zeigt, dass die Geschwulst nicht in das normale, unter dem Epithel liegende Gewebe eindringt. Die Prognose ist deshalb günstig, selbst wenn die gesammte Hornhaut und Bindehaut von der Geschwulst bedeckt wird. Zur Enucleation braucht man sich erst zu entschliessen, wenn die oberflächliche Excision, die Scarification und Beizungen aller Art vergeblich gewesen sind.

---

5) Epithelioma originating in a Meibomian gland, by W. E. Lambert.

Der Tumor wurde einem 65jährigen Patienten von der Innenfläche des oberen Lides entfernt und stellt sich als eine Uebergangsform zwischen Granulom und Epitheliom dar. Krebsbildung, von einer Meibom'schen Drüse ausgehend, ist eine sehr seltene Erscheinung. Ausser von Fuchs ist nur noch von de Schweinitz und Sourdille ein solcher Fall beschrieben worden.

---

6) An instrument for the study of color scotomata, by W. E. Chase.

Verf. benutzt die Scotomtafel, überzieht sie mit einem Papier von der Farbe, für welche er die Scotomgrenzen bestimmen will, und untersucht dann mit einem beweglichen weissen Papierquadrat, wie bei der gewöhnlichen Perimetrie.

---

7) A case of binasal hemianopsia following cranial traumatism, by Percy Fridenberg.

Verf. erhob folgenden Befund: Pupillenlichtreaction träge, consensuell fast = 0, prompt bei Convergenz. Grauweisse Verfärbung beider Papillen und verengte Gefässe. Beiderseitige nasale Hemianopsie mit erhaltenem, um 5—10° eingeengtem temporalem Gesichtsfeld. Die Trennungslinie verläuft annähernd vertical, liegt aber in der Nähe der Horizontalen um den Fixirpunkt herum und passirt beim 10. Grad der nasalen Seite. Es besteht absolute Roth-Grünblindheit. Ursache war hier ein Trauma, welches vermuthlich eine Basisfractur verursachte, welche dann indirect durch Callusbildung von beiden Seiten auf das Chiasma drückte. In den neun Fällen von Graefe, Mandelstamm, Daa, Schüle und Knapp lag ein Trauma nicht vor.



8) **A case of traumatic paralysis of the cervical sympathetic with oculo-pupillary symptoms, following forceps delivery,** by Robert G. Reese.

Verf. sah nach einer Zangenentbindung mit starker Deformation des Schädels unmittelbar nach der Geburt, ein Symptomenbild auftreten, das unzweifelhaft auf eine Läsion des Cervicalganglion des Sympathicus hinwies: verengerte Lidspalte, Pupillencontraction, Enophthalmus.

---

9) **A report of cases of extensive wounds of the globe,** by Varel H. Hulen.

Verf. beschreibt 13 schwerster Augapfelverletzungen mit vornehmlicher Betheiligung der Ciliargegend, bei denen zum Theil ein unerwartet guter Ausgang zu verzeichnen war. Sie lehren von Neuem, dass man mit der Enucleation nicht gleich bei der Hand zu sein braucht.

---

10) **Summary of 169 operations for cataract done at the New York Eye and Ear Infirmary from 1894—1895.**

Von den 169 Starfällen gingen drei Augen durch intraoculare Blutungen, zwei durch Panophthalmitis zu Grunde. 79,33 % wurden einfach extrahirt, 13,01 % mit Iridectomie, 4,73 % durch Linearextraction und Discission, 2,93 % bei vorausgegangener Iridectomia glaucomat. oder propt. iritidem. Nachstaroperationen mussten in 28,4 % gemacht werden, im Durchschnitt nach 65 Tagen. Irisvorfall geschah in 12,43 %, durchschnittlich nach 2,7 Tagen post operationem. Der Aufenthalt in der Klinik betrug durchschnittlich 18 Tage. Die Resultate bezüglich der Sehschärfe vertheilten sich folgendermaassen: 0,59 % hatten doppelte Sehschärfe, 5,95 % $^{20}/_{15}$, 11,9 % $^{20}/_{20}$, 10,7 % $^{20}/_{30}$, 12,5 % $^{20}/_{40}$, 9 % $^{20}/_{50}$, 9,5 % $^{20}/_{70}$, 11,3 % $^{20}/_{100}$, 5,95 % $^{20}/_{200}$, 10,7 % darunter, 12 % $\frac{1}{\infty}$.

XVII. Wjestnik oftalmologii. 1896. Januar-Juni.

1) **Bericht über die Glaucomfälle der Kasanschen Universitäts-Augenklinik für das Jahrzehnt von 1884—1894,** von Dr. Agababow.

Während dieser Zeit wurden wegen Glaucoms 769 Fälle aufgenommen (441 Männer, 328 Frauen), und bildeten 2,8 % aller Kranken. Diesen verhältnissmässig hohen Procentsatz erklärt Prof. Adamück durch das Prävaliren der Hypermetropie im Kasanschen Gebiet. Nach dem Alter vertheilten sich die 769 Fälle folgendermaassen: bis zum 25. Jahre 2 Fälle, von 25—35 Jahren 15 Fälle (2 %), von 35—45 Jahren 62 Fälle (8 %), von 45—55 Jahren 199 Fälle (26 %), von 55—65 Jahren 300 Fälle (40 %), von 65—75 Jahren 168 Fälle (21 %), von 75—85 Jahren 25 Fälle (3 %).

Im Alter von 55—85 Jahren kam das Glaucom fast doppelt so häufig vor, wie von 25—55. Bei 208 war nur ein Auge ergriffen, bei den übrigen (561) beide. — Complicationen mit Linsenstar waren recht häufig. Iridectomie wurde 189mal gemacht an 128 Kranken, in 98 % sank der Druck nach der Operation bis zur Norm. Die Sehschärfe blieb in 106 Fällen (56 %) dieselbe wie vor der Operation; in 48 Fällen (25,4 %) trat Verbessung ein, in 35 (18,6 %) verschlechterte sich die Sehschärfe in Folge ungünstiger Complicationen während und nach der Operation. Sclerotomie wurde 2mal gemacht, 3mal wurde gleichzeitig mit der Iridectomie die trübe Linse extrahirt. Enucleation 5mal.

---

2) Weitere zwei Fälle von Actinomycosis im Thränenröhrchen, von Dr. Th. v. Schroeder.

Im Jahre 1895 wurden in der Petersburger Augenheilanstalt zwei Fälle von Actinomycosis des Thränencanälchens beobachtet. Beide betrafen Frauen. Das klinische Bild war so charakteristisch, dass die Diagnose noch vor der Spaltung des Thränencanälchens gestellt werden konnte. Bei der mikroskopischen Untersuchung der körnigen Massen und eines Theils des entfernten Gewebes wurden von Dr. Eliasberg typische Actinomycespilze gefunden; die Pilze dringen also auch in die Wand der Canälchen ein. Trotzdem bietet die Actinomycosis des Thränencanälchens keine Gefahr für das Leben der Patienten, was Verf. den ungünstigen Lebensverhältnissen der Pilze in den Thränencanälchen, oder der Abwesenheit einer Mischinfection mit anderen eitererregenden Kokken zuschreibt. Beide Fälle wurden geheilt ohne besondere Behandlung.

---

3) Eine seltene angeborene Anomalie der Papillae nervi optici, von Dr. Dershawin in Charkow.

Von den Sehnervenpapillen ziehen nach oben und innen (aufrechtes Bild) weisse, sich allmählich verengernde Stränge; anfangs dicht der Netzhaut anliegend, später sich von ihr fächerartig erhebend, reichen sie bis zum Ciliarkörper und nehmen dort eine blauweisse Färbung an. Die Stränge haben an der Ursprungsstelle die Breite eines Papillendurchmessers und bedecken zum Theil den Anfang der Netzhautgefässe. V. o. d. $^{5}/_{200}$, o. s. $^{10}/_{10}$. Scotome. Pat. hat asymmetrische Gesichtshälften und ist psychisch schwach entwickelt.

---

4) Coloboma der Macula lutea, von Dr. Krawczenko in Kiew.

---

5) Ophthalmologische Beobachtungen, von Dr. Segal in Nowoczerkask.

Verf. wendet bei chronischen Fällen von Trachom, besonders mit derben Granulationen, Pinselungen mit einer concentrirten Lösung von Milchsäure an. Die Pinselungen sind schmerzhaft und führen zur Bildung von Membranen. Wiederholt können die Pinselungen erst nach 3 bis 4 Tagen werden, nach Abstossen der gebildeten Membranen. Die Granulationen verkleinern sich und schwinden zum Theil. Vollständige Heilung wurde in keinem Fall erzielt.

---

6) Zur Frage der Transplantation der Hornhaut, von Dr. Chwalynski in Kiew.

Verf. theilt die Resultate mehrerer Versuche mit, die er gemeinschaftlich mit Schimanowski an Hunden und Kaninchen angestellt hat. In einem Theil der Versuche wurde die ganze Cornea mit einem 3—4 mm breiten Streifen der Conj. bulbi von einem Thier auf das andere übertragen, in der zweiten Versuchsreihe wurde nach v. Hippel operirt. In keinem Fall ist es ihnen gelungen, die transplantirte Cornea klar und durchsichtig zu erhalten. Die Operation ist mit vielen Schwierigkeiten verbunden und nicht ohne Gefahr (Glaskörperverlust, sympathische Ophthalmie). Trotz der günstigen Resultate, die von v. Hippel, Chisolm und Adamück erzielt wurden, glaubt Verf., dass die Transplantation der Cornea beim Menschen kaum auf einen praktischen Erfolg rechnen kann, denn das transplantirte Stück ändert mit der Zeit seine Structur, es degenerirt und wird durch Narbengewebe ersetzt.



7) **Zur Behandlung des Pannus trachomatosus**, von Dr. Prokopenko in Charkow.

Verf. wendet seit längerer Zeit bei der Behandlung des Pannus trachom. Touchirungen der pannösen Hornhaut mit dem Cuprumstift an und will damit viel bessere Resultate erzielt haben, als mit den üblichen pharmaceutischen Mitteln und chirurgischen Methoden.

---

8) **Zur Lehre über epidemische Hemeralopie**, von Szczepotjew.

Nach Verf. spielen grelles Licht, Erkältung, schlechte Ernährung, in der Aetiologie der Hemeralopie keine besondere Rolle. Epidemisch tritt sie meistens im Frühling und im Sommer auf, in niedrigen, sumpfigen Gegenden. Verf. hält daher die Hemeralopie für eine miasmatische Krankheit. Anatomisch nimmt er vasomotorische Störungen im Augenhintergrunde an. Therapeutisch haben sich Chinin, Leberthran, gekochte Leber und warme Fussbäder gut bewährt.

---

9) **Bericht über 164 Star-Operationen, welche im Petri-Paul'schen Landschaftshospital im Jahre 1894/95 ausgeführt wurden**, von Dr. Nikoljukin.

I. In 87 Fällen Extraction sammt der Kapsel mit Iridectomie — 28 mal Glaskörperverlust, 2 mal Panophthalmitis. II. Extraction ohne Kapsel mit Iridectomie in 55 Fällen — 11 mal Glaskörperverlust, 2 mal Panophthalmitis und Occlusio pupillae. III. Ohne Iridectomie (3 mal sammt der Kapsel) in 17 Fällen. IV. 2 mal Discission. Ueber die erzielte Sehschärfe fehlen genaue Angaben. Der Verlauf nach der Operation war bei I. besser, als bei II.

---

10) **Die Wahrnehmung von Regenbogenringen bei gesunden und kranken Augen**, von Dr. Segal in Nowoczerkask.

Bei Betrachtung einer Lichtflamme durch eine mit Lycopodium gleichmässig bestäubte Glasplatte sieht man um die Flamme einen hellen und drei bis vier Regenbogenringe; die rothen Farben treten dabei viel deutlicher hervor, als die violetten. Mit der Entfernung der Lichtquelle nehmen die Ringe an Grösse zu, werden aber undeutlicher und verschwinden schliesslich ganz. Bei einiger Aufmerksamkeit nimmt das gesunde Auge auch ohne bestäubte Platte Farbenringe wahr, wie Verf. selbst und seine zahlreichen Versuchsobjecte es bestätigen. Sie sahen aber dann nur einen Farbenring, dessen Diameter bei gleicher Entfernung der Lichtquelle viel grösser war, als beim Sehen durch eine bestäubte Glasplatte. Die Farbenringe werden durch Diffraction der Lichtstrahlen am Rande der Pupille hervorgerufen und hängen zum Theil von der Empfindlichkeit der Netzhaut ab. Bei verschiedenen pathologischen Zuständen (Conjunctivitis, Hornhauttrübungen und Glaucom) sehen die Patienten, ähnlich wie die Gesunden durch eine bestäubte Platte, mehrere und ziemlich deutlich begrenzte Farbenringe, welche durch Diffraction der Lichtstrahlen in Folge des der Cornea anhaftenden Schleimes oder in Folge der ziemlich starken Trübung der Augenmedien hervorgerufen werden. Bei sehr dichten Trübungen und bei herabgesetzter Empfindlichkeit der Netzhaut vermisst man diese Erscheinung.

---

11) **Zur Anwendung der Skiaskopie in der Militärpraxis**, von Dr. Scher in Simferopol.

---

12) **Ein Fall von Coloboma choroideae oculi utriusque cum colobom. iridis oculi sinistri**, von Dr. Demidowicz in Wladimir.



13) Bericht über augenärztliche Operationen, welche vom Jahre 1890 bis 1895 von Dr. Kraiski (Bessarabien) ausgeführt wurden.

Der ausführlich zusammengestellte Bericht zeigt, welch' eine erfolgreiche augenärztliche Thätigkeit ein Landschaftsarzt entfalten kann, ohne dabei seine zahlreichen Pflichten zu vernachlässigen. Unter sehr ungünstigen Verhältnissen, in einem primitiv eingerichteten Krankenhaus hat Verf. dank des streng durchgeführten Anti- und Asepsis Erfolge erzielt, wie sie unter den Landschaftsärzten selten zu verzeichnen sind. Im Ganzen wurden 259 grössere Operationen ausgeführt: 88 Star-Extractionen, 25 Iridectomien, 13 Enucleationen, 56 Trichiasisoperationen u. a. m. Von den Extrahirten bekamen 28 $S = {}^{20}/_{40}$ und höher, $13 = {}^{20}/_{70}$, $9 = {}^{20}/_{100}$, $32 = {}^{20}/_{200}$, die übrigen eine S von ${}^{5}/_{200}$ bis ${}^{15}/_{200}$, nur zwei Fälle erlangten $S = \frac{1}{\infty}$, eine Frau in Folge starker Blutung am dritten Tage nach der günstig verlaufenen Operation und ein Mann, der nur aus kosmetischer Rücksicht operirt wurde. — Unter den Complicationen während der Nachbehandlung kamen einige Mal Anfälle von hallucinatorischem Wahnsinn vor; besonders empfindlich gegen Atropin waren die Pellagra-Kranken; Duboisin wurde in solchen Fällen besser vertragen. Die Zahl aller ambulatorischen Augenkranken beträgt ca. 1000 in einem Jahr, $^1/_4$ leidet an Trachom. Am Schluss des Berichts spricht Verf. den Wunsch aus, dass die Landschaftsärzte mehr Interesse für Augenkrankheiten an den Tag legen mögen, dann wird auch von selbst der Streit über die Nützlichkeit der fliegenden ophthalmologischen Colonnen von der Tagesordnung schwinden.

---

14) Ein Fall von doppelseitiger Mucocele labyrinthi ethmoidalis, von Dr. Adelheim.

Im Jahre 1892 kam der Patient mit einem haselnussgrossen Tumor am oberen inneren Orbitalrand der rechten Seite. Die Geschwulst wurde als Dermoidcyste aufgefasst. Bei der Operation konnte die ganze Cyste nicht entfernt werden, sie hatte einen schleimigen Inhalt; in dem nachgelassenen Stück an der inneren Orbitalwand war eine feine Oeffnung, durch die man ziemlich weit eine Sonde einführen konnte, ohne auf freien Knochen zu kommen. Die Wunde wurde drainirt. Beim Ausspülen kam 2 mal die Flüssigkeit durch die Nase durch. Nach Entfernung des Drains blieb ein feiner Fistelgang, der aber den Patienten weiter nicht incommodirt hat. Im Mai 1895 entstand eine ähnliche Geschwulst auf der linken Seite; nach Anwendung warmer Compressen verschwand sie, trat aber schon im September wieder auf, begleitet von starken Entzündungserscheinungen: die Lider roth und ödematös, erheblicher Schmerz; Bulbus dislocirt nach aussen, innen und etwas nach vorn, Diplopie. Augenhintergrund normal. Fieber, Schüttelfrost; linke Nasenhälfte verstopft. mittlere Muschel geschwollen, schleimig-eitriger Ausfluss. Die Diagnose lautete diesmal Mucocele labyrinthi ethmoidalis. Bei der Operation fand man eine Oeffnung in der Lamina papyracea, welche in das mit Eiter gefüllte Cavum ethmoidale führte. Die Höhle wurde mit dem scharfen Löffel ausgekratzt, ein T-förmiger Drain (ein Schenkel war zwischen mittlerer Muschel und Scheidewand der Nase) eingeführt. T am nächsten Tag normal. Die eitrige Secretion hörte schon nach 2 Wochen auf. Die Wunde am Orbitalrand heilte gut. Der T-förmige Drain wurde 6 Wochen nach der Operation von der Nase entfernt. Nasenschleimhaut normal.

---

15) Protokolle des Moskauer augenärztlichen Zirkels für das Jahr 1895.
Referirt unter „Gesellschaftsberichte" S. 460. Berenstein.



Bibliographie.

1) **Ein Fall von Cysticercus des Auges, Gehirns und Rückenmarks, von Sasson Alcalaï aus Philippopel.** (Inaug.-Dissert. Berlin 1895.) Coexistenz von ocularem und Gehirncysticercus sah v. Graefe unter seinen 90 Fällen ersterer Art zweimal. So eclatant, wie in dem vorliegenden Falle, wurden Symptome von Hirncysticercus nie beobachtet. Im Jahre 1885 wurde dem damals 61jähr. Patienten von Hirschberg aus dem Glaskörper des linken Auges ein Cysticercus zufallsfrei entfernt; die Sehkraft des Auges stieg von $^1/_{20}$ auf $^1/_{12}$; G. F. erweiterte sich wesentlich. Indess nach 2 Jahren war das Auge, wiewohl reizlos, bis auf schwachen Lichtschein erblindet, nicht mehr durchleuchtbar, wahrscheinlich in Folge von Netzhautablösung durch Glaskörperschrumpfung. Das rechte Auge war stets normal. Der Fall ist mit anderen von Hirschberg anderwärts veröffentlicht (s. Berl. klin. Wochenschr. 1892. Nr. 14. Fall V). Interessant war folgender während der Heilungsperiode, ca. 15 Tage nach der Operation eingetretener Vorfall: „In der Nacht zum 1. Februar 1885 wurde ich zu dem Kranken gerufen, welcher röchelte und im tiefen Coma lag, so dass ich für sein Leben fürchtete. Respiration und Herzthätigkeit waren regelmässig, jedoch zeitweise so schwach, dass ich zur Reizung mittels starker Inductionsströme meine Zuflucht nahm. Nach 2 Stunden war die Gefahr vorüber; eine leichte Schwäche der rechten Hand, die auch nicht lange anhielt, bewies, dass er eine leichte Hemiplegie durchgemacht. Patient hielt sich schon am nächsten Vormittag für völlig gesund, aber einige Tage hindurch zeigte er doch eine leichte Verwirrtheit und verrechnete sich bei einfachen Aufgaben. Er behauptete, leichte Anfälle von „Alpdrücken" schon öfters gehabt zu haben. Die inneren Organe schienen normal, nur dass Situs inversus besteht. Es ist nicht unmöglich, dass der scheinbare Schlaganfall durch einen cerebralen Cysticercus bedingt ward." Soweit Hirschberg. Das Ende des Falles wird hier mitgetheilt. Der nunmehr 71 Jahre alte Pat. wird im November 1894 in die Nervenstation der Charité aufgenommen wegen seit $^1/_2$ Jahre bestehender, allmählich zunehmender Schwäche und Krämpfe mit Bewusstseinverlust, mit Zuckungen der rechten Körperhälfte beginnend. Linkes Auge unterscheidet nur Lichtschein; Pupille getrübt. Rechts hat er Coloboma arteficiale, liest mit Convexglas grosse Schriften. Beiderseitige Lichtreaction schwach, consensuelle und Convergenzreaction vorhanden. Augenbewegung nicht gestört. Rechte Ober- und Unterextremität leicht paretisch. Patellarreflex $R < L$. Fussreflexe sehr lebhaft. Hyperästhesie für Nadelstiche. Leichte Benommenheit, verminderte Intelligenz. Unter zunehmenden Krampfanfällen, namentlich Nachts, wobei häufig das rechte Auge nach oben, der Kopf nach links verdreht und besonders die rechte Körperseite stark gebeugt wurde, tritt nach 9 Tagen der Exitus ein. Temperatur, Athmung, Puls waren nicht verändert gewesen. Anamnese und Symptome waren überaus charakteristisch für Gehirn- und Rückenmarkscysticerken; die gestellte Diagnose wurde auch durch die Section bestätigt. Der in vivo von Hirschberg diagnosticirte Situs inversus war so vollständig, dass auch Gefässe und Nerven umgelagert waren. Schädeldach mit der Dura verwachsen, an der Convexität des Gehirns, sowie an der Basis finden sich mehrere Cysticerken, zum Theil blasenförmig, zum Theil verkalkt, ebenso in der weissen Substanz beider Hemisphären, nahe der Oberfläche, im linken Ventrikel ein im Ependym festsitzender und ein freier Cysticercus. In dem theilweise obliterirten IV. Ventrikel findet sich ein veralteter Cysticercus. Am Rückenmark liegen zwischen Dura und Pia sieben Cysticerken, alle blasenförmig und

bis zu Bohnengrösse. Das seinerzeit vom Cysticercus befreite Auge zeigt (cadaveröse) Einziehung sämmtlicher Häute, Obliteration der Vorderkammer bis auf einen ganz schmalen Spalt, Schrumpfung des Ciliarkörpers, weisslichgraue Linsentrübung mit Pigmentanhäufungen an der sichtbaren Oberfläche, Trübung und Schrumpfung des Glaskörpers; in demselben ziehen sehnige Streifen zum hinteren Pol, zu einer Schwarte; diese ist das Auffälligste im Innern des Auges und ist circa 5-Pfennigstück gross. Dies scheint der ursprüngliche Sitz der Augen-Finne gewesen zu sein. Neuburger.

2) Ophthalmic tropacocaïne tabloids. (Brit. med. Journ. 2. November 1895.) Von Burroughs, Wellcome u. Co. werden comprimirte Tabletten hergestellt aus Tropacocaïn, das bekanntlich das Auge ebenso unempfindlich macht wie Cocaïn, ohne jedoch Iris und Accommodation irgendwie zu beeinflussen. Es findet sich zusammen mit diesem in den Cocablättern von Java und andern Orten, doch ist es diesem nicht analog zusammengesetzt; es giebt bei Spaltung nicht Ekgonin, sondern eine dem Tropin, dem Spaltungsproduct des Atropin, isomere Base und Benzoësäure, ist also Benzoyl-Pseudotropeïn (Liebermann). Die Tabletten sind beständig, leicht löslich und direct am Auge anzuwenden. Neuburger.

3) Formic aldehyde in ophthalmic practice, by James Mackenzie Davidson, M. B. Aberdeen. (Brit. med. Journ. 18. Jan. 1896). Stündliche Einträufelungen einer $^1/_2\,^0/_{00}$ Lösung des Formalin Schering (= $40\,^0/_0$ Formaldehyd) gaben bei Hypopyonkeratitis und anderen infectiösen Hornhautgeschwüren ein sehr gutes Resultat. — In einer Zuschrift (Brit. med. Journ. 25. Jan. 1896) hebt Sydney Stephenson hervor, dass obiges Verfahren schon vor 2 Jahren von Valude angegeben und von Gepner und Barabachew bestätigt worden sei, sowie von ihm selbst seit 9 Monaten mit gutem Erfolge angewendet werde. Neuburger.

4) New ophthalmic table. (Brit. med. Journ. 11. Jan. 1896). Neuer Tisch für Augenoperationen, nach den Angaben aus dem Royal London Ophthalmic Hospital hergestellt von J. Weiss u. Sohn in London, aus Mahagoniholz, 6′ lang, 2′ breit, 2′ hoch; mittels Raddrehung kann die Platte sammt darauf liegender Person mit einer Hand leicht um 10″ gehoben werden, ebenso das Kopfstück leicht in eine gewünschte Höhe gebracht werden; der Tisch kann bequem auf Rollen gebracht und zu beiden Seiten mit Ansätzen für Instrumente versehen werden. Neuburger.

5) The oculist sight tester. (Brit. med. Journ. 11. Jan. 1896). Drehscheibe aus Mahagoni mit den verschiedenen Gläsern, hauptsächlich für nicht zu hohe Refractionsgrade und für die Skiaskopie verwendbar, um verschiedene Gläser rasch am Untersuchten vorüberführen zu können. Zu beziehen durch das Optical Institut, London, 89, Hatton Garden. Preis 2 £ 12 s. 6 d. Neuburger.

6) A head rest for the Javal ophthalmometer, by Frank D. Skeel, M. D. New York. (Med. Record. 14. Dec. 1895.) Stütze für die Stirn, mit Schutzschirm für die Augen gegen Seitenlicht; die Illustration lässt die Einzelheiten erkennen. Verfertigt bei Fose u. Stendicke, N. Y. Neuburger.

7) Color-blindness and atavism. (Med. Record. 14. Dec. 1895). Aus der Thatsache einerseits, dass es drei Arten von Sternen giebt, nämlich solche mit bläulich-weissem Lichte, welche auf dem Gipfelpunkt des Verbrennungsprocesses stehen, solche mit gelblichem, wie unsere Sonne, die schon weniger intensive Verbrennung haben, und endlich solche mit röthlichem Schimmer, welche sich im Abkühlungsprocess befinden, und der Beobachtung andererseits,

dass die Farbenblinden meist rothblind seien, folgert Dubois in „The Lancet", dass die Farbenblindheit ein Atavismus wäre aus der Zeit, wo unsere Vorfahren rothe Strahlen noch nicht empfunden hätten, da sie zu dieser Zeit in der Sonne noch gefehlt hätten (??). Neuburger.

8) Regulations as to defects of vision and other physical defects which disqualify candidates for admission into the civil or military government services, by N. C. Macnamara. (London, 1895. J. and A. Churchill.) Das Büchlein enthält die in England geltenden Vorschriften über die Sehschärfe und sonstige körperlichen Eigenschaften der Candidaten für den Civil- und Militärdienst. (Brit. med. Journ. 20. Juli 1895.) Neuburger.

9) Colour blindness and collision. (Brit. med. Journ. 17. Aug. 1895.) In der Zuschrift wird Klage geführt gegen die mangelhafte Prüfung der Seeleute und Eisenbahnbedienstete auf Farbenblindheit durch die entsprechenden englischen Behörden, sowie gegen deren Harthörigkeit gegenüber diesbezüglichen ärztlichen Vorstellungen; so sei in dem Verfahren gegen die überlebenden Officiere und Mannschaften der „Elbe"[1] und „Crathie" keine Farbensinnprüfung angestellt worden. Auch seien die Methoden sehr verschieden und ungenau, so dass zuweilen Seeleute nach jahrelangem tadellosem Dienst, erst als farbenblind gefunden bei wiederholter Prüfung, entlassen werden müssten und dadurch deren ganze Lebensstellung erschüttert würde. Neuburger.

10) Test for colour blindness. (Brit. med. Journ. 17. Aug. 1895.) F. W. Edridge-Green bekämpft die Holmgren'sche Probe als unzulänglich für die Farbensinnprüfung der See- und Eisenbahnleute, und bringt einige Beweise. Neuburger.

11) Advancement of the recti muscles, by David Mc Keown, M. D., Manchester. (Brit. med. Journ. 28. Dec. 1895.) In den seltenen Fällen von leichter Zerreisslichkeit der Conjunctiva lässt Verf. von der Sehne des vorzulagernden Muskels ein kleines Stückchen an der Sclera stehen, so dass er gerade noch eine Naht hindurchführen kann, welche den vorgelagerten Muskel erfasst und die beiden üblichen Nähte desselben an die Conjunctiva unterstützt. Neuburger.

12) History of the ciliary muscle. (Med. Record. 18. Jan. 1896.) Dr. Frank Baker von Washington besprach auf dem amerikanischen Anatomencongress in Philadelphia, am 27. und 28. Dec. 1895, die Geschichte des Ciliarmuskels. Er besteht aus meridionalen und äquatorialen Fasern. Ersterer Theil wurde von Brücke als Tensor chorioideae 1846, von Bowman 1849 beschrieben; doch hat schon 1835 der Amerikaner Dr. William Clay Wallace in Silliman's Journal denselben zuerst beschrieben, was freilich nicht bekannt ist. Letzterer Theil wurde 1857 von Müller zuerst als Müller'scher Ringmuskel beschrieben. Auf einer der berühmten Eustachi'schen Kupfertafeln ist schon eine Darstellung der Ciliarfortsätze gegeben (1520—74) „pupilla cum crystallino humore, et ligamento, seu musculo ciliari". Eine Reihe anderer Autoren erwähnte später diesen Muskel und Briggs schrieb ihm schon 1686 die Fähigkeit zu, die Form der Linse ändern zu können. Neuburger.

13) The Eye and Ear, Nose and Throat Clinic. (Vol. I. N. 3. Kansas City. Jan. 1896.) Das Heft enthält einen von J. H. Thompson mitgetheilten Fall von typischer Keratitis dendritica, die im Anschluss an Influenza aufgetreten war; das baumförmig verzweigte Infiltrat, das Verf. für Pilzcolonien

[1] Auf deutschen Dampfern giebt es keine farbenblinden Officiere. H.



hält, verschwand schliesslich wieder spurlos. Flavel B. Tiffany spricht über Glioma Retinae unter Mittheilung selbst-beobachteter Fälle, ohne Besonderheiten. Von demselben wird ein 43jähriger sonst gesunder Mann vorgestellt mit Sehnervenatrophie, die wohl entstanden ist durch 4jähr. Beschäftigung als Ziegelarbeiter an einem heissen Ziegelofen, dessen Hitze so stark war, dass Patient jeweils nicht länger als eine Minute an ihm verweilen konnte.

Neuburger.

14) Loretin-Wismuth bei Augenkrankheiten verwendet Nicati (Marseille) seit einiger Zeit mit Erfolg und zieht es anderen Antisepticis vor, weil es keine Reizerscheinungen oder Schmerzen macht und geruchlos ist, besonders bei catarrhalischen, eitrigen, granulösen, phlyctänulären Ophthalmien, Diphtherie, Tuberculose, septischen Hornhautgeschwüren. Es wird als Pulver ähnlich wie Calomel verwendet. In einer Inaug.-Diss. beschreibt D. S. Piétri den von N. gebrauchten Loretinverband folgendermaassen: Mittelst eines trockenen Pinsels wird das Pulver in das offene Auge eingestäubt, hierauf ein in eine antiseptische Lösung getauchter 5 cm langer, 1 cm breiter Streifen englischen Pflasters, darüber ein Wattetampon gelegt und das Ganze mit einer Binde befestigt. Dieser Occlusionsverband wird täglich gewechselt. Seine Wirkung ist besonders bei Phlyctänen bemerkenswert; Lichtscheu und Schmerzen hören bald auf, Heilung erfolgt rasch. Bei Blepharitis ciliaris erhält man sehr gute Resultate durch Einreibung einer Salbe aus Loretin-Wismuth und Olivenöl in die Cilien mittelst eines Wattetampons. Bei parasitären Erkrankungen dagegen soll das Mittel in Salbenform nichts genützt haben. (Therapeut. Wochenschr. 1896. Nr. 4.)

Neuburger.

15) Evisceration of the eyeball. Mule's operation — Insertion of artificial vitreous (glas ball), by L. Webster Fox, M. D., Prof. of Ophth., Philadelphia. (The med. Bull. Philadelphia, Jan. 1896.) Die in 9 Fällen wegen verschiedener Erkrankungen statt der Enucleation ausgeführte Evisceration mit nachheriger Einnähung einer sterilisirten Glaskugel in die Sclera, damit das darüber zu setzende künstliche Auge sich besser bewegt, lieferte in allen Fällen ein zufallsfreies, kosmetisch sehr gutes Resultat. Freilich sind sie mit Ausnahme eines Falles sämmtlich noch nicht ein Jahr lang beobachtet, und damit auch nicht der Beweis erbracht, dass in allen Fällen die Glaskugel dauernd gut vertragen wird. Zu beachten ist, dass namentlich Ciliarkörper, Aderhaut und Sehnervenkopf gänzlich entfernt wird; zur Naht ist Seide dem Catgut vorzuziehen; die Nähte nicht vor 6 Tagen frühestens zu entfernen; beide Augen mindestens 6 Tage lang zu verbinden.

Neuburger.

16) Die postdiphtheritischen Erkrankungen des Auges, von Prof. Otto Schirmer in Greifswald. (Sammlung zwangloser Abhandlungen aus dem Gebiete der Augenheilkunde, herausgegeben von Prof. Vossius in Giessen.) Entsprechend ihrer Häufigkeit unter den postdiphtheritischen Erkrankungen des Auges, die als Spätwirkungen der Bacillen aufzufassen sind, bespricht Verf. zunächst eingehend die postdiphtheritische Accommodationslähmung. Viel seltener sind äussere Augenmuskeln gelähmt, auf 10 Accommodationsparesen kommt erst eine solche Muskellähmung. Drei Mal wurde Ophthalmoplegia externa nach Diphtherie beobachtet. Die Ursache dieser Erscheinungen wird man, gestützt auf die Ergebnisse der pathologischen Forschung, bei der Ophthalmoplegia ext. in centralen Veränderungen, bei der Accommodationslähmung in peripherer Neuritis zu suchen haben. Eine Neuritis nach Diphtherie wurde auch beim N. opticus in 5 Fällen (?) beobachtet, während die Veröffentlichungen über grössere Häufigkeit leichtester Neuritiden des Opticus wohl nicht genau genug sind. Spiro.



17) Die gonorrhoischen Bindehaut-Erkrankungen und deren Behandlung, von Prof. Knies in Freiburg. (Sammlung zwangloser Abhandlungen aus dem Gebiete der Augenheilkunde, herausgegeben von Prof. Vossius in Giessen.) K. bespricht ausführlich das Krankheitsbild der Blennorrhoe der Neugeborenen und der Erwachsenen. Er hält die Infection nach vollendeter Geburt für viel häufiger, als allgemein angenommen wird, und mahnt zur Vorsicht besonders vor dem Uebereifer der Mütter und Pflegerinnen, die Augen „nachzusehen" oder zu reinigen. Von den Behandlungsmethoden räth Verf., die klassische caustische dem Specialarzt zu überlassen und empfiehlt im Allgemeinen eine adstringirende mit Einbringung eines Adstringens in den Bindehautsack durch näher geschilderte Manipulationen. Schliesslich schlägt K. ein Verfahren zur Heilung gonorrhoischer Erkrankungen vor, das sich auf die geringe Widerstandskraft des Gonococcus gegen hohe Temperaturen stützt. Zur Vernichtung des Bacillus müsste der Körper, am besten im Vollbad, 12 Stunden hindurch auf einer Temperatur von 40° C. gehalten werden, ein Verfahren, das K. bei genügender Vorsicht für ganz gefahrlos hält. Spiro.

18) Coloboma Chorioidea, von Dr. Fr. Mannhardt, Oberarzt. (Jahrbücher der Hamburger Staats-Krankenanstalten. Bd. IV. Bericht f. 1893/94. Abtheil. f. Augenkrankheiten. Hamburg 1896.) Linkes Auge eines 29jährigen Mannes, das von Geburt an klein war und nie gesehen hat. Cornea klar, queroval. Iris frei mit kaum stecknadelkopfgrosser, kreisrunder Pupille. Ophthalm. rother Reflex. S = Lichtschein. Anatomischer Befund: Am unteren Hornhautrand beginnende Scleralectasie, cystenähnlich, $^{1}/_{6}$ des Bulbus einnehmend. Sclera überall gleich dick. Linse im hinteren Bulbus-Abschnitt dicht vor dem Opticus. Corp. cil. „der einen Hälfte" bis auf die vordere Anheftungsstelle von der Sclera abgelöst und nach hinten gerichtet. Retina reicht vom abgelösten Ende direct nach hinten, so dass sie die Cyste überbrückt, und legt sich dicht vor der Papille der Aderhaut an. Im Bereich des Coloboms fehlt Aderhaut und Pigmentepithel, letzteres endet in halskrausenartiger Fältelung nach hinten umgeschlagen. Meridionale Schnitte durch den peripheren Theil des Coloboms zeigen am Ende der Aderhaut eine kolbige, gefässreiche, der Sclera mit breiter Basis aufsitzende Anschwellung, der die Retina fest anhaftet. „Allmählich wird dieser Kolben schmäler, er nimmt mehr und mehr die Structur der Aderhaut wieder an . . ." Nach Verf.'s Ansicht haben wir „in dem Umstande, dass die Netzhaut im frühen Alter ausser am Corpus ciliare einen festen Anheftungspunkt am Ende des Coloboms, an dem oben beschriebenen Aderhautzapfen gefunden hat" . . . „die Erklärung für die ganze Formveränderung des Bulbus zu suchen". „Als eine Bildungsstörung ist das Colobom der Aderhaut aufzufassen, alle übrigen Veränderungen sind Hemmungsstörungen resp. Verzerrungen, welche durch die unnatürliche doppelte Befestigung der Netzhaut hervorgerufen sind." In dem Zapfen verlaufen noch zahlreiche Muskelbündel in äquatorialer Richtung. Verf. kommt dadurch auf den Gedanken, denselben als ein Corp. cil. spurium aufzufassen, wofür er weitere Analoge in der Lage am Ende der Aderhaut, der starken Befestigung der Netzhaut und der Fältelung des Pigmentepithels sieht. Dr. Ginsberg.

19) Acromegaly, with ocular complications, by Benson. (The Dublin Journal of medical sciences. Nov. 1895.) (Nach einem Referat in „Fortschritte der Medicin".) Sehstörungen, die für eine Tabaksamblyopie gehalten wurden, gingen dem Auftreten der Acromegalie bei einem 48jährigen 2 Jahre voraus. Unter Abstinenz und Jodkali wurden S und G.-F. wieder normal. Nach Entwickelung der Acromegalie trat plötzlich links eine völlige

Amaurose ohne ophthalmoskopischen Befund auf. Auf dem rechten Auge nahmen S und G.-F. ab. Nachdem die Schilddrüsentabletten mit frischem Extract vertauscht waren, kehrten die Functionen innerhalb zweier Monate zur Norm zurück.

Moll.

20) Les injections sous-conjonctivales en thérapeutique oculaire, par Dufour. (Lausanne 1896.) Trotz der grossen Vortheile, welche die subconjunctivalen Injectionen bei den verschiedenen Ophthalmien darboten, glaubt Verf. in ihnen nur eine werthvolle Unterstützung anderer therapeutischer Maassnahmen zu sehen. Moll.

21) Ogneff: Einige Bemerkungen über die Wirkung des elektrischen Bogenlichtes auf die Gewebe des Auges. (Archiv f. die ges. Phys. Bd. LXIII.) Eine kurz dauernde Einwirkung des elektrischen Bogenlichtes von grosser Intensität und besonderem Reichthume an violetten und ultravioletten Strahlen wirkt als directer Reiz auf Kerne der Epithelzellen und fixen Zellen der Hornhaut; eine karyomitotische Zellvermehrung stellt sich als unmittelbare Folge der Beleuchtung ein. Eine längere Einwirkung hat eine Nekrose der Zellen zur Folge, wobei auch in erster Linie die Zellkerne getroffen werden. In den fixen Hornhautzellen geht der Nekrose eine amitotische Kernvermehrung voran. Verschiedene Gewebe und Bestandtheile des Auges reagiren verschieden auf die Lichteinwirkung; am schwächsten äussert sich dieselbe an der Netzhaut. Die Linse und der Glaskörper bleiben gänzlich unbetroffen. Moll.

22) Ueber die vermeintlichen „schwachvirulenten Diphtheriebacillen" des Conjunctivalsackes und die Differenzirung derselben von dem echten Diphtheriebacillus mittels des Behring'schen Heilserums, von Prof. Dr. Spronk in Utrecht. (Deutsche med. Wochenschrift 1896. Nr. 36.) Die bakteriologische Diagnose der Diphtherie der Conjunctiva ist in der letzten Zeit durch die Auffindung von schwach- und nicht-virulenten Bakterien, die dem Diphtheriebacillus morphologisch und culturell sehr nahe stehen, sehr erschwert worden. Verf. glaubt in dem Verhalten der durch die verschiedenen Bakterien erzeugten Krankheitserscheinungen gegenüber dem Behring'schen Serum ein ganz sicheres Unterscheidungsmerkmal der einzelnen Arten gefunden zu haben. Meerschweinchen, welche mit grossen Dosen Serums gegen Diphtherie immunisirt waren, zeigten in keinem Falle eine erhöhte Widerstandsfähigkeit gegenüber anderen als virulenten Diphtheriebacillen.

Spiro.

23) Eucaïn in der Augenheilkunde, von Dr. Bert, Volontärarzt. (Deutsche med. Wochenschr. 1896. Nr. 36.) (Aus der Universitäts-Augenklinik in Giessen.) Verf. schliesst sich den zahlreichen ungünstigen Urtheilen über den Werth des Eucaïns in der Augenheilkunde an. Dem Vorzuge des neuen Mittels gegenüber dem Cocaïn, dass es die Pupille weniger erweitert und keine Ischämie hervorruft, stehen der anfängliche Schmerz und spätere Reizerscheinungen als sehr wesentliche Nachtheile gegenüber. Spiro.

24) Ueber das Verhältniss der Xerosebacillen zu den Diphtheriebacillen nebst Bemerkungen über die Conjunctivitis crouposa, von Privatdocent Dr. A. Peters. Verf. hat zahlreiche Culturen Diphtherie ähnlicher Bakterienarten auf verschiedenen Nährböden untersucht und fand, dass keine diagnostisch verwerthbaren Differenzen zu beobachten waren. Er ist deshalb der Ansicht, dass die Xerose- wie die Pseudodiphtheriebacillen morphologisch und biologisch mit den Diphtheriebacillen identisch seien. Nahe liegt die Annahme, dass es sich um Glieder derselben Familie handle, bei der die Virulenz

wechsle. Zur weiteren Bestätigung dieser Auffassung weist P. auf die Verschiedenheit in der klinischen Bedeutung des Fundes von virulenten Diphtheriebacillen bei Conj. crouposa hin. Spiro.

25) Die Wahrnehmung von Bewegungen vermittelst des Auges, von Dr. phil. L. Willliam Stern. (Zeitschr. f. Psych. u. Phys. d. Sinnesorg. VII. S. 321—385.) Verf. giebt zunächst eine klar geordnete Uebersicht über das Thatsachenmaterial, das gegenwärtig über die Wahrnehmung von Bewegungen vermittelst des Auges vorhanden ist. Er berichtet dann über umfangreiche eigene Beobachtungen und Versuche, die vor allem die Sehschärfe für Bewegungen im Vergleich zur Sehschärfe für ruhende Objecte in den verschiedenen Gebieten der Netzhaut und die Nachbewegungen bei geschlossenem Auge betreffen. Die Untersuchungen über die Sehschärfe für Bewegungen führten zur Bestätigung der Exner'schen Beobachtung, dass (bei einer gewissen Intensität) in der Netzhautperipherie die Sehschärfe für Bewegungen grösser ist, als für ruhende Objecte. Während Exner diese Thatsache durch Annahme einer specifischen Bewegungsempfindung erklären wollte, erklärt S. sie mit Hülfe der Irradiation, die in der Peripherie der Netzhaut die Sehschärfe für ruhende Objecte wesentlich beeinträchtigt. Bei abnehmender Helligkeit nimmt auch der Unterschied der Sehschärfen für Ruhe und Bewegung ab, er ist also ebenso wie die Irradiation abhängig von der absoluten Helligkeit. Verf. entwickelt auf Grund der bisher beobachteten Thatsachen und seiner eigenen Versuche eine Theorie der Wahrnehmung von Bewegungen durch das Auge. Nach dieser Theorie, für deren Begründung auf das Original verwiesen werden muss, sind es fünf verschiedene Seelenvorgänge, welche die Wahrnehmung von Bewegungen mittelst der Augen ermöglichen. Diese Vorgänge wirken als Principien der Bewegungsdeutung in den mannigfachsten Combinationen zusammen. Das einfachste Princip ist das der veränderten Reizung, seine Aufgabe besteht im Wesentlichen darin, Bewegungen, die in's Gesichtsfeld eintreten, zu signalisiren und die Aufmerksamkeit auf sie zu lenken. Der Nachbildstreifen (zweites Princip) bezeichnet die wesentliche Bedingung für den momentanen Bewegungseindruck bei ruhendem Auge, er theilt uns Genaueres über die Einzelheiten des Bewegungsvorganges mit (er zeigt uns, dass ein bestimmtes Object sich bewegt, lässt die Richtung, Richtungsänderungen, Geschwindigkeit und selbst complicirte Bewegungen nach verschiedenen Richtungen zugleich erkennen). Das Princip der Willensimpulse kommt bei bewegtem Auge besonders in Betracht. Dauert die Bewegung länger als einen Empfindungsmoment, so greift das wichtige Princip der Phasenvergleichung Platz. Diese ist entweder optisch, wenn verschiedene (aufeinander folgende) Gesichtsempfindungen, oder muskulär, wenn verschiedene Muskelempfindungen (Lageempfindungen) des Augapfels (wohl besser Willensimpulse oder „Innervationsempfindungen" — Ref.) mit einander verglichen werden. Die Anwendung dieser Principien auf einige Einzelheiten der Bewegungswahrnehmungen schliesst die sehr interessante Arbeit. Schwarz.

26) Ueber die Gültigkeit von Newton's Farbenmischungsgesetz, von Emil Tonn. (Zeitschr. f. Psych. u. Phys. d. Sinnesorg. VII, 4.) T. kommt auf Grund umfangreicher Versuche, die er auf Anregung von A. König angestellt hat, zu dem Ergebniss, dass Newton's Farbenmischungsgesetz nur in engen Grenzen der Intensität anwendbar ist, für geringere Helligkeitsgrade aber seine Gültigkeit einbüsst. Der Einfluss der Intensität auf die Farbengleichungen, zumal bei Dichromaten, sowie auf die Lageänderung des neutralen Punktes im

Spectrum bei Dichromaten, und auf die in demselben Sinn erfolgende Lageänderung der Complementärfarbe zum Roth der Endstrecke bei Farbentüchtigen, ist zu gross, als dass diese Erscheinungen, wie Hering will, allein aus dem Einfluss der Absorption in der Macula erklärt werden könnten. Schwarz.

27) Eine bisher noch nicht beobachtete Form angeborener Farbenblindheit (Pseudo-Monochromasie), von Arthur König. (Zeitschr. f. Psych. u. Phys. d. Sinnesorg. VII. S. 161.) K. untersuchte einen ihm von Dr. Albrand aus der Schöler'schen Augenklinik zugeführten Fall von Farbenblindheit, der einen noch nicht beobachteten Typus darstellt. Hinsichtlich der Qualität der Empfindungen war sein Farbensystem den bisher genauer untersuchten Systemen angeborener Monochromasie nahe verwandt, während die quantitative Helligkeit im Spectrum mit der der „Rothblinden" übereinstimmte. Die eigentlichen Farbenempfindungen waren sehr schwach und gelangten nur bei günstigen Umständen ohne besondere Aufmerksamkeit zum Bewusstsein. Da sie aber immerhin vorhanden sind, kann der Fall nicht im vollen Sinn als Monochromasie bezeichnet werden, K. schlägt daher den Namen „Pseudo-Monochromasie" vor. Vom Standpunkt der Hering'schen Theorie wäre anzunehmen, dass die Rothgrünsubstanz fehlt, während von der Blaugelbsubstanz nur Spuren vorhanden sind. Die gefundene Helligkeitsvertheilung im Spectrum stimmt aber nicht mit der bisherigen Gestaltung der Hering'schen Theorie, und auch nicht mit der von Ebbinghaus. Nach der modificirten Helmholtz'schen Theorie kommen die typischen Formen der „Rothblindheit" und „Grünblindheit" dadurch zu Stande, dass bei ihnen sowohl die Rothsubstanz wie die Grünsubstanz dieselbe spectrale Vertheilung der Erregbarkeit besitzen; bei der „Rothblindheit" ist es diejenige, welche der Grünsubstanz, bei „Grünblindheit" diejenige, welche der Rothsubstanz bei Farbentüchtigen zukommt. In dem beobachteten Fall wäre nun nicht nur die Empfindlichkeit der Rothsubstanz im Sinne der „Rothblinden" verändert, sondern es hätte auch die Blausubstanz eine ähnliche Veränderung erlitten: Die spectrale Vertheilung ihrer Erregbarkeit wäre derjenigen der Grünsubstanz sehr ähnlich geworden. Schwarz.

28) Zwei Fälle von Grünsehen, von Dr. Somya, Assistenzarzt der Prof. Schöler'schen Augenklinik in Berlin. (Zeitschr. f. Psych. u. Phys. d. Sinnesorg. VII, 4.) Der eine Fall betraf einen 42jährigen Arbeiter, der angab, auf dem linken Auge seit 8 Tagen Alles grün zu sehen. $S = {}^2/_3$; bei der Farbensinnprüfung waren die Angaben total unsicher, Alles wurde als mehr oder weniger grün bezeichnet. Rechts war die Sehschärfe normal, die Farbenunterscheidung sehr fein und sicher. Am zweitfolgenden Tag, auf den Patient zur Untersuchung wiederbestellt war, wurden auch links die feinsten Farbennüancen erkannt, das Grünsehen war verschwunden, $S = {}^2/_3$, Gesichtsfeld frei, ophthalmoskopisch „linke Macula und Glaskörper nicht ganz so klar wie rechts, jedoch auch dies nur angedeutet und von einem andern Beobachter bestritten". — Der andere Fall betraf eine Dame mit frischen, aber geringen chorioiditischen Veränderungen an der Macula und in der Peripherie, sowie leichte Glaskörperverdunklung. Sie klagte über Grünsehen auf beiden Augen; die Sehschärfe war beiderseits ${}^1/_4$, hob sich aber mit $+ 1{,}0$ auf ${}^3/_4$ (Presbyopie 2,0 D). Alle Farben wurden erkannt, doch immer erschienen sie wie mit einem grünen Schleier überzogen. Die Gesichtsfeldprüfung ergab ein deutliches relatives Scotom für alle Farben, im Gebiet dieses Scotoms bestand subjective Grünempfindung. Nach sechswöchiger Behandlung mit grauer Salbe hob sich die Sehschärfe ohne Glas auf die Norm. Der „gelbgrüne Nebel" oder der „grünliche Schimmer,

wurde allmählich heller, war aber stets am Perimeter als centrales und paracentrales Scotom mit subjectivem Grünsehen im Bereich desselben nachzuweisen. Die Aderhautveränderungen und die Glaskörpertrübung verschwanden. Verf. hält die feinen Veränderungen in der Aderhaut in seinen Fällen für den Anlass des Grünsehens. Schwarz.

29) Ueber periodische Schwankungen der Functionen der Grosshirnrinde, von Dr. Richard Stern, Privatdocent. (Berliner klin. Wochenschr. 1894. Nr. 49.) S. beobachtete bei zwei Arbeitern als Folgezustand nach Kopfverletzung intermittirende Herabsetzung der Sensibilität in allen Sinnesgebieten, Parese mit gleichzeitiger Ataxie der willkürlichen Muskulatur, und Abnahme der intellectuellen Leistungsfähigkeit. Dabei bestanden im ersten Falle neben den Symptomen einer traumatischen Neurose Zeichen einer Läsion der Hirnrinde im Bereich der linken vorderen Centralwindung (Krämpfe der rechtsseitigen Extremitäten, rechtsseitige Parese und Herabsetzung der Sensibilität, später allgemeine Krampfanfälle vom Charakter der Rinden-Epilepsie). Im zweiten Falle traten symmetrische Zuckungen gewisser Hals-, Arm- und Rumpfmuskeln auf. Während die motorischen Reizerscheinungen ganz unregelmässig auftraten, waren die intermittirenden Ausfallserscheinungen durch Monate nachzuweisen und bestanden zur Zeit der Beobachtung noch fort. Die Empfindungsschwankungen dauerten zwischen 3 und 29 Secunden, die Zwischenzeiten 2 bis 44 Secunden. Von Seiten des Sehorgans trat im ersten Falle eine periodische Abnahme der Sehschärfe (subjectiv als Verdunklung des Gesichtsfeldes empfunden) ein, die bald so hohe Grade erreichte, dass Patient zur Zeit der Schwankungen fast amaurotisch wurde. Im zweiten Falle sank die Sehschärfe, die in den Zwischenzeiten $^2/_3$ betrug, während der Schwankungen auf $^1/_5$ bis $^1/_7$, später, als die Schwankungen auch auf andern Gebieten intensiver geworden waren, zuweilen bis auf $^1/_{12}$; übereinstimmend damit zeigte auch das Gesichtsfeld periodische Schwankungen. Die Empfindungsschwankungen liessen sich nicht auf Ermüdung zurückführen; Simulation war auch ausgeschlossen. Als wahrscheinliche Ursache der Schwankungen nimmt S. periodische Circulationsstörungen in der Hirnrinde an. Schwarz.

30) Ueber das Traumleben des Blinden, von Friedrich Hitschmann in Wien (†). (Zeitschr. f. Psych. u. Phys. d. Sinnesorg. VII. S. 387.) Verf. legt dar, dass die Traumwelt des Blinden im Vergleich mit der des Sehenden sehr arm an sinnlich anschaulichen Vorstellungen ist, dagegen reich an eigenthümlichen abstracten Phänomenen. Dabei tritt zuweilen die eigene Persönlichkeit im Traum sehr zurück, indem der Träumende z. B. wähnt, die Dinge würden erzählt oder vorgelesen. Schwarz.

31) Die Wahrnehmung von Helligkeitsveränderungen, von L. William Stern, Dr. phil. (Zeitschr. f. Psych. u Phys. d. Sinnesorg. VII, 4. S. 249.) Die Wahrnehmung von Veränderungen ist psychisch durchaus verschieden von der Wahrnehmung von Unterschieden; bei jener kommt ausserdem noch der Factor der Zeit in Betracht, indem die Veränderungswahrnehmung nicht nur von der Grösse, sondern auch von der Schnelligkeit der Veränderung abhängt. Von Helligkeitsveränderungen wurden bisher nur jene Erscheinungen untersucht, die das Grenzgebiet zwischen dem Eindruck des Flimmerns und dem der Gleichmässigkeit bilden, diese Untersuchungen betrafen also die obere Grenze der Veränderungswahrnehmung. S. stellt die Ergebnisse, die bisher auf diesem Gebiete erzielt worden sind, in wenigen Sätzen zusammen und untersucht dann zunächst die Veränderungsempfindlichkeit für momentane

Helligkeitszuwüchse bei verschiedener Anfangs-Intensität, also unter Ausschluss des complicirenden Zeitfactors. Sodann werden die Bedingungen untersucht, unter denen eine langsame Helligkeitsveränderung eben wahrgenommen wird. S. bezeichnet die Zeit, die vom Beginn der objectiven Veränderung bis zu deren Merklichwerden verstreicht, als Veränderungsdauer, das Verhältniss (positiven und negativen) Helligkeitszuwachses zur Anfangshelligkeit als Maass für die relative Veränderungsempfindlichkeit, den absoluten Zuwachs der Helligkeit in der Zeiteinheit als absolute Erhellungsgeschwindigkeit, und das Verhältniss des in der Zeiteinheit erfolgten Zuwachses zur Anfangshelligkeit als relative Erhaltungsgeschwindigkeit. Die Ergebnisse der Versuche fasst S. in folgenden Sätzen zusammen: „1. Bei annähernd momentan erfolgenden und momentan merklichen Erhellungen ist die relative Veränderungsempfindlichkeit constant; es gilt also das Weber'sche Gesetz. Die relative Veränderungsempfindlichkeit betrug bei meinen Versuchen $^1/_{30}$, ist also nicht so fein wie die Unterschiedsempfindlichkeit. 2. Währt eine objective Veränderung einige Zeit, ehe sie bemerkt wird, so theilen sich die Ergebnisse in solche über Veränderungsdauer und solche über relative Empfindlichkeit. a) Bei gleicher absoluter Erhellungsgeschwindigkeit sind die Veränderungsdauern um so grösser, je grösser die Anfangsintensitäten sind; die relative Veränderungsempfindlichkeit bleibt bei beliebigen Intensitäten constant. b) Bei gleicher relativer Erhellungsgeschwindigkeit sind die Veränderungsdauern um so grösser, je grösser die Anfangsintensitäten sind, die relativen Empfindlichkeiten um so schärfer, je kleiner die Anfangsintensitäten sind. c) Bei gleicher Anfangsintensität sind die Veränderungsdauern um so grösser, je kleiner die absoluten Geschwindigkeiten sind; gleichzeitig verfeinert sich die relative Empfindlichkeit [vielleicht in Folge der Adaption, die bei den Versuchen nicht besonders berücksichtigt zu sein scheint; andernfalls wäre dieser Satz schwer vereinbar mit Satz 4, und in directem Widerspruch mit Preyer's „Gesetz der Nervenreizung". — Ref.]. 3. Im indirecten Sehen sind ceteris paribus die Veränderungsdauern kürzer, die relativen Empfindlichkeiten grösser, als im directen. 4. Die relative Empfindlichkeit bei Veränderungen, zu deren Sichtbarwerden einige Zeit vergehen muss, ist geringer, als bei momentan wahrnehmbaren Veränderungen; bei meinen Versuchen war erstere nur halb bis ein viertel so fein, wie letztere. 5. Die Reactionszeit bei Wahrnehmung allmählicher Helligkeitsveränderungen hat eine beträchtliche Grösse." An diese Versuchsergebnisse knüpft S. einige psychologische Erörterungen. Die Veränderungswahrnehmung resultirt nicht lediglich aus der Vergleichung zweier auf einander folgender, als verschieden erkannter Empfindungsphasen, sondern unter gewissen Bedingungen, namentlich bei grösserer Geschwindigkeit der Aenderung, handelt es sich um einen momentanen Uebergangseindruck, dem ein besonderer Charakter, eine „Uebergangsqualität", anhaftet, die vielleicht als eine specifische optische Veränderungs- oder Uebergangsempfindung anzusehen ist, vielleicht aber auch auf bekannte Empfindungsqualitäten zurückgeführt werden kann.

Schwarz.

32) Die Wahrnehmung von Helligkeitsveränderungen. Nachtrag. Von L. William Stern. (Zeitschr. f. Psych. u. Phys. d. Sinnesorg. VII. S. 395.) Der in den Ergebnissen seiner Arbeit über die Wahrnehmung von Helligkeitsveränderungen angeführte Satz 2c, welcher besagt, dass die Veränderungsdauer sowie die relative Empfindlichkeit mit abnehmender Verände-

rungsgeschwindigkeit zunimmt (vgl. das vorige Referat), gilt, wie Verf. in dem Nachtrag hervorhebt, für die relative Empfindlichkeit nur innerhalb eines beschränkten Zeitgebiets, das wenige Secunden umfasst, während die Empfindlichkeit bei sehr grosser Erhellungsgeschwindigkeit, die eine momentane Veränderungswahrnehmung bewirkt, ausserordentlich gross ist. In jenen beiden Arten der Veränderungswahrnehmung herrscht also eine verschiedene Gesetzmässigkeit, d. h. sie sind heterogen, ein Ergebniss, zu dem bereits die psychologische Analyse führte, indem der momentane Uebergangseindruck als grundsätzlich verschieden von der Veränderungswahrnehmung durch „Phasenvergleichung" gefunden wurde. Auch bei sehr geringer Erhellungsgeschwindigkeit gilt der angeführte Satz nicht mehr, indem hier die Empfindlichkeit um so geringer wird, je geringer die Erhellungsgeschwindigkeit ist.

Schwarz.

33) Ichthyosis und Augenkrankheiten, von Hübner. Med. Gesellschaft in Giessen 29. Oct. 1895. (Deutsche med. Wochenschr. 1896. Nr. 14.) Drei Fälle von Ichth. simplex waren mit Augenerkrankungen complicirt. Dieselben bestanden in einem Fall in hochgradiger Verkürzung der Lidhaut, so dass der Lidschluss unmöglich war. In den beiden anderen fand sich neben der Hautkrankheit Ectropium der Unterlider. Daneben war einmal eine Conjunctivitis zu beobachten, die in Schrumpfung der Bindehaut überging. Moll.

34) Ueber Sehpurpur und Augenhintergrund bei den Fischen, von Abelsdorff. (Verhandl. der physiolog. Gesellsch. zu Berlin 7. Febr. 1896.) Im Allgemeinen hat man zwei Arten von Sehpurpur zu unterscheiden. Dem Sehpurpur der Amphibien, Vögel und Säuger steht der der Fische gegenüber. Ersterer hat das Maximum der Absorption bei der Wellenlänge 500 $\mu\mu$ zwischen den Linien E und F; letzterer bei 540 $\mu\mu$ zwischen den Linien D und E. Der Sehpurpur in situ ist zu sehen beim Bley, Zander und Kaulbarsch. Diese Fische besitzen ein retinales Tapetum, eine dicht hinter den Stäbchen gelegene kalkige, reflectirende, die Aderhautröthe verdeckende Schicht. Hierdurch sind die Bedingungen zur ophthalmoskopischen Erkennbarkeit des Sehpurpurs gegeben. Moll.

35) Ueber multiple Augenmuskellähmungen und ihre Beziehungen zu den sie bedingenden, vorzugsweise nervösen Krankheiten, von Alessandro Marina. (Wien u. Leipzig, Deuticke, 1896.) (Nach einem Referat der Therap. Wochenschrift.) Neben zahlreichen eigenen Beobachtungen ist das einschlägige Material nach den einzelnen ätiologischen Momenten zusammengetragen. In besonders ausführlicher Weise ist das Capitel der Augenmuskellähmungen bei Tabes und Syphilis behandelt. Moll.

36) Die Einäugigkeit in ihren Beziehungen zur Erwerbsfähigkeit, von Magnus. (Breslau, Kern, 1895.) Verliert Jemand in früher Jugend ein Auge, so ist er in der Wahl eines Berufes resp. in der Ausführung desselben ein wenig beschränkt. Zwischen dem 20. und 35. Lebensjahre kann der Verlust eines Auges bei fleissiger Uebung bis zu einem gewissen, sehr hohen Grade ausgeglichen werden. Nach dem 35. Jahre ist die Erwerbsfähigkeit als bedeutender herabgesetzt anzusehen. Jedenfalls sollte die Rente immer nur auf ein Jahr festgesetzt werden, da die optischen Verhältnisse sich allmählich heben. Dann wird eine erneute Untersuchung empfohlen. Moll.

37) Beitrag zur Casuistik der Atrophia nervi optici, von Feilchenfeld. (Inaug.-Dissert. Kiel 1896.) Moll.

38) Ueber Retractionsbewegungen der Augen, von Türk. (Aus der Univ.-Augenklinik in Zürich.) (Deutsche med. Wochenschr. 1896. Nr. 13.) Die beiden mitgetheilten Fälle zeigen einen congenitalen völligen Mangel der

Abduction. Bei Adduction dagegen werden die Augen mehr oder weniger (bis 5 mm) in die Orbita zurückgezogen. Gleichzeitig verengt sich die Lidspalte und die untere Uebergangsfalte wölbt sich hervor. Theoretisch kann eine derartige Bewegungsstörung durch nach hinten verlagerte Insertion des Internus erklärt werden. Es tritt dann bei seiner Function keine Drehung, sondern eine Retraction ein. Zweitens aber kann letztere erfolgen, wenn das Auge auf der Seite des Externus fixirt ist. Diese Erklärung scheint für die mitgetheilten Fälle zutreffend, da man schon öfter bei angeborenen Beweglichkeitsdefecten den Externus in einen bindegewebigen Strang verwandelt gefunden hat. Versuche, in denen das Auge mittelst einer Schlosspincette fixirt wurde, haben die Richtigkeit dieser Theorie ergeben. — Die Vorwölbung der Uebergangsfalte hat ihren Grund in dem Ausweichen des verdrängten Orbital-Inhaltes. Die Verkleinerung der Lidspalte beruht nicht auf activer Zusammenziehung des M. orbicularis, sondern kommt auf mechanische Weise zu Stande. Wie nämlich bei fehlendem Bulbus die Lidspalte enger wird, indem die Fasern des Orbicularis ihren Halt verlieren und, ihrem Tonus folgend, sich vom Bogen zur Sehne verkürzen, so nähern sich auch hier die Lidränder, da sie von dem zurückweichenden Auge weniger gestützt werden. Moll.

39) Ueber den Einfluss subconjunctivaler Sublimat-Injectionen auf das Verhalten des vorderen Kammerwinkels, von E. Geering. (Inaug.-Diss. Basel 1896.) Verf. veröffentlichte Thierversuche, die Mellinger und Bossalino über die Einwirkung subconjunctivaler Sublimat-Injectionen auf das normale Kaninchenauge anstellten. Er fasst die Resultate dahin zusammen, dass subconjunctivale Sublimat-Injectionen am Kaninchenauge ausser äusseren Veränderungen auch Entzündungserscheinungen im vorderen Kammerwinkel hervorrufen, und zwar tritt bei Einspritzung einer ganzen Pravazspritze einer 0,5—1 $^0/_{00}$ Lösung starke Leucocyten-Infiltration im Kammerwinkel auf. Die Ausheilung geschieht unter Bildung beschränkter peripherer vorderer Synechien, welche den Kammerwinkel völlig verlegen können, doch konnte Glaucom dadurch nicht hervorgerufen werden. Spiro.

40) De la résorption spontanée intra-capsulaire de la cataracte sénile, par le Dr. Delbès de la faculté de Paris. D. stellt in seiner Monographie alte und neuere Fälle zusammen, bei denen die Aufsaugung des Altersstars in der Kapsel einwandsfrei beobachtet wurde. Der Vorgang war stets zunächst eine Verflüssigung der Corticalis. Die trüben Massen wurden dann resorbirt, wobei in seltenen Fällen gleichzeitig Aufhellung statt hatte. Die Resorption des Kernes stand zeitlich nicht mit dem Fortschreiten der sonstigen Aufsaugung in Zusammenhang. Die Dauer des Processes betrug 15—20 Jahre. Pathologische Anatomie und Pathogenie des Vorganges sind nicht klar, doch ist es sehr bemerkenswerth, dass in zwei Drittel aller Fälle gleichzeitig eine Erkrankung des Auges bestand, am häufigsten (50 $^0/_0$) war Glaucom beobachtet. Die Beobachtungen häufen sich, seitdem sich die Aufmerksamkeit auf diese Vorgänge gerichtet hat. Spiro.

41) Ueber die Beziehung des Nervus oculomotorius zum Ganglion ciliare, von Dr. Hugo Apolant. (Aus dem I. anatomischen und dem physiologischen Institut zu Berlin.) Verf. hält es durch die physiologische und histologische Forschung für erwiesen, dass das Ganglion ciliare ein sympathisches Ganglion ist, das seinen Reiz vom Oculomotorius erhält, um ihn in einer für die Innervation der glatten Binnenmuskulatur des Auges geeigneten Weise umzusetzen. Den fehlenden anatomischen Nachweis suchte A. durch die Marchi'sche Degenerationsmethode zu erbringen. Es gelang ihm, bei der Katze isolirte

centrale Durchschneidung des Oculomotorius zu erzielen. Wie die mikroskopischen Präparate zeigten, degenerirte der in das Ganglion eintretende Theil des. Oculomotorius bis in dasselbe herein, niemals aus dem Ganglion austretende Ciliarnerven. Demnach endigen alle für die Binnenmuskulatur des Auges bestimmten Fasern des Oculomotorius im Ganglion, und die Ganglienzellen stellen den Beginn eines neuen Neurons dar, welches die Fortführung des vom Oculomotorius gegebenen Impulses übernimmt. Durch theoretische Erörterungen sucht Verf. den Nachweis der Nichtbetheiligung des Trigeminus und Sympathicus zu führen, da der experimentelle Weg der grossen Schwierigkeiten wegen nicht möglich war. Spiro.

42) Die Behandlung der Hornhaut-Entzündung, von Dr. M. Straub, ord. Prof. d. Augenheilkunde an der Univ. Amsterdam. (Berliner Klinik. Heft 97.) St. widmet seine Ausführungen den häufigeren Formen der Keratitis, die ein allgemein-ärztliches Interesse beanspruchen. So bespricht er genau die Keratitis phlykt. Zu ihrer Behandlung empfiehlt er eine allgemeine Kur, bestehend in Verbesserung der Lebensweise der Kinder (Reinlichkeit) und in Behandlung von gleichzeitig bestehenden Ekzemen der äusseren Haut, von Ohrenfluss; ferner eine locale Therapie. Hier ist zunächst bestehende Blepharitis energisch zu bekämpfen durch Abreiben der Lidränder mit 2 proc. Arg. nitr.-Lösung. Auf die Phlyktänen selbst bringt St. mittelst Pulverbläsers Calomel, das er wegen der Leichtigkeit einer guten Application rühmt. Auch wendet er — und mehr noch bei Hornhautgeschwüren — gern statt des Atropin, falls keine Iritis besteht, Eserin an, dem er Verminderung der Lichtscheu durch Verengerung der Pupille und Vermehrung des Säftezuflusses zur Cornea durch Druckherabsetzung zuschreibt. Aehnlich werden Rathschläge für andere wichtige Erkrankungen der Cornea vom Verf. kurz mitgetheilt. Spiro.

43) Ueber die electrische Behandlung entzündlicher Augenkrankheiten, von Prof. A. v. Reuss. (Wiener klin. Wochenschr. 1896. Nr. 20.) Seit 10 Jahren wendet R. die Galvanisation des Auges bei Scleritis (Episcleritis) mit gutem Erfolge an. Der Kranheitsverlauf wird abgekürzt, die subjectiven Beschwerden verringern sich. Er bedient sich dabei der von Eulenburg angegebenen Electrode (Hirschberg, C.-B. f. A. 1877. S. 67) und einer Stromstärke von 1—1$^1/_2$ M.-A. Gewöhnlich reichen 10—12 Sitzungen (von 1—1$^1/_2$ Minuten jeden zweiten Tag) aus. In einem Falle, bei dem die Kranke die Anwendung des galvanischen Stromes verweigerte, wurde der faradische Strom mit ausgezeichnetem Erfolge, als „electrische Hand“ in Anwendung gebracht. Von diesem Falle ausgehend, versuchte R. den faradischen Strom auch bei anderen entzündlichen Augenleiden, und erhielt ebenfalls zufriedenstellende Resultate. Die besten Erfolge ergaben Iritis und Iridocyklitis. Der günstige Einfluss auf die Schmerzen war ein ganz auffallender. Auch den entzündlichen Process schien die Faradisation günstig zu beeinflussen. Ausser den genannten Affectionen kamen noch Keratitiden (ulceröse Formen), ein Fall von absolutem Glaucom, Fälle von Episcleritis periodica fugax, einige Conjunctivalaffectionen zur Behandlung. Auch hier war der Erfolg ein guter. Schenkl.

44) Zur Lumbalpunktion, von Dr. S. E. Henschen, Prof. in Upsala. (Wiener med. Blätter. 1896. Nr. 12.) Ein 19jähr. der Lungentuberculose verdächtiges Mädchen leidet an Meningitis serosa. Sehr rasch entwickelt sich beiderseitige Stauungspapille. Nach Lumbalpunktion schwindet die Stauungspapille. Rechts bleibt monoculare nasale Hemiopie mit partieller Atrophie des Sehnerven älteren Datums zurück. Pat. hatte vor 4 Jahren ein ähnliches cerebrales Leiden durchgemacht. Nach der Lumbalpunction erweiterte sich das

vorher concentrisch eingeengte linke Gesichtsfeld; auch das rechte hemiopische Gesichtsfeld hatte an Ausdehnung zugenommen. Schenkl.

45) **Epistaxis mit gleichzeitiger Blutung aus dem Thränenröhrchen derselben Seite**; mitgetheilt von Operateur Dr. H. Dauscher, Bergarzt in Vordernberg. (Wiener med. Presse 1896. Nr. 18.) Recidivirende profuse Blutung aus der Nase mit Entleerung von Blut durch den Thränenpunkt in den Bindehautsack; Thränenorgane beider Augen vollkommen normal; in der Nasenhöhle weder eine Neubildung noch sonst etwas auffälliges.

Schenkl.

46) **Ein Fall von durch Iridectomie geheilten Hydrophthalmus congenitus**, von Prof. Dr. O. Bergmeister. (Demonstration in der Sitzung der Gesellschaft der Aerzte in Wien vom 21. Febr. 1896.) (Wiener klin. Wochenschrift 1896. Nr. 18.) Bei einem 6 Monate alten Knaben, der alle Symptome des infantilen Glaucoms am linken Auge (deutliche Vergrösserung des Bulbus, beginnende Keratoglobie, diffuse Hornhauttrübung, Drucksteigerung etc.) darbot, hat B. im Jahre 1883 die Iridectomie vollführt; Operation und Heilungsverlauf waren vollkommen normal. Gegenwärtig, somit nach 13 Jahren, zeigt der Knabe nicht die geringste Entstellung. Es besteht nur eine geringe Ablenkung des linken Auges nach innen und eine unbedeutende Vergrösserung dieses Auges. Dagegen zeigen die Kammer und die Iris ganz normale Verhältnisse. Im Bereiche des Coloboms findet sich eine erst in späterer Zeit, wahrscheinlich durch den Contact der noch jugendlich weichen Linse mit der Incisionswunde hervorgerufene, einem Pyramidenstar ähnliche stationäre Auflagerung am Aequator lentis; der Glaskörper ist rein, die Papille erscheint etwas blass aber nicht excavirt; das Sehvermögen ist wahrscheinlich durch Anästhesie durch Nichtgebrauch in Folge der strabotischen Ablenkung des Auges herabgesetzt. Bemerkenswerth erscheint der Fall durch die Einseitigkeit des Processes, durch das Auftreten der ersten Symptome desselben nicht nach der Geburt, sondern erst 6 Monate später, durch den ausgesprochenen glaucomatösen Charakter, durch das Schwinden aller Symptome nach der Iridectomie, durch die Dauer der Heilung 13 Jahre hindurch, und endlich durch den günstigen Ausgleich in der Grösse beider Bulbi. Schenkl.

47) **Die Function der menschlichen Haare**, von Prof. S. Exner. Vortrag, gehalten in der Jahressitzung der k. k. Gesellschaft der Aerzte in Wien, vom 20. März 1896. (Ibid. Nr. 14.) Die Function der Haare der einzelnen Körperstellen ist eine verschiedene. Sie wirken hier einmal als Tastorgane, einmal als Temperaturregulator. Cilien und Augenbrauen sind als Tastorgane aufzufassen; sie sind die empfindlichsten Haare des menschlichen Körpers. Ihre Nerven bilden mit den überaus erregbaren Nerven der Cornea und Conjunctiva einen besonders fein organisirten Schutzapparat des Auges. Augenbrauen und Wimpern halten ausserdem den von der Stirne herabrinnenden Schweiss ab, und letztere wirken nebenbei auch als Filter gegen Staub und als Dach gegen Regen. Die Annahme, dass die Brauen und vielleicht auch die Cilien durch Zuchtwahl erhalten geblieben sind, ist nicht von der Hand zu weisen.

Schenkl.

48) **Einen Fall von Enucleation wegen Atrophia bulbi, nach Trauma**, demonstrirt Regimentsarzt Dr. Haas im wissenschaftl. Vereine der k. k. Militärärzte der Garnison Wien. (Wiener med. Wochenschrift 1896. Nr. 17. Der Militärarzt Nr. 7 und 8.) Fest eingekeilter 7 mm langer Kapselsplitter in den an Stelle des Glaskörpers getretenen Schwarten; plastische Iridocyclitis mit consecutiver Atrophie. Schenkl.

49) Operirte Fälle von hochgradiger Kurzsichtigkeit, demonstrirt Dr. Szili und Dr. Siklossy jun. in der Sitzung der k. Gesellschaft der Aerzte in Budapest am 30. Nov. 1895. (Wiener klin. Rundschau 1896. Nr. 16.) Ein 12 jähr. Kranker mit — 14 D, S $^6/_{36}$ erlangt nach der Operation + 1,5 D, S $^6/_{18}$. Ein 16 jähr. Kranker mit — 22 D, S $^1/_4$ zeigt nach der Operation — 2 D, S $^1/_5$. Ein Heilverfahren ist die Operation nicht; sie ist nur eine ständige Correction, die theilweise vollkommener ist, als das Augenglas. Schenkl.

50) Drei Fälle von Erkrankungen der Hirnbasis bespricht Dr. Grósz in der Sitzung der k. Gesellschaft der Aerzte Budapest am 18. Jan. 1896. (Wiener med. Presse 1896. Nr. 15.) Ein Fall mit Neuritis descendens, zwei Fälle mit Atrophia nerv. opt. Im ersten Falle waren Augenmuskellähmungen und Facialparalyse, im zweiten Falle Anäthesie des Acusticus, Trigeminushyperästhesie, temporale Hemiopie, cerebrale Ataxie vorhanden. Zwei Fällen lag Lues zu Grunde, im dritten Fall wurde ein Tumor an der Hirnbasis angenommen. Schenkl.

51) Die Erscheinungen der Tabes dorsalis am Auge bespricht Dr. E. Grósz in der Sitzung der k. Gesellschaft der Aerzte in Budapest am 14. März 1896. (Wiener med. Presse. 1896. Nr. 28.) Von den Untersuchten hatten 13 % auf beiden Augen volle Sehschärfe, 4 % waren beiderseits amaurotisch. In 22 % war stärkere Abweichung in der Farbenempfindung vorhanden; 57 % zeigten abnormes Verhalten des Gesichtsfeldes. Die Einengung war zumeist oben und aussen. Hemianopie war in keinem Falle zu constatiren. Normaler Augenhintergrund fand sich nur in 12 % der Fälle. In den meisten Fällen war ausgesprochene Atrophie, in beträchtlicher Zahl graue Verfärbung der Papille mit langsamer, aber stetiger Abnahme der centralen Sehschärfe, Einschränkung des Gesichtsfeldes von oben aussen und Farbenverwechslung vorhanden. Im Gegensatze zu den neueren Theorien vertritt G. die Ansicht Graefe's, dass die Opticusaffection eine associirte sei, welche Ansicht auch seine histologischen Untersuchungen bestätigen. Er ist auch der Meinung, dass jede Opticusatrophie bereits im präataktischen Stadium beginnt, doch ist der Ablauf ein verschiedener, so dass viele Formen erst im ataktischen Stadium erkannt werden. Die Pupillen waren in 32 % der Fälle normal. Das Robertson'sche Symptom fand sich in 71 %, und zwar in 65 % zu beiden Seiten. Der Abducens war in 10 % gelähmt, in einem Falle bestand beiderseitige Ophthalmoplegie. Schenkl.

52) Zur Verhütung des Irisprolapsus bei Cataract-Extraction ohne Iridectomie, von Prof. Nuel in Lüttich. (Wiener klin. Rundschau. 1896. Nr. 27 u. 30.) Um den Irisvorfall bei der Cataract-Extraction ohne Iridectomie zu vermeiden, giebt N. folgendes Verfahren der Linsen-Entbindung an: Der untere Linsenrand wird mit dem Spatel stark nach hinten direct gegen das Augencentrum gedrückt. Die Linse dreht sich dann an Ort und Stelle um ihre Horizontal-Axe, und der obere Linsenrand zeigt sich in der Pupille. Hierauf tritt die Linse durch die Pupille in die vordere Kammer, drückt die Iris nach hinten und entweicht aus dem Auge. Die Iris bleibt so an Ort und Stelle und tritt nicht aus dem Auge hervor; die Pupille bleibt rund.[1] Schenkl.

53) Eine Chorioidalruptur und einen Fall von Secundärglaucom in Folge von allmählich sich entwickelnder Keratectasia ex laesione demonstrirt Regimentsarzt Dr. Haas im wissenschaftl. Verein der k. k. Militärärzte der Garnison in Wien. (Militärarzt. Nr. 13 u. 14. — Wiener med.

[1] Das übliche Verfahren scheint besser. H.

Wochenschr. 1896. Nr. 29.) Der erste Fall betrifft einen Soldaten, der vor 15 Jahren eine Verletzung des rechten Auges durch einen Steinwurf erlitt; seit 10 Jahren Abnahme des Sehvermögens; Finger auf $^1/_2$ m; centrale Cataracta polaris und beginnende Cataracta corticalis; retinitische Atrophie; nach unten und aussen ein mit der Concavität gegen die Papille gerichteter, aus bläulich-weissen Flecken und Pigmentschollen bestehender Streifen. Im zweiten Falle handelt es sich um einen Husaren, der in seinem 12. Lebensjahr bei einer Kapselexplosion eine Verletzung der linken Hornhaut erlitten hatte. Ausser centraler Hornhautnarbe und Keratectasie waren glaucomatöse Symptome mit Excavation des Sehnerven vorhanden, S L $= \frac{1}{\infty}$; ophtalmometrisch war irregulärer Astigmatismus nachweisbar. Schenkl.

54) Eine Bulbusverletzung, entstanden durch einen Fall auf einen eisernen Haken, demonstrirt Regimentsarzt Dr. Otto im wissenschaftl. Verein der k. k. Militärärzte der Garnison Wien. (Militärarzt. Nr. 11 u. 12. — Wiener med. Wochenschr. 1896. Nr. 25.) Der Bulbus ging unter den Zeichen eitriger Iridocyclitis, zu der sich später glaucomatöse Erscheinungen zugesellten, zu Grunde. Nach der Enucleation kam es zu einer so profusen Blutung, dass man sich genöthigt sah, die Weichtheile der Orbita zu excidiren und die Blutung mit dem Thermocauter zu stillen. Die Bulbushöhle war von einem organisirten Thrombus angefüllt, der als Neoplasma (Melanosarcom) imponirte. Schenkl.

55) Blindheit nach beiderseitiger Gehirnerkrankung mit Verlust der Orientirung im Raume, von Prof. Anton in Prag. (Mittheil. d. Vereins der Aerzte in Steiermark. 1896. Nr. 3. — Wiener klin. Wochenschr. 1896. Nr. 30.) Eine 56jähr. Frau zeigte totale centrale Blindheit ohne Befund an den Augen. Die Kranke war sich des Verlustes des Sehvermögens nicht bewusst, sie besass optische Erinnerungsbilder, hatte aber kein Bestreben, sich neue visuelle Vorstellungen zu bilden; die Orientirung im Raume war verloren gegangen; dieser Verlust der Orientirung bezog sich nicht allein auf visuelle Bilder, sondern auch auf Gehörswahrnehmungen trotz erhaltener Hörschärfe. Die Localisation tactiler Eindrücke an der Körperoberfläche und der Muskelsinn waren erhalten. Später kam amnestische Aphasie und kurze Zeit vor dem Tode linksseitige Hemiparese hinzu. Anatomisch fand sich beiderseits je ein grosser nekrotischer Herd (Cyste), der die Marksubstanz des Hinterhauptlappens nach aussen vom Ventrikel und des Gyrus angularis zerstörte und an der Convexität des Occipitalhirns die Oberfläche erreichte. Rinde, Marklager der medialen Partien und die Spitzen der Hinterhauptlappen waren erhalten; die Verbindungen der Occipitallappen mit einander, sowie mit dem Scheitellappen, mit dem Stirnlappen, zum Theil mit dem Schläfenlappen und mit dem Sehhügel waren unterbrochen und degenerirt. Die Blindheit bezieht A. auf die Verletzung der Sehstrahlung. Den psychischen Ausfall, wonach sich die Kranke ihrer Blindheit nicht bewusst war, bringt er mit der Isolirung der beiden Occipitallappen von einander und von fast der gesammten übrigen Gehirnmasse in Zusammenhang, giebt aber die Möglichkeit zu, dass hier auch die vorhandene Gehirnatrophie eine Rolle spiele. Auf Grund dieses Falles und anderer einschlägigen Fälle, sowie auf Grund anatomischer Thatsachen vertritt A. die Ansicht, dass Gehirnverletzungen, welche von der convexen Fläche der Hinterhauptlappen aus Blindheit erzeugen, geeignet erscheinen, in höherem Maasse psychische Functionsstörungen hervorzurufen, als dies bei Verletzungen der medialen Wand der Fall ist. Die Raumvorstellung und Orientirung betreffend, ist A. der Ansicht, dass dieselben nicht allein einer specifischen Sinnesthätigkeit entstammen, sondern, dass erst

durch centrale Verknüpfung einzelner Sinnesreize auf associativem Wege die Empfindung des Räumlichen zu Stande kommt. Schenkl.

56) Ueber Schulmyopie, klinische Vorlesung von Prof. J. Schnabel in Wien. (Wiener med. Presse. 1896. Nr. 24 u. 25.) In der Schule wird ein Theil der Kinder unter dem Einflusse der Augenarbeit myopisch, und zwar nur diejenigen, die von vornherein dazu prädisponirt sind, die eine anatomische Anlage zur Erwerbung der Myopie mitbringen. Diese anatomische Anlage besteht in einer angeborenen Anomalie der Chorioidea und Sclera in unmittelbarer Umgebung des Sehnerven. Solche Augen werden unter dem Einflusse der Arbeit myopisch nicht durch Ectasie des Bulbus, sondern dadurch, dass die Regelung, welche die Harmonie des Längenwachsthums und des Brennpunktabstandes überwacht, mangelhaft ist, und dass in Folge dessen bei normaler Bulbusform der zweite Brennpunkt vor die Netzhaut zu liegen kommt. Das Staphyloma posticum wird durch Arbeit niemals erworben, sondern ist schon früher da und von ihr vollständig unabhängig. Das Staphyloma posticum kommt gesetzmässig nur bei Augen mit höchstgradiger Myopie vor. Diese Augen werden aber nicht myopisch, sondern sind es von jeher gewesen. Nie erreicht die Myopie, die in der Schule entsteht, jenen Grad, welchen wir mit dem Staphyloma posticum gesetzmässig verbunden finden. Dem Staphyloma posticum myopischer Augen liegt dieselbe Bildungsanomalie zu Grunde, wie dem Conus. Es handelt sich um eine Bildungsanomalie der Chorioidea und Sclera. Die äusseren Scleralschichten fehlen und die äussere Scheide geht weit weg von dem Sehnervenstamme in die Sclera über. Das Staphyloma posticum ist somit nur eine Steigerung desselben Zustandes, den man auch bei der Myopie, die in den Schulen erworben wird, findet. Ist die Bildungsanomalie hochgradig, so führt sie zu der charakteristischen unregelmässigen Form des Bulbus; ist sie geringgradig, so behält der Bulbus die normale Form und nur unter dem Einflusse der Augenarbeit tritt dann das Missverhältniss zwischen Axenlänge und Brennpunktslage ein, welche die Ursache der Schulmyopie ist. Aber nur hochgradige Myopie beruht auf Staphyloma posticum, ist angeboren oder in frühester Jugend erworben, während die Schulmyopie nicht mit Staphyloma posticum einhergeht und höchstens mittlere Grade erreicht. Der Entwickelung des Staphyloma posticum kann somit nicht vorgebeugt werden. Die Myopie ist nach Sch.'s Ansicht für eine ganze Anzahl von Menschen geradezu ein Glück, und wenn die Schule emmetropische Augen in myopische überführt, so erweist sie einer grossen Zahl von Menschen etwas Gutes. Die Ueberführung der Hypermetropen in Emmetropen und dann in Myopen durch die Schule ist als eine Vervollkommnung des Auges zu betrachten. Schenkl.

57) Ein Fall von Sclerodermie, combinirt mit Morbus Basedowii, von Dr. J. Grünfeld, Secundärarzt am k. k. allg. Krankenhaus in Wien. (Wiener med. Blätter. 1896. Nr. 20.) 33jährige Frau mit mässigem Exophthalmus (links stärker ausgesprochen als rechts); kein Graefe'sches, kein Stellwag'sches Symptom, geringes Struma, Puls 84; über den ganzen Rumpf und die Extremitäten verbreitete Sclerodermie. Thyreoidea-Therapie mit günstigem Erfolge in Bezug auf den Morbus Basedowii und die Sclerodermie. Schenkl.

58) Die Prognose der Tuberculose des Auges, von Prof. Dr. L. v. Wecker in Paris. (Wiener klin. Rundschau. 1896. Nr. 22.) W. erklärt sich gegen die Enucleation tuberculöser Augen, weil die Tuberculose local erlöschen kann, weil die intraoculare Tuberculose gewiss keine primäre, und die Entfernung des Auges, um den Organismus vor Infection zu schützen, auch in solchen Fällen durchaus illusorisch ist, und weil es sich endlich zumeist um

junge Leute handelt, bei denen die Enucleation eines Auges eine schwere Verstümmelung bedeutet, während die Erhaltung selbst eines phthisischen Auges noch immer eine Garantie bietet für die Erhaltung der Symmetrie des Gesichtsskeletts. Namentlich warnt er vor der Enucleation tuberculöser Augen, wenn noch ein Rest von Sehvermögen vorhanden ist. Schenkl.

59) Ein Fall von Kleinhirngeschwulst, von Doc. Dr. Donath in Budapest. (Wiener med. Presse. 1896. Nr. 20.) Ein 19jähriger Mann, der als Kind an Ohrenfluss litt, schreibt sein gegenwärtiges Leiden einer Ohrfeige zu, die er vor 2 Jahren erhalten hat; seit dieser Zeit wiederholtes Erbrechen, Schwindel, Kopfschmerz; Pat. zeigt cerebrale Ataxie, dabei jedoch zunehmendes Schwanken bei Augenverschluss, gesteigerte Patellarreflexe, fibrilläres Zittern der Zunge, Zittern der Hände, Coordinationsstörungen auch an den Oberextremitäten; leichte Einschränkung des Gesichtsfeldes für Weiss. Nystagmus, scandirende Sprache, Abnahme des Gedächtnisses und der Intelligenz. Im weiteren Verlaufe Papillitis, plötzlicher Tod. Die Section ergiebt: Medullarsarcom des Wurmes, chron. Hydrocephalus int. mit Compressionserscheinungen; Atrophie der Optici, der Oculomotorii und Trochleares. Schenkl.

60) Hornhauttrübungen und Cornealmassage, von Dr. M. Falta, Augen- und Ohrenarzt in Szegedin. (Wiener med. Wochenschr. 1896. Nr. 19.) F. befürwortet, die Massage der Cornea in der Weise vorzunehmen, dass dabei das nicht zu behandelnde Auge geöffnet gehalten wird. Es soll diese Art des Verfahrens den Vortheil haben, dass man die Bewegungen des offenen Auges controlliren kann, um zu sehen, ob man am zu behandelnden Auge die richtigen Stellen massirt. F. verwendet zur Massage kleine Wattebäuschchen. Schenkl.

61) Ueber Fixation mit dem gelähmten Auge. Vortrag, gehalten im Wiener med. Club am 10. Juni 1896 von Dr. Kunn. (Allg. Wiener med. Ztg. 1896. Nr. 24.) Bei Augenmuskellähmungen wird das gelähmte Auge zur Fixation verwendet, wenn letzteres eine bessere Sehschärfe hat, als das muskelgesunde. K. führt 6 Fälle (3 Abducenslähmungen, 2 Paresen des R. int. und eine combinirte Oculomotorius- und Abducenslähmung) an, die dieser Annahme widersprechen. Den bei Augenmuskellähmungen in Betracht kommenden Mechanismus erklärt K. in folgender Weise: Die durch die Schutzbewegungen des Kopfes ausgelöste Innervation wird auf den gelähmten Muskel gerichtet; da dieser nicht actionsfähig ist, geht die Innervation auf den Synergisten des gelähmten Muskels. Durch die gesteigerte Innervation geräth das gesunde Auge in forcirten Strabismus. Schenkl.

62) Die Anwendung tiefer Einspritzungen von Hydrargyrum salicylicum bei Augenkrankheiten, von Dr. E. Bock, Primararzt in Laibach. (Allg. Wiener med. Ztg. 1896. Nr. 19—22.) Das Hydrargyrum salicylicum wird von B. zu Injectionen in die Gefässgegend, und zwar in Paraffinum liq. suspendirt (2,50:25), verwendet; er injicirt wöchentlich eine Spritze, beginnt mit einer halben Spritze, um die Verträglichkeit gegen Quecksilberpräparate zu prüfen, und reicht mit 6 Einspritzungen aus. In dieser Weise hat er eine Reihe syphilitischer Augenkrankheiten (Iritis, Chorioiditis, Retinitis, Keratitis interstitialis, Iridochorioiditis, Opacitates corp. vitr.) behandelt, und empfiehlt die tiefen Einspritzungen des Hyd. sal. als ein gutes Heilmittel gegen syphilitische Augenaffectionen. Dasselbe kann die Schmierkur ersetzen; eine Ausnahme bilden jene Fälle, wo das Auge gefährdet erscheint und eine rasche Einführung grösserer Mengen von Quecksilber sich nothwendig erweist. Die in Rede stehende Behandlung empfiehlt sich auch für jene Augenkrankheiten nicht syphilitischen

Ursprungs, bei denen man zur Schmierkur greift; sie ist der letzterer sogar vorzuziehen, weil sie als ein weniger eingreifendes Verfahren zu betrachten ist.

Schenkl.

63) Zur Kenntniss der gesunden und kranken Thränendrüse, von Dr. E. Bock, Primararzt der Abtheilung für Augenkranke im Landesspital zu Laibach. (Wien, J. Šafář, 1896. 90 S.) Unter dem angegebenen Titel hat B. in Form einer Monographie die gesunde und kranke Thränendrüse zum Gegenstande eingehender Erörterung gemacht und hat damit eine Lücke in der oculistischen Literatur ausgefüllt. Gerade dieses Kapitel ist in unseren Handbüchern recht stiefmütterlich bedacht. In der im Uebrigen noch heute mustergiltigen Abhandlung Hasner's „Beiträge zur Physiologie und Pathologie des Thränenableitungsapparates" (1850) ist die Thränendrüse ganz übergangen, und in Schirmer's vortrefflicher Bearbeitung der Krankheiten der Thränenorgane in Graefe-Saemisch's Sammelwerk sind der Thränendrüse nur einige wenige Seiten gewidmet. Die Einleitung der vorliegenden, sehr lesenswerthen Abhandlung bilden 22 Krankengeschichten von Affectionen der Thränendrüse, zum Theil ausserordentlich seltene Fälle betreffend, von denen namentlich eine bleibende Vergrösserung der Thränendrüse nach Abscessus corneae, Verlagerung der Thränendrüse durch Narbenzug nach Scleritis tuberculosa, Ausstossung der Thränendrüse durch feuchten Brand nach Verletzung, zu erwähnen wären. Um der Anatomie der Thränendrüse näher zu treten, hat B. die Thränendrüsen beider Augen von 10 Leichen anatomisch untersucht. Nur bei 4 Individuen stimmten die Befunde mit den gangbaren Annahmen, während 6 Individuen erhebliche Abweichungen betreffs Lage, Gestalt und Grösse der Thränendrüse zeigten. Unter 176 gesunden Menschen fand B. die accessorische Thränendrüse beiderseits nicht sichtbar bei 130 Personen, beiderseits sichtbar bei 31, einseitig sichtbar bei 11 Individuen. Unter 372 Augenkranken: bei 236 Personen nicht sichtbar, bei 102 beiderseits sichtbar, bei 34 einseitig sichtbar. Aus dem die Pathologie der Thränendrüse betreffenden Theile wären folgende Schlussfolgerungen hervorzuheben: Die selbstständige Entzündung der Thränendrüse ist eine seltene Erscheinung; sie kann zu einer vorübergehenden und bleibenden Vergrösserung der Drüse führen, einseitig oder beiderseitig auftreten, acut oder subacut (bezw. chronisch) verlaufen. Auffallend ist die grosse Zahl chronischer Entzündungen der Thränendrüse, die mit Schwellung der Speicheldrüsen einhergeht. Die Endausgänge sind in allen Fällen (acuten sowie chronischen) günstige. Die Ursachen der selbstständigen Entzündung der Thränendrüse sind: Verletzung, Erkältung, acute Infectionskrankheiten, Syphilis, Tuberculose, Leukämie, Mumps, Infection (unbekannter Art). Die chronischen Schwellungen der Thränendrüse, für welche ein ursächliches Moment nicht nachweisbar ist, sind fast immer von Erkrankungen der Speicheldrüsen begleitet. Die Erkrankung betrifft dann immer beide Thränendrüsen. Meist erkranken diese zuerst und dann erst die Speicheldrüsen. Die Schwankungen zwischen Besserung und Wiederkehr der Erkrankung sind in solchen Fällen ganz auffallend. Beeinflussungen durch andere Infectionskrankheiten kommen häufig vor. Der Grund des Zusammenhanges der Thränendrüsenentzündung mit Entzündung der Speicheldrüsen ist bisher unbekannt. Die Untersuchung von 372 mit den verschiedensten Augenkrankheiten behafteten Personen ergab, dass die Thränendrüse nicht selten an der entzündlichen Augenerkrankung participirt, namentlich ist dies bei Entzündungen der Bindehaut der Fall. Die Anschwellungen der Drüse sind jedoch nie so bedeutend, wie bei der selbstständigen Entzündung. Ist die Thränendrüse bei entzündlichen Augenkrankheiten geschwollen, so hat sie ein dunkelrothes Aussehen und zeigt im

Bereiche des oberen Fornix einen mit ihr zusammenhängenden Sporn, welcher aus versprengten Drüsenläppchen besteht, die im normalen Zustande ihrer Kleinheit wegen unsichtbar sind. Die Grunderkrankung ist in der Regel früher geheilt, als die Erkrankung der Thränendrüse; die Schwellung der letzteren ist bisweilen noch Monate lang zu finden. Bei einer solchen Entzündung der Thränendrüse leidet das Drüsengewebe nicht; die Erkrankung spielt sich im Bindegewebe der Drüse ab. Ausgenommen sind davon die Fälle, wo es zur Vereiterung einzelner Läppchen kommt. Alle selbständigen Erkrankungen der Thränendrüse, mit Ausnahme der durch Verletzung durch stumpfe Gewalt hervorgerufenen, sind mycotischen Ursprungs. Die Infection wird entweder durch die Blutbahn vermittelt, oder auf dem Wege des Bindehautsackes durch die Bindehaut, oder die Ausführungsgänge der Drüse. Beide letztere Arten der Infection kommen bei jenen chronischen Schwellungen der Thränendrüse in Betracht, welche bisweilen mit einer gleichen Erkrankung der Speicheldrüse einhergehen. Wahrscheinlich sind hier die Bindehaut und die Schleimhaut des Mundes die ersten Nährböden, auf denen sich die Mikroorganismen entwickeln und von hier aus weiter verbreiten. Auch der Erkrankung der Thränendrüse bei verschiedenen Augenkrankheiten kann die Einwirkung von Mikroorganismen zu Grunde liegen; oder es spielen Verengerung oder Verschluss der Ausführungsgänge durch Schwellung des Gewebes im Bereiche der Uebergangsfalte, vielleicht hier und da auch reflectorische oder vasomotorische Einflüsse eine Rolle. Das Zustandekommen derartiger entzündlicher Schwellungen der Thränendrüse wird durch Scrophulose und Lues congenita unterstützt. Das Verhalten der Thränenabsonderung bei entzündlichen Erkrankungen der Thränendrüse betreffend, findet sich Verminderung der Befeuchtung des Auges bei Schwund eines grossen Theiles der Thränendrüse, oder bei Undurchgängigkeit der Ausführungsgänge; letzteres kann durch Vermehrung des Bindegewebes, durch starke Schwellung des Gewebes der oberen Uebergangsfalte, durch Anschoppung der Drüse mit frischen entzündlichen Producten geschehen. Vermehrung der Flüssigkeit im Bindehautsacke bei symptomatischer Entzündung der Thränendrüse ist auf vermehrte Thätigkeit der Bindehaut zurückzuführen. Wo trotz heftiger Bindehautentzündung das Auge nur normal befeuchtet erscheint, liegt eine Verminderung der Absonderung von Seite der Thränendrüse aus den früher angegebenen Gründen vor, und kommt daher nur die Bindehautflüssigkeit in Betracht. Atrophie der Thränendrüse gehört zu den seltensten Veränderungen und ist Resultat hochgradiger degenerativer Processe der Bindehaut. Schenkl.

64) Ueber Augenmuskelstörungen bei der multiplen Sclerose, von Dr. C. Kunn, Augenarzt in Wien. (Wiener klin. Rundschau. 1896. Nr. 20.) Auf drei weniger bekannte Augenmuskelstörungen im Verlaufe der multiplen Sclerose macht K. aufmerksam. Eine Gattung derselben, die er bisher in 3 Fällen zu constatiren in der Lage war, nennt er das Einstellungszittern. Dasselbe tritt bei plötzlicher Fixation eines Objectes in der Form blitzartiger Zuckungen der Augen (2—3 horizontaler Bewegungen) auf und soll eine Art ataktischer Augenbewegungen in Folge mangelhafter synergischer Leistung der Recti interni darstellen. Ein zweites Symptom, welches K. bisher in 5 Fällen zu sehen Gelegenheit hatte, nennt er Dissociation der Augenmuskeln; es besteht in dem Auftreten eines wahren Strabismus concomitans mit allen seinen charakteristischen Zeichen ohne eine Spur einer Beweglichkeitsbeschränkung der Augen. Die Entwickelung sclerotischer Herde an Stellen, wo die den associirten Augenbewegungen dienenden Bahnen verlaufen, soll der Grund des Zustandekommens dieses Strabismus concomitans sein. Die dritte Augenmuskelstörung, auf die K.

aufmerksam macht, besteht darin, dass die Patienten trotz normaler oder nur in geringem Grade herabgesetzter Sehschärfe für die Ferne, trotz Fehlen von Nystagmus, nicht zu lesen im Stande sind. Die Grenzen der Buchstaben werden plötzlich verwischt, die Zeilen fahren auseinander, werden unruhig, zittern. K. bezieht dieses Symptom auf ein Zittern des Ciliarmuskels. Nach Lähmung des Musc. ciliaris durch Atropin und Vorsetzen eines geeigneten, mit Blende versehenen Convexglases blieb das Symptom aus; das Lesen war wieder ungehindert möglich. Schenkl.

65) Die Starkrankheit, ihre Ursache und Verhütung, von Prof. Dr. Schön in Leipzig. (Wiener klin. Rundschau. 1896. Nr. 19. 20. 21. 23. 24. 31.) Unnöthige Accommodationsüberanstrengung ist zu meiden. Schenkl.

66) Ueber die Enucleatio bulbi unter Cocaïn-Anästhesie, von Dr. M. Mohr, Augenarzt in Budapest. (Wiener klin. Rundschau. 1896. Nr. 35.) M. empfiehlt die Einträufelung einer 5proc. Cocaïnlösung in den Bindehautsack als vollständig ausreichend, um die Enucleation zu einer schmerzlosen Operation zu gestalten. Schenkl.

67) Sympathische Ophthalmie am linken Auge; vorübergehende Besserung durch die Enucleation des rechten Auges, vom k. Rath Dr. Sigw. Lindner, Augenarzt in Wien. (Wiener med. Wochenschr. 1896. Nr. 35.) Ein Fall von Schlag gegen das rechte Auge, schwere traumatische Iridocyclitis; nach 3 Monaten sympathische Affection des linken Auges; nach der Enucleation des rechten Auges Nachlass der entzündlichen Erscheinungen am linken Auge, die jedoch nach Ablauf der 3. Woche mit erneuter Heftigkeit exacerbiren und zum Pupillenverschluss führen. Die anatomische Untersuchung des rechten Auges ergab: Irisablösung, Linsenluxation, Retino-Chorioidalriss mit Glaskörperblutung. Schenkl.

68) Die Sehnervenkreuzung beim Menschen, von Doc. Dr. St. Bernheimer in Wien. (Wiener klin. Wochensch. 1896. Nr. 34.) B. hatte neuerpings Gelegenheit, eine einseitige vollständige Opticusatrophie bei normalem Verhalten des anderen Sehnerven für seine Untersuchungen zu verwerthen. Der rechte Sehnerv ist seit Decennien atrophisch, der linke normal. Das Chiasma wurde in eine lückenlose Serie äusserst dünner, vollständiger Schnitte zerlegt. Die Schnitte der unteren ventralen Chiasmahälfte zeigten vollkommen normalen linken Sehnerv, vollkommen atrophischen rechten Sehnerv, normalen rechten gleichseitigen Tractus, zum grossen Theil atrophischen linken gekreuzten Tractus. In allen Schnitten der oberen dorsalen Chiasmahälfte fand sich der linke Sehnerv vollkommen normal; der linke gekreuzte Tractus zeigt wenig ganz und theilweise atrophische Fasern. Der rechte Sehnerv vollkommen atrophisch, der rechte gleichseitige Tractus zeigt in überwiegend grosser Menge vollkommen und theilweise atrophische Fasern und zwar durchgehend in seiner ganzen Länge; in einzelnen Schnitten aus diesem Theile waren fast nur atrophische Fasern neben vereinzelten anscheinend normalen zu sehen. Der Fall ist identisch mit einem von B. im Jahre 1889 (C.-Bl. f. A. 1889. S. 434) beschriebenen, und die Befunde von beiden Fällen stehen im Einklange mit dem, was B. anatomisch an den Chiasmen von Embryonen unreifer und reifer Früchte und 3—4 wöchentlicher Kinder seiner Zeit gefunden hat. Die Schnitte aus der oberen Chiasmahälfte aller anatomisch und pathologisch-anatomisch untersuchten Objecte zeigen die Existenz ungekreuzter Sehnervenfasern beim Menschen und zwar in erheblicher Menge. Schenkl.

69) Ueber die Behandlung des Ectropiums, welches nicht durch Narbenbildung bedingt ist, und einigen Formen von Thränenfluss, von Dr. R. Jocqs in Paris. (Wiener klin. Rundschau. 1896. Nr. 31.) Cauterisation der Bindehaut mit dem Galvano- oder mit einem rothglühenden Thermocauter vertical vom tiefsten Punkte des unteren Bindehautsackes bis zu der hinteren Lefze des freien Randes, in 2—5 Zügen je nach dem Grade des Ectropiums. Bei einfacher Eversion der Thränenpunkte und daraus resultirendem Thränenträufeln genügt eine einfache Cauterisation. Schenkl.

70) Eine neue Methode der Keratomie zur Ausführung der Iridectomie oder Cataract-Extraction in Fällen von vollkommen aufgehobener vorderer Augenkammer, von Dr. A. Darier in Paris. (Wiener klin. Rundschau. 1896. Nr. 34.) Links und rechts wird je ein Lanzenmesser, beide im entgegengesetzten Sinne, in den Limbus über den horizontalen Meridian eingestossen, und in dem Moment, wo die Spitze der Messer in der Kammer sichtbar werden, zurückgezogen; ein geknöpftes gekrümmtes Messer wird nun durch beide Oeffnungen durchgeführt und der Lappen ausgeschnitten. Nachträglich wird mit der Kapselpincette die ganze Kapsel entfernt. Schenkl.

71) Beiträge zur Augenheilkunde, von Prof. Dr. K. Hoor in Klausenburg. (Wiener med. Wochenschr. 1896. Nr. 34—35.) 1. Kupfersplitter in der Ciliarkörpergegend eingedrungen, sympathische Neurose des zweiten Auges, Elimination des Fremdkörpers durch Abscedirung ohne Mitbetheiligung der Iris und des Ciliarkörpers nach 2 Monaten; Rückgang der sympathischen Neurose. — 2. Angeborener Irismangel (Aniridia) und Nystagmus mixtus; beiderseits Linsentrübung, am rechten Auge auch Glaskörpertrübungen; der Nystagmus besteht theils in horizontalen, theils verticalen Schwingungen, die mit Raddrehungen abwechseln. — 3. Ein gelungener Versuch, das Wiederverwachsen der Wundflächen nach Symblepharon-Operationen zu verhindern, wurde mit dem Einlegen der Schalenhaut des Hühnereies gemacht. — 4. Luxatio lentis; chronische Iridocyclitis, sympathische Ophthalmie; Enucleatio bulbi, Heilung. Bei der Vornahme einer Cataract-Extraction wurde die Linse in den Glaskörper luxirt; es kam zu chronischer Iridocyclitis mit nachfolgender Schrumpfung des Augapfels; 6 bis 7 Monate nach der Operation sympathische Ophthalmie des anderen Auges — die nach der Enucleation vollständig zurückgeht. In dem enucleïrten Auge fand sich die Linse mit der vollkommen abgehobenen Netz- und Aderhaut theilweise verfilzt vor. Schenkl.

72) Fremdkörper in der Horn- und Bindehaut, von Dr. E. Asmus, em. Assistent an der Breslauer Augenklinik. (Wiener med. Blätter. 1896. Nr. 32.) Bekanntes. Schenkl.

73) Sarcom der Chorioidea in der Gegend der Macula mit Uebergreifen auf die Orbita, von Prof. Panas in Paris. (Wiener klin. Rundschau. 1896. Nr. 38.) Eine 50jährige Frau erblindete unter glaucomatösen Erscheinungen, die durch einen Tumor bedingt waren, der von der Maculargegend ausging, dieselbe aber nicht überschritten hatte. Von da wucherte er in das Fettgewebe der Orbita, ohne den nach innen gedrängten Opticus ergriffen, ohne die Sclera durchbrochen zu haben. Letztere bildete eine Scheidewand zwischen extra- und intrabulbärem Theil des Neoplasmas. Die histologische Untersuchung ergab eine auffallende Verschiedenheit der beiden Theile des Tumors. Der intraoculare Theil erwies sich als eine dünne Gewebsscheide aus dicht verflochtenen spindelförmigen Elementen aufgebaut; er war gefässarm, aber reich an zerstreutem Pigment. Trotz 4jährigem Bestande blieb der Bulbus,

insbesondere der Glaskörper, verschont, und zeigte sich der Rest der Chorioidea intact, während das Neoplasma rasch die Orbita erfüllte. Netzhautabhebung fehlte an der Stelle des Tumors; die Netzhaut war nur in ihren inneren Schichten von letzterer ergriffen. Schenkl.

74) Einen Fall von Mitbewegung des oberen Lides bei Ptosis congenita des rechten Auges bespricht Assistent Dr. R. Hitschmann in der Sitzung der k. k. Gesellschaft der Aerzte Wiens am 13. November 1896. (Wiener klin. Wochenschrift. 1896. Nr. 47.) Patientin hebt das obere Lid des rechten Auges, wenn sie den Unterkiefer gerade abwärts senkt oder nach der linken Seite verschiebt; je weiter nach links dies geschieht, desto mehr hebt sich das Lid; auch ein Verschluss des linken Auges, gleichgültig ob durch Contraction des Orbicularis oder durch Decken mit der Hand, bewirkt ein Heben des Lides. Wird mit dem rechten offenen Auge fixirt, so stellt sich das linke Auge etwas nach oben und aussen. Die S ist normal, der Augenhintergrund zeigt keine Abnormitäten. Patientin stammt aus gesunder Familie, in der keine Missbildungen vorkamen; hereditäre Belastung liegt nicht vor, Hysterie ist nicht vorhanden. Schenkl.

75) Hydatidencyste der Orbita, von Dr. Fage, Chefarzt des Spitals St. Victor in Amiens. (Wiener klin. Rundschau. 1896. Nr. 40.) Bei einem 6jährigen Kinde bestand seit 2 Jahren in Folge einer Contusion ein mandelgrosser Tumor in der inneren oberen Orbitalgegend; weder Exophthalmus noch Zeichen von Sehnervencompression vorhanden. Nach einer Probepunction, die mehrere Gramm wasserheller Flüssigkeit ergiebt, verschwindet der Tumor, kehrt aber nach einigen Monaten in grösserem Umfange wieder. Nun wird die Ausschälung der Cyste vorgenommen. Die pathologisch-anatomische Untersuchung ergiebt singuläre Hydatide, von einer Hülle umgeben, die aus einer zellenarmen Substanz besteht und geschichtet ist, ohne einer pyogenen Membran zu ähneln. Schenkl.

76) Einen Fall von Schädelbasisfractur im Bereiche des Foramen opticum mit gleichzeitiger Verletzung des Nervus opticus und consecutiver Erblindung demonstrirt Regimentsarzt Dr. Haas im wissenschaftlichen Verein der k. u. k. Militärärzte der Wiener Garnison. (Wiener klin. Wochenschrift. 1896. Nr. 39.) Die Verletzung war durch einen Sturz auf die linke Stirnbeingegend hervorgerufen; der Verletzte blieb bewusstlos liegen, blutete aus dem linken Nasenloche und erbrach mehrere Male; zum Bewusstsein gekommen klagte er über heftigen Kopfschmerz und gab an, am linken Auge „blind" zu sein. Ausser Blutunterlaufungen war nichts Abnormes an den Augen wahrzunehmen; keine Protrusion, keine Beweglichkeitsbehinderung. Die Pupille reagirte direct auf Licht nicht, wohl aber consensuell; der Augenhintergrund war normal; S L = 0; S R = $^6/_6$. Keine Störung von Seite anderer Gehirnnerven. Drei Wochen nach erlittener Verletzung begann eine leichte Decoloration der Papille nachweisbar zu werden. Schenkl.

77) Ein Fall von luetischem Primäraffect der Conjunctiva, von Dr. R. Hitschmann, Abtheilungsassistent. (Aus der Universitäts-Augenklinik des Hofrathes Prof. Fuchs.) (Wiener klin. Wochenschrift. 1896. Nr. 52.) Bei einem kräftigen, gesunden, verheiratheten Fiakereigenthümer bestand seit 4 bis 5 Wochen eine bis zum inneren oberen Augenhöhlenrande reichende harte Geschwulst des rechten oberen Lides; dieser Geschwulst entsprechend fand sich an der Bindehaut ein missfärbiges Geschwür mit harten Rändern, das bis an den Fornix reichte. Die Drüse vor dem rechten Ohre und eine Lymphdrüse

am Unterkiefer erschienen vergrössert. Patient war nie syphilitisch inficirt gewesen, zeigte auch keine Zeichen überstandener Lues. An seinem Standplatze soll sich angeblich ein mit Syphilis behafteter Kutscher aufgehalten haben. Es wurde eine locale Behandlung mit Jodoform und gelber Salbe eingeleitet. In relativ kurzer Zeit kam es zum Auftritt secundärer Symptome, worauf sofort eine Schmierkur eingeleitet wurde, die auch eine vollständige Beseitigung aller Symptome bis auf ein schmales Symblepharon nach innen-oben herbeiführte. Die histologische Untersuchung eines excidirten Stückchens aus dem Geschwürsrande gab keinen sicheren Anhaltspunkt für einen syphilitischen Initialaffect; doch widersprach der Befund einem solchen nicht. Schenkl.

78) Fluxion der Conjunctiva, von Dr. A. Trousseau in Paris. (Wiener klin. Rundschau. 1896. Nr. 41.) Bei zwei arthritischen Individuen, die später an Arteriosclerose litten, hat T. eine sichtbare Fluxion, eine active Hyperämie der Conjunctiva ohne nachweisbare Ursache auftreten und ebenso wieder verschwinden sehen. Die Affection trat anfallsweise mit Hitzegefühl im Auge, reichlichem Thränenfluss, aber ohne Schmerz auf; die Conjunctiva bulbi war geröthet, die Pupille eng, die Lichtscheu gering; Tonus und Sehschärfe waren normal, am Thränenapparate und der Nase zeigte sich nichts Abnormes. Schmerzpunkte im Verlaufe der Orbitalnerven waren nicht vorhanden. Nach den Anfällen, die 2—3 Stunden anhielten, waren die Augen wieder ganz normal geworden. Ein Kranker hatte darunter 3 Monate zu leiden. Die Anfälle traten in 8—10 aufeinander folgenden Tagen, 2—3mal in 24 Stunden auf. In beiden Fällen beschränkte sich die Affection auf ein Auge. Während des Anfalles wurde Chinin gereicht und lauwarme Douche applicirt. Schenkl.

79) Das Auge und seine Krankheiten nach Bibel und Talmud. Eine historische Studie von Dr. J. Preuss in Berlin. (Wiener med. Wochenschrift. 1896. Nr. 49—52.)

80) Casuistische Mittheilungen, von Dr. Gross. Sitzung der k. Gesellschaft der Aerzte in Budapest am 31. October 1896. (Wiener med. Presse. 1896. Nr. 49.) 1. Cilie in der vorderen Kammer nach Verletzung beim Nägeleinschlagen. — Entfernung derselben mittelst Iridectomie. — 2. Cataracta congenita o. u. bei einem 13 Monate alten Mädchen. — Entfernung der Cataracte durch Linearschnitt. — Erblichkeit lag nicht vor. — 3. Ectopia lentis bei einem 12jährigen Patienten. — Extraction der Linse, nachdem bei erweiterter Pupille die Linse durch Anwendung der Knieellenbogenlage in die vordere Kammer gebracht und durch nachträgliche Anwendung von Pilocarpin hier fixirt wurde. Schenkl.

81) Beiträge zur Frage der Uebertragung der Gonokokken bei Augenblennorrhoe, von Prof. Dr. Eduard Welander in Stockholm. (Wiener klin. Rundschau. 1896. Nr. 52.) Eine an Augenblennorrhoe leidende Patientin wurde mit einer zweiten, nicht an Blennorrhoe Erkrankten in einem grossen Krankensaale untergebracht; beide Kranken waren durch eine nicht ganz bis an die Decke reichende Bretterwand von einander getrennt, was Verkehr und Gemeinsamkeit anbelangt, jedoch streng beaufsichtigt. Trotzdem erkrankte die zweite Patientin an Blennorrhoe. W. glaubt, dass die Krankheit durch Fliegen, die sich in grösserer Menge im Krankensaale fanden, auf sie übertragen worden war. (?) Versuche, die er diesbezüglich mit Fliegen anstellte, ergaben, dass eine Fliege, die mit Tripper-Eiter in Berührung gewesen ist, wenigstens 3 Stunden lang Reste davon an sich haften haben kann, ohne dass die Gonokokken, die sich in ihnen befinden, das Vermögen verlieren, sich zu vermehren und zu entwickeln. Schenkl.

82) Zur Kenntniss der tuberculösen Bindehautentzündung, von Doc. Dr. Mitvalsky in Prag. (Wiener klin. Rundschau. 1896. Nr. 37—39.) Die Symptomenreihe der vier, von Sattler aufgestellten Hauptformen der tuberculösen Bindehautentzündung, denen allen das Merkmal gemeinsam ist, dass Gewebsstückchen, in die vordere Kammer von Kaninchen gebracht, tuberculöse Iritis und allgemeine Tuberculose erzeugen, wird von M. besprochen. Auf Grund eigener Erfahrungen macht er weiter auf das Vorkommen circumscripter, über die Tarsalbindehaut erhabener, tuberculöser Bindehautgranulationen, die ringsumher von abgeplatteten chronischen Granulationen umsäumt erscheinen, aufmerksam. Zwischen den Granulationen finden sich miliare und submiliare käsige Herde eingestreut. Tuberkelbacillen sind nur spärlich vorhanden. Ausser dieser primären localen Tuberculose der Bindehaut hebt M. auch die secundäre locale Bindehauttuberculose hervor, bei welcher die Tuberculose von anderen Augenhäuten, namentlich von der Aderhaut und Netzhaut oder den Augapfeladnexen auf die Bindehaut übergreift. Die Localisation an der Bindehaut erfolgt entsprechend dem Sitze des conglobirten Tuberkels der inneren Augenhäute. Diese Art der Tuberculose trägt dann den exquisiten Charakter der miliaren Tuberculose mit Bildung typischer Miliargeschwüre, die nie in secundäre Tuberkelgeschwüre übergehen, sondern zur Heilung kommen. In den dem conglobirten Tuberkel des Augeninneren entsprechenden Bindehautpartien findet man die miliaren Tuberkeln zu eigenartig gekreuzten Streifen angeordnet, zwischen welchen zahlreiche miliare Hämorrhagien zu sehen sind. Endlich macht M. auf eine eigenthümliche Form von Bindehauttuberculose aufmerksam, die ihrem klinischen Bilde nach keiner von den typischen Bindehauterkrankungen entspricht; es ist dies eine unter den Symptomen einer hyperplastischen Bindehautentzündung des oberen Lides verlaufenden Form. Die anatomische Untersuchung ergab kein typisches tuberculöses Gewebe, doch erzeugten Gewebspartikelchen in der Vorderkammer des Kaninchens typisch verlaufende tuberculöse Iritis. Die Genesis der Bindehauttuberculose betreffend hebt M. hervor, dass nur die primäre miliare Tuberculose der Bindehaut und diejenige, die durch stecknadelkopf- bis hanfkorngrosse Knötchen der Augapfelbindehaut charakterisirt ist, durch Metastase zu Stande kommen; alle übrigen Formen entstehen auf dem Wege der localen Inoculation, welche letztere, wie M. glaubt, auch durch von aussen in den Bindehautsack eingedrungene Stoffe, ohne dass dazu ein Substanzverlust nothwendig wäre, zu Stande kommen könne. Bei tuberculösen Geschwüren und umschriebenen tuberculösen Bildungen kann nur die operative Entfernung mit oder ohne Transplantation von Schleimhautlappen in Frage kommen. Bei Conjunctivallupus kann Jodoformmassage versucht werden; sicherer wirkt Auskratzen und operatives Entfernen. Bei metastatischer Tuberculose kommt die allgemeine Behandlung in Betracht; den Schluss der Arbeit bilden sechs Fälle eigener Beobachtung. Schenkl.

83) Therapeutische Versuche mit dem Thyreo-Antitoxin. Ein Beitrag zur Lösung der Frage über die wirksamen Substanzen der Schilddrüse, von Dr. Josef Grünfeld, Secundärarzt des k. k. allg. Krankenhauses in Wien. (Wiener mediz. Blätter. 1896. Nr. 50.) Unter anderen Fällen, 3 Fälle von Morbus Basedowii — Tremor und profuse Schweisse nehmen nach Thyreo-Antitoxin ab. Schenkl.

84) Sechster Bericht über die Abtheilung für Augenkranke im Landesspitale zu Laibach (vom 1. Januar bis 31. Dezember 1896), von Primarius Dr. E. Bock. Staroperationen 95 und zwar: Starausziehung mit Lappenschnitt und Iridectomie 57, ohne Iridectomie 2, Starausziehung mit

linearem Schnitt 12, Zerschneidung des Stars durch die Hornhaut 18, durch die Lederhaut 6. Bei den 59 Starausziehungen trat 2 mal Wundeiterung ein und zwar bei einer ungeberdigen Cretinin, und bei einem Manne, bei dem secundäre Infection aus dem Bindehautsacke erfolgte. In einem Falle führte eine nachfolgende Iritis zu Pupillarverschluss; der Fall giebt günstige Chancen für eine Iridectomie. Schenkl.

85) Zur Diagnostik der Sympathicuslähmung, von Doc. Dr. F. Pick I. Assistent der 1. med. Klinik in Prag. (Prager med. Wochenschrift. 1896. Nr. 48.) Bei einem 31jähr. Manne wurde die Diagnose auf Mediastinaltumor mit Compression der Cava sup. gestellt. Bei dem Patienten fiel eine beträchtliche Erweiterung der Pupille und Lidspalte des linken Auges gegenüber dem rechten auf; da sich nebenbei auf der linken Seite eine haselnussgrosse Lymphdrüse fand, schien eine Sympathicusreizung auf der linken Seite plausible. Gegen eine solche Annahme sprach jedoch die prompte Reaction beider Pupillen, es wurde daher die Verengerung der Pupille und Lidspalte des rechten Auges als pathologisch und somit eine Sympathicuslähmung der rechten Seite angenommen. Die Section ergab ein Neoplasma, welches wahrscheinlich von der Thymus ausging und den rechten Sympathicus theilweise zerstört hatte.

Schenkl.

86) Kurzer Bericht über die Wirksamkeit der Augenabtheilung des Stefans-Hospitales in Reichenberg im Jahre 1896, von Dr. Franz Bayer (Correspondenzblatt des Vereines deutscher Aerzte in Reichenberg und Umgebung. 1897. Nr. 1.) Zahl der Staroperationen 76 (40 Männer und 36 Frauen); Lappenschnitt nach oben 66, 4 mal ohne Iridectomie, 62 mit Iridectomie: bei uncomplicirter Cataracte 57 mit vollem Erfolg ($S = 1 - {}^1/_{12}$), 1 mit theilweisem Erfolg ($S\ {}^1/_{12} - {}^1/_{2000}$). 2 ohne Erfolg. Bei complicirter Cataracte 3 mit vollem Erfolg, 2 mit theilweisen Erfolg, 1 ohne Erfolg. Linearschnitt ohne Iridectomie in einem Falle mit vollem Erfolg; Discissio cataracta bei angeborenem Totalstaar, bei Schichtstar, bei Nachstar, bei hochgradiger Kurzsichtigkeit, zusammen 9 Fälle alle mit vollem Erfolge. Die Misserfolge waren bedingt einmal durch Blutung in den Glaskörper, einmal durch Infection von Seite einer Dacryocystitis (trotz vorhergegangener Verschorfung der Thränenpunkte) und endlich in einem Falle durch Veränderungen im Innern des Auges.

Schenkl.

87) Beitrag zur Aetiologie des Orbitalabscesses von Wolfsohn (Inaug.-Diss. Leipzig 1896.) Verf. berichtet über einen der Aetiologie und dem Ausgange nach seltenen Fall von Orbitalabscess, den er in der Poliklinik des Herrn Dr. Adler in Berlin zu beobachten Gelegenheit hatte. Es handelte sich um ein vierjähriges Mädchen, welche etwa 4 Wochen nach der Erkrankung ihres Bruders an Scharlach gleichfalls von Scarlatina befallen wurde. Die Scarlatina des Mädchens war leichter Natur, jedoch bestand von Anfang an dicker, eitriger Ausfluss aus der Nase. 8 Tage nach Beginn der Erkrankung wurden plötzlich beide Augen dick und roth; während beim linken Auge nach feuchten Umschlägen bald Rückgang sämmtlicher Erscheinungen eintrat, verschlimmerte sich der Zustand des rechten Auges derartig, dass chirurgische Hilfe nöthig wurde. Herr Dr. Adler nahm folgenden Status auf: Starke Röthung und ödematöse Schwellung der Lider des rechten Auges und der rechten Seite des Nasenrückens; Unmöglichkeit spontaner Oeffnung der Lider; bei passiver Eröffnung derselben fällt starke, chemotische Schwellung der Conjunctiva, sowie pericorneale Injection auf. Pupille weit, nur einmal bei starkem Lichtreiz reagirend. Bewegungsbeschränkung des Bulbus nach allen Richtungen,

besonders nach einwärts. Starke protrusis bulbi und Schmerzhaftigkeit desselben bei Berührung. Sehvermögen rechts so gut wie erloschen. — Aus der rechten Nase entleert sich reichlich eitriger Ausfluss. Diagnose retrobulbärer Abscess. Durch die Operationen wird aus der Tiefe der Augenhöhle reichlich Eiter und ein etwa fünfpfennigstückgrosses nekrotisches Knochenstück entleert. Es zeigt sich vollständiges Fehlen des grössten Theiles der Lam. papyr. des Siebbeins und der hinteren Hälfte des Thränenbeins. Daher freie Kommunikation mit den total vereiterten Siebbeinzellen. Tamponade der Wundhöhle; 2—3mal täglich Verbandwechsel. Schon nach 3 Tagen Rückkehr der Sehkraft; nach etwa 4 Wochen (tägliche Ausspülungen der Wundhöhle) vollständiger Rückgang aller Erscheinungen; eine noch restirende, kleine Wundfläche heilt nach weiteren 4 Wochen nach Extraktion eines $1^1/_2$ cm langen Knochensequesters. Sichere Fälle von Orbitalabscess als Folge einer Nasenerkrankung mit Uebergang durch die Siebbeinzellen hat Verf. nur 2 gefunden: einen Fall von Schäfer (Prag. med. Wochenschr. Nr. 20, 1883) nach starkem Schnupfen; letaler Ausgang durch eitrige Meningitis, und einen Fall von Hartmann (Berl. klin. Wochenschr. Nr. 21, 1884) nach akutem Schnupfen mit Ausgang in Heilung. Orbitalabscess durch scarlatinöse Rhinitis scheint noch nicht beobachtet zu sein.

88) Ueber die beste Form der Gesichtsfeldschemata von Groenouw (Beitr. z. Augenheilkunde, Festschrift zum 70. Geburtstag Foerster's). Das auf eine Kugelfläche projicirte Gesichtsfeld wird auf zweierlei Weise auf eine Ebene gezeichnet: 1) durch orthogonale Projection, wobei die Entfernung der Meridiane von einander peripher abnimmt (Hirschberg), 2) durch Abrollen der Längengrade, wobei die Entfernung der Meridiane gleich bleibt (Förster) Bei letzterer Methode ist die Verzerrung des Bildes, wie durch auf Rechnung beruhende Constructionen gezeigt wird, geringer als bei ersterer. (Da man bei Betrachtung dieses Gesichtsfeldschema sich doch aus der Ebene wieder das Bild der Kugel herstellt, wobei also die zusammengeschobenen Meridiane wieder auseinanderrücken, so dürfte für das aus dem Schema zu gewinnende Urtheil kein nennenswerther Fehler resultiren. Ref.) Ginsberg.

89) Ueber hysterische Amblyopie, von Dr. Strzemiński in Wilna. (Medizinskoe Obosrienie, 1896. Nr. 8.) Nach einer Besprechung der häufigsten und wichtigsten Symptome der hysterischen Amblyopie und Literaturangabe folgen 3 vom Verf. beobachtete Fälle: Der erste betraf ein junges Mädchen von 18 Jahren mit rechsseitiger Hemianästhesie und zeichnete sich dadurch aus, dass trotz starker Herabsetzung der S, Dischromatopsie und Störung der Sensibilität der Cornea, das G. F. für weiss normal war. Fall II: 15jähriges Mädchen — bietet neben vielen charakteristischen Symptomen die seltene Erscheinung einer ptosis pseudoparalytica in Folge eines Krampfs des m. orb. Nach 19monatlicher Behandlung wurde die Patientin vollständig gesund. Fall III. 33jähriger Eisenbahnmaschinist mit traumatischer Neurose, klagt hauptsächlich über Augenstörungen. Augenhintergrund mit Ausnahme einer Verengerung der Netzhautarterien, normal. Concentr. Gesichtsfeldeinengung, Sehstörung, Herabsetzung der Sensibilität der Conjunctiva, Störung der Farbenperception sprachen für hysterische Amblyopie. Berenstein.

90) Ueber Chorioretinitis striata und Spontanheilung der Netzhautablösung von Dr. A. Natansen. (Ibid. Nr. 14.) Verf. beobachtete in der Petersb. Augenheilanstalt einen Patienten, dessen linkes Auge ein ophthalmoskopisches Bild darbietet, welches ähnlich ist den Abbildungen, die Caspar im XXX. Bd. d. Arch. für Augenheilkunde, seiner Abhandlung über Chorioretinitis striata beigegeben hat. Von den pap. n. o. ziehen im horizontalen

Meridian nach aussen und nach innen, bis zur Peripherie, zwei Netzhautstränge mit pigmentischen zackigen Rändern. In der Mitte dieser Stränge befinden sich weisse glänzende Streifen, von der doppelten Breite des Durchmessers einer Vene an ihrem Anfang in der p. n. o. Die Netzhautstränge theilen den Augenhintergrund in eine obere vollständig normal aussehende Hälfte und in eine untere, die mehrere gelbliche und stark pigmentirte atrophische Herde aufweist. Das Auge fixirt excentrisch und zählt Finger in 5'. Die obere Hälfte des G. F. fehlt. Verf. bringt mit Caspar, die Entstehung der Chorioretinitis striata mit der Spontanheilung der Netzhautablösung in Zusammenhang. Dafür spricht auch der Fall des Verf. Die ausgebreitete chorioretinale Atrophie der unteren Hälfte des Augenhintergrunds erinnert sehr an die Veränderungen, welche nach Spontanheilung der Netzhautablösung entstehen. Berenstein.

91) Ein Beitrag zu den angeborenen Beweglichkeitsdefecten der Augen von Krieg (Inaug.-Diss., Giessen 1896). Es handelt sich um doppelseitige Abducens- und Trochlearis-Lähmung mit Strabismus convergens, Parese des Rectus int., sup., inf., Obliquus inf. und Lähmung der Accommodation links. Ausserdem besteht linksseitige Facialislähmung und mässiger Epicanthus. Die caruncula lacrymalis fehlt. Die rechte Hand zeigt Mikrodactylie und Schwimmhautbildung an den Fingern. Die Intelligenz des mit leichtem Thurmschädel und normal und ohne Kunsthülfe zur Welt gekommenen Kindes ist seinem Alter entsprechend. Moll.

92) Zur Photographie des Augenhintergrundes von Meissner. (Verhandl. der physiol. Gesellsch. zu Berlin, 26. Juni 1896). Um seine Priorität gegen v. Guinkoff zu wahren theilt Verf. seine bereits vor 5 Jahren mit Gerloff (Göttingen) angestellten Versuche zur Photographie des Augenhintergrundes mit. Die Anordnung der Versuche war ganz dem Helmholtz'schen Augenspiegel entsprechend, nur trat an Stelle des beobachtenden Auges der photographische Apparat. Die Eigenschaft der Cornea in Folge ihrer Krümmung Lichtreflexe zu liefern, wurde durch eine mit 0,75 % NaCl-Lösung gefüllte vorgesetzte Kammer beseitigt. Als Lichtquelle diente zum Einstellen Zirkonlicht, zur Aufnahme Blitzlicht. Moll.

93) Ueber centrale Scotome von Schmidt-Rimpler (Therap. Wschr. 1896. Nr. 28). Das Gebiet der Amblyopien ohne ophthalmoskopischen Befund engt sich gegen früher immer mehr ein, indem man einerseits grösseres Gewicht auf kleine Farbenveränderungen an der Papille legt, andererseits, indem man mit besonderer Aufmerksamkeit auf das Vorkommen kleiner centraler Farbenscotome achtet. Die Ausdehnung der letzteren ist anfangs oft sehr gering; manchmal bleibt selbst der Fixirpunkt frei, und es handelt sich nur um ein paracentrales Farbenscotom. Erst später bildet sich dieses zu einem Queroval aus, welches den Fixirpunkt einschliesst. — Das Hauptcontingent zu den centralen Scotomen, die auf retrobulbärer Neuritis beruhen, wird durch Tabaks- und Alkohol-Intoxicationen gestellt. Manchmal ist auch Diabetes mellitus als Ursache anzuschuldigen, eine Auffassung, zu deren Stütze Verf. einen neuen Fall mittheilt. Moll.

94) Perimetrie von Ole Bull, Bonn, Friedrich Cohen, 1895. Ein umfassendes Buch, welches sowohl die physiologischen Verhältnisse als auch die bei den verschiedenen Augenkrankheiten vorkommenden pathologischen Veränderungen des Gesichtsfeldes systematisch behandelt. Es ist durchaus kein Fehler, dass die gegebene Darstellung, wie es in der Vorrede heisst, hauptsächlich auf eigene Beobachtungen des Verf. gegründet ist. Denn wenn nichts anderes, so ist hierdurch jedenfalls eine Gleichmässigkeit in der Untersuchung garantirt,

welche gerade bei einem Buche über Perimetrie den grössten Vortheil haben muss. Zahlreiche Reproductionen pathologischer Gesichtsfelder erleichtern das Verständniss und machen das Werk zu einem werthvollen Nachschlagebuche.

Moll.

95) Jod bei Trachom. Vorläufige Mittheilung von Dr. E. A. Nesnamow, Privatdocent an der Univ. in Charkow. (Therap. Wochenschr. 1896. Nr. 10.) Verf. erklärt die Resultate der Behandlung von Trachom mit reinem Jod für geradezu glänzende. Er wandte 0,5—1,5 $^0/_0$ Jod-Vaselineöl-Lösungen an, indem er die umgestülpten Lider mittelst eines mit der Lösung getränkten Wattebäuschchens oder Pinsels bestrich. Es eignen sich hierzu besonders narbige Formen von Trachom, auch Infiltrate, Geschwüre und oberflächliche Trübungen der Hornhaut. Bei frischen Formen von Trachom benutzte Verf. stärkere Lösungen und setzte, um solche zu erzielen, eine geringe Menge Aether zu, die gleichzeitig anästhesirt. Nach Bestreichen mit 5 $^0/_0$-Lösung entsteht bald ein reaktiver Katarrh, den Verf. eventuell mit 2 $^0/_0$-Lapislösung kauterisirt. Darauf setzt er die Einpinselung mit 3—4 $^0/_0$ Jod-Vaselinäther fort. Nach 2—3 Wochen ist die Schleimhaut fast normal. Spiro.

96) Ueber Glykosurie und Diabetes mellitus bei Basedow'scher Krankheit von O. Hansemann. (Inaug.-Diss. Berlin 1895.) Im Anschluss an einen selbstbeobachteten Fall von Zusammenvorkommen von Basedow'scher Krankheit und Diabetes mellitus bespricht Verf. 2 Theorien, die dieses gemeinschaftliche Auftreten zu erklären suchen. Es wird einmal angenommen, dass beide Erkrankungen auf eine solche des Sympathicus zurückzuführen sind, während die andere Ansicht dahin geht, dass sie centralen Ursprungs seien und auf Störungen in der Medulla oblongata beruhen. Spiro.

97) Die Behandlung der Hypopyonkeratitis an der Baseler ophthalmologischen Klinik von R. Wehrle. (Inaug.-Diss. Basel 1896.) Die besten Erfolge lieferte eine conservative Behandlung. Unter ihren Mitteln: linearer Kauterisation, subconjunctivalen Sublimat- und Kochsalzinjectionen wurden mit den letzten die günstigsten Endresultate erzielt. Spiro.

98) Die Serumtherapie bei der Diphtherie des Auges und bei postdiphteritischen Augenmuskellähmungen. Sammelbericht von Dr. R. Greef. (Deutsche med. Wochenschr. 1896. Nr. 37). Die bisher veröffentlichten Fälle von Augendiphtherie, die mit Serum-Injectionen behandelt wurden, zeigten guten Heilerfolg. Von 42 Fällen echter Diphtherie wurde 38 mal ein guter Ausgang erzielt. In Fällen von Pseudodiphtherie zeigte sich das Serum ohne Wirkung auf die Erkrankung, die nicht durch Diphtheriebacillen verursacht war. Das Vorkommen von postdiphtheritischen Augenmuskellähmungen wird allgemein als häufiger angegeben, als bei nicht mit Serum behandelten Fällen. Hierbei ist in Rechnung zu ziehen, dass bei der gebesserten Prognose quoad vitam die Kranken häufiger als früher die Lähmung erleben. Ueber die Wirkung der Therapie auf den Verlauf der Lähmungen lässt sich aus dem bisherigen Material noch kein sicherer Schluss ziehen. Spiro.

99) Aus der medicinischen Gesellschaft in Giessen. (Deutsche med. Wochenschr. 1896. Nr. 48.) Vossius berichtet, dass er im ganzen unter 20000 Patienten 4 mal Chorioidealsarkom beobachtete. Die Fälle waren im Alter von 16, 21, 43, 63 Jahren. 2 Fälle gelangten zur Operation und anatomischen Untersuchung. Spiro.

100) Ueber Thrombose im Gebiet der Vena centralis retinae, sowie der Aderhautvenen, besonders auf Grundlage allgemeiner Sepsis, von Dr. Axenfeld. (Vortrag im ärztl. Verein zu Marburg. Berlin.

klin. Wochenschr. 1896. Nr. 41.) Die Thrombose des Stammes oder der Aeste der Vena centralis retinae führt sehr selten zur Erblindung des betroffenen Bezirkes, trotzdem letztere eine Endvene ist. Dies beruht auf der raschen Ausbildung von Collateralen, wie sie Verf. in 2 Fällen beobachten konnte. Die Ursache der Erkrankung ist oft in rein lokalen Veränderungen zu suchen, doch kommen auch echt marantische Thrombosen vor, so doppelseitig in einem näher geschilderten Falle von hämorrhagischer Sepsis. Spiro.

101) Beitrag zu den Funktionsprüfungen der Netzhautperipherie. Lichtsinnperimetrie von A. Senn. (Inaug.-Diss. Basel 1895.) Verf. hält die Untersuchung des peripheren Lichtsinns für besonders wichtig zur frühzeitigen Feststellung von Skotomen, da der Lichtsinn meist bereits gestört ist, wenn die anderen Functionen normal sind. Als praktisch beste Methode empfiehlt Verf. die Prüfung mit „Grenzgrau" ($^1/_4$ Valenz von Weiss). Mit dieser Nuance erhält man die untere Grenze, mit der die normale Netzhautperipherie noch mit normalen Aussengrenzen antwortet. Die kleinste Einschränkung des Gesichtsfeldes von Grenzgrau gegenüber Weiss ist als Störung aufzufassen.

102) Die Aussengrenzen des Gesichtsfeldes für weisse und farbige Objecte beim normalen Auge von A. Drott. (Inaug.-Dissert. Breslau 1894.) Verf. fand, dass die Objektgrösse bei Weiss von sehr geringem, bei Farben von bedeutendem Einfluss auf die peripheren Gesichtsfeldsgrenze ist. Nächst Weiss hat Blau die grösste Aussengrenze, es folgt Grün, die engste hat Roth, vorausgesetzt, dass man die lichteste Nuance wählt. Die Grüngrenze ist enger als die Rothgrenze, wenn eine gesättigte Nuance benutzt wird. Spiro.

103) Das Verhältnis des Trachoms zur chronischen Bindehautblenorrhoe von Dr. Carl Hoor, Prof. an der Univ. in Klausenburg. Verf. hält es für erwiesen, dass beide Erkrankungen ein und dieselbe Aetiologie haben und zwar in letzter Linie stets das gonorrhoische Secret der Harnröhre. Aus diesen und anderen Gründen betrachtet er sie als verschiedene Formen ganz derselben Krankheit, Trachoma granulare und papillare. Dagegen sondert er die Folliculosis conj. scharf ab. Spiro.

104) Ein merkwürdiger Fall von traumatischer Myopie von Dr. v. Grolman, Augenarzt in Flensburg. (Zeitschr. für prakt. Aerzte. 1895. Nr. 9.) Bei einem Nieter wurde nach stumpfen Trauma auf einem angeblich bis dahin fernsichtigen Auge eine Myopie von 3 D und Herabsetzung der Sehschärfe festgestellt. Atropin blieb ohne Wirkung. Der Zustand blieb $1^1/_2$ Jahr lang unverändert, dann verschwand die Myopie nach Heilung einer Cyclitis, die energisch mit Atropin behandelt war. Später kehrte auch die Sehschärfe zur Norm zurück. Spiro.

105) Ueber die latente Hypermetropie, von Cl. Du Bois-Reymond. (Zeitschr. f. Psych. u. Phys. d. Sinnesorg. VIII. 1. S. 36.) Verf. kommt im Wesentlichen zu derselben Erklärung des Verhältnisses der latenten zur manifesten Hypermetropie, wie de Schröder, dessen Erklärung ihm erst nachträglich bekannt wurde. Verf. nimmt als grösste Accommodationsbreite im ersten Kindesalter 20 D an und setzt voraus, dass gleichen Accommodationsbeträgen annähernd gleiche Muskelarbeiten entsprechen (was mindestens zweifelhaft ist. Ref). Zerlegt man die gesammte Thätigkeit des Ciliarmuskels ebenfalls in 20 Teile und bezeichnet einen solchen Theil als Entonie (= Spannungseinheit, als Krafteinheit der Zusammenziehung des Ciliarmuskels), so entspricht beim klinischen Auge, unter den gemachten Voraussetzungen, einer Muskelarbeit von 1 Entonie eine optische Veränderung von 1 D. Ausser der berechtigten Voraussetzung, dass die Presbyopie nicht durch Abnahme der Muskel-

kraft, sondern nur durch die verminderte Schnellkraft der Linse bedingt ist, nimmt Verf. noch stillschweigend an, dass mit dem Maximum der Accommodation stets (auch im späteren Alter) eine maximale Anstrengung des Ciliarmuskels verbunden sei, also stets alle Entonien aufgebraucht werden (eine Annahme, die jetzt, nach den Accomodationsarbeiten von C. Hess, nicht mehr zulässig ist. Ref.); wenn also A nur noch $^1/_2$, $^1/_3$ u. s. w. der ursprünglichen A des kindlichen Auges entspricht, so entspricht einer Entonie Muskelarbeit nur noch ein Accommodationszuwachs von $^1/_2$, $^1/_3$ D u. s. w. Ein hypermetropisches Kind hat nun beim Sehen sich gewöhnt, beim Fixiren stets gleich so viele Entonien aufzuwenden, als zum Ausgleich der Hypermetropie erforderlich sind; z. B. ein Kind mit + 5 D überspringt, sobald es sehen will, von vorn herein gleich 5 Entonien, und so lange einer Entonie eine Dioptrie entspricht, ist somit die ganze H latent. Mit der Abnahme der Accommodationsbreite nimmt auch der einer Entonie entsprechende Accommodationsbetrag ab; wenn A z. B. auf 10 D, also die Hälfte der ursprünglichen A, gesunken ist, entspricht dem Aufwand von 1 Entonie nur eine Accommodationsänderung um 1 D, die 5 Entonien, die der Hypermetrop von 5 D beim Sehen gleich zu überspringen gewöhnt ist, bewirken jetzt nur noch eine Accomodation von 2,5 D, von den 5 D bleibt also nur noch die Hälfte latent. Die latente H verhält sich also zur totalen, wie die jeweilige A zur ursprünglichen A von 20 D: $Hl : Ht = A : 20$; daraus ergiebt sich (da $Hm = Ht - Hl$): $(Ht - Hm) : Ht = A : 20$, oder (nach der Umformung $(II - I) : II = (IV - III)$: $Hm : Ht = (20 - A) : 20$. Man erhält also das Verhältniss der manifesten H zur totalen für das jeweilige Alter, indem man die dem Alter entsprechende A von 20 abzieht und den Rest durch 20 dividirt. Ist z. B. bei Kindern die Hm praktisch nicht hinreichend genau zu bestimmen, so kann man sie aus der — mindestens ophthalmoskopisch bestimmbaren — Ht leicht berechnen.[1] (Wenn auch die vom Verf. gemachten Voraussetzungen zum Theil nicht berechtigt sind, so kann man doch dem Grundgedanken seiner Erklärung zustimmen, indem man etwas allgemeiner sagt: Die optische Wirkung der Muskelarbeit, die der Hypermetrop zum ursprünglichen Ausgleich der H im Voraus auszugeben gewöhnt ist, vermindert sich zugleich mit der Abnahme der A, und (mindestens) dementsprechend nimmt auch die latente H ab. Ob diese im gleichen oder überhaupt in einem einfachen Verhältniss zur Abnahme der A steht, und ob für den ganzen Spielraum der Accommodation gleichen Zuwächsen der Accommodation gleiche Zuwächse der Muskelarbeit entsprechen, wäre erst durch besondere Untersuchungen festzustellen. Untersuchungen mit Einträufelungen verschieden dosirter Pilocarpin- oder Eserinlösungen bei Personen verschiedenen Alters könnten vielleicht einigen Aufschluss über diese Fragen geben. Ref.) Schwarz.

106) Ueber die Anzahl der unterscheidbaren Spectralfarben und Helligkeitsstufen, von Arthur König. (Zeitschr. f. Psych. u. Phys. d. Sinnesorg. VIII. 5. S. 375.) Verf. berechnet die Anzahl der im Spectrum unterscheidbaren Farbennuancen auf Grund vorliegender Untersuchungen, namentlich derer von Uhthoff („Ueber die Unterschiedsempfindlichkeit des normalen Auges gegen Farbentöne im Spectrum, von Graefe's Arch. XXXIV. 4), für das farbentüchtige Auge auf etwa 160. Für die Dichromaten ergiebt sich (aus Versuchen mit Brodhun, „gründlich" nach v. Helmholtz) eine Unterscheidung von etwa 140 verschiedenen Farbennuancen (die grosse Zahl der

[1] Das geht weit einfacher auf Grund der Erfahrung. Vgl. Hirschberg, Einführung i. d. Augenheilk. I, 159 u. Centralbl. f. A. 1883, S. 192. H.

unterscheidbaren Nuancen ist hier offenbar durch Unterschiede der Sättigung bedingt; der Einfluss verschiedener Helligkeiten war bei den Versuchen ausgeschlossen. Ref.). Der vom Verf. beschriebene Pseudomonochromat kann nur 2 Nuancen unterscheiden. Die Gesammtzahl der unterscheidbaren Helligkeitsstufen für Weiss berechnet Verf. auf etwa 660; für Farbentüchtige und Dichromaten besteht hier kein grundsätzlicher Unterschied. Schwarz.

107) Ueber die Rückwirkung der Gesichtsempfindungen auf das physische und das psychische Leben, von E. Raehlmann. (Zeitschr. f. Psych. u. Phys. d. Sinnnesorg. VIII. 6. S. 401.) Verf. bespricht die Beziehungen zwischen dem Gesichtssinn und den anderen Sinnesgebieten, sowie den motorischen Gehirnfunctionen, beleuchtet die Abhängigkeit des ganzen geistigen und körperlichen Lebens von dem Gesichtssinn unter Hinweis auf seine früheren Untersuchungen an Kindern und operirten Blindgeborenen (vgl. Ref. im Centralbl. f. A. 1892, S. 59), auf die Ausführungen Hitschmann's über das Seelenleben der Blindgeborenen (s. Ref. i. Centralbl. f. A. 1893, S. 189), auf die grosse geistige und körperliche Veränderung, die bei Starblinden nach längerer Dauer der Erblindung oft zu beobachten ist, und auf den Einfluss der erfolgreichen Operation auf den ganzen Zustand solcher Personen. Von grossem Interesse ist der Bericht über den Erfolg der Staroperation bei einem 19 jährigen Mädchen, das in seinem 9. Jahr das Gehör verloren hatte und etwa ein Jahr später auf beiden Augen am Star erblindet war. Nachdem Eintritt der Erblindung hatte nach und nach auch das Sprechen aufgehört. Vor der Operation war das Mädchen in einem Zustand vollkommener Energielosigkeit und Apathie, die meiste Zeit verbrachte sie schlafend in liegender oder sitzender Stellung. Die Sensibilität des Körpers war entschieden herabgesetzt, ebenso die Sehnenreflexe. Als die Pat. nach erfolgreicher doppelseitiger Operation von ihren Augen Gebrauch machen durfte, veränderte sich ihre ganze Erscheinung, sie fing bald an zu sprechen, wurde lebhaft, ging viel umher, konnte aus einem ihr von der Schulzeit her bekannten Buche laut vorlesen, allerdings mit der undeutlichen Sprache tauber Personen. Ihrer Mutter, die seit 9 Jahren keinen Sprachlaut mehr von ihr gehört hatte, erzählte sie alles, was mit ihr vorgegangen war. Sensibilität und Sehnenreflexe wurden wieder normal.

Schwarz.

108) Erklärung der Brentano'schen optischen Täuschung, von F. Auerbach. (Zeitschr. f. Psych. u. Phys. d. Sinnesorg. VII. S. 152.) Verf. erklärt die zuerst von Müller-Lyer und dann von Brentano beschriebene optische Täuschung (verschiedene Schätzung zweier gleich langer Linien, an deren Enden kurze Striche unter spitzem bezw. stumpfem Winkel angesetzt sind, s. Ref. i. Centralbl. 1894. S. 503) als eine Folge der Beeinflussung dessen, was man sehen soll, durch das, was man daneben noch indirect sieht. Die Grösse der von den Figuren begrenzten Flächen (oder die Länge gedachter, zu den abzuschätzenden Linien paraller Nebenlinien, die von den seitlichen Linien begrenzt werden) beeinflusst das Urteil über die Länge der Linien selbst.

Schwarz.

109) Zur Lehre von den optischen Täuschungen. Ueber Contrast und Confluxion, von F. C. Müller-Lyer. (Zeitschr. f. Psych. u. Phys. d. Sinnesorg. IX. 1. S. 1.) Die vom Verf. zuerst beschriebene optische Täuschung (s. das vorhergehende Referat) hat zu einer regen Erörterung über die Ursache der Täuschung Anlass gegeben, in deren Verlauf die mannigfachsten Ansichten ausgesprochen worden sind. Verf. legt zunächst kurz seine eigene Auffassung dar, in der die von Auerbach aufgestellte Erklärung auch schon enthalten ist:

Man hält die beiden Linien für verschieden gross, weil man bei der Abschätzung unwillkürlich auch ein Theil des zu beiden Seiten der Linien abgegrenzten Raumes mit in Anschlag bringt. Dieser Erklärung liegt das allgemeinere Princip zu Grunde, dass die von zwei unmittelbar nebeneinander befindlichen optischen Reizen ausgelösten psychophysischen Processe sich gegenseitig beeinflussen, was für die Wahrnehmung von Intensitäten (Helligkeiten) und Farben eine längst anerkannte Thatsache ist. Bei diesem Einfluss sind zwei Möglichkeiten denkbar: Die Processe können entweder in der gleichen oder aber in der entgegengesetzten Richtung auf einander einwirken. Die Möglichkeiten entsprechen in der That zwei ganz verschiedene Arten von optischen Täuschungen. Die eine Art, bei der die Processe in der gleichen Richtung (im gleichen Sinn) auf einander wirken, bezeichnet Verf. als Confluxionstäuschungen (z. B. ein grünes Quadrat, das aus einer gewissen Entfernung grau erscheint, sieht wieder grün aus, wenn man andere Quadrate von gleicher Farbe dazu legt), die Täuschungen der anderen Art nennt man allgemein Contrasttäuschungen. Die Contrast- und Confluenzerscheinungen sind bereits für drei der Fundamentaleigenschaften des Reizes nachgewiesen, für die Intensität, die Ausdehnung und die Art des Reizes (im Gebiet des Gesichtssinnes: Lichtsinn, Raumsinn, Farbensinn); vielleicht lassen sie sich auch für die Reizdauer, den Zeitsinn, finden. Verf. bespricht dann die anderen bisher aufgestellten Erklärungen der angeführten Täuschung und zeigt, dass diese theils mit der seinigen im Wesentlichen übereinstimmen. Hierbei werden auch andere Täuschungsprincipien, sowie dass Zusammenwirken verschiedener Principien berücksichtigt. Auch bei der in Rede stehenden optischen Täuschung wirkt ausser der Confluxion zugleich noch der Contrast (Verhältniss der Länge der Linien zur Länge der angesetzten Striche), der die Wirkung des Confluxion mehr oder weniger beeinträchtigen kann. Schwarz.

110) Ueber Contrast und Confluxion. (Zweiter Artikel.) Von F. C. Müller-Lyer. (Zeitschr. f. Psych. u. Phys. d. Sinnesorg. X. S. 421.) Verf. weist die von Heymans gegen seine Confluxionstheorie gemachten Einwände zurück und zeigt, dass die Abweichungen vom „Cosinusgesetz" theils auf dem Princip des Contrastes, theils auf einem dritten Täuschungsprincip, dem der Contur-Täuschungen (Einfluss der Unterbrechung von Grenzlinien auf die scheinbare Form der übrigbleibenden Grenzen) beruhen. Schwarz.

111) Quantitative Untersuchungen über das „optische Paradoxon", von G. Heymans, Professor in Groningen. (Zeitschr. für Psych. u. Phys. d. Sinnesorg. IX. S. 221.) Verf. stellte umfangreiche Untersuchungen über die quantitativen Verhältnisse der von Müller-Lyer beschriebenen optischen Täuschung (s. das vorige Referat) an, wobei er fand, dass die Grösse der Täuschung dem Cosinus der Winkel, den die Endstriche mit den Vergleichslinien bilden, unter gewissen Umständen proportional ist („Cosinusgesetz"), im Uebrigen aber auch von der Länge der Striche abhängt und bei einem gewissen Längenverhältniss ein Maximum erreicht. Verf. sucht die Ursache der Erscheinungen mit Delboeuf und Wundt in unwillkürlichen, erzwungenen Augenbewegungen, die er auf Grund des Bewegungscontrastes erklären will. (Die oben referirte Veröffentlichung von Müller-Lyer scheint Verf. noch nicht bekannt gewesen zu sein, da er nur dessen erste, im Arch. f. Physiol. 1889 erschienene Arbeit citirt. Ref.) Schwarz.

112) Die spontane Umwandlung der Nachbilder der Sonne in reguläre Sechsecke oder Achtecke, von Gustav Wagner. (Zeitschr. f. Psych. u. Phys. d. Sinnesorg. IX. 1. S. 17.) Verf. beobachtete, dass die

Nachbilder der Sonne bei concentrirter Aufmerksamkeit nach einiger Zeit (bei mehrfachen Nachbilder stets alle zugleich) in reguläre Sechsecke mit einer vertical gerichteten Diagonale übergehen. Wenn das Nachbild nur ein Segment der Sonnenscheibe darstellt, so erscheint nur der diesem Segment entsprechende Theil des Sechseckes. Statt der Sechsecke treten oft auch Achtecke auf, bei denen aber eine Mittellinie vertical steht. Sechsecke und Achtecke zusammen kommen nie vor. Die Vielecke gehen nicht mehr in Kreise zurück, sondern bleiben bis zum Verschwinden der Erscheinung bestehen. Gewöhnlich sieht man sie zuerst an den negativen Nachbildern entstehen. Ihre Beobachtung erfordert viel Uebung. Die Erscheinungen dürften, ähnlich wie die sechseckigen Lichtschattenfiguren Purkinjes und die von A. König beschriebene Ausfüllung des Gesichtsfeldes mit regulären Sechsecken bei geschlossenem Auge, auf eine selbsteigene Thätigkeit der Netzhaut zurückzuführen sein. Schwarz.

113) Ein Fall von Cysticercus subretinalis unter dem Bilde eines intraocularen Tumors, von Rudolf Heldmann. (Inaug.-Diss. Halle 1896.) Den bisher bekannten nur drei Fällen (v. Graefe, Hirschberg, Solberg Wells), in denen der subretinale Cysticercus unter dem Bilde eines intraocularen Tumors auftrat, reiht sich der vom Verf. beschriebene, in der Univ. Augenklinik zu Halle beobachtete als vierter an. Wie von Hirschberg in Berlin, so wurde auch in Halle eine starke Abnahme der Häufigkeit des intraocularen Cysticercus durch Einführung der obligatorischen Fleischbeschau constatirt; während früher auf 1000 Augenkranke ein Cysticerus kam, ist dies der einzige von October 1892 bis März 1896 unter 15145 Pat. beobachtete Fall. Nach Aufzählung der verschiedenen Operationsmethoden, deren beste von A. Graefe herrührt, nach welcher „bei subretinalem Cysticercus nach vorheriger genauer Localisationsbestimmung spontane Entwickelung desselben unmittelbar nach der Schnittführung ohne Glaskörperverlust geradezu Regel“ sei, folgt die interessante Krankengeschichte. Die bisher gesunde 20jährige Pat. hatte vor 12 Jahren angeblich Bandwurm, der damals abgetrieben worden sei; seit 8 Tagen Schmerzen im linken Auge, wobei sie erst die Erblindung desselben bemerkte. Schon bei äusserer Betrachtung sieht man einen intensiv weissgelblichen Reflex aus dem Augeninnern; Druck deutlich erhöht; mässige ciliare Injection; brechende Medien klar. Bei seitlicher Beleuchtung sieht man hinter der Linse einen Tumor von weisslich-gelber Farbe, auf dessen glatter Oberfläche zahlreiche Gefässe mit einander anastomosiren. Die Durchleuchtung zeigt, dass der Tumor, dessen Oberflächen-Reflexion von der abgehobenen Retina herrührt, etwa von der ora serrata ab sich allmählich in die Tiefe verliert und nirgends gegen normalen Hintergrund abzugrenzen ist. Rechtes Auge normal. Es wurde Sarcom der Chorioidea diagnosticirt, und das Auge am andern Tage enucleïrt. Nach Härtung zeigt die makroskopische Besichtigung des durchschnittenen Bulbus vom Glaskörper nur einen kleinen Rest erhalten zu den Seiten der Linse, dahinter temporalwärts eine grosse Blase ($11^3/_4$: 11 mm), die mit dem ihr innen anliegenden ovalen Körper als ein Cysticercus cellulosae angesprochen werden muss, medialwärts eine aus gröberen und feineren Partien bestehende Gewebsmasse, wie die beigegebene Zeichnung deutlich erkennen lässt. Aus dem mikroskopische Befund, dessen Einzelheiten im Original nachzusehen sind, wäre hervorzuheben, dass sich die Retina im Zustande bindegewebiger Degeneration befindet, die stellenweise bis zur Bildung von Knochenplättchen geführt hat; der die Cysticercusblase umgebende Theil zeigt eine dichte eitrige Infiltration unter völligem Schwund ihrer normalen Elemente; das Tapetum nigrum befindet sich fast überall in völliger Auflösung. Die Chorioidea zeigt überall enorme Rundzelleninfiltration, medial-

wärts eine enorme Verbreiterung, bedingt durch Lockerung der Gewebslamellen der Membrana fusca und der Suprachorioidalis. Das die Cysticercusblase unmittelbar umgebende Gewebe zeigt eine annähernd concentrische Schichtung; in demselben befinden sich zahlreiche Riesenzellen, nicht selten mit Pigment erfüllt, das wohl vom Tapetum nigrum herrührt, und theilweise körnig zerfallen. Die Retina ist von der Papille völlig abgerissen, wodurch eine sichelförmige Blutung entstanden ist, der Sehnerv stellenweise atrophisch. Auf Mikroorganismen konnte wegen der Härtung nicht gefahndet werden, doch scheint ihr Vorhandensein von vornherein unwahrscheinlich, da die eitrige Einschmelzung des Granulationsgewebes nur in der nächsten Umgebung der Cysticercusblase sich zeigt und wohl nur als höherer Grad der durch chemische Reizung hervorgerufenen Entzündung aufzufassen ist. Die Blasenwand ist nirgends in ihrer Continuität unterbrochen und zeigt nur einmal eine faltige Einziehung. Das Gefässnetz des Cysticercus ist gut zu erkennen, sein Leib ist in vielfache Falten zusammengelegt und sammt Kopf und Hals in das Receptaculum eingestülpt. Die mässig pigmentirten Saugnäpfe und Haken erweisen sich nach Form und Grösse als die eines Cysticercus cellulosae. Die klinischen Symptome der Spannungserhöhung, ciliaren Injection und reichen Vascularisation in der abgehobenen Netzhaut machten das Bestehen eines intraocularen Tumors wahrscheinlich, und der anatomische Befund lehrt, wie es möglich war, dass der von einem dichten zum Theil eitrigen Granulationsgewebe umgebene Cysticercus, der eine starke plastische und exsudative Chorioiditis hervorrief, hinter der nach ihrer Abhebung bindegewebig entarteten, neu vascularisirten Netzhaut sich unter jenem klinischen Bilde verbergen konnte. Die enorme Grösse der Blase und die Anamnese machen es wahrscheinlich, dass der Cysticercus fast 12(?) Jahre im Auge beherbergt wurde, ohne Entzündung hervorzurufen. Neuburger.

114) Zur Diagnose von Cysticerken im Gehirn, von Dr. E. Moritz. (St. Petersb. med. Wochenschr. October. 1896.) 18jähriger, blasser, anämischer Jüngling, weder hereditär noch anamnestisch belastet, klagt über quälenden Kopfschmerz, zunehmende Schwäche und schlechten Appetit. An den Organen wurde nichts Krankhaftes gefunden, eine sicher bestehende Verdauungsstörung besserte sich während des Spitalaufenthaltes. Allein die Kopfschmerzen hielten an, die Augenuntersuchung ergab beiderseits Neuro-Retinitis, herabgesetzte Sehschärfe, Doppeltsehen im unteren Theil des Gesichtsfeldes. Eine antiluetische Cur blieb wirkungslos, die Kopfschmerzen wurden bisweilen unerträglich, Erbrechen, Würgen und Speichelfluss, Schwindel; Klopfempfindlichkeit am ganzen Kopf, besonders am Scheitel. Nach 4 Wochen Augenbefund der gleiche, scheinbar Abducenslähmung links; Gehör beiderseits gleich gut. Entzündung und Abscess waren wegen der Fieberlosigkeit ausgeschlossen, bösartige Geschwülste unwahrscheinlich wegen des anfallsweisen Auftretens der Beschwerden, der starken Schwankungen im Befinden, des Fehlens progressiver Ausfallerscheinungen. Die Diagnose schwankte zwischen Solitärtuberkel und Cysticercus in der hinteren Schädelgrube (Sehstörungen, Schwindel, Doppeltsehen). Nach schweren Tagen trat ca. 6 Wochen nach der Aufnahme auffallende Besserung ein, während 6 Wochen hindurch; kein Kopfschmerz, wenig Schwindel, guter Schlaf, Gewichtszunahme um 16 Pfund, Intelligenz besser; aber Stimmung immer gedrückt, dazwischen doch geringe Verschlimmerung, Augenbefund wenig verändert, nur ist die Schwellung und Trübung der Sehnerven geringer. 3 Monate nach Aufnahme wieder Verschlimmerung, Kopfschmerzen mit Erbrechen, Stöhnen und unter wechselndem Befinden tritt im heftigsten Anfall unter Krämpfen 4 Wochen später der Tod ein. Die Section ergab enormen Hydrocephalus internus, circa

kleinhühnereigrosse Cysticercusblase mit nach innen eingestülptem Hals und Kopf mit deutlichen Saugnäpfen im Kleinhirn, die obere bezw. hintere Wand des vierten Ventrikels tangirend, links zwischen der oberen Masse des Kleinhirns und Crus cerebelli ad pontem an die Oberfläche tretend und nach rechts bis dicht an die entsprechende Stelle der Kleinhirnoberfläche heranreichend. Aus diesem Falle und den ähnlichen, in Zeitschriften zerstreuten, im Auszuge mitgetheilten Fällen sucht Verf. diejenigen Momente zusammenzustellen, welche es unter Umständen ermöglichen, in vivo die richtige Diagnose zu stellen, auch ohne äussere Cysticerken in Haut und Muskeln. Es bestehen Zeichen einer schweren, fieberlosen, nicht entzündlichen Hirnkrankheit mit vorwiegend den Charakter der Reizung tragenden Symptomen. Ausfallserscheinungen, insbesondere Lähmungen sprechen gegen Cysticercus (ausser wenn sie ganz zum Schlusse auftreten). Stauungspapille constant auch bei subjectiv gutem Befinden. Abwesenheit von Lues, Alkoholismus, Arteriosclerose. Die Unterscheidung von andern Gehirngeschwülsten ist nur bei längerer Beobachtung möglich, von denen die bösartigen, abgesehen vielleicht von einzelnen Gliomfällen, ein viel gleichmässigeres Fortschreiten zu schweren Störungen zeigen, die Solitärtuberkel andererseits zwar auch protahirten Verlauf, aber viel constantere Beschwerden, Kopfschmerz und Schwindel besitzen. Langsam wachsende einzelne Cysticerken machen scheinbar unmotivirte, regellose Verschlimmerungen, mit welchen Zeiten relativ guten Befindens, selbst subjectiven Wohlseins abwechseln können. Diese Intervalle können Wochen und Monate dauern, werden aber von neuen heftigen Anfällen (Krämpfe, Kopfschmerz, Schwindel) abgelöst. Der Tod erfolgt meist plötzlich in einem solchen unter Convulsionen. Trotz alledem dürfte vielfach eine sichere Diagnose nicht möglich sein. Bezüglich der reichlichen Literaturangabe sei auf das Original verwiesen. Neuburger.

115) A brief résumé of a comparative study of the ophthalmoscopic conditions seen in interstitial nephritis as found in dispersary service and in general hospital practice, by Charles A. Oliver, M. D., Philadelphia. (The Philad. Hosp. Rep. Vol. III. 1896). Die poliklinisch beobachteten Fälle von Retinitis albuminurica zeigen einen wesentlich verschiedenen Augenspiegelbefund von den in den Krankenhäusern beobachteten, wie Verf. durch längere Beobachtung gefunden. Letztere nämlich können in einem früheren Stadium ihrer Augenerkrankung gesehen werden und deshalb treten auch die rein entzündlichen Erscheinungen mehr in den Vordergrund, Schwellung und Oedem des Sehnerven vom leichtesten Grade an, Blutungen in der Nervenfaserschicht, vorzugsweise längs der Hauptgefässstämme, später dann Verringerung des arteriellen Gefässlumens mit Verdickungen und Trübungen der Gefässwand und andererseits stellenweisen Verdünnungen an den feineren Gefässen; später erst treten gelbliche Flecke in den tieferen Netzhautschichten und in der Chorioidea auf. Bei den ambulatorischen Fällen dagegen, die zumeist wegen der Sehstörung erst zum Arzt gehen, und im Gegensatz zur ersten Cathegorie häufig überhaupt noch keine Störung des Allgemeinbefindens bemerkt haben, treten die degenerativen Erscheinungen in den Vordergrund, die Spuren häufig wiederkehrender Neuro-Retinitis in Form partieller Atrophie des Sehnerven, der Netz- und Aderhaut, und fettigen Degenerationsherden, sowie starken Veränderungen der Blut- und Lymphgefässe. Die Prognose ist bei der letzteren Cathegorie ernster, trotzdem Störungen des Allgemeinbefindens, welche die ersteren ins Krankenhaus brachten, sich häufig noch nicht gezeigt haben, da ebenso wie am Auge, so auch im übrigen Körper, an den Blutgefässen u. s. w. die degenerativen Zerstörungen weiter vorgeschritten sind. Neuburger.

116) **Weitere Mittheilungen über die functionellen Gesichtsfeld-Anomalien mit besonderer Berücksichtigung von Befunden am normalen Menschen, von W. König.** (Deutsche Zeitschr. f. Nervenhlk. 1895.) Der vom Verf., ähnlich wie von Wilbrandt und Sänger, gefundenen sog. Ermüdungs-Einschränkung des Gesichtsfeldes bei eingehenden Gesichtsfeld-Untersuchungen von Nervenkranken, wurde von anderer Seite (Salomonsohn, Peters) eine Bedeutung abgesprochen, da diese Erscheinungen auch bei normalen Individuen vorkämen. Verf. hat indessen seine Untersuchungen fortgeführt, über welche er in der vorliegenden Arbeit in folgenden 4 Abschnitten berichtet; I. Untersuchung von zehn neuen pathologischen Fällen. II. Untersuchungen an 215 nicht nervenkranken Individuen. III. Bedeutung der functionellen Gesichtsfeld-Anomalien und ihre gegenseitigen Beziehungen. IV. Kritik der Arbeiten von Peters und Salomonsohn und von Simon, in einem Nachtrage. Der Inhalt der vom Verf. in einer Reihe von Sätzen zusammengefassten Ergebnisse ist im Wesentlichen folgender: Die concentrirte Gesichtsfeld-Einschränkung (C.-G.-F.-E.) ist ein den übrigen Sensibilitätsstörungen der Hysterischen gleichzustellendes Stigma, und ist zunächst in gleicher Weise central, d. h. psychisch bedingt, wie diese, und kann auch das einzige zur Zeit nachweisbare hysterische Stigma sein. Die U.-E. (Untersuchungs-Ermüdungs-Einschränkung), eine der C.-G.-F.-E. nahe verwandte und bei intensiver Ausdehnung in dieselbe übergehende Erscheinung, ist auch ein nervöses Symptom, das bei Leuten mit vollständig intactem Nervensystem im ausgesprochenen Maasse nicht vorkommt; man darf bei einem sonst für Weiss und Farben normalen G.-F. nur einer temporal mindestens 5—10° grossen U.-E. diagnostischen Werth beilegen. Da eine U.-E. sowohl bei rein functionellen Nervenerkrankungen als auch bei G.-F.-Defecten in Folge organischer Erkrankungen vorkommen kann, muss jedes G.-F. zuerst auf U.-E. untersucht werden. Neuburger.

117) **Ueber Hemianopsie bei Urämie, von Fr. Pick.** (Deutsch. Arch. f. klin. Med. 56. S. 69.) Vier Fälle von Hemianopsie, bez. Hemiamblyopie bei chronischer Nephritis mit urämischen Symptomen; drei davon mit Retin. albuminurica. Bei einem zur Autopsie gekommenen war der Hemianopsie eine plötzliche 24 Stunden dauernde Amaurose vorhergegangen. In der entsprechenden 2. Occipitalwindung fand sich ein durch Thrombose einer kleinen Gehirnarterie bedingter Erweichungsherd. Trotzdem möchte Verf. nicht jede bei Urämie vorkommende Hemianopsie auf Embolie oder Hämorrhagie zurückführen, da in einem Falle die Sehstörung so schnell wieder verschwand, wie häufig die urämische Amaurose. Möglicherweise können, wie Landois ausführt, die Harnretentionsstoffe in der Hirnrinde auch ohne Embolie Erweichungen und Entzündungen hervorrufen. Neuburger.

118) **Behandling af Blennorrhoea neonatorum, af Prof. J. Hjort.** (Foredrag holdt i Medicinsk Selskab i Kristiania 6. Mai 1896.) Verf. verwirft die classische Behandlungsmethode des Aufpinselns von 2% Lapislösung auf die Rückseite der ectropionirten Lider aus Furcht vor gelegentlicher Verletzung der Hornhautoberfläche. Er träufelt vielmehr eine 1—1½% Lösung von Wasserstoffsuperoxyd ein, welche den Eiter zur Coagulirung in kleine Partikel bringt. Diese schwemmt Verf. durch Instillationen einer 2% Borsäurelösung aus dem Bindehautsack. Ist dann der ganze Bindehautsack völlig von Eiter gereinigt, so instillirt er eine 1‰ Höllensteinlösung. Dies geschieht im Anfang 4 mal täglich, später seltener. Diese nicht schmerzhafte Behandlungsmethode, die sehr schonend und ungefährlich für die Hornhaut ist, hat dem Verf. ebenso gute Resultate gegeben, wie die gewöhnlich angewendete. Ancke.

119) Einfluss ungenügender Beleuchtung auf die Augen. (Ztschr. f. Schulgesundheitspflege. 1896. Nr. 12.) „La Gymn. franç." berichtet, dass Katz gefunden hat: das Augenblinzeln, welches dazu dient, die Empfindlichkeit der Netzhaut wiederherzustellen, finde um so häufiger statt, je schwächer die natürliche oder künstliche Beleuchtung ist, so z. B. bei Sonnenlicht 20mal in der Minute, bei Gasbeleuchtung ungefähr 30mal, bei sehr schlechter Beleuchtung sogar 70mal und noch öfter. Ancke.

120) De l'examen de la vision chez le personel des chemins de fer, par le Dr. J. de Lantsheere. (Travail presenté à la conférence internationale concernant le service sanitaire des chemins de fer et de la navigation à Amsterdam, le 20 septembre 1895.) Es handelt sich um die betreffenden Bestimmungen und ihre Anwendung in Belgien. Ancke.

121) Un cas de double ophtalmoplégie extérieure congénitale et heréditaire chez six membres de la même famille, par le Dr. D. Gourfein, médecin adjoint à la fondation Rothschild, lauréat de l'academie de médecine de Paris et de la faculté de médecine de Genève. (Genève 1896.) Verf. hatte Gelegenheit, sechs Fälle von doppelseitiger exteriorer congenitaler und hereditärer Ophthalmoplegie in drei Generationen ein und derselben Familie zu beobachten. Die Fälle betrafen vier Knaben, sowie deren Vater und Grossmutter. Die weiblichen Mitglieder in der zweiten und dritten Generation blieben verschont. Es bestand in allen sechs Fällen sehr ausgeprägte oder vollständige Ptosis, die Augenbewegungen waren bis auf einen constanten rotatorischen Nystagmus fast vollkommen verloren gegangen. Gleichzeitig war mehr oder weniger bedeutende Amblyopie vorhanden, und es konnten einige Veränderungen an der Retina und am Sehnerven constatirt werden. Jedoch fehlte Protrusion der Bulbi, Mikropsie und falsche Projection, auch functionirten die inneren Augenmuskeln normal. Dass die Anomalie congenital war, liess sich wenigstens in einem Fall direct constatiren, insofern derselbe schon 24 Stunden nach der Geburt zur Beobachtung kam. Dass es sich in den vorliegenden Fällen nicht um die gewöhnliche nucleäre Ophthalmoplegia exterior handelt, ersieht man der Ansicht von Gourfein nach aus dem Umstand, dass nicht wie bei jener die Ptosis nur geringgradig ist, dass Nystagmus besteht, was bei nucleärer Lähmung nicht gut möglich wäre, dass die bei jener meist vorhandene Protrusion der Bulbi und die ebenfalls häufige Mikropsie und falsche Projection in keinem der Fälle nachgewiesen werden kann und dass in allen beobachteten Fällen sowohl die Sehkraft, als der Augenhintergrund abnormal sich erwiesen, was nicht zum Bild der nucleären Lähmung gehört. Verf. glaubt deshalb, dass bei dieser congenitalen und hereditären Ophthalmoplegie der Sitz des Leidens in den Muskeln selbst zu suchen ist und zwar in einer zufällig auf die Augenmuskeln beschränkten Amyotrophie. Ancke.

122) Untersuchungen der Augen und Ohren von 1997 Volksschülern in Zürich fanden nach dem „Geschäftsbericht der Stadt Zürich" im Jahre 1895 statt. Was den Befund der Augen anlangt, so wurden 374 in der Voruntersuchung, die die Klassenlehrer angestellt hatten, als anormal erklärt und erschienen sodann zur Specialuntersuchung bei dem Augenarzt Dr. Steiger. Dieser fand von den 374 Schülern definitiv anormal 290 = 14,5 % der Gesammtzahl der Untersuchten. Als Grund der Sehstörung wurde constatirt Weitsichtigkeit in 1,7 % der Untersuchten bezw. 11,4 % der Anormalen, Kurzsichtigkeit in 0,9 bezw. 5,9 %, Astigmatismus in 6,9 bezw. 47,6, Schielen in 0,4 bezw. 2,4, Hornhautflecken in 1,2 bezw. 7,9, Schwachsichtigkeit in 0,5 bezw.

3,4, Accommodationskrampf in 0,5 bezw. 3,4, Verschiedenes 0,6 bezw. 4,1. Ursache unklar 2,0 bezw. 13,8. Wo verschiedene Fehler gleichzeitig vorlagen, wurde der wesentliche der Eintheilung zu Grunde gelegt. Interessant ist es, dass auch bei dieser Untersuchung sich herausstellte, was schon bei anderen ähnlichen constatirt worden ist, dass nämlich die Repetenten, d. h. die weniger guten Schüler, im Durchschnitt bezüglich der Leistungsfähigkeit ihrer Augen den anderen Schülern nachstanden, welcher Umstand die Annahme nahe legt, dass manche derselben ihr Schicksal dem mangelhaften Sehvermögen verdanken. (Zeitschr. f. Schulgesundheitspflege.) Ancke.

123) Blindheit in den skandinavischen Ländern. (Deutsche med. Wochenschr. 1896. Nr. 49.) In der schwedischen Zeitschrift „Hygiea" giebt Dr. Widmark eine Uebersicht über die Verbreitung und die Ursachen des Blindheit in den vier skandinavischen Ländern. Auf 100,000 Einwohner kommen in Dänemark 53 Fälle von Blindheit, in Schweden 83, in Norwegen 128 und in Finnland 155. Finnland rangirt demnach unter den europäischen Staaten, was die Häufigkeit der Blindheit anlangt, gleich an zweiter Stelle hinter Portugal und Russland mit 200 Blinden auf 100,000 Einwohner, während Dänemark die günstigsten Zahlen aufweist (nächst Holland mit 45 : 100,000). Die Reihe der europäischen Staaten ist folgende: Portugal, Russland, Finnland, Spanien, Ungarn, England, Deutschland (ohne Preussen), Frankreich, Preussen, Schweden, Belgien, Oesterreich, Schweiz, Italien, Dänemark, Holland. — In ziemlich der Hälfte der Fälle ist in Norwegen die Ursache der Blindheit der graue Star, da hier wegen mangelhafter Verkehrsverhältnisse weniger Stare operirt werden, als z. B. in Dänemark. In Schweden spielen äussere Verletzungen eine grosse Rolle. Entgegen der allgemeinen Regel erblinden in den skandinavischen Ländern mehr Frauen als Männer, wohl in Folge des häufigen Vorkommens von Trachom, das mehr das weibliche Geschlecht befällt. Im Verhältniss zu früheren Jahren hat in allen vier Ländern die Blindheit abgenommen, denn während 1890 die oben aufgeführten Zahlen ermittelt wurden, wurden 1870 in Dänemark noch 70, 1845 in Norwegen noch 207, 1864 in Finnland noch 287 Blinde auf 100,000 Einwohner gezählt, während die Zahl in Schweden von 1860 bis 1890 sich ungefähr gleich blieb. Für den Rückgang der Blindheit sucht Verf. den Grund in der Vermehrung und besseren Ausbildung der Aerzte. Dafür spricht auch die grössere Seltenheit der Blindheit in den Städten. So kamen in Norwegen auf die Stadtbewohner 83, auf die Landbewohner 145 Blinde auf 100,000 Einwohner. Auch finden sich die günstigsten Verhältnisse in den südlicher gelegenen Districten, für deren Bevölkerung die Augenkliniken in Lund und Kopenhagen leicht erreichbar sind. Ancke.

124) Einige Bemerkungen über die Wirkung des electrischen Bogenlichts auf die Gewebe der Augen, von J. Ogneff. (Pflüger's Arch. Bd. LVIII. S. 209, ref. in der Lit.-Beil. der Deutsch. med. Wochenschr. 1896. Nr. 25.) Die früher von Maklakoff beschriebenen Haut- und Augenaffectionen der bei dem Bernados'schen electrischen Schweissverfahren beschäftigten Arbeiter veranlassten Verf. dazu, zu versuchen, wie sich Thiere, die kürzere oder längere Zeit intensivem Bogenlicht in grosser Nähe ausgesetzt wurden, diesem Reiz gegenüber sich verhielten, speciell in Bezug auf die Gewebe des Auges. Frösche wurden nur wenig afficirt, mehr Tauben und Kaninchen; nach mehrstündiger Belichtung starben einige dieser Thiere, ohne dass sich durch den Sectionsbefund die Todesursache mit Sicherheit feststellen liess. Eine kurzdauernde Einwirkung des electrischen Bogenlichtes von grosser Intensität und

besonderem Reichthum an violetten und ultravioletten Strahlen wirkt als directer Reiz auf die Kerne der Epithelzellen und fixen Zellen der Hornhaut, und als unmittelbare Folge der Beleuchtung tritt eine mitotische Zelltheilung auf; durch längere Einwirkung kommt Nekrose der Zellen zu Stande, wobei ebenfalls in erster Linie die Zellkerne getroffen werden. In den fixen Hornhautzellen geht der Nekrose eine amitotische Kernvermehrung voran. Die verschiedenen Gewebe des Auges reagiren verschieden stark auf die Bestrahlung, am schwächsten die Retina, Linse und Glaskörper gar nicht. [Vgl. oben Nr. 21.] Ancke.

125) Heilung einer Keratitis bullosa, von Dr. H. Göring, Augenarzt in Meissen. (Deutsche med. Wochenschr. 1896. Nr. 50.) 40jährige, sonst gesunde Frau, hatte vor 2 Jahren durch anfliegenden Stein Hornhautverletzung erlitten. Seitdem heftige entzündliche Anfälle mit kurzen, verhältnissmässig erträglichen Ruhepausen. Bei der Untersuchung fand sich neben alter Hornhautnarbe Keratitis bullosa im Bereich des unteren Hornhautdrittels. Die Hornhaut sonst durchsichtig und nicht anästhetisch. Iris blutreich, aber keinerlei Synechie. Pupille eng, Tn. Dacryocyststenosis. $S = {}^1/_{15}$. Anderes Auge gesund. Erweiterung der Thränenwege, Abtragung der vorderen Blasenwand, Betupfung des Ulcus mit Lapislösung, Atropin, Scopolamin, Cocaïn, Sublimatvaselin, feuchte Wärme verringerten den Reizzustand, führten aber nicht zur Heilung, d. h. zur Vernarbung der ulcerösen Hornhautpartie. Selbst Abkratzen mit dem scharfen Löffel und Galvanocausis hatten keinen Dauererfolg. Erst Punction der vorderen Kammer mit dem Galvanokauter führte zum Ziele, zur Bildung einer weissen, scharf begrenzten Macula corneae. Der Abfluss und Wiederersatz des Kammerwassers übte hier offenbar einen günstigen Einfluss auf die Ernährungsverhältnisse der Hornhaut. Bemerkenswerth ist das Auftreten einer Keratitis bullosa an einem nicht glaucomatösen, relativ sehtüchtigen Auge mit sonst klarer, normal empfindlicher Hornhaut. Ancke.

126) Mydrol (jodmethylsaures Phenyl-Pyrazol), von Prof. Pietro Albertoni in Bologna. (Therap. Wochenschr. 1896. Nr. 49.) Das Mydrol ist ein weisses, geruchloses, bitteres Pulver, das sich in Wasser leicht löst, ohne sich zu zersetzen. Es wirkt auf die motorischen Nervenendigungen ähnlich lähmend wie Curare. In das menschliche Auge eingeträufelt, besitzt es die schätzenswerthe Eigenschaft, die Pupille zu erweitern, ohne die Accommodation gänzlich oder auch nur in erheblicherem Grade zu lähmen. Die Mydriasis ist intensiv, aber von geringer Dauer, nimmt schon nach wenigen Stunden ab und verschwindet in 24 Stunden vollkommen. Es eignet sich also ausgezeichnet zur Erleichterung der Augenspiegeluntersuchung. Die 5—10 % Lösung, die man anwendet, ändert den Tonus der Augen nicht merklich, und eine weitere gute Eigenschaft besteht darin, dass es bei absolutem Mangel jeder localen Reizung und jeder Intoxicationsgefahr, ischämisirend, und zwar mehr als Cocaïn und ähnliche Substanzen, nicht nur auf die Gefässe der Conjunctiva, sondern auch auf die der Iris und wahrscheinlich selbst der tieferen Gewebe wirkt und dabei ein gewisses Wohlbehagen erzeugt (ohne wirkliche Anästhesie), so dass es bei Ciliar- und Supraciliarschmerzen, Blepharospasmus, Epiphora und bei den entzündlichen Krankheiten des vorderen Augenabschnittes ausgedehnte und nützliche therapeutische Anwendung finden kann. Ancke.

127) Contribution à l'étude de la tuberculose de la conjonctive, par le Dr. Mitvalsky (de Prague). (Compte rendu de la soc. franç. d'opht.) Sattler hatte 1891 in Heidelberg vier Hauptformen aufgestellt, in denen die Tuberculose der Bindehaut auftritt. Erstens Bildung tuberculöser Geschwüre

auf der Tarsalbindehaut, die mitunter auf den Fornix übergreifen und vollständig den tuberculösen Geschwüren, wie sie auf anderen Schleimhäuten vorkommen, gleichen; zweitens Bildung hanfkorngrosser Tumoren im ganzen Bereich der Bindehaut bis zum Fornix (mitunter auch nur in einer Partie der Bindehaut), die grau oder graugelb gefärbt sind und keine Tendenz zu geschwürigem Zerfall zeigen, aber manchmal auch die Hornhaut ergreifen; drittens Verdickung und Hypertrophie der Tarsalbindehaut mit reichlicher Secretion und mit oberflächlicher Geschwürsbildung in einzelnen Fällen, wobei die Conj. bulbi und die Hornhaut intact bleiben, und viertens die lupösen Erkrankungen. — Verf. hatte nun Gelegenheit, zunächst eine Varietät der zweiten Gruppe zu beobachten, in Form einer polypösen Wucherung, die mit miliaren Tuberkeln besetzt war, und dann eine fünfte Erscheinungsform der Bindehauttuberculose zu sehen, wobei es sich um Miliartuberculose einer Partie der Conj. bulbi handelte, die allerdings nicht primär aufgetreten war, sondern sich secundär entwickelt hatte von der Chorioidea aus. — Verf. giebt noch die Krankengeschichte einiger Fälle der dritten Gruppe und macht bei dieser Gelegenheit darauf aufmerksam, dass in manchen Fällen die anatomische Diagnose recht schwierig ist, insofern weder typisches tuberculöses Gewebe, noch Miliartuberkel, noch Riesenzellen, noch endlich Tuberkelbacillen sich nachweisen lassen, und nur die Ueberimpfung in die vordere Kammer des Kaninchenauges ein positives Resultat giebt. — Die Infection der Bindehaut kann sowohl eine locale sein, aber auch auf metastatischem Wege erfolgen. Der letztere ist wohl nur denkbar bei der dritten Gruppe Sattler's, wofür, abgesehen von dem klinischen Bild, die Doppelseitigkeit der Erkrankung spricht. Was die locale Infection anlangt, so glaubt Verf., dass man nicht nothwendig habe, eine vorhergegangene Läsion des Epithelüberzugs der Bindehaut anzunehmen. Das Epithel ist nach seiner Ansicht so zart und auch bei gesunder Bindehaut an so vielen Stellen, besonders in den tieferen Falten, in Degeneration begriffen, dass es dem Eindringen der Bacillen keinen nennenswerthen Widerstand entgegenzusetzen vermag. Die Thränen sind nicht im Stande, die Entwickelung pathogener Keime völlig zu hindern, wenn auch zugegeben werden muss, dass sie einen sehr schlechten Nährboden schaffen. Denn es ist auffallend, wie arm an Bacillen die tuberculösen Gebilde der Bindehaut sind, gegenüber denen auf anderen Schleimhäuten. — Bei der localen Tuberculose der Bindehaut kann man versuchen, durch Excision der circumscripten Geschwüre mit oder ohne nachfolgende Deckung des Defectes die Krankheit zu coupiren, bei der miliaren Form ist jedoch natürlich nur noch die Allgemeinbehandlung in Betracht zu ziehen. [Vgl. Nr. 82.] Ancke.

128) Ueber die Gliederung des Oculomotoriushauptkerns und die Lage der den einzelnen Muskeln entsprechenden Gebiete in demselben, von Dr. H. Schwabe. (Neurol. Centralbl. 1896. Nr. 17.) Verf. hat nach der Nissl'schen Methode der primären Reizung an Kaninchen experimentirt, um die Localisation der einzelnen Augenmuskeln im Oculomotoriuskern zu untersuchen. Positive Resultate erhielt er nach Exstirpation der vier vom Oculomotorius versorgten äusseren Augenmuskeln; kein Resultat ergaben die Untersuchungen betreffs des Ursprungs der inneren Augenmuskeln, und ein negatives stellt sich bezüglich des von Mendel vermutheten Ursprungs des Augenfacialis im Oculomotoriuskern heraus. Während nach Durchschneidung des Facialis am Foramen stylomastoideum ausgedehnte Degeneration, Aenderungen im Kern des Facialis nachweisbar waren, fand sich keine einzige Zelle im Oculomotoriuskern degenerirt. Die Muskeln vertheilen sich im Kerngebiet folgendermaassen: 1. Gekreuzt innervirt wird im Wesentlichen nur der Rectus

sup. Seine Wurzeln kommen aus der dorsalen Hälfte des distalen Abschnitts (Nucleus dorsal. Gudden's). 2. Aus der ventraleren Hälfte dieses Abschnittes der gleichen Seite entspringen die zum Obliquus inferior ziehenden Fasern. 3. Im proximalen Abschnitt der gleichen Seite liegt das Ursprungsgebiet für den Rectus inferior; hierzu gehört ein Theil der Lateralzellen. 4. Dem Rectus internus entspricht keine geschlossene Gruppe, sondern die zu ihm gehörigen Zellen liegen an der ganzen dem hinteren Längsbündel aufliegenden Seite des ungekreuzten Kerns ausgebreitet. 5. Dem Levator palpebr. sup. entspricht vielleicht die äusserste dorso-distale Gruppe. Etwas Sicheres hierüber ergab das Experiment nicht. Die beim Blick nach oben zusammenwirkenden Muskeln, die Recti sup. und Obliqui infer. haben also beide ihren Ursprung in den distalen Kernabschnitten beider Seiten, während sich in der äussersten Spitze des proximalen Abschnittes die Innervationszellen der Rect. infer. und intern., also der Convergenzmuskeln, innig mischen. Peltesohn.

129) Anatomischer Befund eines doppelseitigen angeborenen Kryptophthalmus beim Kaninchen nebst Bemerkungen über das Oculomotoriuskerngebiet, von Dr. L. Bach. (Arch. f. Augenhlk. Bd. 32.) Verf. benutzte einen congenitalen Kryptophthalmus beim Kaninchen, um mittelst mikroskopischer Serienschnitte des Oculomotoriuskerngebietes auf degenerirte Zellen zu fahnden, fand aber alle Kerne, auch die des Abducens und Trochlearis, sowie die entsprechenden Muskeln und Nerven normal. Auch bei einem 18jähr. Mädchen mit doppelseitiger Ptosis und Beschränkung der Beweglichkeit der Augen nach oben, fanden sich zwar die Muskeln atrophisch, die Oculomotoriuskerngebiete aber intact. Experimentelle Ausschaltung bestimmter Muskeln des Auges bei Kaninchen, die nach 8 Tagen bis 3 Monaten getötet wurden, ergab gleichfalls ein negatives Resultat. Peltesohn.

130) Beiträge zur Kenntniss vom Wesen und Sitz der Hemicrania ophthalmica, von A. Siegrist. (Mittheil. aus Klin. der Schweiz. Heft 10. 1894.) Verf. konnte bei einem jungen, vasomotorisch erregbaren Manne mit chronischer Obstipation zwei Mal auf der Seite des hemianopischen Defects während des Migräneanfalls Verengerung der Netzhautarterien beobachten. Er sucht die Ursache der Migräne in einer halbseitigen Hirnanämie oder einem Spasmus im Gebiet der Carotis communis, also in der Dura und in den vorderen Hirnrindenbezirken combinirt mit collateraler Hyperämie im Gebiet der A. vertebralis, also im Occipitalhirn. Die Ursache kann in einer Ueberanstrengung der Augen liegen, daneben erscheint eine besondere Disposition der Vasomotoren im Halssympathicus oder im Centrum im Spiele zu sein. Als veranlassende Momente können Magendarmstörung, psychische Erregung, Hunger u. s. w. wirken. Peltesohn.

131) Die eitrige Entzündung des Augapfels bei der epidemischen Cerebrospinalmeningitis, von Dr. Axenfeld (Marburg). (Naturforschercongress 1896.) Bei der Cerebrospinalmeningitis ist das Auge gefährdet a) durch Constriction der Sehnerven an der Hirnbasis. Solche Fälle können später zur Heilung kommen. b) Die Entzündung setzt sich als Perineuritis descendens gegen das Auge hin fort, sei es durch Eindringen der Mikroorganismen selbst oder ihrer Stoffwechselproducte. Die tiefe eitrige Iridochorioiditis setzt häufig mit dem Beginne der Meningitis ein und kann als prognostisch günstig quoad vitam angesehen werden. In zwei Fällen von Pneumokokkenmeningitis waren die Kokken auf dem Wege der Blutbahn und nicht vom Scheidenraum des Sehnerven in das Auge gelangt. Peltesohn.

132) Ein Beitrag zur Pathologie, pathologischen Anatomie und chirurgischen Behandlung des Morbus Basedowii, von Ernst Mattiesen. (Inaug.-Diss. 1896. Erlangen.) Die Exstirpation der Struma bei Basedow'scher Krankheit ist in allen schweren Fällen bei der Therapie vornehmlich zu bedenken, nur bleibt es den weiteren Forschungen und Erfahrungen vorbehalten, die Vortheile der Ectomie, event. der Arterienligatur darzuthun. — Die Basedow-Struma unterscheidet sich von anderen Kröpfen durch die Eigenart ihrer Zellwucherung, sowie durch das veränderte und reducirte Colloid. — Veränderungen am Nervensystem, sowohl dem centralen, wie dem peripherischen, sind nicht als primäre Momente aufzufassen, sondern stets secundär entstanden.

Peltesohn.

133) Étude sur la pathogénie de la maladie de Basedow, par Bienfait. (Liège 1895.) Verf. sieht das Wesen der Basedow'schen Krankheit in einer Lähmung des Vagus und Sympathicus. Eine Erkrankung des letzteren in seinem Brust- und Bauchtheil erkläre Symptom wie Herzpalpitationen, Dyspoë, Heisshunger, Gastralgien u. a. Der Exophthalmus resultire aus einer abnormen Füllung der retrobulbären Gefässe durch Lähmung der Vasomotoren, wodurch der Bulbus nach vorn gedrängt und die Augenlider am Lidschluss verhindert wurden. Durch Verletzung der Mitte des Corpus restiforme konnte Verf. bei Kaninchen die Symptome des Basedow hervorrufen. In der Medulla oblongata, wo die Centren von Vagus und Sympathicus benachbart lägen, sucht Verf. auch beim Menschen die gemeinsame Erkrankung beider Nerven. — Von grosser Wichtigkeit ist nach Verf.'s Ansicht die hereditäre Belastung, zuweilen sei Hysterie im Spiel. Dass vom Verf. supponirte Centrum in der Medulla oblongata, im Niveau des inneren Randes des Corpus restiforme und ungefähr in der Mitte seiner ganzen Länge, könne durch directe Verletzung sowohl, wie durch Autointoxication auf reflectorischem Wege, durch den Einfluss höherer Centren alterirt werden.

Peltesohn.

134) Zur Frage von der physiologischen Bedeutung der Schilddrüse und ihrer Rolle in der Pathologie und Therapie der Basedow'schen Krankheit, von Dr. A. Bogrow. (Inaug.-Diss. Petersburg. 1895.) Verf. experimentirt an 33 Hunden, denen er die Schilddrüse exstirpirte. Nach seinen Untersuchungen hat die Schilddrüse zwei Functionen: toxische Producte des Stoffwechsels zu neutralisiren und die allgemeine Ernährung des Körpers und der Haut günstig zu beeinflussen. Die Basedow'sche Krankheit fasst er als eine Affection des Stoffwechsels im Organismus auf, welche zu einer vermehrten Production toxischer Substanzen führt, die durch die physiologische Thätigkeit der Schilddrüse neutralisirt werden. Durch die übergrossen Anforderungen an die Thyreoïdea wird letztere erst hyper- dann atrophisch. So erkläre es sich, dass der Basedow sowohl mit wie ohne Struma vorkomme. Consequenterweise versucht Verf. das Leiden durch Einspritzungen mit Schilddrüsenemulsion zu behandeln und erreichte in 12 Fällen merkliche und dauernde Besserung, insbesondere besserte sich die beschleunigte Herzthätigkeit.

Peltesohn.

135) Erfahrungen über die Basedow'sche Krankheit, von Dr. H. Pässler. (Deutsche Zeitschr. f. Nervenheilkunde. 1895. VI.) Unter 2800 Kranken der Jenaer medicinischen Poliklinik fanden sich in 2 % Symptome des Morbus Basedowii, und zwar bei 43 Weibern und nur 15 Männern. In 57 % wurde neuropathische Belastung festgestellt, in etwa 10 % war Gelenkrheumatismus vorausgegangen. Am constantesten war das Symptom der beschleunigten Herzaction, es fehlt nur in einem einzigen. Stroma fehlte in 20 %,

Exophthalmus wurde in 55 % beobachtet. Das Gräfe'sche Symptom war in 17,6 %, das Stellwag'sche Zeichen in 39 % und das Möbius'sche Symptom in 17 % vorhanden. Die statistischen Erhebungen des Verf. erstrecken sich weiterhin auf die Erscheinungen des subjectiven Herzklopfens, Kopfschmerzen, Reizbarkeit, Schwindelgefühl, Schlaflosigkeit, Symptome von Sympathicusstörungen, Hyperidrosis u. s. w.; Albuminurie, Anämie, Milztumoren u. s. w. Peltesohn.

136) Beitrag zur Casuistik der Atrophia nervi optici, von Hugo Feilchenfeld. (Inaug.-Diss. Kiel. 1896.) Unter 8000 klinischen und 9000 poliklinischen Patienten der Kieler Klinik fanden sich 0,7 resp. 0,65 % ophthalmoskopisch nachgewiesene Opticusatrophien. In den relativ meisten Fällen fand sich ätiologisch nichts. Die nachweisbaren Ursachen bezogen sich in den meisten auf spinale und cerebrale Erkrankungen, weiterhin kam die entzündliche Form in Betracht, wozu auch die Intoxicationsformen und die luetischen gerechnet werden. Unter den seltenen Ursachen figurirt Cessatio mens. und Diabetes. Unter den congenitalen Fällen waren zwei, deren Eltern durch Blutsverwandtschaft verbunden waren. Peltesohn.

137) Glaucom als Complication einer abgelaufenen Stauungspapille bei einem Falle von Kleinhirntumor, von Dr. A. Lüderitz. (Inaug.-Diss. Strassburg i. E.) Die bis jetzt einzig[1] dastehende klinische Erscheinung wurde in der psychiatrischen Klinik bei einer 27jährigen Kranken mit Kopfschmerz, Erbrechen, Hallucinationen, rechts Taubheit, Nystagmus, Falialis- und Extremitäten-Parese, Ataxie und taumelndem Gang beobachtet. An den Augen wurde zuerst Stauungspapille mit beginnender Atrophie constatirt; später zeigte das rechte allein ein Glaucom mit Aequatorialstaphylom. Ophthalmoskopisch fielen weisse, in den Glaskörper hineinragende Massen in der Retina auf, welche von Blutungen umgeben waren. Bei der Section, welche ein Spindelzellensarcom im rechten Kleinhirnlappen ergab, zeigten sich im Intervaginalraum des atrophischen Opticus colossale Endothelwucherungen, Gefässveränderungen in der Papille und Netzhaut, in letzterer Blutungen und Cysten, auf ihr Zellanhäufungen; Infiltration des Glaskörpers mit geronnenem Exsudat, Atrophie der Sclera und Chorioidea in der Gegend des Staphyloms, Gewebsverdichtung und periphere Synechie der Iris. Peltesohn.

138) Ueber Augenmuskelstörungen bei der multiplen Sclerose, von C. Kunn. (Wien. klin. Rundschau. 1896. Nr. 20.) Verf. hat 20 Fälle von multipler Sclerose auf der Nothnagel'schen Klinik auf ein Symptom untersucht, welches er als „Einstellungszittern" bezeichnet und welches darin besteht, dass die für gewöhnlich ruhig blickenden Augen im Augenblick des Fixirens blitzartige, kurz schwingende horizontale Zitterbewegungen machen. Er fand es 6mal und führt es auf die defect gewordene synergische Aktion der Interni zurück. Ein anderes Symptom, das er als „Dissociation der Augenmuskeln" bezeichnet, beobachtete 5mal unter 6 Fällen. Er führt das Doppeltsehen auf sclerotische Herde im Verlaufe der Bahnen für die associirten Augenbewegungen zurück, die dadurch theilweise behindert werden können. Eine dritte Störung verräth sich durch eine Art „Ataxie des Ciliarmuskels", indem durch Auftreten von Zitterbewegungen im Ciliarmuskel des Sehvermögen für die Nähe herabgesetzt wurde. Atropinwirkung hob vorübergehend das Symptom auf. Alle drei Symptome zeigten sich zu verschiedenen Zeiten des Krankheitsverlaufes von wechselnder Intensität, ohne aber in einem bestimmten Verhältniss zu dem Fortschritt des Leidens zu stehen. Peltesohn.

---

[1] Auch ich habe einen solchen Fall, aber nur klinisch, beobachtet. H.



139) Beobachtungen an einem blindgeborenen psychisch Kranken, von Juliusburger. (Allg. Zeitschr. f. Psych. Bd. 52. S. 741.) Verf. zeigt an seinem Falle, dass bei Fehlen der optischen Eindrücke die Raumvorstellungen nur mangelhaft gebildet werden, dass besonders die Reproduction schwierig ist und unvollkommen bleibt. Der von Geburt blinde Pat. lernte gut Clavier spielen, konnte aber weder Violinspielen lernen, noch mit dem Schreibrahmen schreiben, weil ihm die fehlende Controle durch die Augen die Einprägung der dazu nöthigen fein abgestuften Bewegungen erschwerte. Ebenso vermochte er sich seiner Angehörigen oder guter Bekannter nach längerer Pause nur undeutlich erinnern. Verf. deutet daraufhin, dass auch bei Normalsehenden die visuelle wie die plastische Erinnerung sehr verschieden ausfällt und auch unter normalen Verhältnissen die Reproduction von Raumgrössen, besonders bei geschlossenen Augen, sehr mangelhaft ist. Peltesohn.

140) Erblindung und Amblyopie während der Lactationsperiode, von Carl Heinzel. (Beiträge zur Augenheilk. 21.) Bei säugenden Frauen, die sonst ganz gesund sind, treten kurz vor der Geburt oder während der Lactation Sehstörungen auf beiden Augen auf, die bis zur Amaurose führen können. Ophthalmoskopisch sieht man mehr oder minder schwere Entzündungen an der Papille, die meist zu partieller Atrophie führen. Der Verlauf der Krankheit zieht sich über Monate hin, schliesslich stellt sich die ursprüngliche Sehschärfe in den meisten Fällen fast vollkommen wieder her. Niemals ist die Erblindung eine definitive gewesen. Verf. theilt 4 Fälle aus der Fuchs'schen Klinik mit. Peltesohn.

141) Blindheit nach Blepharospasmus infolge Keratitis phlyctaenulosa, von Dr. Silex. (Demonstr. in der Berl. Gesellsch. f. Psych. u. Nervenkrankh. Sitzung vom 13. Juli 1896.) Ein 3jähriges Kind, welches lange Zeit an Keratitis phlyct. gelitten und die Augen geschlossen gehalten hatte, zeigte, als es wieder die Augen öffnete, nur noch Lichtscheinempfindung. Die Ursache der Blindheit blieb unbekannt. da Netzhaut, Sehnerv und die Pupillenreaction sich intact erwiesen. Für Hysterie und Rindenblindheit waren keine Anhaltspunkte vorhanden. Herr Greef glaubt die Störung in die Netzhaut verlegen zu können, die sich wie eine photographische Platte verhalte. Vielleicht dass eine fehlerhafte Absonderung der Sehsubstanz stattfinde, wobei der Patient sich dann wie in Dämmerlicht befinde. Auch in einer mangelhaften Erschlaffung und Ausdehnung der Netzhautelemente könne die Ursache liegen, sodass zwischen ihnen der Contact unterbrochen sei und die Lichtquelle nicht zwischen ihnen durchgehen könne. Silex acceptirt diese Hypothese nicht, weil das Kind keine hemeralopischen Erscheinungen gehabt hat. Auch glaubt er an die Analogie mit der photographischen Platte nicht, weil die Restitution länger als 14 Tage brauchte. Peltesohn.

142) Ueber die Entwickelung der Sinnessphären, insbesondere der Sehsphäre, auf der Grosshirnrinde des Neugeborenen, von J. Steiner. (Sitz.-Bericht der Berl. Akad. 1895. S. 303.) Nach Schäfer-Munk treten bei elektrischer Reizung der Sehsphäre des Affen und des Hundes eine Kopfbewegung und associirte Augenbewegungen auf, welche nachweisbar Folge des Sehens sein sollen. Verf. hat nun festzustellen versucht, wann zuerst bei neugeborenen Katzen, Hunden, Kaninchen und Meerschweinchen dieser Reizungseffect auftritt, indem er hierzu die geschlossenen Augenlides künstlich öffnete. Bei den Kätzchen wurden die Bewegungen am 14.—16. Tage erzielt, beim Kaninchen am 15. Tage; beim Meerschweinchen tritt die Reactionsfähigkeit der Sehsphäre schon am 5. Tage ein, beim Hunde erst am 40. Tage.

Damit stimmt im Allgemeinen das spontane Verhalten der Gesichtsfunction überein, insofern als die Kaninchen vom 15. Tage ab scheuen, wenn man sie fassen will, und Hunde bis zum 34. Tage allenthalben gegen Hindernisse anrennen, und bis zum 40. Tage nur in der Richtung ihrer Sehlinie sich befindende Gegenstände wahrnehmen, während sie später mit den Augen den vorgehaltenen Objecten folgen. — Für den Menschen nimmt Verf. an, dass die Sehsphäre erst im 5. Monat vollständig entwickelt ist und erst dann auf elektrische Reizung mit associirten Augenbewegungen und entsprechender Kopfbewegung reagiren würde, weil nach Rählmann erst zu diesem Zeitpunkte das Kind zu fixiren und zu folgen versteht. Peltesohn.

143) Die Betheiligung des Opticus bei der puerperalen Polyneuritis, von Dr. Schanz. (Deutsche med. Wochenschr. 1896. 28.) Verf. welcher eine tödtlich endende Polyneuritis mit Betheiligung der Optici nach einer körperlichen Anstrengung während der Lactation beobachtete, glaubt an die Möglichkeit einer Auto-Intoxication als Ursache der puerperalen Neuritiden und empfiehlt, alle Amblyopien und Ameurosen vor und nach der Entbindung auf ihren neuritischen Charakter zu prüfen. Peltesohn.

144) Zur pathalogischen Anatomie der reflectorischen Pupillenstarre, von F. Pineles. (Aus dem Laborat. des Prof. Obersteiner. 1896.) Bei dem 47jährigen beginnenden Tabiker bestand reflectorische Pupillenstarre bei Erhaltensein der Convergenzreaction und Fehlen von Augenmuskellähmungen. Die Section, welche im Uebrigen die Zeichen der beginnenden Tabes bestätigte, ergab im centralen Höhlengrau am Boden des Aquaeductus Sylvii, dorsalwärts vom hinteren Längsbündel verdickt, erweiterte und theilweise strotzend mit Blut gefüllte Gefässe und an einzelnen Stellen grössere und kleinere Blutungen. Der Oculomotoriuskern war davon frei. Ebenso fehlen alle Blutungen in dem etwas hinten gelegenen Theil des vorderen Vierhügels. Verf. hält diesen pathologischen Befund für das anatomische Substrat für die reflectorische Pupillenstarre. Dass die Veränderungen einen mehr entzündlichen Charakter trugen, erklärt er mit dem Umstande, dass der tabische Process erst in einem frühen Stadium sich befand. Peltesohn.

145) Ein Fall von Augenmuskellähmung im Anschluss an Polyarthritis subacuta, von Dr. Bunzel. (Prag. med. Wochenschr. 1896. Nr. 17.) Bei einem 21jährigen Mädchen mit Vitium cordis trat im Verlaufe eines subacuten Gelenkrheumatismus nach einigen Wochen eine passagere Lähmung ein, welche sich als Divergenz beim Blick nach oben, Paralyse des rechten, Parese des linken Rectus internus und Lähmung der Convergenz manifestirte. Nach 17 Tagen war alles vorbei. Verf. glaubt nicht so sehr an eine Embolie in die Kernregion, als an einen neuritischen Process oder eine Exsudation in den Meningen an der Basis. Peltesohn.

146) Hämatom des Sehnerven bei einer Hirnblutung, von L. Bouveret (Lyon). (Revue de médicine, Juillet 1895.) Die Section einer bald nach einem apoplectischen Insult verstorbenen Frau ergab in der rechten Grosshirnhemisphäre einen umfangreichen hämorrhagischen Herd, welche nach der Basis hin durchgebrochen war und sich vom Subarachnoidealraum aus in die Lymphscheide beider Sehnerven fortsetzte, so dass diese bis zu der Eintrittsstelle in die Netzhaut hinein ganz von Blut umgeben waren. In der linken Netzhaut fanden sich mehrere kleine punktförmige Blutungen. Auf diese Art erklärt sich vielleicht mancher Fall von Stauungspapille nach frischen Hirnblutungen. Peltesohn.



147) Ueber das Zusammenvorkommen von Sehnerven- und Rückenmarksentzündung, von Prof. J. Hoffmann (Heidelberg). (XXI. Wanderversamml. d. Neurologen zu Baden. Baden 1896.) Bei einem 48jähr. Mann entwickelt sich innerhalb weniger Stunden unter Erblindung (Neuritis optica) eine vollkommene Paraplegie der Beine. Vorher bestand spastische Parese der Beine und Paraesthesien. Bei der 10 Wochen später gemachten Section fand sich disseminirte Myelitis und retrobulbäre Neuritis optica. Aehnlich trat bei einer 56jährigen Dame nach einer innerhalb Wochenfrist completen Erblindung durch Neuritis optica, motorische und sensible Paraplegie der Beine, und Blasen- und Darmlähmung. Nach 13 Monaten Section: Myelitis dorsal. transversa, Neuritis optica. Nach dem Verf. sind die Fälle als Encephalomyelitis disseminata aufzufassen, bei welcher eine einheitliche Krankheitsursache nicht festzustellen und eine bestimmte Reihenfolge der Erscheinungen nicht innegehalten wird. Klinisch ähneln diese acut, subacut und chronisch verlaufenden Fälle der disseminirenden Sclerose. Peltesohn.

148) Modelle des menschlichen Chiasma, von Prof. Grützner (Tübingen). (Ibid.) Verf. hat aus verschiedenfarbigen Fäden ein Modell des Chiasma hergestellt und nach Art der mikroskopischen Präparate in horizontale Schnitte, welche die Tractus und Nervi optici der Länge nach trafen, zerlegt. Obwohl nur die Hälfte der Fasern sich kreuzte, glaubte Jeder, der die Modelle sah, nur sich kreuzende Fasern zu sehen. Nämlich die sich thatsächlich kreuzenden Fasern verbleiben wesentlich in der horizontalen Schnittebene, die sich nicht kreuzenden dagegen ändern sowohl beim Eintritt und Austritt am Chiasma ihre Richtung und erscheinen deshalb in Schräg- oder Querschnitten oder, wenn sie sich denen der gegenüberliegenden Seite bis zur Berührung nähern und der Länge nach um Schnitte getroffen werden, täuschen gekreuzte Fasern vor. — Solcher Art finden auch, wie Verf. meint, die Verflechtungen im menschlichen Chiasma statt, wo thatsächlich in den Horizontalschnitten eine Menge Fasern abgeschnitten hören und quer und schräg getroffene Fasern anzutreffen sind. Es ist deshalb ein falscher Schluss, wenn man daraus eine vollständige Kreuzung der Tractus folgert. Peltesohn.

149) Untersuchungen über die topographischen Beziehungen zwischen Retina, Opticus und gekreuzten Tractus opticus beim Kaninchen, von Dr. Herrenheiser und Prof. Pick. (Nova Acta der kaiserl. Carol. Deutsch. Academ. Bd. 66. Nr. 1.) Verf. experimentirte an etwa 200 Thieren, denen er mittelst der galvanokaustischen Nadel circumscripte Partien der Netzhaut zerstörte, und deren Sehnerven bis zum Tractus er dann nach Marchi's Methode untersuchte. Aus den Befunden von 32 Präparaten folgert er: Die Opticusfasern behalten während des ganzen Verlaufes ihre relative Lage bei; die Kreuzung im Chiasma erfolgt in regelmässiger Reihenfolge, zuerst die innersten Bündel des Opticus und nach einander die weiter aussen liegenden. Bestimmten Abschnitten im Opticusquerschnitt entsprechen ebenso bestimmt im Tractus der anderen Seite; dem unteren Abschnitt ein unterer, dem innern ein äusserer, dem äussern ein innerer. Wahrscheinlich entspricht der oberen Partie des Opticus eine obere im Tractus. Eine verticale Umlagerung erfolgt also nicht. — Den verschiedenen Abschnitten der Retina entsprachen im Allgemeinen die gleich gelegenen Partien im Opticusquerschnitt und demgemäss auch bestimmte Abschnitte im Tractus der anderen Seite.

Peltesohn.

150) Ueber die Bedeutung der Gesichtsfelderscheinungen bei Nerven-Unfalls-Erkrankungen. (Discussion im Aerztlichen Verein zu

Hamburg.) Dr. Sänger vindicirt den Gesichtsfeldeinschränkungen den Werth objectiver Symptome bei Berücksichtigung der Gesichtsfeldermüdung und Adaption. Er empfiehlt aber die Anwendung gewisser Cautelen und Controlmaassregeln wie die Untersuchung mit verschieden grossen Quadraten, die Vergleichung der Farbengesichtsfelder, die Projection des Gesichtsfeldes auf grössere Entfernung und die Wilbrand'sche Untersuchung im Dunkelraume mit leuchtenden Objecten. Unter solchen Umständen sei Simulation ausgeschlossen. Auch Dr. Liebrecht misst dem Gesichtsfeldbefunde eine entscheidende Bedeutung für die Diagnose bei. In der überwiegenden Mehrzahl der functionellen Neurosen seien pathologische Erscheinungen des Gesichtsfeldes nachzuweisen und soll von einer „absoluten Objectivität" sein. Allerdings dürfe eine concentrische Einengung auch von nur 10° nicht ausser Acht gelassen werden, sondern sei immer als pathologisch anzusehen und von derselben diagnostischen Bedeutung, wie grössere Ausfälle. Die Untersuchungen der Adaption im Dunkelraum nach Wilbrand hält auch Liebrecht für einen bedeutenden Fortschritt für die Diagnose einer bestehenden functionellen Erkrankung. Peltesohn.

151) Beiträge zur chronischen, fortschreitenden Augenmuskellähmung, von Prof. Siemerling. (XXI. Wanderversammlung der Neurologen und Irrenärzte zu Baden-Baden. — Neurol. Centralbl. 1896. Nr. 13.) Neuere Befunde lassen die Auffassung von dem im hinteren Längsbündel gelegenen Trochleariskern, nach welcher dieser zum Oculomotoriuskern in Beziehung stehen soll, hinfällig erscheinen. In einem Falle einer einseitigen Trochlearislähmung mit Betheiligung einzelner Oculomotoriusäste war der Kern im hinteren Längsbündel auf der der Lähmung entgegengesetzten Seite fast völlig degenerirt, der auf der anderen Seite nur wenig befallen, ebenso zeigten sich die intramedullären Wurzeln am hochgradigsten auf jener Seite befallen, während der proximale Theil beiderseits besser erhalten war. Nach Untersuchung an schräghorizontalen Schnittserien bei Neugeborenen und Erwachsenen ergiebt sich, dass der im hinteren Längsbündel gelegene Trochleariskern in seinem grössten distalen Theile Hauptkern des Trochlearis ist, der proximale Theil steht auch mit dem Oculomotorius in Beziehung, entweder in directem, continuirlichem Uebergange von Kern zu Kern, oder durch ein kurzes, von Ganglienzellen freibleibendes Stück unterbrochen. Die um den medialen Rand des hinteren Längsbündels sich schlingenden Fasern des Trochleariskerns bilden in der Raphe eine deutliche Kreuzung, die sich unmittelbar in die Kreuzung der aus dem distalen Abschnitte des Oculomotoriuskernes hervorgehenden Fasern fortsetzt, während der proximale Theil des letzteren keine Kreuzung eingeht. — Die im centralen Höhlengrau liegende Zellanhäufung, welche man früher als Trochleariskern gedeutet hat, scheint direct weder mit dem Trochlearis, noch mit dem Oculomotorius etwas zu thun haben. In einem Falle von nach Kopftrauma einsetzender völliger Lähmung der äusseren und inneren Augenmuskeln bei gleichzeitiger Entwickelung progressiver Paralyse fand Verf. hochgradige Degeneration aller Augenmuskelkerne, sowie der Wurzeln, Nerven und Muskeln. Bei einer einseitigen völlig zurückgegangenen Abducenslähmung fand Verf. eine partielle Degeneration des Kernes bei gut erhaltenem peripherem Nerven und deutliche Degeneration des Muskels. Peltesohn.

152) Ein Fall von exteriorer Ophthalmoplegie, von Karl Kunn. (Verein f. Psychiatrie u. Neurol. in Wien. Sitzung vom 14. Jan. 1896.) Kunn stellt einen 25 jährigen Juristen vor, dessen Ophthalmoplegie während längerer Beobachtungsdauer ganz auffallende Intensitätsschwankungen zeigte, indem die Ptosis bald stärker oder geringer war, und vorübergehend sich bald Convergenz-

lähmung, bald Strabismus einstellte. Dieses merkwürdige Phänomen der Ermüdbarkeit der Augenmuskulatur komme bei zwei Krankheiten vor. beim progressiven Kernschwund und bei der asthenischen Bulbärparalyse. Welcher von diesen beiden Affectionen der im Uebrigen durchaus gesunde, weder luetische noch nervös veranlagte Patient unterworfen sei, liesse sich zur Zeit nicht entscheiden. Karplus schlägt für diese von der Ermüdung sehr abhängigen Lähmungsform, von welcher auch er ein Beispiel früher demonstrirt und allerdings fälschlich als Kernerkrankung gedeutet hat, den Namen „asthenische Ophthalmoplegie“ vor. Peltesohn.

153) Ueber Hemianopsie und einseitige Ophthalmoplegie vasculären Ursprungs, von G. Rossolimo in Moskau. (Neurol. Centralblatt. 1896. Nr. 14.) Die in die Augen springende Thatsache, dass am Nervensystem ganz bestimmte, immer wieder typisch sich wiederholende Systemerkrankungen vorkommen, hat zu verschiedenen Zeiten verschiedene Erklärungen gefunden, ohne dass man hinter die wirkliche Ursache kam, warum bestimmte Systemgruppen eine besondere Disposition zu gleichmässiger Erkrankung boten. Seit Charcot geht man darauf aus, die besonderen Eigenschaften der Gefässe der Nervencentren zu studiren und von ihrer Eigenart eine befriedigende Erklärung abzuleiten, welche die Entstehung einer ganzen Reihe von Krankheitsformen zu beleuchten geeignet ist. Dieser Weg der Untersuchung der Hirncirculation zur Lösung der Frage ist von anderen Autoren aufgenommen worden; auch Verf. hat die seltene Gelegenheit eines zur Obduction gekommenen Falles von einseitiger Ophthalmoplegie und Hemianopsie nach dieser Richtung ausgenutzt. In seinem Falle hatte eine circumscripte Erweichung in der oculomotorischen und optischen Sphäre der linken Seite stattgefunden. Dieser Erweichungsherd setzt sich aus drei gesonderten Theilen zusammen, einem Herde in Pulvinar, einem langen Herde längs dem ganzen Oculomotoriuskern und einem kleinen Herde im Bereich der intrapedunculären Bündel des Oculomotorius. Diese drei Herde verdanken ihre Entstehung der Verstopfung dreier Aestchen der A. cerebri posterior, nämlich der A. peduncularis interna, der A. nuclei oculomot. und der A. optica intern. post. Das vierte Aestchen der hinteren Hirnarterie, die A. peduncolo-gemina, ist keine Endarterie; ihre Verstopfung gleicht sich durch Anastomosen leicht aus. Die drei verstopften Aeste sind kaum in toto betroffen, da die Zerstörung der Herde keine vollkommene war, sei es, dass nicht alle Verzweigungen in den Process hineingezogen waren, oder dass die medialen Abschnitte der betroffenen Kern- und Wurzelgebiete anderen Ernährungs- und Vascularisationsbedingungen unterliegen, wie die äusseren Theile. Verf. stellt auf Grund seiner Beobachtungen folgende Thesen auf: 1. Die A. cerebri posterior dient zur Speisung des optischen und oculomotorischen Centralapparates der gleichnamigen Seite, und zwar versorgen die Hauptendigungen die Rinde und weisse Substanz des Occipitallappens — der Spitze, des Cuneus und des Gyrus lingualis; dagegen dienen die unweit der Theilungsstelle der A. basilaris abgehenden vier Aestchen zur Versorgung des Sehcentrums im Pulvinar und für die Kerne und Wurzeln dos Oculomotorius im Crus cerebri. 2. Die Ernährungsbedingungen sind die gleichen für die äusseren Abschnitte des Oculomotoriuskerns und die lateralen Wurzelbündel; ebenso befindet sich auch die Ernährung der inneren, medialen Abschnitte des Kerns und der Wurzelfasern unter den gleichen Bedingungen. 3. Die Aa. peduncularis interna, nuclei oculom. und optica intern. posterior sind Endarterien; die A. peduncolo-gemina anastomosirt mit anderen Systemen. 4. Die A. peduncularis int. begleitet mit ihren Verästelungen die Wurzelbündel. 5. Die Vertheilung der einzelnen Kerne des

dritten Paares fällt fast ganz mit dem Schema von Pick und Kahler zusammen, nur mit dem Unterschiede, dass der Kern des Levator palpebr. etwas nach innen vom Kern des Rect. sup. liegen muss, wenn auch unmittelbar neben demselben. 6. Das Gleiche gilt von den Wurzelfasern: die lateralen Bündel sind für die Mm. rect. sup. und obliq. infer. bestimmt, die medialen für den Rect. intern., Rect. infer. und Levator palpebr. 7. Die Verbindungsbahnen des Kernes des M. rect. intern. der einen Seite mit dem Kerne des Rect. externus der anderen Seite liegen dem Anscheine nach in den lateral-ventralen Bahnen des hinteren Längsbündels auf der Seite des Oculomotoriuskernes, und treten erst im Niveau des Abducenskernes auf die andere Seite über. Peltesohn.

154) Ueber das Verhältniss der Xerosebacillen zu den Diphtheriebacillen, nebst Bemerkungen über die Conjunctivitis crouposa, von Priv.-Doc. Dr. A. Peters in Bonn. (Deutsche med. Wochenschr. 1897. Nr. 9.) Verf. hält den Xerosebacillus der Conjunctiva für vollkommen identisch mit dem Diphtheriebacillus, soweit die Virulenz nicht in Frage kommt. Zu dieser Auffassung gelangte er durch vergleichende Untersuchungen von 16 verschiedenen Culturen diphtherieähnlicher Mikroorganismen. Verf. leitet aus seinen Resultaten auf's Nachdrücklichste die Forderung ab, dass zur exacten Diphtheriediagnose das Thierexperiment am Meerschweinchen, welches zur Zeit der einzige Maassstab für die Virulenzprüfung ist, niemals unterlassen werden sollte. Es entsteht die weitere Frage: sind diese lediglich die Virulenz betreffenden Unterschiede genügend, um zwei ganz verschiedene Arten anzunehmen, oder sind sie als nur in der Virulenz wechselnde Glieder einer und derselben Familie anzusehen? Verf. neigt zu letzterer Annahme, und auf die klinische Bedeutung seiner Anschauungen übergehend, erklärt er sich im Princip für die Isolirung jeglicher, wenn auch noch so leichten Erkrankung in Folge von Infection mit diphtherieähnlichen Mikroorganismen; dabei verhehlt er sich jedoch die Schwierigkeiten der Prophylaxe keineswegs und gelangt zu dem Ergebniss, dass der klinische Verlauf in vielen Fällen entscheidend für die Therapie wie auch für die Prophylaxe sein müsse. Stiel.

155) Beitrag zur Verbreitung und Bekämpfung der contagiösen Augenentzündung, von Dr. Dobczynski in Christburg i. Westpr. (Deutsche med. Wochenschr. 1897. Nr. 10.) Verf. beobachtete, dass von 26 fremden (russisch-polnischen, bezw. deutsch-polnischen) Arbeitern, welche er im Frühjahr 1896 untersuchte, 12 gesunde Augen hatten, 7 litten an einfacher Bindehautentzündung, 7 oder 27 % an ausgesprochener Granulose. Von 37 fremden Arbeitern, welche Verf. im Herbst 1896 untersuchte, hatten 16 gesunde Augen, 3 litten an einfacher Bindehautentzündung, 18 oder 49 % an ausgesprochener Granulose. Verf. macht darauf aufmerksam, dass die gesunde einheimische Bevölkerung der Ansteckungsgefahr durch die fremden Arbeiter ausgesetzt sei, und schlägt vor, nur solche Arbeiter zuzulassen, welche ein Gesundheitsattest hinsichtlich der in Rede stehenden Augenkrankheit vorlegen könnten, und verlangt ausserdem noch eine Nachrevision durch den Kreisphysikus. Stiel.

156) Beitrag zur Casuistik der congenitalen Lid-Anomalien. Epicanthus internus congenitus bilateralis cum blepharoptosi, von Hermann Schmidgall aus Zuffenhausen-Stuttgart, z. Zt. Assistent an der Dr. Königshöfer'schen Augenklinik in Stuttgart. (Inaug.-Diss.) Nach einer geschichtlichen Darlegung der Missbildungen der Lider giebt Verf. die genaue Beschreibung der in Rede stehenden Lid-Anomalie nebst Hinzufügung des Operationsverfahrens. Stiel.

157) Ophthalmologische Mittheilungen, von Dr. A. Graefe in Berlin. Mit einem Zusatz von A. Eulenburg. (Deutsche med. Wochenschr. 1897. Nr. 13.) I. Ein Fall von linksseitigem Gesichtsfelddefect des rechten Auges. Die Affection entstand plötzlich, nachdem die 48jährige Patientin protrahirte Seebäder in der Nordsee genommen hatte. Als Ursache lässt sich eine Embolie oder eine Blutung annehmen und wegen der gleichzeitigen hemiopischen Pupillarreaction an einen Herd nicht vor den Vierhügeln, sondern in ihnen oder noch centraler denken. Eulenburg vermuthet, dass, da Patientin oft an Migraine ophthalmique gelitten, ein so häufig transitorisches Symptom hier ausnahmsweise zu einem Dauersymptom geworden sei. Auch er nimmt eine Embolie oder Thrombose eines kleinen Arterienastes an in der Nähe des inneren Kniehöckers oder im hinteren Abschnitt (Pulvinar) des Thalamus.
Stiel.

158) Ueber gutartige, doppelseitige Conjunctivitis nach Affectionen der Urethra, von Gustav Gielen aus Aachen. (Inaug.-Diss.) Die Abhängigkeit mancher gutartigen doppelseitigen Conjunctivitiden von Gonorrhoe wird zugegeben. Ihre Entsthehung auf metastatischem Wege wird in derselben Weise erklärt, wie die Entstehung der Gelenkentzündungen nach Gonorrhoe. Wie bei diesen selten der Gonococcus gefunden werde, so sei es auch bei der Conjunctivitis. Oefter seien Strepto- und Staphylokokken, manchmal der Pneumococcus zugegen, welche nach Verletzungen der Urethralschlucht in die Blutbahn aufgenommen werden könnten. Stiel.

159) Schleier und Sehschärfe, von C. A. Wood. (Münchener med. Wochenschr. 1897. Nr. 6.) Referat aus Boston Med. and Surg. Journ., Dec. 1896. Stiel.

160) Zur Prüfung der Farbenblindheit, speciell der Bahnbediensteten, von Dr. Goertz in Mainz. (Münchener med. Wochenschr. 1897. Nr. 8.) Um die für den Bahndienst untauglichen Grade der Farbenschwäche mit Leichtigkeit und Sicherheit zu erkennen, vor Allem aber das Ergebniss der Untersuchung selbst protokollarisch, für jeden Sachverständigen greifbar und sogar für Laien unbedingt überzeugend festzulegen, ersann Verf. folgende Methode. Dem Exploranden werden eine Anzahl Farbstifte, deren polirter Holzmantel ebenfalls genau die Farbe der Oelkreide zeigt, vorgelegt, mit der Weisung, die Farbe jedes einzelnen Stiftes mit dem betreffenden Stifte selbst auf ein weisses Blatt Papier eigenhändig niederzuschreiben: also mit einem rothen Stift das Wort „roth", mit einem grünen Stift das Wort „grün" u. s. w. Zur weiteren Vervollständigung dieses „Farbenprotokolls" lässt Verf. dasselbe von dem Exploranden noch ausdrücklich mit folgendem Zusatz versehen: „Vorstehende Farbenbezeichnungen habe ich soeben jede mit dem betreffenden Stifte eigenhändig niedergeschrieben", ferner Datum und Unterschrift hinzufügen. Die Methode hat nach Verf. speciell bei der Prüfung der Bahnbediensteten folgende Vorzüge: 1. Sie ist rasch und sicher auch von dem weniger routinirten Arzte auszuführen. 2. Sie schüchtert den Untersuchten weniger ein, schützt vor jeder Beeinflussung desselben und erscheint dadurch auch für den Laien vollkommen objectiv und unparteiisch. 3. Sie schliesst alle Ausreden der Untersuchten: „dass es zum Lesen der Farbentafeln nicht hell genug gewesen sei"; „dass einige Wollfarben von dem vielen Angreifen undeutlich geworden seien"; „dass sie als Männer von Wollfarben nichts verständen" u. s. w. völlig aus. 4. Sie widerlegt durch den Augenschein die Behauptung einer angeblich zu strengen Beurtheilung, „dass sie bloss wegen einer einzigen Tafel, oder einer einzigen

Wollprobe nun farbenblind gemacht würden"; „dass sie nur farbendumm, aber keineswegs farbenblind seien" u. s. w. 5. Endlich, und dies betrachtet Verf. als ihren Hauptvorzug: sie schafft allein von allen ihm bekannten Methoden ein concretes, mit Händen greifbares Untersuchungsergebniss, welches von dem Untersuchten selbst protokollarisch festgelegt wird und, mit seiner Unterschrift versehen, aufbewahrt und jeder Zeit und Jedermann noch nachträglich ad oculos demonstrirt werden kann. Stiel.

161) Die Bedeutung der Gesichtsfelduntersuchung für die Allgemeindiagnose,[1] von Privatdoc. Dr. Schlösser. (Münch. med. Wochenschr. 1897. Nr. 5.) Bei einer grossen Reihe von Allgemeinkrankheiten untersuchte Verf. während und nach der Krankheit das Gesichtsfeld und fand concentrische Einengung, die je nach der Schwere der Erkrankung grösser oder geringer war und mit fortschreitender Reconvalescenz sich verlor. Er erklärt das Zustandekommen der Gesichtsfeldeinengung durch im Körper kreisende Schädlichkeiten und durch die darniederliegende Ernährung. Durch letztere seien auch die bei functionellen Neurosen auftretenden Gesichtsfeldeinengungen zu erklären. Stiel.

162) Eine Hühnerlaus als Fremdkörper in der Cornea, von Dr. Fischer, Assistenzarzt an der Heilanstalt Neufriedenheim bei München. (Münchener med. Wochenschr. 1897. Nr. 5.) Stiel.

163) Ueber Anwendung von Sozojodol-Präparaten bei der Behandlung von Augenkrankheiten, von Dr. Benjamin Bjelilowsky in Sossnowka, Gouv. Tambow. (St. Petersb. med. Wochenschr. XXII. 1897. Nr. 5.) Verf. wandte die Sozojodol-Präparate in Form von Lösungen, Salben, zu subconjunctivalen Injectionen bei Entzündungen der Conjunctiva, Cornea, Iris u. s. w. mit durchwegs zufriedenstellendem Resultate an. Stiel.

164) Einige ophthalmologische Beobachtungen, von W. Popow. (Aus dem Kutaiss'schen Militärhospital.) (St. Petersburger med. Wochenschr. 1897. Nr. 2.) Referat aus Wratsch. 1896. Nr. 47, 48 u. 49. Stiel.

165) Ueber Veränderungen im Auge nach Unterbindung des gemeinschaftlichen Gallenganges, von W. Dolganow. (Ibid.) Referat aus Wratsch. 1896. Nr. 48 u. 49. Stiel.

166) Ueber die Wirkung des Eucaïns auf das Auge, von W. Dolganow. (Ibid.) Referat aus Wratsch. 1896. Nr. 51. Stiel.

167) Die Electricität bei Erkrankung des Sehnerven, von S. Jaroschewsky. (Ibid.) Referat aus Medicina. 1896. Nr. 41. Stiel.

168) Retinitis in Folge von gonorrhoischer Infection, von Dr. Richard Hilbert in Sensburg. (Sep.-Abdruck aus Betz's „Memorabilien", 1895. Heft 7.) Im Anschluss an Gonorrhoe mit Gelenkentzündungen entstanden Sehstörungen beiderseits, die einer Retinitis serosa ihre Entstehung verdankten. Nach Heilung der Gonorrhoe und Gelenkaffectionen verschwand auch die Retinitis. Aehnlicher Verlauf bei einem Recidiv. Stiel.

169) Notizen zur Anatomie und Physiologie der Orbita, von Dr. L. Königstein in Wien. (Beiträge zur Augenheilkunde. Heft XXV.) Verf. hat Messungen der Orbitalwände an Schädeln der Sammlung des Wiener anatomischen Museums vorgenommen. Er studirte die Verhältnisse während der Wachsthumsperiode, am ausgewachsenen Schädel und am Greisenschädel; letztere,

[1] Vortrag, gehalten am 3. Juni 1896 im ärztlichen Verein zu München. Discussion zu diesem Vortrag: Münchener med. Wochenschr. 1897. Nr. 5.

um die Veränderungen durch Involution kennen zu lernen. Auch pathologische Schädel wurden untersucht. Der Inhalt der einzelnen Kapitel lautet: Knöcherne Orbita; Wachsthum der Orbita; Verbindungen mit der Umgebung; Periorbita; Fascien; Muskeln; Beweglichkeit des Augapfels; Septum orbitale; Lidfurchen; Form des Tarsus. Stiel.

170) Die Keratitis interstitialis (parenchymatosa) in ihren Beziehungen zu Allgemeinerkrankungen, von Dr. Richard Greef, Privatdocent für Augenheilkunde zu Berlin. (Sammlung zwangloser Abhandlungen aus dem Gebiete der Augenheilkunde. Bd. I. Heft 8.) Die häufigste Ursache für die Keratitis interstitialis ist nach Verf. die hereditäre Lues. Nicht zu leugnen ist das Vorkommen bei Tuberculose, Rheumatismus, Malaria oder anderen Infectionskrankheiten. Auch chronische Hautkrankheiten können die Veranlassung abgeben. Bezüglich der Therapie spricht Verf. die Ansicht aus, dass keine ärztliche Therapie im Stande ist, die Krankheit aufzuhalten oder abzukürzen. Stiel.

171) Ueber die Verwendung grosser ungestielter Hautlappen zu plastischen Zwecken, von F. Krause. (Samml. klin. Vorträge N. F. Nr. 143. Leipzig 1896.) Die im Allgemeinen sehr gut sich bewährenden Ueberpflanzungen von Thiersch reichen nicht aus, wenn an die betreffenden Theile grössere Anforderungen gestellt werden, wenn sie fortwährend groben mechanischen Einwirkungen ausgesetzt sind wie an Fuss und Unterschenkel, an der Hand, zumal wenn die Haut unmittelbar auf den Knochen transplantirt werden musste. Für diese Fälle hat Verf. mit bestem Erfolge nach der Methode von J. Wolfe (Glasgow) grosse ungestielte, vom Fettgewebe befreite Hautlappen zur Deckung benutzt. Doch sind zum guten Gelingen drei Dinge durchaus erforderlich: völlige Asepsie, vollkommen trockenes Operiren, auch ohne Kochsalzlösung, und geeignete Vorbereitung des zu bedeckenden Bodens: er muss entweder eine frische Wundfläche darstellen oder in eine solche verwandelt werden. Neuburger.

172) Leseproben für die Nähe. Jäger's Schriftscalen, modificirt von Prof. E. Fuchs. (Wien, Verlag von F. Fritsch, Hof- und Univ.-Optiker. 2. Aufl.) Von den wegen ihrer grösseren Zahl von Abstufungen der Schriftgrösse vielfach bevorzugten Jäger'schen Schriftscalen hat Verf. die ersten 16 Nummern, welche wegen ihrer häufigen Benutzung zur Nachprüfung bald beschmutzt waren, getrennt herausgegeben, nachdem auf Grund genauer Berechnung und Versuche die Grösse der einzelnen Nummern gesetzmässig abgestuft worden ist. Preis 1 Mark. Ausstattung sehr gut. Neuburger.

173) Ueber Hemeralopie, speciell acute idiopathische Hemeralopie, von Dr. Hans Krienes, Stabsarzt. (Mit 7 Tafeln u. 17 Abbildgn. Wiesbaden.) Verf. kommt auf Grund genau beobachteter und geschilderter Krankheitsfälle zu folgenden Schlüssen: Die nähere Ursache der acuten Hemeralopie ist zu suchen in einer Gleichgewichtsstörung zwischen Dissimilirung und Assimilirung der Sehstoffe, oder nach Hering in einer Störung der Adaption. Im hemeralopischen Auge ist die Wiederergänzung des durch die Dissimilirung angegriffenen Sehstoffvorrathes verlangsamt. Dieser Zustand kann angeboren sein, und dann genügen schon geringe Helligkeitsgrade, um den Gleichgewichtszustand zu stören; oder erworben, durch allgemeine Schwäche oder Organerkrankung. Je stärker letztere, um so geringer kann die einwirkende Blendung sein, und umgekehrt. Als Blendungshemeralopie kann man die durch Sonnen- und Schneeblendung, die bei Feuerarbeitern bezw. Bergleuten auftretende auf-

fassen, als Hemeralopie durch Ernährungsstörung die nach längerem Fasten, bei ungeeigneter Kost in Arbeits-, Waisenhäusern und Gefängnissen, nach schwächenden Krankheiten und Dyskrasien (Leberleiden) auftretende auffassen. Die bei Soldaten nicht selten auftretende Hemeralopie erklärt Verf. durch die straffe Haltung, welche verhindert, dass dem künstlich festgehaltenen Auge die gewöhnlichen Erholungsmomente, wie Blinzeln und Bewegung des Auges zu Theil werden, sowie durch die enge Halsbekleidung, welche durch Blutstauung die Ernährung der Netzhaut stört. Sehr wichtig ist die Mittheilung des Spiegelbefundes, welcher in 25 von 29 Fällen idiopathischer Hemeralopie einen mehr oder weniger ausgesprochenen Mangel des retinalen Pigments und damit eine anatomische Disposition zur Hemeralopie nachwies. Diese Pigmentarmuth kann angeboren sein (Albinismus), oder durch locale oder allgemeine Erkrankung erworben, progressive Myopie, senile Veränderungen, Chorioiditis disseminata, Retinitis pigmentosa. In vier Fällen konnte infolge intensiver Blendung circumpapilläres, temporalwärts besonders ausgesprochenes, bis zur Macula hin sich erstreckendes Netzhautödem beobachtet werden, das auch noch die Gefässe als weisser Streifen begleitete, und wohl häufiger zur Beobachtung käme, wenn es nicht so rasch vorüberginge. Die Anschauungen vom Verf. stimmen im wesentlichen mit den von Wilbrandt in seiner hier schon besprochenen Schrift „Die Erholungsausdehnung des Gesichtsfeldes unter normalen und pathologischen Bedingungen" geäusserten überein. Wilbrandt untersuchte hauptsächlich das nervöse Auge, doch sind die vom Verf. bei Hemeralopie beobachteten Störungen; Herabsetzung der centralen Sehschärfe, flüchtige paracentrale Scotome, Verschwinden des Fixationsobjectes, Verschiebungstypus und Einengung des Gesichtsfeldes, besonders für Blau, die gleichen wie die von Wilbrandt gefundenen. Wilbrandt verlegt wohl mit Recht die Störung der Adaption in die äussere Netzhautschicht, veranlasst durch die ähnlich den Drüsennerven die Stoffwechselvorgänge beeinflussenden centrifugalen optische Nervenbahnen, während die von vom Verf. bei der Hemeralopie gefundenen Pigmentanomalien die störende Veranlassung in den äusseren Netzhautschichten selbst annehmen lassen.

Neuburger.

174) Aerztliche Rathschläge für kurzsichtige Schulkinder, von Dr. med. Trompetter, Augenarzt in Cleve. (Zeitschr. f. Schulgesundhtspfl. 1896. Nr. 4.) Auf die oft gestellte Frage, wie man die Zunahme der Kurzsichtigkeit und die Abnahme der Sehkraft verhindern könne, giebt Verf. seinen Patienten die Antwort in Form einer gedruckten Anweisung, in welcher neben den auf der Rückseite befindlichen augenärztlichen Notizen über Sehschärfe, Fernpunkt, Brille u. s. w. die hauptsächlichsten Punkte betont und die den Pat. besonders betreffenden Vorschriften unterstrichen werden. Die Anweisung lautet: 1. Jedes kurzsichtige Auge ist ein krankes Auge. Die höheren Grade der Kurzsichtigkeit sind gefährlich. Deshalb solltest du alles vermeiden, was deine Kurzsichtigkeit verschlimmern kann. 2. Du sollst beim Lesen und Schreiben möglichst gerade sitzen und das Buch möglichst weit vom Auge entfernt halten. 3. Du sollst in der Dämmerung, im Zwielicht oder bei mangelhafter künstlicher Beleuchtung nicht lesen, schreiben oder zeichnen. 4) Sorge für warme Füsse und besonders für weite Halskragen, denn durch Hervorrufen von Blutandrang zum Kopf üben letztere ebensogut einen schädlichen Einfluss auf das Auge aus, wie alle körperlichen Zustände, die mit irgend welchen Störungen des Blutkreislaufes einhergehen und einen erhöhten Blutandrang zum Kopfe bewirken. 5. Lesen im Bett ist zu vermeiden. 6. Verboten sind ferner Stricken, Sticken, feines Stopfen, Weissnäherei, Spitzenarbeit. 7. Grosse Vorsicht ist für diejenigen

geboten, welche an hochgradiger Blutarmut oder infolge vorhergegangener Erkrankungen an Erschöpfungszuständen leiden: denn die damit verbundene Erschlaffung der Gewebe trägt indirect zur Zunahme der Kurzsichtigkeit bei. 8. Von Zeit zu Zeit den Fernpunkt des Auges zu prüfen, ist unbedingt nöthig, damit niemand sich einer Selbsttäuschung über das Fortschreiten des tückischen Augenleidens hingebe. Der Fernpunkt des kurzsichtigen Auges ist derjenige fernste Punkt, bis zu welchem kleine Druckschrift noch fliessend gelesen werden kann. — Besondere Bemerkungen. a) Kurzsichtigkeit ist häufig verbunden mit Accommodationskrampf, der durch eine Atropinkur gehoben werden kann. b) Leichte Ermüdung kurzsichtiger Augen beruht auf Schwäche der inneren geraden Augenmuskeln und lässt sich durch eine passende Brille, bezw. eine Operation beseitigen. c) Höhere Grade der Kurzsichtigkeit können durch Entfernung der Augenlinse ausgeglichen werden. — Die Anweisung soll noch den besonderen Werth haben, dass sich der Verlauf der Kurzsichtigkeit späterhin genau übersehen lässt, durch die eventuell auch von einem anderen Arzt auf der Rückseite eingetragenen Ergebnisse der jeweiligen Untersuchungen.

Neuburger.

175) Ueber eine durch Pneumoniekokken hervorgerufene Schulepidemie von Bindehautentzündung der Augen berichtete Dr. **Axenfeld** im ärztlichen Verein zu Marburg. Nach Parinaud, **Morax** und Gasparini giebt es eine durch Pneumoniekokken verursachte Form acuter Conjunctivitis. Verf. beobachtete im Dorfe Nieder-Weimar eine Schulepidemie, welche 25 unter 94 Kindern befiel. Der Verlauf war sehr milde; leichte Schwellung der Lidhaut im Beginn, allgemeine Röthung, aber geringe Schwellung der Lidbindehaut, mit vielfachen kleinen oberflächlichen Pseudomembranen an den Uebergangsfalten; die Bindehaut des Augapfels war ebenfalls geröthet, besonders oben, wo am 2. oder 3. Tage häufig verwaschene Blutergüsse auftraten. Es fand ziemlich reichliche Absonderung von wässerigem, thränenartigem Secret statt, in welchem Eiterflocken schwammen, in denen sich massenhaft längliche Diplokokken nachweisen und auch kultiviren liessen, die mit dem Fränkel'schen Pneumokokken übereinstimmten, nur vielfach keine Kapsel besassen. Diese Secretion bestand meist 2 bis 3 Tage, dann trat schnelle Rückbildung ein, auch ohne Behandlung, und nach 8 Tagen war der Befund normal, von wenigen Fällen abgesehen. Ebenso bildeten sich nur ausnahmsweise einige Follikel, die innerhalb der nächsten Wochen von selbst verschwanden. Die Erkrankung war fast immer doppelseitig. Obwohl Thierversuche als auch die Einbringung einer Kultur oder einer eitrigen Secretflocke in den eigenen Bindehautsack negativ ausfielen, muss man doch von einer durch Pneumokokken erzeugten epidemischen Bindehautentzündung sprechen, bei dem massenhaften Auftreten, stets gleichem bacteriologischen Befund, und dem Umstande, dass auch die jüngeren Geschwister der wegen der Entzündung zuhause belassenen Schüler, als auch einige Schulkinder aus einem Nachbardorfe, das sonst frei von der Epidemie geblieben, erkrankten, die eben nach Niederweimar zur Schule gingen. Die Erkrankung ist in erster Linie eine Kinderkrankheit, da kein Erwachsener daran erkrankte. Möglicherweise ist für die Uebertragung der Umstand von Einfluss, dass die meisten ergriffenen Kinder vor und während der Augenentzündung an starkem Schnupfen litten. (Nach einem Bericht in d. Zeitschr. f. Schulgesundhtspfl. 1896. Nr. 4.)

Neuburger.

176) The after-treatment of normal cataract **extraction**, by Casey A. Wood, M. D., Chicago. (The therap. Gaz. Febr. 96.) Nach Entfernung der getrübten Linse soll die Pupille rund, eng und central sein, die

Wundränder glatt aneinanderliegen und nicht etwa durch Linsenreste, Kapseltheile, Irispigment, Glaskörper oder Bluttheilchen getrennt sein; deshalb empfiehlt der Verf. die ganze Ausdehnung des Schnittes daraufhin mit einer Linse genau zu untersuchen und nöthigenfalls mit einem Spatel die trennenden Theile zu fernen, bezw. die Iris zurückzuschieben. Für Ausspritzungen der Vorderkammer ist Verf. im Allgemeinen nicht; die Entfernung von Linsentheilen jedoch dürfte besser durch diese Methode (1 % sterilisirte warme Kochsalzlösung) als durch Reiben mit dem Lid erfolgen, da der Rand des letzteren sehr schwer steril zu machen ist. Beim Verband verwirft Verf. das Einstreuen irgend welchen antiseptischen Pulvers wegen möglicher Reizung. Eserin oder Atropin wirkt nicht, so lange die Vorderkammer nicht wieder hergestellt ist. Verf. empfiehlt deshalb, dieselben, je nachdem man die Pupille verengern oder erweitern will, in Salbenform anzuwenden, einmal weil sie so erst später zur Wirkung kommen, sodann weil sie ein Verkleben der Lider verhindern. Der Verband soll nicht zu fest sein, desshalb verwirft Verf. die Binden, auch verbindet er nur das operirte Auge; eine Lage Verbandsgaze und -Watte wird durch Heftpflasterstreifen in dreieckiger Form über die Stirne, längs der Nase und nach aussen längs der Wange festgehalten; auch kann man die von Fuchs angegebene, von Würdemann verbesserte Drahtmaske anwenden, oder einfach eine gut anliegende Halbmaske aus Papiermaché. Pat. wird ins Bett gehoben und soll 24 Stunden absolut ruhig sein, zu welchem Behufe er Bromkali, Chloralhydrat event. Morphium bekommt. Der Verband soll schon nach 24 Stunden gewechselt werden, um einen allenfalls entstandenen Irisvorfall sogleich behandeln zu können. Bei ruhigem Verhalten kann dann Pat. schon das Bett verlassen und im Lehnstuhl ruhig sitzen. Der Verband kann schon nach 10 Tagen bei ruhigen Patienten, die in der Klinik bleiben, entfernt werden. Nach 48 Stunden soll Stuhlgang erfolgen und kann die Diät fester werden. Unter einem Monat soll das Auge nicht benutzt, also auch keine Ferngläser getragen werden.

Neuburger.

177) **Extraction of a chip of steel from the vitreous with electro-magnet**, by B. A. Pope, M. D. (New Orleans Med. and Surg. Apr. 1896.) Erfolgreiche Ausziehung eines Stahlsplitters aus dem Glaskörper durch Scleralschnitt mittelst Electromagnet. Derselbe sass aussen entsprechend der Insertion des Rect. externus, und konnte mit dem Augenspiegel gut gesehen werden. Das Auge war reiz- und schmerzfrei, S = $^{20}/_{L}$. Trotzdem war von anderen die Enucleation angerathen worden. Zwei Monate nach der Operation betrug S $^{20}/_{XV}$. (The Med. and Surg. Report. 18. April 1896.) Neuburger.

178) **History of a case of successful iridectomy and extraction of lens-capsule and lens-débris, with recovery of vision, in a eye that had been considered useless for more than ten years**, by Charles A. Oliver, M. D., Philadelphia. (Univ. Med. Magaz. Nov. 1895.) Vor 10 Jahren fiel ein Stück Kohle gegen das rechte Auge; seitdem Verlust der S. niemals Schmerz. Das Auge war mehrfach für unheilbar erklärt worden. Da das linke jetzt auch an Cataract erblindet ist, werden R nach Iridectomie die Starreste und die Linsenkapsel entfernt. Glatte Heilung. S = $^{5}/_{35}$.

Neuburger.

179) **The eye symptoms of intracranial tumors**, by William F. Norris, M. D. Prof. of. Ophthalm. (Univ. Med. Magaz. März 1896.) Vortrag über unsere Kenntnisse bezüglich der bei Geschwülsten innerhalb der Schädelhöhle vorkommenden Augensymptome, ohne Neues zu bringen. Besprochen

werden das Vorkommen und die Pathologie der Stauungspapille sammt den verschiedenen Theorien, die symmetrischen Gesichtsfelddefecte und homonyme laterale Hemianopie, Erhaltensein der Pupillenreaction bei Erblindung (Wernicke), sowie gleichzeitige Störungen anderer Gehirnnerven durch Druck an der Schädelbasis, während andererseits Augensymptome bei Geschwülsten der Gehirnrinde sehr selten sind. Neuburger.

180) Treatment of granular ophthalmia by liquid vaselin and jodine, by Neznamoff in Charkow. (The Lancet, Feb. 8, 1896). Verf. behandelt das Trachom erfolgreich mit einer Lösung von reinem Jod in flüssigem Vaselin, sog. Vaselin- oder Petroleum-Oel. Bei chronischen Fällen, oberflächlichen Hornhauttrübungen wird durch 2mal tägliche Bepinselung mit einer $^1/_2$ bis $1\,^0/_0$ Lösung schon am 3. bis 4. Tage erhebliche Besserung sichtbar. Der sog. Pannus crassus weicht bald einer $1^1/_2\,^0/_0$ Lösung. Bei frischem Trachom soll eine $3—5\,^0/_0$ Lösung genommen werden; da jedoch das Vaselinöl nicht mehr als $1^1/_2\,^0/_0$ Lösung giebt, muss zur Lösung etwas Aether oder noch besser rectificirtes Petroleum zugesetzt werden. Der Pinselung der Lidbindehaut folgt starke Reizung und reichliche Secretion; in letzterem Zustand wird am 4. bis 5. Tage die Bindehaut noch ausserdem mit $2\,^0/_0$ Arg. nitr.-Lösung geäzt; die grössten Granulationen werden angestochen und ausgedrückt. Bei frischem Trachom mit starker Secretion empfiehlt sich die Anwendung von Glycerin mit $^1/_2\,^0/_0$ Jodgehalt, um die Secretion zu vermindern. Auch bei Blepharitis inveterata, Thränensackeiterung, alten parenchymatösen Infiltrationen erzielt die $^1/_2$ bis 1, in letzterem Falle 2 bis zu $5\,^0/_0$ Jodlösung in Vaselin gute Erfolge. Die Lösungen müssen dunkel in gut verschlossenen Gläsern aufbewahrt werden, halten sich aber trotzdem nicht länger als eine Woche. Neuburger.

181) Neuroretinitis caused by gonorrhoea. Campbell Highet theilt (in La medicine moderne) die Krankengeschichte eines 30jährigen Mannes mit, der 3 Wochen nach einer gonorrhoischen Infection mit folgender Inguinaldrüsenschwellung an Neuroretinitis des linken Auges erkrankte, deren Ursache Verf. bei dem Fehlen sonstiger Erkrankung in der Gonorrhoe erblickt. (The Med. Bullet. Apr. 1896.) Neuburger.

182) Ulcers of the cornea. Wood White bespricht (in the Birmingham Med. Rev. Jan. 1896) in ausführlicher Weise die Ursachen und Behandlungsweise der verschiedenen Arten des Hornhautgeschwüres, sowie die Aufhellung der zurückbleibenden Narben, ohne wesentlich Neues zu bringen. Einige Fälle wurden durch subconjunctivale Einspritzungen von Sublimat (1:4000), später von Kochsalz (4:100) günstig beeinflusst. (The Therap. Gaz. Apr. 1896.) Neuburger.

183) A clinical study of 354 cases of foreign bodies situated on and in the cornea, by Charles A. Oliver, M. D. (Codex Medicus. Nov. 1895.) Die 354 in Wills Eye Hospital behandelten Fremdkörper in der Hornhaut zeigten, wie sich erwarten liess, dass vor allem Maschinisten, sodann Taglöhner, Schmiede, Steinhauer am meisten der Gefahr ausgesetzt sind, von Metall- oder Steinsplittern getroffen zu werden, dem entsprechend auch Weiber fast 10mal weniger unter den betr. Patienten waren, als Männer. Entsprechend dem reflectorischen Lidschluss und Drehen des Auges nach aussen-oben beim Hineinfliegen eines Fremdkörpers, sowie der Thränensecretion, welche denselben nach den Thränenröhrchen zuführt, sitzt derselbe am häufigsten im inneren unteren Quadranten. Die häufigsten Verletzungen finden im Sommer statt, dann folgt mit grossem Abstand der Winter, mit geringerem der Frühling und mit grossem wieder der Herbst. Als wichtigstes Resultat der Untersuchung ist

wohl die Bestätigung der Angaben von Cohn, Ottinger u. A. zu betrachten, dass nämlich entsprechend der vorwiegenden Rechtshändigkeit und dem Winkel, unter welchem das abgehauene Stückchen wegfliegt, die linke Cornea häufiger als die rechte verletzt wird, im Verhältniss von 4:3. Die sonstigen Einzelheiten der Tabellen und Schlussfolgerungen von geringerem Werthe müssen im Original nachgesehen werden. Neuburger.

184) **Remarks on ocular symptoms of general paralysis of the insane, with special reference to its clinical groupings, by W. Bevan Lewis.** (The Brit. med. Journ. 25. April und 2. Mai 1896.) Besprechung der bei progressiver Paralyse auftretenden Augenstörungen mit Berücksichtigung der jeweiligen allgemeinen Symptome unter Anführung einschlägiger Krankengeschichten. Demnach stellt Verf. fünf grosse Gruppen auf, deren Hauptsymptome folgende sind: in der ersten Gruppe paralytische Mydriasis, theilweise Lähmung des Pupillarreflexes bei Lichteinfall; erhöhte Muskelreizbarkeit; starker Tremor facialis und Sprachstörungen; sehr gehobene Stimmung mit starker Demenz. Die zweite Gruppe umfasst Mydriasis, verbunden mit Irislähmung, die rasch in Lähmung des Ciliarmuskels übergeht — ein Frühsymptom; gesteigerte Muskelthätigkeit, aber keine Contracturen; später erst Sprachstörungen; acute Erregung mit häufigen Convulsionen; sehr rascher letaler Verlauf (Vorwiegen syphilitischer Anamnese). Dritte Gruppe: spastische Miosis und vollkommene Lähmung des Pupillarreflexes; Fehlen oder starke Herabsetzung des Kniezuckens; Gleichgewichtsstörungen, locomotorische Ataxie, mangelnde Sensibilität; starke Sprachstörungen; sehr optimistische, erregbare Stimmung. Vierte Gruppe: spätes Auftreten von Augensymptomen, paralytische Mydriasis, theilweise Lähmung des Pupillarreflexes (nur für Licht); ataktische Paraplegie, nur auf die unteren Extremitäten beschränkt; starke Facialisataxie mit extremen Sprachstörungen; epileptiforme Anfälle, ausgehend in ausgesprochene geistige Schwäche. Fünfte Gruppe: keine oculomotorischen Symptome abgesehen von gelegentlichen Ungleichheiten; keine Contracturen, aber bemerkenswerthe Muskelthätigkeit; keine Störungen des Gleichgewichtes, der Bewegung oder des Gefühls; keine ausgesprochenen Sprachstörungen; sehr seltene epileptiforme Anfälle, aber von Anfang an fortschreitende Verblödung. Neuburger.

185) **Is there a Rampoldi's sign, by Dr. Casey A. Wood, Chicago.** (Medicine, Jan. 1896, Detroit.) Bespricht die Wichtigkeit des von Rampoldi angegebenen Symptoms, dass vorübergehende und wiederkehrende ungleiche Pupillenweite ein Zeichen beginnender Lungenphthise sei, verursacht durch den Druck der vergrösserten peribronchialen Drüsen auf Sympathicusäste, ohne eigene Beobachtungen zu bringen. Neuburger.

186) **Color measurement, and its application in medicine and the arts, by Dr. Casey A. Wood, Chicago.** (Medicine, März 1896, Detroit.) Ein grosser Mangel sowohl bei ärztlichen, als auch technischen und künstlerischen Untersuchungen ist das Fehlen einer exacten Bezeichnung und Messung der einzelnen Farben. Dieselben erhielten bisher irgend einen Namen durch den Fabrikanten, aber die Farben gleichen Namens sind oft sehr verschieden, je nach dem Orte ihrer Fabrikation und ihrer Herstellungsweise, wofür Verf. viele Beispiele bringt. Diesem Uebelstande suchten schon verschiedene Autoren zu steuern durch Angabe von Farbenmess- oder -Aichungsapparaten. So beschreibt Verf. den von Abney angegebenen „Tintometer" und einen von Lori-bond angegebenen Apparat. Beide lassen sich ohne Abbildungen nicht genauer schildern. Das Princip des ersteren beruht auf dem Vergleich der zu prüfenden

Farben mit reinen Spectralfarben, das des letzteren mit einer Reihe von Messgläsern, die nach der Tiefe ihrer Farbe nummerirt sind, so dass man z. B. sagen kann, das untersuchte Lila sei gleich 1,85 Roth-, 1,7 Gelb- und 3 Blau-Einheiten, Goldbraun gleich 7,4 Roth , 7,4 Gelb-, 3,2 Blau-Einheiten u. s. w. Auf ähnlichem Princip beruht Fleischel's Hämoglobinometer, und Verf. glaubt, dass man so viele Nahrungs- und technische Mittel auf ihre Echtheit, Urinproben u. dgl., durch Modification des Apparates auch undurchsichtige Körper prüfen kann. Neuburger.

187) Injury of the optic nerve, by R. Wallace Henry, M. D., Leicester. (The Brit. med. Journ. 4. April 1896.) Ein 10jähriger Knabe war einen Monat zuvor mit einer Stange an der inneren Seite des rechten Oberlides verletzt worden; dasselbe soll durchbohrt worden sein. Die Lider waren einige Tage geschwollen. Als er das Auge wieder öffnen konnte, war er blind auf demselben. Jetzt zeigt sich eine Narbe am Lid, das Auge erscheint unverletzt, doch fehlt Lichtperception, als einzige Veränderung zeigt sich der Sehnerv etwas abgeblasst. Ein Jahr später war letzterer ganz atrophisch, die Netzhautgefässe jedoch nur ganz wenig verkleinert. Wahrscheinlich ist der Sehnerv nahe dem Foramen opticum verletzt worden, ohne weitere Beschädigung der Orbita.
Neuburger.

188) Sympathische Ophthalmie und Opticusresection, von Max Aulike. (Inaug.-Diss. Berlin 1895.) Zusammenstellung von 25 Fällen, bei denen in der Univ.-Augenklinik in Berlin wegen drohender sympathischer Ophthalmie statt Enucleation oder Evisceration das mehr conservative Verfahren der Opticusresection (ca. 10 mm lang) angewendet wurde. In keinem Falle trat sympathische Reizung oder gar Entzündung auf, bezw. erstere, in einigen Fällen schon vorhanden, verschwand darnach. Doch zeigte sich, dass das andererseits gewünschte Resultat, durch Erhaltung des natürlichen Auges auch das Aussehen zu verbessern, in vielen Fällen nicht eintrat, indem Verkleinerung des Auges, Auswärtsschielen, sowie Irisverfärbung u. dgl. erfolgte. Auch waren die Schmerzen im erst erkrankten Auge nicht immer beseitigt; in einem Falle trat nach neun Monaten wieder schleichende Iridochorioiditis auf, so dass doch noch enucleïrt werden musste. Neuburger.

189) Ein Beitrag zur Therapie der Netzhautablösung, von Karl Jänecke. (Inaug.-Diss. Berlin 1895.) Gegenüberstellung von elf von Deutschmann nach seiner Methode (Netzhautglaskörperdurchschneidung) behandelten, zehn in der Univ.-Augenklinik zu Berlin mit Druckverband, Schwitzen und Rückenlage ev. Punction behandelten Fälle von Netzhautablösung, aus der sich keine besonderen Schlüsse ziehen lassen und von Verf. auch nicht gezogen werden. Neuburger.

190) Geheiltes infantiles Glaucom (Hydrophthalmus congenitus) stellte Prof. Bergmeister in der Wiener Gesellschaft der Ärzte am 21. Febr. 1896 vor. Das seinerzeit $^1/_2$ Jahr alte Kind zeigte intraoculäre Drucksteigerung, Trübung der Cornea, Erweiterung ihrer Basis, Keratoglobus und war iridectomirt worden. Operation und Wundverlauf gut. Im Verlauf der Jahre hat sich der Linsenrand getrübt und Bergmeister glaubt, dass die, wenn auch bloss vorübergehende, Berührung der Linse mit der Cornealwunde diese Trübung hervorgerufen habe. Die Sehkraft ist jetzt, nach 13 Jahren, minimal, sie war früher viel besser; das Auge schielt aber, und dies könnte auch die Amblyopie verursachen. Sonst ist der Bulbus normal gross, die Cornea klar und durchsichtig, die Iris normal. (Münch. med. Wochenschr. 1896. Nr. 8. — Wiener Briefe.) Neuburger.

191) **Syphilitische Schleimpapeln der Conjunctiva**, von Dr. **Albert Staelin.** (Monatsh. f. prakt. Dermat. XX. 1.) Während diese Affection für selten gehalten wird, fand Verf. dieselbe bei 21 von 200, also bei 10,5 % von untersuchten Syphiliskranken des allgemeinen Krankenhauses zu Hamburg; mit zwei Ausnahmen bestanden bei allen noch Papeln an anderen Körperstellen. An der Conjunctiva sieht man dunkelbläuliche, bisweilen auch blass- oder graurothe, leicht gekörnte, wenig erhabene Knötchen von Stecknadelkopf- oder Erbsengrösse; sie haben keine Tendenz zu zerfallen und zu ulceriren und verschwinden unter specifischer Behandlung meist spurlos. Bevorzugt ist die Conjunctiva des Unterlides, besonders der Uebergangsfalte. Die angrenzenden Bindehautstücke wiesen niemals wesentliche Veränderungen auf; es bestand kaum Reizung und deshalb fast nie subjective Beschwerden. Verwechslung ist möglich mit Chalazion, Pinguecula und Epitheliom. Neben Untersuchung des Allgemeinzustandes entscheidet die Wirkung einer Schmierkur. (Deutsche Mediz. Zeitschr. 1896. Nr. 18.) **Neuburger.**

192) **The excretory origin of certain forms of iritis and cyclitis**, by **Sydney Stephenson.** (Lancet, 29. Februar 1896.) Die meisten Entzündungen der Iris und des Ciliarkörpers entstehen durch constitutionelle Erkrankungen, in der Regel auf Grund einer Infection mit Microben. In gewissen Formen von Iridocyclitis sind specifische Mikroorganismen in der Vorderkammer gefunden worden. Man hat Grund zu glauben, dass die nächste Ursache aller Fälle von endogener Iridocyclitis die Excretion von Mikroorganismen oder deren Producte durch den Ciliarkörper sei. Daher ist in allen (?) derartigen Fällen der Humor aqueus bacteriologisch zu untersuchen; möglicherweise können so auch die bisher nicht entdeckten Krankheitserreger mancher Infectionskrankheiten, z. B. des Rheumatismus, gefunden werden. — Diesen Schlussfolgerungen der Arbeit ist ein entsprechendes Literaturverzeichniss beigegeben. **Neuburger.**

193) **Ein Beitrag zur Kenntniss der Tuberculose der Augapfelbindehaut**, von Dr. E. **Franke**, Augenarzt in Hamburg. Sonder-Abdruck aus der „Festschrift zum 80jährigen Jubiläum des ärztl. Vereins zu Hamburg". Leipzig 1896.) Siebenjähriger, sonst gesunder, hereditär nicht belasteter Junge zeigt auf der Conjunctiva bulbi phlyctän-ähnliche Gebilde, die vom geschwollenen Limbus corneae sich in mehreren Reihen bis an die Carunkel hinzogen, ebenso nach unten und unten-aussen. Die übrigen Theile der Augapfelbindehaut, sowie das Oberlid waren gänzlich frei, dagegen auf der unteren Uebergangsfalte ca. $^1/_2$ Dutzend follikel-ähnlicher Gebilde. Das Auge war wenig gereizt, seine übrigen Theile völlig gesund. Drüsenschwellung am Ohr und Kiefer. Unter Massage mit gelber Salbe bekamen die Gebilde eitriggelbe Spitzen. Die mikroskopische Untersuchung exstirpirter Stücke ergab verkäste Knoten mit Riesenzellen, keine Bacillen; Impfung in die Vorderkammer des Kaninchens erzeugte Tuberculose der Iris, vollständig localisirt, sonst blieb das Thier gesund, was als Beweis für die Abschwächung der Tuberculose im vorliegenden Falle aufzufassen ist. In längerer Behandlung wurden die Knötchen theils exstirpirt, theils ausgebrannt, die Drüsen entfernt und es trat völlige Heilung ein. Tuberculin-Injectionen bewirkten keine Reaction. Bemerkenswerth ist, dass in diesem Falle die Erkrankung der Bindehaut eine primäre Manifestation der Tuberculose im Körper überhaupt zu sein scheint. Weiterhin blieb Pat. gesund. Localisirte Tuberculose der Bindehaut ist selten; Verf. stellte die Literatur zusammen. Allen Fällen gemeinsam ist der im ganzen reizlose Verlauf. Phlyctänen-ähnliche oder hirsekorngrosse glasartige Knötchen entwickeln sich auf der Augapfelbindehaut. Allein trotz theilweise hochgradiger Veränderung besteht kaum

Lichtscheu oder Thränen, nur geringe Secretion. Ein weiteres differentiell-diagnostisch wichtiges Zeichen ist die stets gefundene Schwellung der praeauricularen, oft auch der submaxillaren Lymphdrüsen. Neuburger.

194) Ueber die Behandlung der gonorrhoischen Erkrankungen des Auges schreibt Prof. Eversbusch in dem von Penzoldt und Stintzing herausgegebenen Handbuch der speciellen Therapie innerer Krankheiten. Unmittelbar nach der Geburt wird ein kleines Tröpfchen einer 2 proc. Arg. nitr. Lösung in die eben geöffnete Lidspalte geträufelt. Weitere Besichtigung in den nächsten 24—36 Stunden unterbleibt, selbst bei leichtem Reizzustand. Während des ersten Bades dürfen die Augen nicht mit dem Wasser in Berührung kommen. Gegen Spätinfection schützt nur peinlichste Sauberkeit der Mutter und Hebamme. Ist die Ophthalmoblenorrhoe ausgebrochen, so muss gesorgt werden, dass der Eiter durch die Wäsche nicht weiter verbreitet wird, die Händchen des Kindes müssen verhindert werden, an's Auge zu kommen. Schutzverband für das noch nicht erkrankte Auge ist überflüssig; das gesunde oder weniger erkrankte Auge muss zuerst gereinigt werden. Je nach der Eiterung muss der Bindehautsack alle 1 bis 2 Stunden mit 3 proc. Borlösung ausgespült und vom Eiter befreit werden, mit Vorsicht, um die Hornhaut nicht zu beschädigen. Sind Substanzverluste derselben da, so muss die Bindehaut der Lider täglich einmal mit Arg. nitr. gepinselt werden, mit 1 $^0/_0$ Lösung beginnend, bis zu 3 $^0/_0$ steigend, bis kein Eiter sich mehr zeigt. Nach der Aetzung werden 1 bis 2 Stunden gut ausgetrocknete Eisumschläge gemacht, wobei jeder Druck zu vermeiden ist. Gegen das Hornhautgeschwür ist $^1/_4$ proc. Physostigminlösung vortheilhaft, mehrmals täglich eingeträufelt, sowie allstündliche Einträufelung von Chlorwasser (1:2—3 Aq. dest.). Zur Aufhellung von Hornhautflecken empfiehlt sich Opiumtinctur, täglich einmal, mit Vorsicht wegen Empfindlichkeit der Kinder gegen Opium. Daneben muss auch der allgemeine Ernährungszustand berücksichtigt werden. Weit schwieriger ist die Behandlung der Conjunctivitis gonorrhoica Erwachsener. (Münch. med. Wochenschr. 1896. Nr. 7.)

Neuburger.

195) Strabismus, by G. A. Berry, Edinburg. (Edinburgh Med. Journ. Januar 1897.) Die als Vorlesung vor dem Royal College of Surgeons in E. gehaltene Abhaltung schildert nach historischen Rückblicken auf die Schieloperation seit Dieffenbach in klaren, hauptsächlich für praktische Aerzte bestimmten Worten zunächst die associirten Augenbewegungen, die Convergenz, dann die letzteren in Verbindung mit der Convergenz, sodann die Beziehungen zwischen Accomodation und Convergenz, die latenten Augenstellungen und die sogenannte anatomische Ruhestellung der Augen. (Fortsetzung folgt.)

Neuburger.

196) Atropin und Eserin, von Dr. Rothholz in Stettin. (Zeitschr. f. prakt. Aerzte. 1896. Nr. 19.) R. beschreibt in klarer Weise für die praktischen Aerzte die Anzeigen und Gegenanzeigen beider Mittel und warnt insbesondere mit Recht vor dem leider noch häufig getriebenen Missbrauch mit Atropin bei Fremdkörpern in der Hornhaut u. dgl. (eine „20" $^0/_0$ Cocaïn-Lösung dabei anzuwenden, ist wohl ein Druckfehler und soll wohl 2 $^0/_0$ heissen. Ref.) und vor der verhängnissvollen Anwendung bei Glaucom. Wenn R. zum Schlusse schreibt „das Eserin wird als Eser. salicyl. verwendet" und weiter „solche Ersatzmittel des Eserins sind Physostigminum salicyl. oder sulfur. und das bekannte Pilocarpinum muriaticum," so möchten wir betonen, dass Eserin und Physostigmin doch nur verschiedene Bezeichnungen für das gleiche pharmakologische Präparat sind. Neuburger.

197) Oculists in ancient times especially in Scandinavia, by Dr. Gordon Norrie, Copenhagen. (Janus. 1896. Nov.-Dec. Amsterdam.) Es ist erfreulich zu sehen, dass das Interesse für die Geschichte der Heilkunde in letzter Zeit sich wieder mehr ausbreitet. Diesem Interesse verdankt auch die im ersten Jahrgange erscheinende Zeitschrift Janus ihr Entstehen, welche unter Mitwirkung hervorragender Gelehrter als internationales Archiv für Geschichte und Geographie der Heilkunde zweimonatlich erscheint. — Unter obigem Titel veröffentlicht Verf. eine, insbesondere auch für Augenärzte interessante Mittheilung. Nach anschaulicher Schilderung, theils älteren (Bartisch), theils neueren Quellen entnommen, des „Wirkens“ der reisenden Oculisten, welche vielfach dabei nicht nur Steinschneider, Bruchärzte, Zahnzieher und Starstecher, sondern auch zuweilen Theaterdirectoren zugleich waren, in Deutschland und besonders auch in Dänemark und Scandinavien, beschreibt Verf. die Reisen zweier berühmter Oculisten, des Christian Gottlieb Cyrus und des John Taylor, in letzteren beiden Ländern in den Jahren 1750 und 1751 nach Berichten, welche er der einzigen, damals erscheinenden dänischen Zeitschrift entnimmt. Sie verstanden es vortrefflich, die Reclametrommel zu rühren; schon vor ihrem Erscheinen wurden ihre Geschicklichkeit und berühmte Curen in der Zeitung veröffentlicht; nachdem sie angeblich auch eine ganze Zahl Blinder heilten, wurden sie von den Magistraten in Kopenhagen, Stockholm u. a. reich beschenkt und auch vom Collegium medicum sehr geehrt; sie liessen sich auch von den Patienten ordentlich, vielfach schon im Voraus (!) bezahlen. — Des Weiteren berichtet Verf. ausführlich über einen interessanten Bücherbefund in der königl. Bibliothek in Kopenhagen. Das „Anonymi Buch von Augen-Krankheiten und gemahlten Figuren“ betitelte Werk ist ein in Folio gebundenes Manuscript. Aus Gründen, die im Original nachzulesen sind, schliesst Verf., dass dasselbe zu Anfang des 17. Jahrhunderts, nicht vor 1605 verfasst wurde, die ersten Blätter fehlen und sonst zeigt sich kein Name des Autors und des Ortes; es ist deutsch geschrieben und stellte sich bei näherer Nachforschung als Copie von Bartisch's Ὀφθαλμοδουλεία heraus. Doch sind die mit Wasserfarben gemalten Bilder viel besser, als die entsprechenden bei Bartisch. Verf. hofft, die hübsche Darstellung des Starstiches, welche auch von der des Bartisch's abweicht, als Chromolithographie veröffentlichen zu können; die Bilder sind sicher vom Arzt selbst gezeichnet. Als letzteren und Verfasser bezeichnet Verf. den einzigen unter den damaligen dänischen Aerzten, der seiner wissenschaftlichen Bedeutung nach für wirkliche Augenheilkunde Interesse haben konnte, den Anders Skytte genannt Toxotius, der als Magister zweier vornehmer Brüder Namens Lykke bei Bauhinus und Fabricius Hildanus studirte und von letzterem auch rühmend erwähnt wird. Er lebte von 1583 bis 1631, zuletzt als Arzt der Mutter Christian IV. Der gleichzeitige berühmte dänische Arzt Worm erhielt von ihm ein Augenmodell, das aber bis jetzt in keinem dänischen Museum gefunden werden konnte. Dies ist die einzige Spur wissenschaftlicher Augenheilkunde in Dänemark-Norwegen vor 1750. Neuburger.

198) Untersuchungen auf egyptische Augenentzündung in Kölner Volksschulen, von Dr. Pröbsting. (Aus dem niederrhein. Verein für öffentl. Gesundheitspfl. — Nach dem Centralbl. für allgem. Gesundheitspfl. referirt in der Zeitschr. für Schulgesundheitspfl. 1896. Nr. 6.) In Köln zeigen die seit 1890 alljährlich von den Armenaugenärzten vorgenommenen Untersuchungen auf Trachom in den Volksschulen ein ziemliches Constantbleiben der Erkrankung, 3mal 1,33 %, 1mal je 1,2 % und 1,1 % und nur in einem Jahre etwas mehr, 2 %. Auch hier zeigten sich vornehmlich die von Arbeitern über-

völkerten und dadurch hygienisch in ungünstigerer Lage befindlichen Bezirke befallen. Zur Einschränkung der Erkrankung empfiehlt Verf. zunächst Verbesserung der allgemeinen hygienischen Verhältnisse, insbesondere der Wohnungen, sodann die Erziehung zur körperlichen Reinhaltung in der Schule, namentlich auch der Hände und Nägel, Schulbäder, Sauberkeit und Staubfreiheit der Schulzimmer und -Geräthe. Endlich regelmässige Augenuntersuchungen und Fortweisung erkrankter Kinder mit Anstrebung eines gesetzlichen Zwanges zur ärztlichen Behandlung. Besichtigung der Wohnräume und Familienmitglieder erkrankter Kinder, Schliessung der Classe bei Häufung von Erkrankungsfällen, Belehrung über die Gefahren des Trachoms im Unterricht, strenge Maassnahmen für Waisenhäuser, Erziehungsanstalten und sämmtliche Internate.

Neuburger.

199) Ueber Sterilisation der Metallinstrumente, von Dr. Josef Lévai in Budapest. (Wiener klin. Rundschau. 1896. Nr. 31.) Da die Instrumente beim Kochen in 1 % Sodalösung (nach Schimmelbusch) manchmal rosteten, manchmal wieder nicht, so wandte sich Verf. an einen Chemiker um Aufklärung. Rosten tritt nur ein bei gleichzeitiger Anwesenheit von Feuchtigkeit, Sauerstoff und Kohlensäure. Deshalb tritt es beim Eintauchen der Instrumente in kochendes Wasser selten ein, weil durch das Kochen der grösste Theil der Kohlensäure im Wasser schon ausgetrieben ist, andererseits kann auch chemisch reine Soda dasselbe nicht verhindern, weil sie die Kohlensäure nicht bindet; ferner erklärt der verschiedene Kohlensäuregehalt des Wassers auch die Launenhaftigkeit der Instrumente, manchmal zu rosten, manchmal wieder nicht. Dagegen wird das Rosten bei dem üblichen Auskochen sicher verhütet durch Zusatz einer Lauge, am besten Natronlauge (NaOH), welche die Kohlensäure bindet. Die Natriumhydroxydstücke müssen nur 1—2 Minuten früher in's Wasser kommen als die Instrumente, und müssen frei von Schwefel sein. Natrium hydrooxydatum alcoholo depuratum fusum in bacillis genügt vollständig, schon in $^1/_4$ % Lösung. Zum Gebrauch liegen die Instrumente in 1,5—2 ‰ gleicher Lösung. Auch hat die Lösung den Vortheil, Eisenblech nicht anzugreifen aus obigen Gründen, daher können auch die Kessel des Verbandstoff-Sterilisators billig angefertigt werden; nur empfiehlt es sich, hierfür 1—2 % Lösung zu nehmen. Schliesslich greift die $^1/_4$ % Lösung die Schneide der Instrumente nicht im Geringsten an. Neuburger.

200) Ueber die Photographie des Augenhintergrundes, von Walther Thorner aus Berlin. (Inaug.-Diss. Berlin 1896.) Obwohl man sich schon über 30 Jahre bemüht, den Augenhintergrund zu photographiren, so liegen doch bis jetzt noch wenig praktisch verwerthbare Resultate vor, und es steht nach wie vor der Forschung ein grosses Feld noch offen. Dies geht auch aus vorliegender Arbeit hervor, aus welcher man aber auch die grossen Schwierigkeiten, die hierbei im Wege stehen, ersehen kann. Nach einleitenden geschichtlichen Bemerkungen und Beschreibung des Ganges der Lichtstrahlen werden die Reflexe besprochen und die bisher gewonnenen Mittel und Wege zur Beseitigung derselben. Die Einzelheiten, sowie das instructive Schema über die vom Verf. getroffenen Anordnungen sind im Original nachzulesen. Grosse Schwierigkeit bereitet namentlich auch die Beseitigung der verschiedenen Reflexe, sowie die Controle darüber, dass gerade die gewünschte Netzhautstelle photographirt wird, wofür Verf. ein besonderes Verfahren angiebt. Photographirt wurde bei künstlicher Pupillenerweiterung im umgekehrten Bilde mit Zirkonlicht, dessen Strahlen durch blaues Glas hindurchgegangen sind, mit besonderem Apparat und entsprechend lichtempfindlichen Platten. Die vier beigefügten Bilder, drei normaler

Sehnerven von Menschen, eins vom albinotischen Kaninchen sind in Anbetracht der erwähnten Schwierigkeiten ziemlich gelungen, aber wie schon erwähnt, praktisch schwer verwerthbar; man sieht zwar die physiologische Excavation, Chorioidal- und Scleralring, sowie auch feinere Gefässe, doch scheint es eben zweifelhaft, ob sich auch feinere Veränderungen der Netz- und Aderhaut, und auf die kommt es eben gerade an, da sie auch schwer zu zeichnen sind, photographiren lassen. Am Schlusse ein Literaturverzeichniss. Neuburger.

201) Ein Beitrag zur Verletzung der Schädelbasisfractur, von Max Flammer. (Inaug.-Diss. Berlin 1896.) Bespricht Symptome und Verlauf von 20 Fällen, die in der chirurgischen Universitätsklinik der Charité zu Berlin beobachtet wurden. Was insbesondere das Sehorgan anlangt, so wurden Sugillationen der Lider und Conjunctiva in 8 Fällen beobachtet, darunter 2 mit Exophthalmus. Ausserdem bestand in 2 Fällen Exophthalmus ohne sonstige Erscheinungen am Auge, was um so bestimmter die Einwirkung einer directen Gewalt auf diese Gegend gerade ausschliesst. Von grosser Wichtigkeit ist es, ob ein Bluterguss unmittelbar nach der Verletzung oder erst später auftritt. Letzteres Auftreten entschied in einem Falle wesentlich für die Diagnose. Unter Störungen der Hirnnerven sind die des Facialis am häufigsten, 7 mal, in einem Falle dauernde Lähmung. Störungen von Augennerven konnten nicht mit Bestimmtheit festgestellt werden. Abnorme Augenstellung in einem Falle schien auf partiellem Hirndruck zu beruhen. Auf gleiche Weise wurde der einmal vorhandene Nystagmus erklärt. Pupillendifferenz war bei 6 Patienten vorhanden; 4 davon starben, die 2 überlebenden zeigten auch sonst schwere Symptome von Hirnaffection; keiner zeigte sonstige Störungen im Oculomotorius. Nach Bergmann beruht einseitige Erweiterung bezw. Verengerung der Pupille aller Wahrscheinlichkeit nach auf Reizung bezw. Lähmung des corticalen Oculomotoriuscentrums der gleichnamigen Seite, und zwar besonders in Folge partiellen Hirndruckes. Neuburger.

202) Ueber Schädelverletzungen, von P. Koeppel. (Inaug.-Diss. Berlin 1896.) Bespricht eine Reihe von Hieb-, Stich- und Schlagverletzungen nebst entsprechenden Präparaten, ohne Besonderheiten. Neuburger.

203) Ueber Ectopia lentis, von P. Grosser. (Inaug.-Diss. Berlin 1896.) Genaue Zusammenstellung von 58 diesbezüglichen Literaturangaben nebst Besprechung der daraus sich ergebenden Anschauungen über Ursachen (Entwickelungsstörungen des Mesoderms, insbesondere Hypertrophie desselben), Auftreten (anderweitige Störungen am Auge, Corectopie, Aniridie, Colobom, Mikrophthalmus), Häufigkeit, Symptomatologie und Therapie. Neuburger.

204) Implantation of a glass ball in the orbit after enucleation of an eye, by L. Webster Fox, M. D., Philadelphia. Um dem künstlichen Auge besseren Halt und Bewegungsfähigkeit zu geben und dadurch das Aussehen überhaupt zu verbessern, wird ein Querschnitt durch Bindehaut und Orbitalgewebe gemacht nach Entfernung eines Auges und Vernarbung der dadurch gesetzten Wunde, sodann eine Tasche gebildet, in welche eine Glaskugel möglicht genau in das Centrum der Orbita geschoben wird, sodann die Wunde darüber wieder vernäht und später ein künstliches Auge eingesetzt. (Wird ein solcher Fremdkörper auch dauernd ohne Beschwerden vertragen?)

Neuburger.

205) Augenverletzung eines Realschülers durch eine Stahlfeder, von Dr. J. Hoene. (Nach dem klin. Monatsbl. für Augenheilk. referirt in der Zeitschr. für Schulgesundheitspfl. 1896. Nr. 7 u. 8.) Die Feder war mit ziemlicher Gewalt gegen das Auge gestossen worden. Hornhautwunde,

$2^1/_2$ mm lang, Irisvorfall, Blutgerinnsel in der Vorderkammer. Zweite Wunde an der Corneoscleralgrenze mit entsprechendem queren Irisriss. Oberhalb dieser Wunde starke Vortreibung und schwärzliche Färbung der blutig unterlaufenen Bindehaut. Die Feder war schon mehrere Tage im Gebrauch gewesen. Augengrund gut. Reizlose Heilung mit S = $^{10}/_{24}$. Nach $1^1/_2$ Jahren zeitweises Stechen oben im Auge. Am oberen Theil des Augapfels war die Bindehaut stark verdickt und mit neugebildeten Gefässen überzogen. In der Mitte ein schwarzer Fremdkörper, der sich nach der Entfernung als die leicht verrosteten, 13 mm langen, am stumpfen Ende 1,5 mm breiten, 0,25 g schweren Federspitzen entpuppte. Reizlose Heilung. Nach 4 Jahren Status idem. Neuburger.

206) L'Ophtalmologie et ses progrès depuis cinquante ans, par le Dr. Auguste Dufour. (Lausanne 1896.) Die bei Gelegenheit des 50jährigen Bestehens des Blindenasyls in Lausanne am 12. November 1894 gehaltene Rede giebt eine kurze übersichtliche Darstellung der Entwickelung der Augenheilkunde mit besonderer Berücksichtigung der letzten 50 Jahre.

Neuburger.

207) Die Anwendung der Serumtherapie bei Diphtherie des Auges und postdiphtherischer Accommodationslähmung, von Dr. E. Hertel, Assistent der Jenaer Augenklinik. (Correspondenzblatt des Allgemeinen ärztlichen Vereins von Thüringen. 1896. Nr. 5.) Nach Anführung der bisherigen Literaturmittheilung dreier selbst beobachteter Fälle von Augendiphtherie, zum Theil mit schweren Hornhautaffectionen. Behring's Serum wirkte in allen günstig; doch ist die bisher geübte sorgfältige Localbehandlung ebenso beizubehalten wie früher. Dagegen scheint das Serum keinen Einfluss auf die postdiphtherische Accommodationslähmung zu haben. Von 12 solchen Beobachtungen waren 9 während der Diphtherierkrankung mit Serum behandelt worden; trotzdem Accommodationslähmung, verbunden vielfach mit anderen, zum Theil schwereren Lähmungen. Der einmal angestellte Versuch, durch nachträgliche Injection die Parese zu beeinflussen, verlief auch negativ. Neuburger.

208) Heilung einer seit 9 Jahren bestehenden einseitigen hysterischen Erblindung durch Didymin-Tabloids, von Dr. Ferd. Schmidt, Wilmersdorf-Berlin. (Allgem. med. Centralzeitung. 1896/97.) Die seit 9 Jahren bestehende einseitige totale Erblindung einer 39jährigen, welche sich zu einer bereits seit Jahren bestehenden typischen Hysterie hinzugesellte, wurde durch 12tägigem Gebrauch von Didymin-Tabloids geheilt, indem gleiche Sehschärfe wie auf dem anderen Auge auftrat. Man kann sich des Eindruckes nicht erwehren, dass trotz gegenseitiger Ansicht des Verf.'s die ganze Wirkung auf Suggestion beruht, zumal auch die hysterischen Anfälle verschwanden und die vorher angeblich reactionslose (!) Pupille von gleicher Grösse wie auf dem gesunden Auge wieder prompt reagirte. Nicht anders dürfte es sich mit der zum Schluss mitgetheilten Heilung einer Melancholie durch Cerebranin(!)-Tabloids verhalten. Neuburger.

209) On the relation of retinitis albuminurica to the induction of premature labour, by S. Snell. (Brit. med. Journal. 22. Juli 1895.) Tritt die Retinitis schon innerhalb der 6 ersten Schwangerschaftmonate auf, so soll Frühgeburt(?) eingeleitet werden, bei späterem Auftreten nur im Nothfalle bei schweren Fällen. War schon in früherer Schwangerschaft Retinitis vorhanden, so muss bei folgender Schwangerschaft Urin und Augengrund sorgfältigst überwacht werden. Tritt die Retinitis bei jeder Schwangerschaft neu auf und indicirt sie Unterbrechung derselben, so muss die Castration(?) erwogen werden.

Neuburger.

210) Untersuchungen über die topographischen Beziehungen zwischen Retina, Opticus und gekreuztem Tractus opticus beim Kaninchen, von Prof. Arnold Pick. (Halle 1895. — Nova Acta der kaiserl. Leop.-Carol. deutschen Akademie der Naturforscher. Bd. LXVI. Nr. 1. — Referirt i. Fortschr. d. Med. 1896. 12.) Die Experimente werden an 500 Kaninchen angestellt und bestanden in galvanokaustischer Zerstörung verschiedener umschriebener Segmente der Retina und Feststellung der folgenden Degenerationen am Opticus, Chiasma und Tractus (Marchi's Methode). Die Degenerationen entwickelten sich gesetzmässig und bewiesen einen innigen Zusammenhang zwischen den einzelnen Retinasegmenten und den Sehbahnen des ersten Neurons, und sind auf 12 Tafeln dargestellt. Verf. ging bei seinen Versuchen von der Thatsache aus, dass, wenn es richtig ist, dass die dem Sehacte dienenden Opticusfasern als eine Fortsetzung nervöser zelliger Elemente der Retina anzusehen sind, dann es möglich sein muss, ohne Zerstörung des Bulbus einzelne Theile der Retina bezüglich der Function ihrer centripetal leitenden Fasern auszuschalten und durch die Atrophie der so zur Degeneration gebrachten Opticusfasern die bisher spärlichen Kenntnisse von den topographischen Beziehungen zwischen Retinahalbkugel und Querschnitt des Opticus bezw. Tractus zu entscheiden. Um möglichst isolirte Segmente der Retina zu zerstören, mussten die Zerstörungen mehr peripher erfolgen, da man nahe der Papille auch die zu anderen Retinaabschnitten hinziehenden Fasern verletzt. Das Ergebniss der 32 genau untersuchten Fälle (Serienschnitte von 29 Kaninchen, je 1 Katze, Ratte, Maus) ist folgendes: Die Fasern behalten während des ganzen Verlaufes sowohl im N. opticus, wie im Tractus ihre relative Lage bei; die Kreuzung im Chiasma erfolgt in regelmässiger Reihenfolge, zuerst die innersten Bündel des Opticus und successive die weiter nach aussen liegenden; bestimmten Abschnitten im Opticusquerschnitt entsprechen ebenso bestimmte im Tractus der anderen Seite. Dem untersten Abschnitte des Opticus entspricht ein ebenfalls unten gelegener im Tractus, der inneren Partie des Opticus die äussere im Tractus und ebenso der äusseren des Opticus die innere im Tractus, und wahrscheinlich der oberen des Opticus auch die obere des Tractus. Im Chiasma erfolgt die Kreuzung der Fasern nur in querer Richtung, nicht auch eine Umlagerung in verticaler. Den verschiedenen Abschnitten der Retina entsprechen im Allgemeinen die gleich gelegenen im Opticusquerschnitt, und entsprechend den Beziehungen zwischen Opticus und Tractus gestaltet sich in gleicher Weise das Verhältniss zwischen Retina und Tractus der entgegengesetzten Seite. Weitere Versuche müssten feststellen, ob ähnliche streng topographische Beziehungen auch in der Fortsetzung der Sehbahnen und in den ganglionären Unterbrechungsstationen nachgewiesen werden könnten. Die vorliegenden Untersuchungen, sowie die zuerst von Munk ausgesprochenen gesetzmässigen topographischen Beziehungen zwischen Retina und optischem Centrum in der Rinde des Hinterhauptlappens machen diese Vermuthung wahrscheinlich. Neuburger.

211) Die Augen der Schüler und Schülerinnen der Stadtschulen von Luzern, von Dr. Friedr. Stocker, Augenarzt in Luzern. (Sep.-Abdr. aus den Jahresber. über die Primar- und Secundarschulen der Stadt Luzern, Schuljahr 1895/96.) Die in der Mitte zwischen rein wissenschaftlich theoretischen Ueberlegungen und schulhygienisch statistischem Aufsatz stehende und deshalb nur elementarphysikalische Vorbildung unbedingt voraussetzende Arbeit ist das Ergebniss einer von 1890—93 angestellten Untersuchung, die sich auf 4614 Augen an 1132 Knaben und 1175 Mädchen erstreckte. Sämmtliche Augen wurden vor der Sehprüfung mit dem Ophthalmometer von Javal-Schiötz

untersucht. Nach leichtfasslicher Darstellung des Wesens des betreffenden Brechzustandes werden nach einander die gefundenen Zahlen von astigmatischen, weit- und kurzsichtigen Augen besprochen. Wir müssen uns darauf beschränken, hier nur die Resultate der fleissigen, mit einem entsprechenden Literaturverzeichnisse versehenen Arbeit anzuführen. I. Astigmatismus. Das Vorkommen von normalen Hornhäuten ist an kein Gesetz gebunden. Nur 7,3 % der Schulkinderaugen sind frei von As. Die Knaben weisen 2,6 % mehr normale Hornhäute auf als die Mädchen. 95,4 % der Knaben und 97,8 % der Mädchen haben mindestens auf einer Seite eine astigmatische Hornhaut. Die durchschnittliche Grösse des As aller Kinder beträgt 0,91 D, der durchschnittliche As der Knaben 0,78 D, der Mädchen 1,05 D. Die Mädchen haben in allen Altersstufen grösseren As als die Knaben. Das Minimum des As beträgt 0,25 D, das Maximum 7,0 D. Der perverse As zeigt sich in 1,2 % aller Augen, kommt mehr rechts vor und hat ein Maximum von 2,0 D. Der Hauptmeridian schwächster Krümmung ist in 82,9 % horizontal; weicht er davon ab, so geschieht dies in 37,1 % aller Schieflagen um 15° und in der Mehrzahl der Fälle auf die sog. Minusseite, d. h. der abgelenkte Meridian verläuft von oben links nach unten rechts. In 63,5 % aller schiefaxigen Augen findet sich diese Meridianstellung auf dem linken Auge. Die hochgradig astigmatischen Augen weisen mit Vorliebe schiefe Axen auf. Der durchschnittliche Hornhautradius misst 7,9 mm, Maximum 9,0, Minimum 6,8, was einer durchschnittlichen Brechkraft der Hornheit entspricht von 42,71 D. 19,5 % der Knaben- und 20,7 % der Mädchenaugen haben es in Folge von regulärem As nicht auf die für das jugendliche Alter mindestens zu fordernde S 1,25 gebracht. Accommodationskrampf fand sich in 5,7 % der Kinder. II. Uebersichtigkeit. Dieselbe zeigt sich (manifest) bei den Knaben in 8,1 %, bei den Mädchen in 7,1 % der Kinder, und 7,06 % bezw. 6,2 % der Augen, und beträgt durchschnittlich bei Knaben 0,9 D, bei Mädchen 0,77 D. Das Maximum weisen die Mädchen mit 6,0 D auf. Einwärtsschielen kam 40 mal vor. III. Kurzsichtigkeit. Dieselbe kam bei den Knaben in 8,2 %, bei den Mädchen in 11,14 % der Kinder, und 7,28 % bezw. 9,48 % der Augen vor, nimmt bei Knaben und Mädchen mit den Alters- und Schuljahren zu. Auswärtsschielen fand sich 3 mal bei Knaben, 4 mal bei Mädchen. IV. Sehschärfe. Die Snellen'sche S = 1, als Norm für jugendliche Augen, steht zu tief. Von 4614 Schulkinderaugen haben 681 eine uncorrigirte S = 1,25, 2027 = 1,5. Das Maximum von S = 2,0 weisen 6 Mädchenaugen auf. V. Pupillendistanz. Dieselbe wächst mit der Hornhautbrechkraft, und ist der Radiusgrösse indirect proportional, bei höheren Myopen durchschnittlich grösser. VI. Farbenblindheit. Sie fand sich bei den Knaben in 0,88 %, bei den Mädchen in 0,26 %. Farbenschwache fanden sich bei den Knaben 1,8 %, bei den Mädchen 1,3 %. VII. Haare. Mehr als die Hälfte aller Kinder gehört dem braunen Typus an. VIII. Weitere Abnormitäten. Lidrand- und Bindehautleiden sind ziemlich häufig. Asymmetrisches Wachsthum des Schädels kam bei 10 Individuen vor, und hat sich bei jedem auch den Augäpfeln mitgetheilt. Neuburger.

212) Ueber den Zusammenhang zwischen Diabetes mellitus, Nephritis chronica und Cataract, von G. Funke. (Inaug.-Diss. Berlin 1896.) Unter 126 Patienten in der Berliner Universitäts-Augenklinik mit Cataract hatten 5,5 % Zucker im Urin, doch konnten nur 3,96 % als richtige diabetische Cataracte angesehen werden. Um den in neuerer Zeit von Deutschmann angegebenen ähnlichen Zusammenhang zwischen Nephritis chron. und Cataract zu untersuchen, wurde an 119 Cataractkranken besonders darauf geachtet und bei 38 Patienten, d. h. 30,15 %, Albumen gefunden, meist jedoch nur wenig.

Ausserdem hatten fast alle 119 Patienten das 50. Lebensjahr überschritten, viele standen jenseits des 60. und 70. und nur 3 unter 50, so dass man der auch vom Verf. angenommenen Ansicht, dass man schon jetzt eine durch Eiweisstoxine entstandene C. nephritica von der C. senilis wenn auch nicht ophthalmoskopisch, so doch wissenschaftlich wohl unterscheiden könne, nicht ohne Weiteres zustimmen kann. Neuburger.

213) Ueber einen Fall von hysterischer Amblyopie mit centralem Scotom uud Convergenzkrampf, von E. Mutschler. (Inaug.-Diss. Leipzig 1896.) Nach Beschreibung des Krankheitsbildes, welches eine 37jährige betrifft und bald in Besserung ausging, bespricht Verf. die einschlägige Literatur und die einzelnen Symptome. Doch muss bezüglich dessen auf's Original verwiesen werden. Der Fall wurde im Ambulatorium des Privatdocenten Dr. Schwarz beobachtet. Neuburger.

214) Ueber die Erblichkeit der Retinitis pigmentosa nebst Mittheilung eines Falles von Retinitis pigmentosa hereditaria in fünf Generationen einer Familie, von H. Schneider. (Inaug.-Diss. Berlin 1896.) Nach Besprechung der Erkrankung im Allgemeinen und der betr. Literaturangaben, insbesondere über die Ursachen derselben und die Vererblichkeit folgt nebst Angabe des Stammbaumes die Beschreibung einer Berliner Familie, in der angeborene und erworbene Blindheit, sowie typische Retinitis pigmentosa in fünf aufeinander folgenden Generationen zur Erscheinung kamen. Vier davon leben noch, machen sämmtlich gesunden Eindruck, keine Missbildungen, keine Zeichen von Syphilis. Interessant ist, dass schon bei einem 3jährigen Mädchen typische Pigmentdegeneration nachgewiesen werden konnte. Ferner auffallend die Erscheinung, dass, soweit objectiv Retinitis pigmentosa nachgewiesen werden konnte, nur weibliche Mitglieder der Familie erkrankt waren unter gänzlicher Verschonung der männlichen, ein neuer Beweis für die schon von Magnus u. A. erwiesene Unhaltbarkeit der Anschauung von der relativen Immunität des weiblichen Geschlechts gegen diese Erkrankung. Neuburger.

215) Die Erfolge der Glaucombehandlung an der Züricher Augenklinik in den Jahren 1865—95, von A. Hahnloser. (Inaug.-Diss. Zürich 1896.) Mit Zugrundelegung von Hirschberg's Anschauung, dass in den Mittheilungen über Glaucomheilungen die Dauer der Beobachtung bisher viel zu wenig berücksichtigt werde, hat Verf. von der Gesammtzahl der im obigen Zeitraum an der Züricher Klinik beobachteten 135 Fälle von Gl. inflammat. und 95 von Gl. simplex nur diejenigen 50 bez. 47 Fälle verwerthet, welche mindestens 2 Jahre nach der Operation beobachtet werden konnten. Wir können hier nur die Schlussergebnisse der auch in ihren Einzelheiten interessanten Arbeit wiedergeben. Von 35 an Gl. inflammat. chron. erkrankten Augen fallen 17 (48,5 %) der völligen oder fast völligen Erblindung anheim, 8 (28,57 %) weisen relative, 10 (22,86 %) absolute Heilung auf. Von 15 an Gl. acut. (einschliesslich Gl. hämorrhag.) erkrankten Fällen erblinden 5 (33,3 %), bleiben dauernd geheilt für die weitere Beobachtungszeit 10 (66,6 %). Man ist bei der Iridectomie bei Gl. inflammat. des absolut günstigen Ausgangs nie sicher, indem die Operation an sich in seltenen Fällen Gefahren mit sich bringt oder die Druckerhöhung nicht zu beseitigen vermag. In derartigen Fällen hat die nachfolgende Sclerotomie manchmal guten Einfluss. Aber auch ein Erfolg der Iridectomie kann nur vorübergehend sein. Günstig ist die Prognose bei Gl. inflammat. acutum; Recidiv trat nur in 9,09 % auf. Bei Gl. inflammat. chronic. spricht sich Verf. wie Hirschberg auf Grund der vorliegenden Ergebnisse bezüglich eines dauernden Erfolges der Iridectomie reservirt aus; immerhin

kann sie Jahre lang vor einem Fortschreiten der Erkrankung bewahren; wie lange, und in wie vielen Fällen auch das Recidiv erfolgreich bekämpft werden kann, lässt sich nur an Hand eines weit grösseren Materials nachweisen. Das erkrankte Auge verhält sich der Operation gegenüber aus nicht genau ersichtlichen Gründen verschieden. Namentlich die früh zur Operation gelangenden Fälle geben gute Prognose bezüglich eines Dauererfolges. Die Eserintherapie ist bei schweren Glaucom-Fällen und bei mangelhafter Controle des Patienten nicht anzuwenden. Sclerotomie allein ist in der Regel wirkungslos, kommt aber als Hilfsoperation bei erfolgloser Iridectomie sehr wohl in Betracht. Beim Gl. simplex fand Verf. ungefähr die gleichen Verhältnisse wie beim chron. inflammat. Von 42 Fällen bleibt in 21 (50 %) S auf gleicher Höhe, in 9 (21,43 %) verschlechtert sich S, bleibt aber noch brauchbar, 12 (28,57 %) erblinden. Die Prognose beim Gl. simplex stellt sich nicht wesentlich schlechter als beim inflammat.; freilich wenn man definitive Heilung von der Operation verlangt, so muss man Cohn beistimmen, dass man in der Prognosestellung von Gl. simplex immer zurückhaltender werde, da diese Krankheit allen unseren Mitteln widerstehe. Es finden sich nur zwei Fälle, die vielleicht durch die Iridectomie dauernd geheilt wurden, bei den andern wurde nach längerer oder kürzerer Zeit wieder Drucksteigerung festgestellt. Aber was die Erhaltung einer guten S trotzdem anlangt, so wurde oben schon gezeigt, dass die Resultate denen bei chron. inflammat. nicht stark nachstehen. Diese Resultate wurden sowohl durch Iridectomie, als durch Sclerotomie herbeigeführt, auch die Verbindung beider ist von Vortheil. Besserung oder Status idem fand sich nach Iridectomie 31 mal, nach Sclerotomie 16 mal, leichte Verschlechterung 21 bezw. 1 mal, schwere 9 bezw. 2 mal. An der Hand seines Materials kann Verf. nicht finden, dass die Sclerotomie nutzlos sei; nur in weit vorgeschrittenen Fällen ist dies so; in den übrigen findet sich kein Unterschied zu ihren Ungunsten gegenüber der Iridectomie. Eher bietet sie den Vortheil, dass sie unschuldig ist, da sie in keinem Fall malignen Verlauf genommen; sie ist also keineswegs zu verwerfen bei der Behandlung des Glaucoms. Der maligne Verlauf nach v. Graefe im Anschluss an eine Operation trat überhaupt nur 2 mal auf, ausserdem schloss sich nie ein rascher Verfall der S unmittelbar an die Operation an. Definitive Heilung durch Operation trat nur in 4,26 % ein. Die Hauptwirkung der letzteren ist die, ein schnelles Fortschreiten des Processes zu verhüten und dem Patienten auf Jahre hinaus befriedigende, selbst gute S zu sichern. Denn wenn auch alle Patienten nach der Operation Pilocarpin oder Eserin erhielten, so träufelten sie es doch oft nur unregelmässig oder kurze Zeit ein, und es liess sich sicher feststellen, dass einzelne Fälle später während drei und mehr Jahre des Medicamentes völlig entbehrten, ohne dass S Schaden genommen hätte, so dass ein nur der Iridectomie zuzuschreibender Stillstand in der Erkrankung eingetreten war. Bezüglich der Eserin-Therapie gilt das Gleiche, wie beim Gl. chron. inflammat. Aus dem Verlauf bei medicamentöser Behandlung lässt sich kein Schluss ziehen auf das Resultat einer event. vorzunehmenden Operation. — Beim Gl. inflammat. waren 26,17 % Männer und 73,83 % Weiber, beim simplex 46,6 bezw. 53,4 %. Neuburger.

216) Präcisions-Moment-Perimeter nach Dr. S. S. Epstein-Ernecke. Der Apparat, dessen ganze Beschreibung ohne Abbildung nicht gut möglich ist, soll zu genauen Messungen des peripheren Gesichtsfeldes dienen; er functionirt im Dunkeln, indem ein leuchtender Punkt zum Fixiren und ebenso eine auf dem Gradbogen verschiebbare Lampe zum Feststellen der peripheren Grenzen dient; auch auf Farben kann geprüft werden. In der Empfehlung des

Apparates heisst es: „Besteht ausgesprochene Hemiopie, dann thut zur Noth (!) auch eines der jetzt gebräuchlichen Perimeter seine Dienste; wird jedoch Hemeralopie, Glaucom oder Anästhesie der Retina vermuthet, so versagt (??) das gewöhnliche Perimeter und das Präcisions-Perimeter leistet unschätzbare Dienste." Sammt Kasten und Batterie, 16 Diaphragmen zu jeder Lampe und 12 Perimeter-Schemen kostet der bei Ernecke, Berlin S.W. erhältliche vollständige Apparat 675 Mark. Neuburger.

217) A folding ophtalmometer, by J. Edward Giles, M. D., New York. (Med. Record. 25. Juli 1896.) Zusammenlegbares, transportirbares Ophthalmometer von Javal, zu beziehen durch Fox und Stendicke, New York. Neuburger.

218) A new spectacle lens. — A compound achromatic periscope, by F. Park Lewis, M. D., Buffalo. (Med. Record. 18. Juli 1896.) Die angeblich nicht viel theureren Gläser als die gewöhnlichen bestehen aus einer Combination eines Flintglascylinders mit einer Crownglaslinse und eliminiren die namentlich bei stärkeren Gläsern auftretende sphärische und chromatische Aberration. Zu beziehen durch die Failing Optical Company in Buffalo, N. Y. Neuburger.

219) Bacteriology of the normal conjunctiva, by Charles J. Foote, M. D., New Haven. (Med. Record. 30. Mai 1896.) Der Bindehautsack von 92 normalen Augen wurde untersucht, indem ein Agarröhrchen mit dem Secret beschickt wurde. 39 blieben steril, in 53 entwickelte sich u. A. 22 mal Staphylococcus albus, 5 mal pyogenes citreus, 1 mal pyogenes aureus, 1 mal Bacillus subtilis, 8 mal ein nicht identificirter grosser, in kleinen durchscheinenden Colonien wachsender Bacillus, 1 mal Streptococcus pyogenes. Als Infectionsquellen spricht Verf. an Lidrand und Meibom'sche Drüsen, unreine Hände, Luft, Nasenhöhle. Unter den 26 im Bindehautsack bis jetzt gefundenen Bakterienarten sind nur drei pathogen, Staphylococcus pyogenes aureus und albus und Streptococcus. Doch ist jedenfalls die Widerstandsfähigkeit der Gewebe von grossem Einfluss, da Verf. in einer ganzen Reihe von gut verlaufenen Star-Operationen im Verband Staphylococcus aureus fand. Was den Einfluss des Alters anlangt, so fand sich die Bindehaut bei jungen Leuten in 33 %, bei alten in 30 %, bei Kindern in 50 % steril. Das Secret am Morgen nach dem Schlafe war viel häufiger bakterienhaltig, als das am Abend vor dem Schlafe. Desinfectionsversuche mit Borsäure oder Sublimat-Augenwasser (1 : 5000) waren nur 1 mal unter 6 erfolgreich. Augenverbände sind meist bakterienhaltig. 20 untersuchte Verbände, darunter 9 von operirten Augen, enthielten sämmtlich zahlreiche Bakterien, obwohl Staphylococcus albus und aureus darunter waren, blieb der Wundverlauf doch ungestört. Aber jedenfalls sind antiseptische den aseptischen Verbänden vorzuziehen. Bei 6 Phlyctänen wurde 3 mal Staphylococcus aureus gefunden, bei 3 Fällen von Conjunctivitis catarrhalis 1 mal ein nicht identificirter Bacillus, 1 mal Diplococcus Fränkel, 4 Fälle von Keratitis ulcerosa waren 3 mal steril, 1 mal wurde Staphylococcus albus gefunden. Neuburger.

220) Bacteria and ophthalmic surgery, by F. M. Wilson, M. D., Bridgeport. (Med. Record. 30. Mai 1896.) Hände und Instrumente können keimfrei gemacht werden, dagegen erscheint es unmöglich vom experimentell-bakteriologischen Standpunkt aus, das Operationsfeld bei Augenoperationen keimfrei zu machen. Vom rein klinischen Standpunkt der Cataract-Operation aus erscheine es bisher unmöglich, einen grossen Einfluss der antibakteriellen Maassnahmen auf die Operationsresultate nachzuweisen. Neuburger.

221) The Ingleby lectures on the mechanism of binocular vision, and the causes of strabismus. Delivered at Mason College, Birmingham, June 1896, by Priestley Smith. (Brit. med. Journ. 20. u. 27. Juni 1896.) In klarer, verständlicher Sprache schildert Smith im ersten Theile seiner Vorlesung das in vielen Beziehungen schwierige Gebiet des binocularen Sehens. Zuerst bespricht er den Antheil des sensorischen Apparates, den Verlauf der Sehnervenfasern, die Halbkreuzung im Chiasma, die cerebralen Centren, wobei er die sog. gekreuzte Amblyopie, d. h. nicht Halbblindheit beider Netzhäute, sondern völlige Erblindung auf der dem centralen Herd entgegengesetzten Netzhaut, nicht als Ausdruck corticaler Störung auffasst, sondern als retinale Anästhesie in Folge vasomotorischer Störung meist reflectorischen Ursprungs, sodann die motorischen Vorgänge, die Beziehungen derselben mit den sensorischen, die Entwicklung des Sehens in der Kindheit, die Verschmelzung und Differenzirung der Netzhautbilder. Der zweite Theil befasst sich mit den Ursachen und der Behandlung des Schielens in ebenso prägnanter, wie auch für den Praktiker lehrreichen Weise. Schielen kann entstehen durch Verlagerung des Auges durch Geschwülste, angeborene oder erworbene Beschädigung der Muskeln, der motorischen Nerven, der motorischen Centren, sowie auch durch mangelhafte Controle der motorischen Centren hauptsächlich bei Refractionsfehlern. Undeutliche Netzhautbilder in Folge Hornhaut- oder Glaskörpertrübungen, ferner schwächende Krankheiten, plötzlicher Schreck können insbesondere bei Kindern disponirend wirken. Die oft nicht leicht zu entscheidende Frage, ob Schielen vorhanden sei, wird am besten nach der Stellung der Hornhautreflexbilder beurtheilt. Die Behandlung hat zuerst meist friedlich zu beginnen, das schielende Auge ist zu üben, mit stereoskopischen Vorlagen muss man binoculares Sehen zu erreichen versuchen stets mit entsprechenden Gläsern, welche in geeigneten Fällen dauernd getragen werden müssen, in letzter Linie erst steht die Operation, deren Effect um so schwieriger vorher zu beurtheilen ist, je jünger das Kind ist. Doch bedeutet andererseits die manchmal in der Hoffnung auf Spontanheilung des Schielens ausgeübte Devise „Warten und Sehen“ für das schielende Auge oft „Warten und Nichtsehen“. **Neuburger.**

222) A case of actinomycosis of the orbit, with a summary of seven other cases of actinomycosis, by W. B. Ransom, Nottingham. (Brit med. Journal. 27. Juni 1896.) Der Fall betrifft eine 32jährige; da alle Anzeichen einer retrobulbären Entzündung bestanden, wurde incidirt und eine Menge Strahlenkörner im Eiter gefunden. Doch war der Fall schon zu weit vorgeschritten; bei der Autopsie fand man schon zahlreiche Metastasen im Sinus cavernosus, sowie Meningitis und Gehirnabscess. Aetiologisch liess sich abnorme Verbindung zwischen Augen- und Mundhöhle nachweisen. Die anderen sieben in den letzten Jahren in Nottingham beobachteten Fälle bieten manches Interessante, namentlich in ätiologischer Hinsicht, Kauen von Getreidekörnern, Beschäftigung mit Feldarbeiten u. dgl. Die Herde traten theils am Hals, Gesicht, Nacken, Prostata und Rectum, sowie zweimal als Perityphlitis auf.

Neuburger.

223) Beiträge zu den Verletzungen des Auges, von Dr. H. Krienes, Stabsarzt. (Festschrift zur 100jährigen Stiftungsfeier des medicinisch-chirurgischen Friedrich-Wilhelm-Instituts. Berlin 1895.) Cyclitis acuta simplex und Myopia traumatica in einem Falle nach Kalkverletzung, im anderen nach Blitzschlag. — Spasmus accommodationis traumat. und Hypertonia accommodativa traumat. durch Steinwurf. — Cyclitis et glaucoma traumat., Keratitis striata et bullosa, Cataracta capsularis anterior traumatica durch Peitschenschlag. —

Cataracta corticalis anterior traumatica und traumatische Insufficienz der Pupillarbewegung durch Erschütterung des Bulbus durch Pulverexplosion. — Luxatio lentis, Cyclitis exsudat. chron. traum., Glaucom traum., Staphyloma aequatoriale, Keratitis striata et bullosa durch Fremdkörper im Bulbus (vor 15 Jahren Verletzung mit Fleischerstahl). — Aphakia et Irideremia totalis traum., Glaucoma traum., Keratitis striata et bullosa durch Kuhhornstoss. — Glaucoma traumat. nach Discision (Scleronyxis) wegen Schichtstar. — An der Hand dieser 8 zum Theil sehr interessanten Fälle bespricht Verf. die Theorien über Entstehung des Glaucoms bei Ciliarverletzung, die dadurch zuweilen eintretenden Refractionsänderungen, Adaptionsverlangsamung bei Cyclitis, Streifen- und Blasenbildung der Hornhaut, traumatische und strichförmige Trübung der vorderen Linsenkapsel, traumatische Pupillarlähmung ohne Accommodationslähmung, das traumatische Glaucom im Allgemeinen und insbesondere bei Aphakie und durch Discision. Doch muss auf das Original verwiesen werden, da diese Gesichtspunkte nicht in Kurzem besprochen werden können. Neuburger.

224) Sommercatarrhe der Bindehaut des Auges in Mittelasien, von A. Subow. (Wratsch. Nr. 17, 18 u. 20. — Lit. Beilage zur St. Petersb. med. Wochenschr. 1896. Nr. 7.) Verf. beobachtete die in den Sommermonaten in ganz Mittelasien epidemisch auftretende Krankheit in der Nähe von Merw Die colossale Hitze (40° C. im Schatten, 60° in der Sonne) und der Staub wirken wohl vorbereitend, die eigentliche Ursache jedoch stellt wahrscheinlich eie Mikroorganismus dar. Die Infection erfolgt durch unmittelbare Berührung oder durch die sehr zahlreichen Fliegen, scheinbar nicht durch die Luft. Die Krankheit hinterlässt grosse Disposition zur nochmaligen Erkrankung, so dass fast die Hälfte der Patienten dieselbe 2mal im Laufe kurzer Zeit durchmacht. Sie beginnt mit starker Hyperämie der Conjunctiva palpebrarum, Lichtscheu und Thränenfluss; nach einigen Stunden Lidödem, das zuweilen die Grösse eines kleinen Hühnereies erreichen kann. Im Conjunctivalsack eine trübe Flüssigkeit, die mikroskopisch aus abgestossenen einkernigen Epithelzellen und wenigen mehrkernigen Eiterzellen besteht. Auf in 1 % Sublimatlösung von Gentianaviolett gefärbten Trockenpräparaten kann man in den Epithelzellen zahlreiche, kurze, dünne, intensiv gefärbte Stäbchen von etwa 2 μ Länge und scharf abgeschnittenen Enden unterscheiden. Dieselben fanden sich, zwar spärlicher, auch in den Thränen freischwimmend. Am 3. Tage wird das Secret eitrig und es lassen sich dann nur wenige stäbchenhaltige Epithelzellen mehr nachweisen. Doch ist die Cultur der Stäbchen nicht gelungen, weshalb sie nicht ohne allen Zweifel als Krankheitsursache angesehen werden können. (Sie dürften wohl mit Koch-Weeks-Cartoulis' Stäbchen identisch sein.) Die Conj. palpebrarum und Uebergangsfalte werden am Anfang dunkelroth, glatt und glänzend; Körner oder Auflagerungen sind nicht zu sehen; durch gelegentliche Schwellung der Conj. bulbi wird das ganze Bild dem der Conjunctivitis blenn. ähnlich. Doch bleibt die Cornea stets intact, auch ist das Lid- und Bindehautödem, sowie der Schmerz in der vorliegenden Krankheit geringer. Das Lidödem nimmt vom 3. Tag an ab, das Secret wird eitrig, dick, gelb oder grünlich, und unter allmählichem Verschwinden der Symptome ist der Process nach 7—8 Tagen zu Ende. Die Patienten klagen gewöhnlich über Fremdkörpergefühl im Auge, Jucken und Schmerzen können sehr heftig werden. Neuburger.

225) Ueber das Minimum der Beleuchtung bei der Arbeit, von R. Katz. (Wratsch. Nr. 18 u. 20. — Lit. Beilage zur St. Petersb. med. Wochenschrift. 1896. Nr. 7.) 42 Untersuchungen an Schülerinnen zeigten, dass Cohn's Minimum von 10 m-Licht nicht als unabänderlicher Lehrsatz betrachtet werden

darf, vielmehr beträgt das von Katz festgestellte 4 m. Beschäftigungen bei schwächerer Beleuchtung sind unbedingt als schädlich zu betrachten.

Neuburger.

226) Zur Frage der hyalinen Degeneration der Conjunctiva, von A. Tschemolossow. (Medicinskija pribawlenija k morskomu sborniku. 1896. März. April. — Lit. Beilage der St. Petersb. med. Wochenschr. 1896. Nr. 7.) An zwei Patienten der Moskauer Augenklinik angestellte Untersuchungen zeigten, dass die hyaline Degeneration nicht als Uebergangsform zum Amyloid, sondern übereinstimmend mit der Ansicht von Vossius und Kamocki als Krankheit sui generis aufzufassen ist, und zwar als Folge einer chronischen Hyperplasie des Conjunctivalgewebes verbunden mit Peri- und Endarteriitis, wodurch die Gewebsernährung leidet und hyaline Degeneration des Bindegewebes und der Zellelemente resultirt. Die bindegewebige Degeneration findet sich im Knorpel, die zellige im adenoiden Gewebe, wobei die Hyalinablagerung augenscheinlich nicht innerhalb, sondern ausserhalb der Zellen stattfindet. In dieser Periode schreitet der Process fort, wobei das Hyalin entweder streifigen (besonders im Tarsaltheil) oder reticulären Charakter (im adenoiden Theil) zeigt. Später atrophieren die vom Hyalin eingeschlossenen Zellen zugleich mit dem Reticulum, wobei sich die den Stillstand des Processes anzeigende amorphe hyaline Scholle bildet. In dieser Periode entwickelt sich nämlich zum Schutz des befallenen Organs eine bindegewebige Membran um das Hyalin und sodann treten Riesenzellen auf, die von der Peripherie her das Hyalin verzehren.

Neuburger.

227) Concerning the extraction of immature cataract, with the report of cases, by de Schweinitz. (Polyclinic. 18. April. 1896.) Auf Grund seiner Erfahrung sucht Verf. bei unreifem Star wenn möglich zu warten, bis er reif wird, oder wenigstens, bis ein Lebensalter erreicht ist, in welchem die Linse, wenn auch nicht völlig getrübt, doch möglichst vollständig ihre Kapsel verlässt. Aber er zieht stets die Ausziehung eines unreifen Stares (mit Iridectomie) der Ausführung eines Operation zur Reifung desselben vor. Präparatorische Iridectomie macht er bei Complicationen, z. B. excessiver Myopie, auch in zwei Fällen, in welchen Druckherabsetzung und Irisschlottern auf Glaskörperveränderung schliessen liess. Neuburger.

228) Ophthalmic zona with crossed hemiplegia, by Brissaud. (The Med. Bull. Philadelphia. Juni. 1896.) Verf. macht in La Médicine moderne darauf aufmerksam, dass Zoster ophthalmicus keine harmlose Krankheit sei, sondern Symptom encephalitischer Infection, oftmals gefolgt von schweren Störungen, darunter auch peduncularer Hemiplegie. Drei Fälle letzterer Art hat er selbst beobachtet. Da auch die bei gewöhnlichem Zoster vorhandene Fiebersteigerung meist fehlt, ist er nicht als selbstständige Krankheit, sondern nur als Symptom, als Zosteroid zu betrachten, vorkommend bei Atherom im Circulus Willisii, Gicht, Nephritis interstitialis, allgemeiner Arteriosclerose, hereditärer Syphilis auch zuweilen. Doch kommt er meist bei älteren Leuten, jenseits 60, 2 mal so häufig bei Männern, und vorzugsweise bei der angelsächsischen Bevölkerung vor. Neuburger.

229) Ueber centrale Scotome, von Prof. H. Schmidt-Rimpler in Göttingen. (Therapeut. Wochenschr. 1896. Nr. 28.) Die sog. Amblyopien ohne ophthalmoskopischen Befund sind jetzt und werden noch immer seltener gegen früher, da man einerseits kleinere Farbenveränderungen am Opticus in ihrer pathologischen Bedeutung genauer hat kennen lernen, andererseits mit genauen Prüfungsmethoden centrale oder paracentrale Farbenscotome viel häufiger findet.

Verf. beschreibt zuerst diese Methoden, darunter auch Prüfungen mit kleinen weissen Quadraten, auf die man feinste schwarze Punkte angebracht hat, welch' letztere häufig die Anwendung von Farbenquadraten noch übertreffen; als Beispiel wird eine diabetische Amblyopie angeführt. Sodann wird das Vorkommen und die Ursachen dieser auf retrobulbärer Neuritis beruhenden centralen Scotome erörtert. Am häufigsten besteht die Ursache in übermässigem Tabak- und Alkoholgenuss, oft liegt auch Diabetes zu Grunde. Betreffs der ersteren Ursache liegen zahlreiche Autopsiebefunde vor, betreffs des Diabetes nur einer von Nettleship, zu dem Verf. einen neuen hinzufügt, der einen 29jährigen an Diabetes im Coma gestorbenen Tischler betrifft. Abusus von Tabak oder Alkohol war nicht vorhanden; S nahm allmählich ab. Beiderseits centrales absolutes Farben- und relatives Weiss-Scotom. O: n. Die Section zeigte u. a. neben Leptomeningitis chronica und Gehirnödem schon makroskopisch Hyperämie und Abplattung beider N. optici, in einem derselben auf dem Durchschnitt eine kleine Blutung. Mikroskopisch sind beide Sehnerven vom Chiasma bis noch jenseits des Foramen opticum intact. $^3/_4$ cm von demselben tritt rechts, links noch näher an demselben partielle Atrophie der Nervenbündel hervor. Die Bindegewebssepta sind stark verbreitet, kernreich, stärker mit zahlreiche Blutkörperchen enthaltenden Gefässen durchsetzt. Die atrophische Partie sitzt nicht im Centrum, sondern ist temporalwärts verschoben; die Netzhautgefässe sind an dieser Anfangsstelle der Erkrankung noch nicht in den Opticusstamm eingetreten. Links gleicher Befund, ausserdem noch eine kleine Blutung. Beiderseits lässt sich die atrophische Partie bis zum Bulbus hin verfolgen, indem sie die bekannte dem Verlauf der Macularfasern entsprechende Umlagerung annimmt. Dural- und Pialscheide des Opticus, sowie Zwischenscheidenraum unverändert. Während hier merkwürdigerweise noch keine Veränderung an der Papille ophthalmoskopisch wahrnehmbar war, findet sich andererseits oft starke partielle weisse Verfärbung derselben, trotzdem S wieder fast normal geworden. Die Veränderung ist hier wohl durch nur theilweises Zugrundegehen von Nervenfasern infolge der durch entzündliche Vorgänge bewirkten Compression zu erklären. Dass aber trotz einer vollständigen ophthalmoskopischen Sehnervenatrophie, sogar mit mässiger Gefässverengerung, die nach einer retrobulbären Neuritis mit absolutem centralen Scotom entstanden war, eine ausgiebige Wiederherstellung der S erfolgt, gehört allerdings zu den grössten Seltenheiten. Verf. ist in der Lage, eine solche Beobachtung mitzutheilen, welche einen 18jährigen Schüler betrifft. Ohne irgend welche nachweisbare Ursache verschlechterte sich allmählich das Sehen unter Auftreten von Scotom. Ophthalmoskopisch war erst nach 2 Monaten beginnende Abblassung der Sehnerven zu sehen. Dieselbe nahm trots subcutaner Sublimateinspritzungen, JK, Galvanisiren (1—2 Milli-Ampère in auf- und absteigender Richtung abwechselnd), Dunkelkur, später Landaufenthalt, zu bis zum Bilde der völligen Atrophie, mlt S-Abnahme auf $^{1/2}/_{36}$ excentr. im Laufe von 8 Monaten. Dann Strychnininjectionen (0,001) in die Schläfe; nach 28 Injectionen Finger: 1 m, Unter Galvanisiren und JK (Schwitzbäder werden schlecht vertragen) allmähliche Besserung und schliesslich 3 Jahre nach Beginn des Leidens S wieder rechts fast $^5/_5$, kein centrales Scotom, Gesichtsfeldgrenzen nach links $^5/_{35}$—$^5/_{25}$ centrales leichtes Scotom. Ophthalmoskopischer Befund unverändert. Günstiger für die Wiederherstellung sind natürlich die Fälle mit geringen Veränderungen am Sehnerven und ätiologischen Momenten, die zu beseitigen sind. So besserte sich die S bei einem 46jährigen Richter von S rechts = $^1/_{30}$, links = $^1/_{18}$ und centralem Scotom mit leichter Neuritis optica auf $^3/_8$ bez. $^3/_5$ mit leichtem paracentralem

Scotom und geringer macularer Abblassung unter JK, Galvanisation, Aussetzen des (vorher auch nicht starken) Rauchens und mässiger Zuckerdiät (es wurde bei der Untersuchung der Augen Diabetes gefunden), so dass Patient seinen Beruf wieder völlig versehen kann. Die Behandlung ist schon im Vorstehenden enthalten; erstens ätiologisch mit Vermeidung aller Schädlichkeiten, sodann die angegebenen Medicamente, ferner Galvanisation, die Verf. für sehr gut hält; Schwitzkuren sind mit Vorsicht anzuwenden, namentlich bei Verdacht auf progressive Sehnervenatrophie. **Neuburger.**

230) Ueber multiple Augenmuskellähmungen und ihre Beziehungen zu den sie bedingenden, vorzugsweise nervösen Krankheiten, von Dr. Alessandro Marina, Triest. (Leipzig u. Wien, 1896.) Ausser den bei Krankheiten des Nervensystems vorkommenden Augenmuskellähmungen werden auch noch die angeborenen, und die nach Vergiftungen, acuten Infectionskrankheiten, Syphilis, Alkoholismus, Psychosen, Morbus Basedowii, Meningitis, Affectionen der Schädelbasis und nach Trauma auftretenden besprochen. Anschliessend an Dufour's „Paralysies nucléaires de muscles des yeux" Gand 1890, werden die seitdem in der Literatur mitgetheilten, sowie 37 eigene sehr werthvolle Beobachtungen kritisch, besonders differential-diagnostisch besprochen. So ist es z. B. sehr interessant, dass Verf. bei einem Aneurysma des hinteren Theiles der Basilararterie eine Reihe von Erscheinungen beobachtete, die zum Morbus Basedowii gehören, was für Jendrássik's und Mendel's Angabe zu sprechen scheint, dass nämlich die Oblangata bez. Corpora restiformia ursächliche Beziehung zum Morb. Based. hätten, in Folge einer Reizung durch ein von der erkrankten Schilddrüse geliefertes Gift. In einem weiteren Falle wurde ein dem Morb. Based. ganz ähnlicher Symptomencomplex mit multiplen Augenmuskellähmungen schon in den frühesten Lebensjahren beobachtet, wohl durch eine angeborene Erkrankung der Schilddrüse hervorgerufen. (Münch. med. Wochenschr. 1896. Nr. 29.) **Neuburger.**

231) Ueber Entzündung der Cornea, von Prof. P. Grawitz in Greifswald. (Greifsw. med. Ver. 11. Jan. 1896. — Virch. Arch. Bd. 144. — Deutsch. med. Wochenschr. 1896. Nr. 26.) G. vertritt den Satz, dass im ruhenden Gewebe der Bindesubstanzen zwischen den mit den gebräuchlichen Färbungsmethoden darstellbaren Zellen zahlreiche zellenwertige Elemente vorhanden sind, welche erst bei stärkerer Saftströmung Kern- und Zellenfärbung annehmen und überall zwischen den normalen Gewebszellen protoplasmatisch werden, ohne dass sie einer Zellenvermehrung im gewöhnlichen Sinne noch einer Einwanderung ihre Entstehung verdanken. Er betont ferner, anderen Autoren gegenüber, dass er sich nach wie vor bezüglich der sog. Schlummerzellen grosser Zurückhaltung befleissige, aber die durch Vergoldungsmethode der Cornea und Thierversuche (s. d. Original) gewonnenen Bilder beweisen ihm, dass die Einwanderungstheorie bei der Keratitis für falsch und die Proliferationstheorie für nicht ausreichend zu erklären sei, um die Anfänge der kleinzelligen Infiltration zu deuten. Er hat nie bestritten, dass die den entzündeten Theil durchströmende Lymphe Lymphkörperchen enthält, aber er bleibt darauf bestehen, dass auch im gefässhaltigen Gewebe die Entzündung bis zur Eiterbildung fortschreiten kann, ohne dass irgend ein nennenswerther Antheil der Eiterkörperchen aus dem Blute stammt. Die Entzündung ist nach seinen Versuchen, zu deren Nachprüfung er auffordert, nicht das Eindringen von Leukocyten in einen mehr oder minder todten Gewebstheil, sondern die Reaction lebender Gewebe, welche sich unter erhöhter Saftströmung vollzieht. — In einer Erwiderung betont Beneke (Deutsche med. Wochenschr. 1896 Nr. 31)

gegenüber einem ihm von G. gemachten Vorwurf, dass er dessen Versuche nicht übergangen habe, aber dieselben nicht für stichhaltig erkläre, sondern dass ein Theil der Zellen im Entzündungsgebiet der Cornea noch immer als Leukocyten aufgefasst werden könne. — G. dagegen fordert in einer weiteren Zuschrift (l. c. 1896. Nr. 35) zur Nachprüfung seiner Versuche auf. Neuburger.

232) Chlorosis und Papilloretinitis, von Dr. G. Dieballa, Assist. d. II. med. Univ.-Klin. in Budapest. (Deutsche med. Wochenschr. 1896. Nr. 28.) Bei der 21jährigen, seit dem 14. Lebensjahre an mit Remissionen auftretender Chlorose leidenden Patientin entwickelte sich nach einer anstrengenden Tanzunterhaltung und folgender Menstruation unter Verschlechterung des Allgemeinbefindens beiderseits Papilloretinitis, sowie links Abducensparese. Sonstige ursächlichen Momente fehlen und parallel mit der Heilung der Bleichsucht unter dem Einfluss der Eisentherapie bildete sich die Sehstörung rasch zurück. Verf. konnte in der Literatur nur wenige ähnliche Fälle finden. Was die eigentliche Ursache der Sehstörung betrifft, glaubt er, dass der gemeinsame Einfluss der beiden erwähnten deglobulisirenden Faktoren, nämlich der körperlichen Anstrengung und der Menstruation, die Veränderung des Augengrundes auf dem prädisponirenden Boden der Chlorose hervorgerufen haben, wie sie ähnlich auch nach Blutverlusten zu entstehen pflegt. Neuburger.

233) Die Betheiligung des Opticus bei der puerperalen Polyneuritis, von Dr. Fritz Schanz, Augenarzt in Dresden. (Deutsche med. Wochenschr. 1896. Nr. 28.) Unter 34 von Eulenburg aus der Literatur zusammengestellten und 4 selbst beobachteten Fällen E.'s puerperaler Polyneuritis waren die Augennerven nur einmal, der Opticus gar nicht befallen. Doch ist ein Verschontbleiben des letzteren unwahrscheinlich, vielmehr sind einige, namentlich von Heinzel beschriebenen Fälle von Sehstörungen während der Lactationsperiode und Neuritis optica mit aller Wahrscheinlichkeit als in dieses Gebiet der puerperalen Neuritis gehörig aufzufassen. Verf. beschreibt ausführlich einen selbst beobachteten einschlägigen Fall, bei welchem die 38jährige, sonst gesunde VI para während des Stillgeschäftes, 3 Wochen post partum, nach einer starken körperlichen Anstrengung an einer schweren auch den Sehnerven mit befallenden Polyneuritis erkrankt, welche 3 Wochen später unter den Symptomen der Respirationslähmung zum Tode führte. Verf. hält die hier beobachtete Neurit. opt. für identisch mit der von Heinzel beobachteten, der vermuthet, dass es sich um eine toxische Einwirkung von giftigen Eiweisskörperchen handelt, die sich während der Lactationsperiode entwickeln, da gerade Gifte den Sehnerven ähnlich wie in den hier beobachteten Fällen schädigen. Auch Eulenburg kommt aus anderen Erwägungen zu dem gleichen Schlusse der Autointoxication, und verweist auf das bei vermehrtem Eiweisszerfall im Körper sich bildende Aceton, welches unter gewissen Umständen durch Umwandlung in Acetessigsäure zu den Symptomen der Säuretoxicose Veranlassung geben kann. E. glaubt, dass auch während der Schwangerschaft schon analoge Neuritisformen auftreten können, vor allem gehöre das unstillbare Erbrechen hierher, und Verf. vermuthet, dass auch die aus früherer Zeit stammenden Beobachtungen von vorübergehenden Amaurosen in der Schwangerschaft, insbesondere eben nach Erbrechen, als derartige Neuritisformen aufzufassen seien.

Neuburger.

234) Die Cardinalpunkte des Auges für verschiedenfarbiges Licht, von W. Einthoven, Leyden. (Pflüger's Arch. f. d. ges. Phys. Bd. 62. S. 166). Bei der Untersuchung vieler, durch Dispersion verursachten

Erscheinungen, namentlich derjenigen, welche durch eine gegenseitige Verschiebung verschiedenfarbiger Netzhautbilder erklärt werden, hat man sich zur Bestimmung der Cardinalpunkte begnügt, Listing's reducirtes Auge mit einer brechenden Fläche anzuwenden. Es ist aber wünschenswerth, dass man die durch das Licht verschiedener Brechbarkeit bedingte Ortsveränderung der Haupt- und Knotenpunkte kennt. Verf. hat diese daher für das nicht reducirte Auge Listing's berechnet und folgende Werthe erhalten:

	Für Strahlen der Fraunhofer'schen Linien		Unterschied für die Strahlen der Linien *D* u. *F*
	D (gelb)	*F* (blau)	
Vordere Hauptbrennweite der Cornea . . .	23,7389	23,4604	0,2785
Hintere Hauptbrennweite der Cornea . . .	31,7389	31,4604	0,2785
Abstand des vorderen Hauptpunktes der Linse hinter ihrer Vorderfläche	2,1151	2,1121	1,0785
Abstand des hinteren Hauptpunktes von der Hinterfläche	1,2691	1,2672	0,0019
Abstand der beiden Hauptpunkte der Linse von einander	0,2158	0,2207	−0,0049
Hintere Hauptbrennweite des Auges . . .	20,3300	20,0581	0,2719
Vordere Hauptbrennweite des Auges . . .	15,2057	14,9575	0,2482
Ort des ersten Hauptpunktes	1,8501	1,8862	−0,0361
Ort des zweiten Hauptpunktes	2,2702	2,2909	−1,0207
Abstand beider Hauptpunkte von einander .	0,4201	0,4047	0,0154
Ort des ersten Knotenpunktes	6,9744	6,9868	−0,0124
Ort des zweiten Knotenpunktes	7,3945	7,3915	0,003
Ort des vorderen Hauptbrennpunktes . . .	−13,3556	−13,0713	0,2843
Ort des hinteren Hauptbrennpunktes . . .	22,6001	22,349	0,2511

Von der grössten Bedeutung für die Farbenzerstreuungserscheinungen im Auge ist der Einfluss der Dispersion auf der Stelle des hinteren Knotenpunktes und des hinteren Hauptbrennpunktes. Es zeigt sich aus obigen Zahlen, dass der hintere Knotenpunkt für blaue Strahlen (*F*) 3 μ vor dem hinteren Knotenpunkt für gelbe Strahlen (*D*) liegt, ein Abstand, so klein, dass er wohl in fast allen Fällen, wo eine gegenseitige Verschiebung verschiedenfarbiger Netzhautbilder untersucht wird, vernachlässigt werden darf. (Deutsche med. Zeitg. 1896. Nr. 52.) **Neuburger.**

235) **Die Serumtherapie der Augenheilkunde, von Dr. Aubineau**, Paris. (Progrès méd. III. 1896. Nr. 23.) Durch Behandlung von 10 Fällen diphtheritischer Conjunctivitis kommt Verf. zu folgenden Sätzen: 1. Das Serum hat eine energische und prompte Heilwirkung bei der d. C. 2. Eine Beeinflussung des Krankheitsprocesses ist nicht vorhanden, wenn es sich um andere pseudomembranöse Affectionen der Conj. handelt. 3. Seine Wirkung ist eine specifische und unterstützt die Diagnose. 4. In einem zweifelhaften Falle hat die Serumeinspritzung keine weiteren unangenehmen Folgen, selbst wenn die diphtheritische Natur der Affection nicht nachgewiesen werden kann. 5. Die Diagnose darf niemals vernachlässigt werden und die bacteriologische Untersuchung muss den Ausschlag für eine Serumbehandlung geben. 6. Bei Mischinfectionen muss man in Bezug auf die Prognose vorsichtig sein, selbst bei Anwendung des Serums. Nach Einspritzung und Verschwinden des Löffler'schen Bacillus kann die Affection in Folge anderer Bakterien, besonders

der Streptokokken andauern. 7. Die lokale Behandlung schadet nicht der Allgemeinbehandlung, sie kann im Gegentheil nützlich sein, wenn infolge Vorherrschens der Kokkeninfection die Serumbehandlung ungenügend ist. (Dtsch. med. Zeitg. 1896. Nr. 65.) Neuburger.

236) Xanthopie nach Kohlenoxydvergiftung, von Dr. Richard Hilbert, Sensburg. (Betz's Memorabilien. 1895. Nr. 2). Die Vergiftung des 16jährigen war nicht allzu schwerer Art; er konnte ca. 2 Stunden nach dem Auffinden wieder zum Bewusstsein gebracht werden und klagte dann über Kopfschmerz, Schwerbesinnlichkeit und intensives Gelbsehen namentlich heller Gegenstände. Objectiv ist am Auge gar nichts zu finden. S beiderseitig = $^6/_9$, Gesichtsfeld scheint concentrisch eingeengt. Die Erscheinung des Gelbsehens ist beiderseits vorhanden bis zum Abend; am andern Morgen nach gutem Schlaf ist sie verschwunden, überhaupt wieder normales Befinden. Verf. erklärt das Gelbsehen als letztes Symptom der directen Einwirkung des Kohlenoxyds auf das Nervencentrum, bezw. des durch das Gas veränderten Blutes; er fand es noch nicht in der Literatur beschrieben, dagegen viele analoge Erscheinungen, so Rothsehen nach Bilsenkrautsamen- und Duboisin-Vergiftung, Gelb- oder Grünsehen nach Santonin-, Gelbsehen nach Trinitrophenol-(Pikrinsäure-)Vergiftung und nach äusserlichem Gebrauch von Chromsäure, Violettsehen nach Pilzvergiftung, und verweist auf seine diesbezügliche Arbeit im Archiv f. Augenhlk. XXIX. 1. (1894). Neuburger.

237) The vision of school childern. (Brit. med. Journ. 29. VIII. 1896.) Auf Veranlassung der Unterrichtsbehörde wurden die Augen der Elementarschüler Londons fachgemäss untersucht. Der von Brudenell Carter verfasste Bericht über seine Untersuchung zeigt, dass von 8125 Kindern nur 39,15 % beiderseitig normale S hatten. Dieses beklagenswerthe Resultat steht in Einklang mit den der Ophthalm. Society schon 1894 vorgetragenen Resultaten. Wichtig ist auch die Angabe des Berichtes über die progressive Myopie. Danach konnte Verf. weder eine besondere Verbreitung der Myopie unter den Kindern überhaupt, noch eine Zunahme derselben von den jüngeren zu den älteren Kindern beobachten, noch überhaupt irgend welchen schädlichen Einfluss der Schule auf die Augen. Letztere waren vorzugsweise hyperopisch, 64 % astigmatisch. Die schlechte, durch die Refractionsfelder nicht erklärbare Sehschärfe erklärt er durch zu geringe Uebung der Sehkraft. Der Horizont des Londoner Knaben ist beschränkt, er hat keine Gelegenheit zum Fernsehen. Die Sehkraft jedes neuen Schülers sei vom Lehrer zu prüfen, und Wettsehen (!) mit Preisvertheilung zu veranstalten, um Kenntnisse über die richtige Sehkraft zu verbreiten. Neuburger.

238) Zur therapeutischen Verwendung subconjunctivaler Injectionen. (Nach einem Referat d. Therap. Wochenschr. 1896. Nr. 29.) Raziwitzky (Ueber subconjunct. Sublimatinject. Moskauer Diss. 1895/96.) fand bei Thierversuchen kein Quecksilber im Auge und kommt gestützt auf dieselben und auf klinische Beobachtungen zum Schlusse, dass die bei manchen Augenerkrankungen mit subconjunctivalen Sublimatinjectionen erzielten günstigen Ergebnisse nicht auf eine specifische Wirkung des Sublimat auf etwaige im Auge befindlichen pathogenen Keime, sondern auf die durch Reizwirkung der Injection erzielte Beschleunigung der Lymphcirculation und beförderte Ausscheidung der Infectionserreger zurückzuführen sind, weshalb Kochsalz- und ähnliche Lösungen vorzuziehen sind. — Darier (Soc. franc. d'ophtalmol. 2. Juni 1896) stellt 2 Fälle von rascher Heilung monocularer Amblyopie mit centralem Scotom (Neuritis retrobulbaris) durch subconjunctivale Einspritzung,

einmal Goldcyanür, vor. — Brilliantoff sah sehr gute Wirkung von Parachlorphenol- (1—2 %, 1—2 Theilstriche) Injectionen bei Hornhautgeschwüren und Iritis; sie sind wenig schmerzhaft, wirken sogar etwas anästhesirend. (Die Wirkungen subconjunctivaler Einspritzungen von Parachlorphenol. St. Petersb. Inaug.-Diss. 1896.) — Bossalino (Ricerche sperimentali e cliniche interno alle iniezioni sottocongiuntivali di chinina e loro valore terapeutico. Rif. med. 1896. Nr. 76.) stellte zuerst Thierversuche an mit Chinin-Injectionen, indem er durch dessen Wirkung auf die Leucocyten deren Invasion bei Hornhautinfectionen aufhalten wollte, sodann therapeutische Versuche bei Hornhautgeschwüren, zum Theil mit Hypopyon und schwerer Iritis. Die Ergebnisse waren sehr günstig. Die Heilung erfolgte rasch, das zurückbleibende Leucom ist viel heller und begrenzter. Die Lösung ist 1 : 400 von Chin. bimuriaticum. Die Einspritzung wenig schmerzhaft. Neuburger.

239) Oedème des paupières consécutif à une injection de cocaïne pour l'extraction d'une dent, par G. Duchesne, Orbec. (Année méd. de Caen. 1896.) Lidödem beiderseits in Folge einer Einspritzung von Cocaïn in 2 Portionen ins Zahnfleisch behufs Zahnextraction, nach 48 Stunden verschwunden. Verf. fasst es als vasomotorische Lähmung auf in Folge Einwirkung des Cocaïn auf die Enden des Zahnnerven, der ein Ast des Maxillaris inferior oder eines Theiles des Trigeminus ist, welcher durch seinen Ramus ophthalmicus Wilisii mit der Lindhaut in Verbindung steht. Neuburger.

240) Die Behandlung der Geschwüre und Abscesse der Hornhaut mit Airol, von Gallemaerts, Brüssel. (Policlinique. 1896. Nr. 2.) Airol wirkt, wohl durch seine auf Jod beruhende antiseptische Eigenschaft, günstig nicht nur bei leichten Hornhautgeschwüren bei Kindern, sondern auch bei schweren traumatischen, zum Theil mit Hypopyon, und machte angeblich häufig Caustik und Paracentese der Vorderkammer vermeidbar. Freilich ist seine Einstäubung in grösserer Menge sehr schmerzhaft; daher soll erst Cocaïn eingeträufelt werden, auch ist vorherige Reinigung des Geschwüres, bezw. Abtupfung mit Wattetampon wünschenswerth. Neuburger.

241) The significance of constrictions and dilatations in the calibre of retinal Arteries, by Harry Friedenwald, M. D. Baltimore. (S. A. Archives of ophthalm. XXV. 1896. Nr. 2.) In Fortsetzung einer früheren Untersuchung über die Augenspiegeluntersuchung von Fällen allgemeiner Arteriosclerose, deren Resultate mit ähnlichen Untersuchungen Raehlmann's und Hirschberg's übereinstimmten, veröffentlicht Verf. in vorliegender Arbeit ähnliche Befunde von Caliberschwankungen der Netzhautarterien bei verschiedenen anderen Erkrankungen, unter genauer Beschreibung der einzelnen Fälle mit Berücksichtigung der vorhandenen Literatur, namentlich auch über die anatomisch gefundenen Veränderungen. Zunächst wieder 24 Fälle allgemeiner Arteriosclerose; die gefundenen Veränderungen der Netzhautarterien stehen oft in keinem Verhältniss zu denen an anderen Körpertheilen; dabei kommen auch choroidale und retinale Veränderungen vorzugsweise an der Macula vor; manchmal treten früher oder später Gehirnaffectionen auf. Ein weiterer Fall zeigte auch Diabetes; doch führt Verf. die Gefässveränderungen auf die allgemeine Arteriosclerose zurück, zumal die von Hirschberg beschriebene Retin. diabet. fehlte. 4 Fälle chronischer Nephritis, auch mit anderweitiger Arteriosclerose; in zahlreichen derartigen Erkrankungen fehlen jedoch auch Veränderungen am Auge. Ein Fall von Netzhautblutung; in vielen Fällen solcher Blutungen fehlen solche ophthalmoskopisch sichtbaren Veränderungen, während die Ursache in einem Allgemein-

leiden zu finden ist. Ferner 2 interessante Fälle von Glaucom, eines subacut, das andere simplex mit Caliberschwankungen, ohne Neigung zu Blutung. Schliesslich in einigen Fällen von Sehnervenschwund, primäre als auch secundäre Netzhautgefässveränderungen, bei einfacher Atrophie als auch bei A. durch Embolie, nie jedoch bei der mit der Pigmentdegeneration der Netzhaut verbundenen Gefässatrophie. Neuburger.

242) Beobachtung an einem blindgeborenen psychisch Kranken, von Dr. Juliusburger. (Psychiatrischer Verein zu Berlin. 1895. Juni.) Die intelligible Raumvorstellung, als die uns a priori gegebene Anschauungsform, kommt dem blind Geborenen in demselben Maasse zu, wie dem Sehenden. Dagegen wird seine empirische Raumanschauung mangelhafter sein. Pat. erkennt mittelst Abtasten jeden Gegenstand, z. B. einen Würfel, eine Kugel, eine Münze, ein Pappquadrat. Zeichnet man ihm aber auf seinen Handteller eine Zahl, einen Buchstaben, eine Figur, so hat derselbe nur die Berührungs- und Bewegungsempfindung, kann sich aber kein entsprechendes Bild construiren. Dies beruht auf einer Einengung des Raumsinnes der Haut, welcher das Product einer complicirten Associationsleistung ist. Pat. zeigte sich beim Unterricht in der Blindenanstalt hinreichend anstellig und lernt besonders leicht Clavierspielen. Dagegen war er unfähig, Schreiben und Violinspielen zu erlernen, weil das centrale Projectionsfeld der Extremität nicht im Stande war, eine bestimmte Summe und Art scharf differenzirter Erinnerungsbilder zu sammeln, deren Quelle hauptsächlich im Tast-, Gelenk- und Muskelempfindung zu suchen ist. Auch eine bleibende Maassvorstellung ist ihm versagt, er kann nur momentan durch Abtasten die Grösse der Objecte abschätzen. Mit Hülfe seines Gehör- und Tastsinnes vermochte er Eltern und Geschwister momentan zu unterscheiden; er trägt aber keine Erinnerung an dieselben mit sich herum, seitdem dieselben gestorben, eine Erinnerung, die den Sehenden nie verlässst. Peltesohn.

243) Sur la réaction dite paradoxale de la pupille, par Dr. H. Frenkel, Lyon. (Revue de Médicine. 1896. Juin.) Die sog. paradoxe Reaction der Pupille, welche in einer Erweiterung derselben bei Lichteinfall besteht, zeigt sich fast ausnahmslos nur bei Tabikern, Paralytikern oder cerebraler Syphilis. Bei allen Fällen war die Accommodation intact erhalten. Fast immer war die Erweiterung der Pupille die associirte Folge einer Divergenzbewegung der Bulbi, nicht selten bei gleichzeitiger Parese der Abductoren. Bisweilen handelt es sich um einen Hippus, wie er auch bei normalen Pupillen nach langer Beleuchtung sich einstellen kann. In einigen Fällen können psychische und sensorielle Einflüsse eine Pupillenerweiterung bewirken, zumal wenn die normale reflectorische Verengerung aufgehoben ist. Es ist also das Argyll-Robertson'sche Symptom die Vorbedingung für die scheinbar paradoxe Erweiterung der Pupille, welche nicht durch die Beleuchtung, sondern während der Beleuchtung eintritt und somit eigentlich gar nichts Paradoxes darbietet. Nur bei Hysterischen kann auch ohne gleichzeitiges Robertson'sches Symptom die paradoxe Reaction gelegentlich beobachtet werden. Peltesohn.

244) Beiträge zur Kenntniss der secundären Veränderungen der primären optischen Centren und Bahnen in Fällen von congenitaler Anophthalmie und Bulbusatrophie bei neugeborenen Kindern, von O. v. Leonowa in Zürich. (Arch. f. Psych. u. Nervenkrankh. 1896. Bd. XXVIII.) Verf. kommt auf Grund mikroskopischer Untersuchungen der Sehcentren und Sehfasern bei neugeborenen, bezw. wenige Wochen alten Kindern mit Anophthalmie oder ein- und doppelseitiger Bulbusatrophie und unter

Zuhülfenahme pathologischer und experimentell veränderter Gehirne zu demselben Resultat, wie v. Monakow und Ganser, dass die Fasern der Sehnerven zum Theil aus den Ganglienzellen der Retina hervorgehen und hauptsächlich in die äusseren Kniehöcker einstrahlen, wo sie sich in Endbäumchen auflösen. Wo die Augen fehlten, mangelten auch diese Fasern in den Kniehöckern, deren Volumen dadurch verringert war, während die Ganglienzellen an denselben nur nach Wegnahme der Sehsphären erkranken. Ein anderer Faserzug hing mit den vorderen Zweihügeln zusammen. Beide Fasergruppen repräsentiren die Mehrheit der Opticusbündel und laufen centripetal; eine geringere Zahl verläuft centrifugal, sie kommt von den Ganglienzellen im oberflächlichen Grau der vorderen Zweihügel. Auch im Pulvinar fand Verf. Defecthöhlen, wagt aber daraus keine Schlüsse zu ziehen. Die Fork'sche Commissur fehle immer. Die Verbindungsfasern des äusseren Kniehöckers, des Pulvinar und des vorderen Zweihügels mit der Rinde, also die Gratiolet'sche Sehstrahlung zeigt ebenfalls eine deutliche, wenn auch nicht sehr bedeutende Verschmälerung. Ebenso wurde in der Rinde der Fissura calcarina in deren vierter Schicht eine Aenderung in der Anordnung der Nervenelemente constatirt. Verf. ist vom Zusammenhang dieser betroffenen Schicht mit dem Sehact überzeugt und hält die bei ihren Fällen fehlenden Ganglienzellen für die Träger von Objectbildern und für wichtige Bestandtheile der Apparate, in denen sich die optischen Vorstellungen und Begriffe abspielen. Ein anschauliches Schema illustrirt die Ansichten der Verf. über die Verknüpfungen der einzelnen Ganglienzellengruppen und Fasersysteme.

Peltesohn.

245) Experimental research of the course of the optic nerve fibres, by Usher and Dean. (Brit. med. Journal. 1896. July 11.) Die Verff. haben nach der Marchi'schen Methode die Ausfallserscheinungen in den Sehnervenfasern nach experimenteller Degeneration bestimmter, unter dem Ophthalmoskop controlirter Netzhautpartien studirt. Der Verletzung in einem Netzhautquadranten entsprach einer Degeneration im entsprechenden Quadranten des Opticus, welcher dieselbe Lage durch die ganze Länge des Nerven beibehielt. Aber auch im Nerven des nicht verwundeten Auges fanden sich, allerdings mehr diffus, seltener und weniger hervortretend als auf der Wundseite, kleine schwarze Punkte. Dem Raum zwischen Macula und Opticus entsprach ein Degenerationsgebiet im vorderen Theil des Opticus an seinem Aussenrand, im hinteren mehr central; vorn ein gleichschenkeliges Dreieck mit der Spitze nach dem Centrum bildend, hinter dem Eintritt der Netzhautgefässe mehr central und halbmondförmig, bis zum Chiasma. Peltesohn.

246) Die Structur der Nervenzellen der Retina, von Prof. Dogiel. (Arch. f. mikrosk. Anatomie. Bd. XLVI.) Die Färbung der Netzhautzellen der Vögel mit Methylenblau erfolgt nicht gleichmässig, sondern erst im mittleren, centralen Antheile des Zellkörpers, erst später in der Peripherie; und auch dann enthalten die conusförmigen Verdickungen des Axencylinders, sowie die Protoplasmafortsätze weniger chromophile Substanz in Form von kleinen Schollen, Spindeln u. s. w. In den Protoplasmafortsätzen findet sich mehr chromophile und Grundsubstanz, im Axencylinderfortsatze hauptsächlich Fäden. Beide sind von ein und denselben Bestandtheilen, aber nur in verschiedenem quantitativem Verhältnisse gebildet. Peltesohn.

247) Bemerkungen zur „Gesichtsfeldermüdung", von Dr. H. Salomonsohn. (Deutsche Zeitschr. f. Nervenheilk. 1896. Bd. VIII.) Verf. steht mit Schmidt-Rimpler, Peters, R. Simon, Siemsen und Voges auf dem Standpunkt, dass er die sog. Gesichtsfeldermüdung im Gegensatz zu W. Brand

nicht als den ocularen Ausdruck einer pathologischen Erschöpfung des Nervensystems ansieht, sondern dieselbe auch bei ganz gesunden Menschen beobachtet hat. Die vorliegende Arbeit richtet sich hauptsächlich gegen die letzte Veröffentlichung W. König's. Peltesohn.

248) Neue Untersuchungen über die Betheiligung der Nerven in den Grössenveränderungen der Pupille, von Dr. J. Dogiel. (Gazeta Lekarska. 1896. Nr. 39.) Die Grössenveränderungen der Pupille in Folge faradischer Reizung des centralen Abschnittes des Halssympathicus auf einer Seite stellen einen complicirten Vorgang dar, bei welchem nicht nur der Opticus, Sympathicus und ein motorischer Nerv, sondern auch andere Nerven, wie Vagus und überhaupt sensible Nerven, betheiligt sind. Die Pupillenreaction ist als ein Resultat verschiedener gegenseitiger Verhältnisse der erwähnten Nerven und ihrer Wirkung auf die Nervenendigungen aufzufassen und könnte auch von Gefässcaliberschwankungen der Chorioidea und Retina abhängig sein, wie sie Verf. in der That durch faradische Ströme von bestimmter Stärke hervorrufen konnte. Peltesohn.

249) L'hémianopsie dans les abscès cérébraux d'origine otique, par Dr. M. Lannois et M. Jaboulay. (Revue de Médecine. 1896. S. 659.) Ausser den gewöhnlichen Zeichen des Gehirnabscesses bestand eine deutliche Hemianopsie mit erhaltenen Pupillenreflexen und ausgesprochene optische Leitungsaphasie. Die Verff. weisen auf die Häufigkeit der Hemianopsie und einer partiellen sensorischen Aphasie bei otitischen Gehirnabscessen hin, auf die schon Oppenheim aufmerksam gemacht hat. Peltesohn.

250) Ueber willkürliche Kurzsichtigkeit, von A. A. Tokarsky. (Gesellsch. d. Neuropathol. u. Irrenärzte zu Moskau. Sitzungsber. 1896. 2. Febr.) Verf. berichtet über zwei Beobachtungen bei einem 24 Jahre alten Manne, bezw. einem Schüler, welche willkürlich im Stande waren, Kurzsichtigkeit hervorzurufen, bezw. vorhandene Myopie um mehrere Dioptrien zu steigern. Eine Erklärung dieses Verhaltens sieht Verf. in der Fähigkeit, solche Muskeln dem Willen zu unterwerfen, die sonst dem Willen nicht gehorchen, eine analoge Erscheinung, wie die vereinzelt beobachtete willkürliche Herzverlangsamung. Uebung und erworbene Gewohnheit spielen dabei eine hauptsächliche Rolle. Peltesohn.

251) Die eitrige Entzündung des Augapfels bei der epidemischen Cerebrospinalmeningitis, von Dr. Axenfeld. (Naturforschercongress zu Frankfurt a./M. 1896.) Die Cerebrospinalmeningitis kann auf die Augen wirken: a) durch Constriction der Optici an der Hirnbasis, wodurch Erblindung eintreten und wieder schwinden kann, ohne dass der Augenspiegelbefund einen Ausweis zu bieten braucht; b) durch continuirliche Fortleitung des Entzündungsprocesses längs der Sehnervenscheide als Perineuritis descendens, sei es durch die Mikroorganismen selbst oder ihre Stoffwechselproducte. Bei der tiefen eitrigen Iridochoroiditis, welche oft mit dem Beginnen der Meningitis schon einsetzt und als prognostisch günstig quoad vitam aufgefasst werden kann, dürfte die Entzündung wohl vom Scheidenraum in's Augeninnere gelangen. In zwei Fällen von Pneumokokkenmeningitis waren die Kokken nicht längs des Sehnerven, sondern durch die Blutbahn in's Auge gelangt. Peltesohn.

252) Ueber die Localisation der Oculomotoriuskerne, von Dr. Bach. (Ibid.) Verf. hat, dem Beispiele Nissl's folgend, die Degenerationen im Kerngebiet und centralem Stumpfe nach Durchschneidung peripherer motorischer Nerven zu untersuchen, beim Kaninchen die einzelnen Oculomotoriusäste ausgeschaltet, um ihren Ursprung und Kerngebiet zu localisiren. Die Degeneration liess sich am besten am 10.—14. Tage nach der Operation nachweisen.

Nach vollständiger Ausräumung der Orbita zeigten sich beiderseits im Kerngebiet des 3. und 4. Hirnnerven Veränderungen; doch waren sie auf derselben Seite stärker und nach vorn mehr und mehr auf diese Seite beschränkt. Nach Zerstörung der Iris und des Corpus ciliare fand sich um den Kern keine Veränderung; vielleicht tritt dieselbe im Ganglion ciliare ein. Für den Trochlearis besteht nur eine partielle Kreuzung, doch finden sich auf der zugehörigen Seite nur vereinzelte degenerirte Zellen. Peltesohn.

253) Beiderseitige Hemianopsie mit Erkrankung eines kleinen centralen Gesichtsfeldes, von Prof. Vossius. (Ibid.) Verf. stellt bei einem 21jähr. Bergmann nach einer complicirten Schädelfractur in der Gegend der Lambdanaht nach 4 Wochen eine vollständige rechtsseitige Hemianopsie fest, nach links war nur ein kleiner Bezirk von 15—20° mit dem Fixirpunkt erhalten; die Trennungslinie umgriff den Fixirpunkt um etwa 2° nach rechts. Der Befund hat sich seitdem nicht geändert und der Augenspiegelbefund blieb negativ. Sehschärfe war später normal, ebenso der Farbensinn. Verf. giebt eine Uebersicht über die bisher publicirten Fälle von doppelseitiger Hemianopsie und spricht über zwei charakterische Symptome, die Erhaltung eines engen centralen Gesichtsfeldes und die Orientirungsstörungen, die übrigens im obigen Falle fehlten. — Sachs (Breslau) weist auf die auffallende Thatsache hin, dass die Gegend um den Fixirpunkt stets erhalten geblieben sei, so sehr verschieden auch die Localisation der Herde gewesen war, gleichviel, ob die Läsion, wie bei Förster's Fall, an der unteren und medialen Fläche des Schläfenhinterhauptlappens oder, wie beim vorliegenden Falle, an der Convexität ist. Deshalb vermuthet er, dass überhaupt keine Projection der Retina auf die Sehsphäre bestehe und das optisch-sensorische Feld vielmehr als Ganzes functionire, welches auf jedwede Schädigung in Form einer concentrischen Einengung reagire. — Sänger (Hamburg) hat zwei Fälle mit doppelseitiger Hemianopsie gesehen. In dem einen fand sich links aussen unten beiderseits ein Gesichtsfeld erhalten und bestanden starke Orientirungsstörungen, wie er sie übrigens auch bei rechtsseitiger Hemiparese mit aphasischen Störungen und nur rechtsseitiger Hemianopsie gefunden hat. Concentrische Gesichtsfeldeinengungen stellen nach Wilbrand in der Regel nur einen retinalen Vorgang dar, den auch jeder normale Mensch durchmacht, wenn er aus dem Hellen in's Dunkle kommt.

Peltesohn.

254) Ueber eine neue Pupillenreaction, von Dr. Sänger. (Ibid.) Verf. sah bei einem Tabiker trotz totaler Erblindung und Sehnervenatrophie die Pupillenreaction erhalten. Dieselbe wurde noch deutlicher nach mehrstündigem Aufenthalt im Dunklen. Einer intensiven Belichtung ausgesetzt, hatte Pat. eine deutliche Lichtempfindung. Dieselbe Erscheinung wurde später bei 10 Fällen, die zumeist Zeichen von Hirnlues zeigten, constatirt, während sie in 10 Fällen reiner Tabes fehlte. Bei einem Falle von Syringomyelie fand sich ebenfalls die Reaction. Für die Differentialdiagnose zwischen Hirnlues und Tabes könnte das Phänomen mit herangezogen werden. Peltesohn.

255) Zur Frage der Sehnervenkreuzung, von Dr. L. Jacobsohn. (Neurol. Centrabl. 1896. Nr. 18) Die von Kölliker neuerdings wieder auf's Tapet gebrachte Frage von der vollständigen Kreuzung der Sehnervenfasern veranlasste Verf. zu neueren Untersuchungen mittelst der Marchi'schen Methode. Er exstirpirte bei Kaninchen, Meerschweinchen, Katzen und Affen ein Auge und untersuchte dann 2—4 Wochen später das Chiasma in horizontalen und frontalen Serienschnitten. Es ergab sich bei Kaninchen und Meerschweinchen unzweifelhaft eine vollständige Kreuzung der Sehfasern im Chiasma, dagegen bei

der Katze und dem Affen eine vollständige. Beim Menschen, für welchen man schon aus der Verwandtschaft mit dem Affen ebenfalls eine unvollständige Kreuzung schliessen muss, hat erst kürzlich Schmidt-Rimpler diesen Nachweis geliefert, indem er bei einem Manne, welcher 13 Jahre vor der Section sein rechtes Auge durch Phthisis verlor, den rechten Opticus total atrophisch fand, den linken normal, dagegen in beiden Tractus atrophische Bündel bis in die Hirnrinde verfolgen konnte. Peltesohn.

256) Initiale motorische Lähmung im Oculomotoriusgebiet und andere posttyphöse Complicationen bei einem Falle von Unterleibstyphus, von W. Ebstein. (Virchow's Archiv. Bd. CXLV.) Verf. sah bei einem 20jährigen Mediciner am 3. Tage eines mittelschweren Typhus abdominalis eine linksseitige Ptosis und wenige Tage darauf eine Internusparese auftreten. Während erstere schon am 15. Tage wesentlich geringer geworden war, ging die Parese des geraden Inneren nur sehr langsam zurück. Derartige isolirte Lähmungen sind beim Typhus, zumal im Anfangsstadium, eine sehr seltene Erscheinung und offenbar als toxische Neuritis zu deuten. Pat. litt beiläufig später während der Reconvalescenz noch an einem schweren, Tage lang anhaltenden und mit Bewusstlosigkeit einhergehenden epileptiformen Zustande.

Peltesohn.

257) A case of temporary amblyopia from chocolate, by Casey A. Wood. (Med. Rec. 1895. Dec. 14.) Der 54jähr. Pat., ein Arzt, beobachtete an sich seit 20 Jahren ein in unregelmässigen Perioden wiederkehrendes Flimmerscotom von etwa $^3/_4$ stündiger Dauer mit Begleiterscheinungen wie bei Migräne, dessen Ursache regelmässig auf den Genuss von Chocolade zurückzuführen war. Erst als er sorgfältig letzteren vermied, blieben die Anfälle aus. Cacao konnte er dagegen ohne Schaden trinken. Peltesohn.

258) Colour-blindness in asiatics. (Indian Med. Rec. 1886. July.) In Japan waren unter 1200 Soldaten 1,58 $^0/_0$ rothblind, 0,83 $^0/_0$ grünblind. Unter 373 Knaben 1 $^0/_0$, unter 270 Mädchen 0,4 $^0/_0$. In China zeigten unter 600 Männern 19, unter 600 Frauen nur 1 Farbendblindheit, also ca. 3 $^0/_0$, wie bei den Europäern. Dagegen verwechselten reichlich die Hälfte aller Prüflinge Blau und Grün. Peltesohn.

259) Notes on congenital motor defects of the eyeballs. (Congenital paralysis of the ocular muscles), by Harry Friedenwald. (Johns Hopkins Hospital Bullet. 1896. November—December.) Zu den von Kunn gesammelten 75 Fällen angeborener Augenmuskellähmung veröffentlicht Verf. einen neuen Beitrag. Hier handelte es sich um einen 19jährigen Mann, der neben absolutem Unvermögen, die Augen nach aussen zu drehen, auch nur mit grösster Mühe Adductionsbewegungen ausführen konnte. Es bestand binocularer Sehact, und Doppelbilder fehlten, beides characteristisch für diese congenitalen Beweglichkeitsdefecte, die auch niemals eine Contractur der Antagonisten zur Folge haben, weil bei ihnen zwischen den Seitendrehern niemals eine Association stattgefunden hat. Peltesohn.

260) Ueber multiple Augenmuskellähmungen und ihre Beziehungen zu den sie bedingenden, vorzugsweise nervösen Krankheiten, von Dr. Alessandro Marina, Triest. (Leipzig und Wien, Franz Deuticke. 1896.) M. behandelt im ersten Abschnitte seines mit zahlreichen Tabellen ausgestatteten Buches die angeborenen Augenlähmungen, von denen er 6 Eigenbeobachtungen beschreibt; im zweiten die Augenmuskellähmungen bei der juvenilen progressiven Muskeldystrophie mit zwei Krankengeschichten.

Für eine Gruppe der congenitalen Lähmungen hält er die Aphasie des ganzen Neurons, des Kerns, des Nerven und des Muskels für wahrscheinlich, für eine andere eine mangelhafte Function des Muskels oder eine Missbildung und fehlerhafte Anlage desselben. Im dritten Abschnitt werden die Augenparalysen bei der Bulbärparalyse besprochen, und zwar bei den verschiedenen Formen derselben, die er aber nicht als ganz differente Processe angesehen wissen will. Alsdann führt Verf. die Lähmungen bei der Poliencephalomyelitis auf, bei der multiplen Sclerose, Syringomyelie, bei Vergiftungen, darunter auch die Intoxicationsform des Diabetes, bei acuten Infectionskrankheiten, bei der Polymyositis und Polyneuritis, bei welch' letzterer nicht immer alle Aeste des Oculomotorius befallen zu sein brauchen. Besonders ausführlich wird acute Poliencephalitis in ihrer Verwandtschaft mit den Hirnsubstanzentzündungen bei den acuten Infectionskrankheiten abgehandelt und dabei betont, dass hier stets die Kernregion der Augenmuskelnerven betroffen wird. Die alkoholischen Formen scheinen ihm bei dem häufig gleichzeitigen Vorkommen von Syphilis eine Mischinfection darzustellen. Die Syphilis anlangend, beschuldigt M. hauptsächlich die basalen und peripherischen (neuritischen) luetischen Affectionen als Ursache der Augenmuskellähmungen, welche dann vielfach nur partiell in den äusseren Aesten auftreten. Bei der Tabes wiederum überwiegen die Pupillenstörungen; es kommen aber immerhin auch die exterioren Lähmungen vor, dann bisweilen schon in den ersten Stadien der Tabes. 5 neue Fälle tabischer Ophthalmoplegie werden beschrieben, darunter einer mit einem Sectionsbefund, aus dem hervorgeht, dass man bei der Tabes nicht auf einen rein nucleären Character der Lähmung schliessen darf, sondern es sich eher um einen selbständige, nicht nur einfache degenerative Neuritis der Augenmuskeln handelt. — Bei der progressiven Paralyse ist die Ursache der Augenlähmung noch vieldeutiger. Es folgen dann die Capitel von Basedow'scher Krankheit und Hysterie in ihren Beziehungen zur Ophthalmoplegie. Die recidivirenden Lähmungen sind keine Krankheitsform für sich, sondern kommen bei allen obigen Leiden vor. Eine functionelle, migräneartige Erkrankung, als Ursache der Lähmungen lässt M. nur gelten, wo sie periodisch gleichzeitig mit dem Kopfschmerz kommen und gehen. Zahlreiche Beispiele illustriren die Abhandlungen über Hirnhämorrhagien, Malacien, Ponstumoren, Geschwülste in den Vierhügeln und im Kleinhirn, Tuberkel der Vierhügelgegend. Coordinationsstörungen, seltener bei Hämorrhagien, häufiger bei den Tumoren der Vierhügel und des Kleinhirns, leitet M. nicht von der Function eines Centrums ab, sondern betrachtet sie als Störungen der Thätigkeit einzelner regulatorischer Centren, die sich längs der Pyramidenbahn von der Rinde bis zum verlängerten Mark finden und vielleicht mehrfache Sammel- resp. Knotenpunkte aufweisen. Weiterhin werden die Lähmungen nach Traumen, bei Meningitis, bei Aneurysmen der Basalarterien und Basalgeschwülsten, im letzten Capitel endlich die Frage der Pupillenreaction besprochen. Die Intactheit der Pupillenfunction bei den congenitalen Formen der Lähmungen, bei allen Bulbärerkrankungen und den meisten Polyneuritiden und Intoxicationsformen erweckt die Vermuthung, dass das Centrum der Pupillenverengerung vielleicht nicht im Oculomotoriuskern zu suchen sei, vielmehr, wie auch andere Autoren andeuten, peripher vom Oculomotoriusstamm, etwa im Ganglion ciliare liege. Für letztere Anschauung spreche auch das häufige Befallensein der Pupillenfunction bei den mehr peripheren Läsionen bei der Lues, Tabes und Paralyse.

Peltesohn.

261) Beiträge zur Physiologie und Pathologie der Hornhautrefraction. I. Theil. Von Dr. A. Steiger. (Wiesbaden, J. F. Bergmann.)

Die mit dem **Javal-Schiötz**'schen Ophthalmometer an etwa 5000 Augen aller Altersclassen vorgenommenen Hornhautmessungen ergaben dem Verf. einen durchschnittlichen Astigmatismus von 0,78 D. In $^{2}/_{3}$ aller Augen bestand eine Asymmetrie von 0,5—1,0 D. Mit zunehmendem Alter änderte sich die Zahl der stärkeren Astigmatiker wenig, die mittleren Grade nahmen beständig ab. Die ganz leichten Fälle von Astigmatismus und die anastigmatischen dagegen nahmen bis zum 70. Lebensjahre zu, um sich in den nach höheren Altersstufen wieder zu vermindern. Perverser Astigmatismus war besonders in höherem Alter anzutreffen. Das weibliche Geschlecht schien im Allgemeinen den stärkeren Astigmatismus zu zeigen. Die Richtung der Hauptmeridiane anlangend, zeigten nicht weniger als 90 $^{0}/_{0}$ auf beiden Seiten übereinstimmend horizontale und verticale Axen; dann folgt die symmetrische Stellung zweier schiefer Axen, etwas seltener eine wagerechte und eine schiefe, noch viel seltener eine senkrechte mit einer schiefen resp. einer wagerechten. Der grösseren Pupillendistanz entsprach eine Abnahme der Hornhautkrümmung. Von den stark asymmetrischen Hornhäuten hatten 42,7 $^{0}/_{0}$ schiefe Axen. Die Heredität spielte bei sehr vielen Fällen eine Rolle, nicht nur flache Krümmungen, sondern auch die Richtung der Meridiane vererbte sich vielfach. Peltersohn.

262) **The after-treatment of normal cataract extraction, by Casey A. Wood.** (Therapeutic Gazette. 1896. Febr. 15.) W. hält es für eine Hauptsache, dass die Wundränder nach der Starextraction genau aneinander passen und keinerlei Blutstreifen, Irisfetzen, Kapseltheile oder Linsenbrei zwischen ihnen liegen bleiben. Die Ausspülung der Vorderkammer hält er im Allgemeinen nicht für angezeigt; wo sie geschieht, sollte sie wenigstens mit warmen Lösungen von Borsäure und Natriumchlorid gemacht werden. Einer besonderen Spritze, wie sie Panas angegeben, bedarf es dazu nicht, vielmehr ist eine Art Irrigation durch ein mit einem geeigneten Ansatz versehenes Augentropfglas vorzuziehen. Zur Glättung und Reinigung der Wundränder gebraucht W. mit Nutzen das Beltmann'sche Instrument, das er auch für die Reifung immaturer Cataracte angegeben hat. Von Nutzen ist es, sich mit der Loupe zu überzeugen, ob alle fremden Theile aus der Wunde entfernt sind.(?) Gewarnt muss, wie Knapp schon gezeigt hat, vor der Massage mittelst der Lidränder und Finger, weil hierdurch die Gefahr der Infection aufgesucht wird.(?) Zuletzt kann der Bindehautsack ausgespült und die Lidränder gewaschen werden, ohne dass man sich einbilden darf, damit wie überhaupt mit irgend einem Mittel Keimfreiheit zu erzielen. Nach Panas ölt man die Lidränder mit einem Jodquecksilber ein. Irgendwelche gepulverten Substanzen einzustreuen, empfiehlt sich nicht, am wenigsten die beliebte Jodoformeinstäubung, welche direct reizend wirkt. Eserin und Atropin gleich nach der Operation bleiben ohne jede Wirkung, weil sich noch keine Vorderkammer gebildet hat.(?) Wenn man schon Atropin einwirken lassen will, gebrauche man starke Lösungen, am besten in Form einer auf die Lider oder den Verband geschmierten Salbe. Was den Verband anlangt, so hat W. niemals das gesunde Auge zu verbinden brauchen; bezüglich des operirten Auges hält er die Mitte zwischen dem alten Flanell-(?) binden- und dem modernen Pflasterverband, indem er einen dünnen Watte-Gaze-Verband durch ein Dreieck von Heftpflasterstreifen befestigt, der event. durch eine der bekannten Draht- oder Papier-maché-Masken vor Stössen geschützt werden muss. Der Verbandwechsel geschieht principiell 24 Stunden nach der Operation, um einen event. nachträglichen Irisvorfall jetzt zu kappen.(?) Instillationen müssen warm sein. Ruhige Bettlage ist in der Regel nur für einen Tag nothwendig. Nach acht bis zehn Tagen bedarf es keines Verbandes mehr.

Vor Ablauf des ersten Monats sollte das Auge nicht gebraucht werden, und Nahegläser erst verschrieben werden, wenn Pat. sich an dieFerngläser gewöhnt hat. Peltesohn.

263) Episcleritis and its treatment, by C. A. Veasey. (Ibid.) In der Behandlung der Episcleritis muss in erster Reihe die Aetiologie berücksichtigt werden, die in der Regel auf Syphilis, Rheuma oder Gicht hinausläuft; aber auch tuberculöse Veranlagung und Uterinleiden spielen dabei eine Rolle. Unter den localen Mitteln stehen ganz heisse Compressen obenan, welche vielen Kranken Erleichterung schaffen und die Resorption entzündlicher Producte fördern. Ebenso thut manchen Patienten ein Druckverband über Nacht sehr gut. Antipyrin, Phenacetin; Belladonnasalbe oder Quecksilbereinreibungen in die Supraorbitalgegend und namentlich Galvanisation durch die geschlossenen Lider waren dem Verf. bisweilen von grossem Nutzen. Ueberraschende Erfolge sah er auch von den subconjunctivalen Einspritzungen, bisweilen schon nach einer bis drei Injectionen; mitunter freilich liessen auch sie ihn im Stich. Nach Ablauf der acuten Erscheinungen empfiehlt sich eine Massage mit der gelben Salbe. Selbstverständlich sind bei der Behandlung hygieinische Maassregeln und Berücksichtigung etwaiger Refractions- und Muskelstörungen zu ergreifen.

Peltesohn.

264) Early treatment of penetrating wounds of the eye, by Bryant (Willtuison's Omaha Clinic, Novemb. 1895.) Die erste Behandlung perforirender Bulbuswunden erfordert eine sorgfältige Reinigung der Wundstellen, Reposition oder Kappung etwa vorgefallener Iris, Anlegung eines Verbandes, Applicirung von Kälte durch Eisstückchen, event. Morphium und Bettruhe. Reichlicher Gebrauch von starker Atropinlösung zur Ruhigstellung und Dilatation der Pupille ist eine Hauptsache (?). Peltesohn.

265) Absolute alcohol as a desinfectant, a bacterological study, by Rob. L. Randolph. (Johns Hopkins Hosp. Bull. Sept.—Oct. 1896.) Fast alle Augeninstrumente werden, der Luft ausgesetzt, inficirt. Absoluter Alkohol scheint ein brauchbares Desinficiens für die unter solchen Umständen inficirten Instrumente zu sein. Dagegen genügte er keineswegs zur Desinfection, selbst bei 20 Minuten langer Anwendung, wo die Instrumente mit Staphylococcenculturen besudelt waren. Peltesohn.

266) The anatomical changes in two cases of retinal detachment, by Rob. L. Randolph. (Ibid.) Verf. hat zwei typische Fälle von Netzhautablösung — der eine spontan durch Glaskörperschrumpfung entstanden, der andere secundär zu einem Aderhautsarkom auftretend — mikroskopisch untersucht. Beim ersten fand er in der Hauptsache ausgedehnte atrophische Degeneration der Netzhaut namentlich in der Stäbchen- und Zapfenschicht, Schwellung der Müller'schen Fasern, albuminöse Tropfbildungen zwischen Aderhaut und Netzhaut längs der Ablösung und Umwandlung des Glaskörpers in Fibrillen. Letzteres war auch im zweiten Falle die hauptsächlichste anatomische Veränderung neben der Netzhautatrophie. Peltesohn.

267) Concerning the repair of cornea-scleral wounds with prolapse of the iris, by G. E. de Schweinitz. (Ophthalm. Record. June 1896.) S. spricht sehr warm dem Gama-Pinto'schen Verfahren, bei traumatischen Irisprolapsen sofort den Vorfall zu kappen, die Wundränder zu glätten und mit einem Bindehautlappen zu decken, das Wort. Meist erzielt man damit eine glatte Narbe. Wo dennoch Adhäsionen entstanden sind, kann man die vordere Synechie nach Lang's Beispiel sehr gut mit einem stumpfen

Nadelmesser sprengen. Auch die Anlegung einer Hornhautnaht, wie sie von manchen Operateuren bei der einfachen Starextraction beliebt wird, empfiehlt sich in manchen Fällen. Peltesohn.

268) Refraction without Mydriatics, by Rich. H. Satterlee, Buffalo. (Med. et Surgical Reporter. 1896. July 18.) Verf. geisselt sehr vernünftigerweise, den Unfug, der allenthalben in Amerika mit der Anwendung von Atropin bei Refractionsbestimmungen getrieben wird, und welcher die Patienten in die Hände der Optiker treibt. Für ihn gilt als einziger objectiver Refractionsmesser der Augenspiegel, der alle die Erfordernisse erfüllt, welche man sich von der lästigen Atropinwirkung versprechen kann. Nöthigen Falls lässt S. kurze Zeit ein Convexglas tragen, um irreführende Accommodationsspasmen zu beseitigen und zugleich die asthenopischen Beschwerden zu mindern. Sehr bald gelingt dann die Refractionsbestimmung ganz sicher. Peltesohn.

269) The profession, the opticians and the public, by Dr. Edw. Jackson. (Med. et Surgical Reporter. 1896. June 27.) J. beklagt, dass selbst Hausärzte den Fehler begehen, ihre brillenbedürftigen Clienten zum ersten besten Optiker zu schicken. Die einzige richtige Instanz für die Brillenbestimmung seien die Augenärzte. Leider verschulden diese selber durch oberflächliche Refractionsmessung, die sich vielfach dem Probiren des Optikers nähere, dass die Kranken sich von ihnen abwenden, um nicht überflüssigerweise ein hohes Honorar loszuwerden. Wenn über die hohen Preise der Specialisten geklagt wird, die nicht Jedermann's Sache seien, so weise er darauf hin, dass zur Refractionsbestimmung nicht gerade die Capacitäten des Faches nöthig sein, sondern jüngere, billigere Kräfte vorhanden seien. In ähnlichem Sinne äussern sich Dr. W. Thomson, Lautenbach und Schneideman in Philadelphia. Peltesohn.

270) Ueber einen ungewöhnlichen Fall einer Läsion des Halstheils des Sympathicus, von Dr. L. Jacobsohn. (Neurol. Centralbl. 1896. Nr. 5.) Verf. sah bei einem $1^1/_2$ jährigen Kinde nach Eröffnung und Auskratzung eines Drüsenabcesses der linken Halsseite folgende Erscheinungen an der operirten Seite auftreten: 1. Verengung der Pupille. 2. Verengerung der Lidspalte. 3. Blässe und Kühle der Gesichtshälfte. 4. Anidrosis. 5. Enophthalmus. 6. Eingefallensein der ganzen Gesichtshälfte. Anscheinend war von Sympathicus des Ganglion cervicale supremum, bezw. die von diesem ausgehenden Fasern getroffen worden. Es sind also hier primär unmittelbar nach der Zerreissung des Sympathicus Symptome aufgetreten, die wie die Blässe und Kühle, gewöhnlich als secundäre Erscheinungen eines späteren Stadiums angeführt werden, indem in der Regel bei der experimentellen Durchschneidung des Sympathicus als Ausfallserscheinung gerade Röthung der entsprechenden Gesichtshäfte eintritt. Entweder bewirkte also hier bei der Operation der Eingriff neben der Trennung des Nerven zugleich einen Reiz, oder man muss annehmen, dass der Sympathicus sowohl gefässerweiternde wie verengernde Fasern führt, von denen die ersteren durch das Trauma gelähmt waren. Die Gefässverengerung würde dann grade so wie die Pupillenverengerung durch Contraction des Antagonisten zu erklären sein. Peltesohn.

271) Observations on the macula lutea, by G. Lindsay Johnson. (Archives of ophthalmology. Vol. XXIV. Nr. 3). Verf., welcher Augen aus den verschiedensten Altersklassen vom 5 Monate alten Fötus bis zum Greisenalter mikroskopisch untersucht hat, kommt zu Resultaten, welche von der landläufigen Auffassung der hexagonalen Pigmentschicht etwas abweichen.

Er hält die Membrana vitrea für ausschliesslich chorioidal, so dass sie nicht ohne Zerstörung der Gefässwände der Choriocapillaris von der Aderhaut losgelöst werden kann. Zwischen ihr und der Pigmentepithelschicht fand er einen Raum, dessen andere Seite ebenfalls eine deutliche Membran bildet, die er als Membrana terminans retinae bezeichnet. Ganz feine Fibrillen verbinden die beiden Membranen mit einander, wobei der zwischenliegende Raum bald ganz schmal bis zur Unsichtbarkeit, bald breiter sein kann. Die Pigmentepithelschicht selbst kann nur in ganz dünnen Schnitten in ihrer Struktur erkannt werden, so stark ist sie vom Pigment durchsetzt. Was man gemeinhin für die Kerne der hexagonalen Zellen angesehen hat, sind nach Verf. ganz zusammenhangslos eingebettete Kugelgebilde, die in gleicher Grösse und gleichen Abständen vertheilt sind und nur in der Macularregion enger znsammenliegen. In der Fovea berühren sie fast einander, in der Ora serrata sind sie am zerstreutesten. In glaucomatösen Augen fanden sich diese kugeligen Gebilde zum Oval plattgedrückt, ebenso wenn man einen künstlichen Druck auf das Präparat ausübte. In einzelnen Fällen hatten sich die Kügelchen aus ihrer Umgebung gänzlich losgelöst und trieben frei im mikroskopischen Felde umher. Die Pigmentschicht zerfällt in zwei verschiedene Lagen: 1. Die äussere Lage — die gelatinöse Schicht, welche die eigentliche hexagonale Pigmentschicht darstellt und aus einem homogenen gelatinösen Stratum besteht, in welches die oben erwähnten Kügelchen eingelagert sind und 2. die innere Lage — die Pigmentkrystallschicht, welche sich aus unregelmässigen, unscharf begrenzten Pigmentkrystallen zusammensetzt, die lose in einem feinen Netzwerk — dem Pigmentkrystallplexus — suspendirt sind. Dieses maschige Netzwerk hängt unzertrennlich mit der Stäbchenschicht zusammen und setzt sich andererseits in die gelatinöse erste Schicht fort. Und es scheinen die Netzhautnervenfasern dementsprechend in dieser gelatinösen Lage und zwar in den Kügelchen zu endigen. Verf. stellt sich vor, dass die gewöhnliche Form der Netzhautablösung in der Stäbchenschicht vor sich geht, während die weniger schwere und seltenere Form durch durch Zerreissung der Fasern zwischen der hexagonalen Schicht von der Aderhaut entsteht. Die sogen. Glaskörperdrusen erklärt er sich als Auswüchse der gelatinösen Schicht der hexagonalen Lage. Peltesohn.

272) A clinical and experimental study of the so-called oyster Shucker's Keratitis, by Robert L. Randolph. (Johns Hopkins Hosp. Bullet. Nr. 56—57. 1895.) Leute, die mit dem Aufbrechen der Austern beschäftigt sind, unterliegen häufig einer traumatischen Keratitis, welche durch das Abspringen kleiner Schalenpartikel hervorgerufen wird. Bemerkenswerth ist die rapide Necrotisirung der betroffenen Hornhautstelle in schmaler circumscripter Zone, nachdem schon binnen 24 Stunden sich meistens eine deutliche Infiltration etablirt hat. Ist eine grössere Hornhautpartie verletzt, so gestaltet sich die Affection sehr ernst, ebenso wenn dabei die Vorderkammer eröffnet worden ist, indem ganz im Gegensatz zu andersartigen Fremdkörperverletzungen der Hornhaut selten das Auge vor Panophthalmitis geschützt werden kann. Bacteriologische Untersuchungen haben ein negatives Resultat geliefert, eher ist es wahrscheinlich, dass die in der Austernschale enthaltenen chemischen Stoffe, im Besonderen das Calciumcarbonat, die Heftigkeit der entzündlichen Reizung bedingen. Peltesohn.

273) Ueber den plastischen Ersatz der Augenlider, von Dr. Max Jordan. (Deutsche med. Wochenschr. 1896. Nr. 45.) Verf. hat die glückliche Idee gehabt, das Verfahren der Wangenbildung durch Verdoppelung eines dem Halse entnommenen grösseren Hautlappens, auf die Augenlidbildung zu

übertragen, indem er die innere Auskleidung des Lidersatzstückes durch Duplicirung des freien Randes des von der Stirn oder Schläfe entnommenen gestielten Lappens sich verschaffte, ein Verfahren, das nicht nur für jedes einzelne Lid, sondern auch für Substanzverluste an beiden Lidern anwendbar ist. Die Operation ist in einer einzigen Sitzung ausführbar und ist vom Verf. in drei Fällen von gutem Frfolge gekrönt gewesen. Peltesohn.

274) On 100 consecutive operations for senile Cataract, by John B. Story. (Transaction of the royal academy of med. in Ireland. Vol. XIII.) Verf. hat bei einem Material von 100, wie er betont, im Allgemeinen sehr ungünstigen Fällen, 95 % Erfolge, darunter 87, welche nach dem üblichen Schema als volle bezeichnet werden können. Unter den 5 Verlusten zählen nach S. nur 2 wirklich mit. Glaskörperaustritt 4 mal, Iritis 11 mal, Nachstardiscission 9 mal. 42 Extractionen waren ohne, 46 mit Iridectomie gemacht; in 12 Fällen war letztere vorausgeschickt worden. Wenn die einfachen Extractionen im Allgemeinen bessere Resultate geben, so lag das nicht allein an dem Umstande, dass dazu die günstigsten Fälle ausgesucht waren, sondern auch, dass die Reaction des Bulbus nach der Operation eine geringere war. Peltesohn.

275) On ocular affections in syphilis of the brain, with report of five cases, by Charles Zimmermann. (Archives of Ophth. Vol. XXIV. Nr. 1.) Hirnsyphilis wirkt auf das Auge einmal als gummöse Basalmeningitis ein oder als Meningitis der Convexität; dann macht sie sich als Endarteritis (Heubner) geltend in den Sehcentren und in der Retina selber und verursacht endlich functionelle Störungen des Gesichtsfeldes, namentlich Hemianopsie und in dem motorischen Augenmuskelapparat. Peltesohn.

276) Drei Fälle einseitiger reflectorischer Pupillenstarre, von Dr. Fritz Schanz. (Archiv f. Augenh. Bd. XXXI.) Alle drei Fälle des Verf. betrafen syphilitisch inficirte Männer im Alter von 52, 49 und 37 Jahren. Schwierig war die Erklärung des Krankheitsbildes beim Jüngsten. Derselbe war vor 14 Jahren inficirt und vor 4 Jahren an einer Augenmuskellähmung bereits erkrankt gewesen. Jetzt zeigte er eine Lähmung des Rectus superior, rechts eine weit reaktionslose Pupille und Accommodationsparese; ausserdem aber Reizerscheinungen wie abnorm weit geöffnete Lidspalten, die linke Pupille eng und reflectorisch starr. Früher bestand links auch Accommodationskrampf. Beim Blick in die Ferne erweiterte sich die lichtstarre enge Pupille. Offenbar sind Sphincter- und Accommodationskern in einem Zustande gleichzeitiger Reizung, da bei Erschlaffung der Accommodation immer noch ein Sphincterkern bestehen bleibt, so dass die Pupille sich nicht ad maximum erweitert.
Peltesohn.

277) A case illustrative of the early occurrence of eye symptoms in locomotor-ataxie, by Dr. James Hinshelwood. (Glasgow. Med. Journ. 1896. Aug.) Verf. schildert einen Tabiker, bei welchem lange Jahre vor dem Auftreten der Ataxie, beiderseits nach einander ausgeprägte Sehnervenatrophie constatirt werden konnte. Dieser Fall bestätigt die Ansicht derer, welche solchen Tabikern, welche frühzeitig an Augensymptomen erkranken, eine verhältnissmässig langsame Entwickelung ihres Rückenmarkleidens prognosticiren.
Peltesohn.

278) A case of duboisin poisoning, by C. A. Veasey. (Med. und Surg. July 4. 1896.) Verf. beschreibt einen Fall von schwerer Intoxication bei einem 23 jähr. jungen Dame, welcher von einer Duboisinlösung (1 Gran auf

$^1/_2$ Unze) nur ein einziger Tropfen in den Bindehautsack geträufelt worden war. Homatropin und Atropin dagegen blieben ohne alle Folgen. Die alarmirenden Vergiftungserscheinungen hielten volle drei Stunden an. Die Duboisinlösung erwies sich bei einer späteren Untersuchung als richtig angefertigt. Die sicher nicht ganz resorbirte Intoxicationsdosis hatte hier also nur $^1/_{242}$ Gran betragen.

Peltesohn.

279) Heilung einer seit 9 Jahren bestehenden einseitigen hysterischen Erblindung durch Dydimin-Tabloids, von Dr. F. Schmidt. (Allg. med. Central-Ztg. 1896. Nr. 67.) Verf. hält seinen wunderbaren Erfolg, der schon mit der vierten Tablette einsetzte und nach wenigen Tagen das Sehvermögen wiederherstellte, bei der seit 13 Jahren von hysterischen Anfällen heimgesuchten Frau, für keinen blossen Suggestionseffect. Peltesohn.

280) Ueber Pupillenstarre im hysterischen Anfalle, von P. Karplus. (Aus der Klinik von Prof. Krafft-Ebing.) (Wiener klin. W. 1896. Nr. 52.) Verf. studirte die Pupillenerscheinungen während des hysterischen Anfalles bei mehreren Personen mit Hilfe eingelegter Sperrer, indem er zugleich für die nöthige Befeuchtung der Cornea Sorge trug. Stets zeigten sich beide Pupillen zu gleicher Zeit starr. In einem Falle trat die Starre gleichzeitig mit den allgemeinen Spasmen auf, ging ihnen auch secundenlang voraus und überdauerte sie um einige Secunden. Peltesohn.

281) Ptosis produced by intercranial lipoma. (Brit. med. Journ. 1896. Dec. 26.) Bei der Section einer 44jährigen Frau, welche seit 2 Jahren an linksseitiger Ptosis gelitten hatte, fand sich in der Gegend der Sella turcica eine die Gland. pituitaria umfassende und die Innenhälfte der mittleren Schädelgrube ausfüllende, hühnereigrosse, ganz aus Fett bestehende Geschwulst.

Peltesohn.

282) Ueber rheumatische Trigeminuslähmung, von Dr. J. A. Hirschl. (Wiener klin. Wochenschr. 1896. Nr. 38.) Verf. beobachtete bei einem bisher völlig gesunden Manne eine offenbar rheumatische Affection des Trigeminus, welche nach $1^1/_4$ Jahren fast vollständig sich zurückbildete. Vermuthlich handelte es sich um eine neuritische Erkrankung des Ganglion Gasseri oder des cerebralwärts gelegenen kurzen Trigeminusstammes mit hauptsächlicher Betheiligung der dem dritten Aste entsprechenden Elemente. Die reflectorische Thränensecretion war herabgesetzt: die spontane zeigte objectiv keine Abweichung, obwohl Patient subjectiv die Empfindung vermehrter Thränensecretion hatte. Es bestand ferner eine geringe Erweiterung und Lichtträgheit der Pupille. Peltesohn.

283) Ein Fall von Mitbewegung des oberen Lids bei Ptosis congenita, von Dr. R. Hitschmann. (Berliner klin. Wochenschr. 1896. Nr. 47.) Das willkürlich nicht bewegliche Oberlid der 27jährigen Patientin hebt sich beträchtlich in demselben Maasse, wie sich der Unterkiefer nach abwärts oder nach der anderen Seite verschiebt. Auch beim activen oder passiven Schluss des anderen Auges schwindet die Ptosis und tritt erst eine Weile, nachdem jenes wieder geöffnet worden, wieder ein. Zusammenbeissen, Schluckbewegungen, gleichseitige Verschiebung des Kiefers bleiben ohne Einfluss.

Peltesohn.

284) Verschluss beider Sinus cavernosi, von Dr. H. Schlesinger. (Wiener med. Club. Sitzung vom 28. Oct. 1896.) Vortr. demonstrirt eine 36jähr. Patientin, die an temporärer Diplopie, starkem Oedem der Lider, Erbrechen, dauernden Stirnkopfschmerzen, doppelseitiger Stauungspapille mit Ausgang in

Sehnervenatrophie erkrankt war. Typisch entwickelter venöser Collateralkreislauf; continuirlicher Kopfschmerz, keine anderweitigen Hirnnervenlähmungen. Vortr. nimmt einen Keilbeintumor mit Compression des Sinus an. Peltesohn.

285) Two practical points about the corneal reflex, by Edw. Jackson. (Philad. College of Physic. and Surg. 1896.) Verf. weist darauf hin, dass man den Hornhautreflex des Augenspiegels dazu benutzen kann, um bei Bewegungen des Kopfes an seinen Excursionen die Tiefenlage von Hornhauttrübungen zu messen. Will man beim Spiegeln durch ihn möglichst wenig belästigt sein, so muss man die centrale Spiegelbohrung so klein wie möglich wählen. Peltesohn.

286) The eye, the ear and the common wealth of whites and blacks, by George R. Stetson. (Anthropological Society of Washington.) Bei der Untersuchung von 500 weissen und 500 farbigen Kindern stellten sich leichte Rassenunterschiede heraus. Defectes Sehvermögen wurde in 3,46 % mehr bei den Schwarzen gefunden; die meisten Defecte zeigten sich bei beiden Rassen beim weiblichen Geschlecht. Bei den Weissen zeigten sich unter 1000 Augen nur 16,60 % subnormal, bei den Schwarzen 20,6 %. Es stellt sich bei den Schwarzen heraus, dass von den mangelhaft Sehenden 43 % ohne Bewusstsein ihres Defectes umhergingen, ja selbst von denen, die nur $^1/_{10}$ S besassen, nahezu der vierte Theil sich dessen nicht bewusst war. Bei dem innigen Zusammenhang zwischen Intelligenz und Sehschärfe (mit der Hörfähigkeit lag es ähnlich) hält es Verf. für dringend geboten, sich mehr um die Augenuntersuchungen der Schulkinder zu kümmern, damit durch frühzeitiges Eingreifen und Erziehung der Sinne der niedrige Stand der Intelligenz gehoben werden könne. Peltesohn.

287) Concerning the extraction of immature cataract, with the report of cases, by G. E. de Schweinitz. (Med. and Surg. Report. 1896. July 4.) Verf. giebt die Uebersicht über 12 von ihm operirte Fälle und hält dafür, im Allgemeinen mit der Extraction zu warten, bis die Reifung eingetreten ist oder jedenfalls doch, bis eine glatte Entbindung der Linse zu erwarten ist. Aber er zieht doch die combinirte Extraction immerhin dem Reifungsverfahren vor. Präparatorisch macht er die Iridectomie da, wo er irgendwelche Complicationen, z. B. bei hochgradiger Myopie, bei herabgesetztem Druck oder Irisschlottern, voraussetzen muss. Peltesohn.

288) A case of gumma of the ciliary region, by H. Campbell Highet. (Brit. med. Journ. 1896. Nov. 7.) Verf. beschreibt einen klassischen Fall von gummöser Erkrankung des Ciliarkörpers bei einem 30jährigen Malayen mit voraufgehender Iritis. An zwei Stellen konnte er die Hervorbuchtung der Sclera nachweisen. Erst nach Eseringebrauch und Druckverband begannen die staphylomatösen Buckel sich zu verkleinern. Fünf Monate nach der Einleitung der mercuriellen Kur war die Sehschärfe noch nah bis auf Fingerzählen auf 18″ reducirt. Peltesohn.

289) The therapeutic value of hydrobromate of scopolamine in plastic iritis, by Dr. Oliver. (Amer. Journ. of the Med. Sciences. Nov. 1896.) Verf. zieht im Beginne einer plastischen Iritis, wo es schnell und energisch handeln heisst, das Scopolamin vor. Dagegen leistet das Atropin bei fortgesetztem Gebrauch, bei den chronischen Fällen mit Exacerbationen bessere Dienste und ist am besten mit dem Scopolamin zu combiniren. Peltesohn.

290) Treatment of detachment of the retina, by Casey A. Wood. (Journ. of the Amer. Med. Assoc. 1896. Oct. 3.) Verf. hat unter sechs Fällen von Amotio retinae nur einmal durch Punction und Pilocarpin einen relativen

Erfolg erreicht, der nahezu ein Jahr dauerte; bei den anderen schlugen alle therapeutischen Versuche fehl. Er hält das alte Verfahren, Bettruhe, Druckverband, Atropin und Resorbentien noch immer für das richtigste. Die vielen anderen Behandlungsmethoden nachgerühmten Erfolge bleiben sehr mangelhaft angesichts der Thatsache, dass in mindestens 10 % dieser Fälle die Heilung als eine spontane angesehen werden darf. Peltesohn.

291) Eye infection through borrowed spectacles. (Journ. of the Amer. Med. Assoc.) Das verwerfliche Verleihen von dunklen Schutzbrillen soll in einzelnen Fällen zu Infectionen geführt haben, für welche eine andere Erklärung nicht gefunden werden konnte. Es wird deshalb vor der Einbürgerung dieser Sitte gewarnt. Peltesohn.

292) Subjective Lichtempfindung bei totalem Verluste des Sehvermögens durch Zerstörung der Rinde beider Hinterhauptslappen, von Philipp Schirmer. (Inaug.-Diss. Marburg.) Der 74jähr. Patient hatte plötzlich Feuer vor den Augen gesehen und war unmittelbar darauf erblindet. Diese Lichtempfindung ist auf eine Reizung des corticalen Sehcentrums zurückzuführen, die durch eine plötzliche Circulationsstörung hervorgerufen sein mochte. Bei der nach 3 Jahren erfolgenden Section zeigten sich beide Occipitallappen in grosser Ausdehnung rostfarbig und fühlten sich vielfach wie dünnwandige Blasen an. Befallen waren besonders der Cuneus, Lobus lingualis und Gyrus occipito-temporalis; dagegen waren im Chiasma und den Vierhügeln keine Degenerationen nachzuweisen. Peltesohn.

293) Blindheit nach beiderseitiger Gehirnerkrankung mit Verlust der Orientirung im Raume, von Prof. G. Anton. (Mittheilungen des Vereins der Aerzte in Steiermark. 1896. Nr. 3.) Die 56jähr. Patientin zeigte neben psychischer Störung, bei normalen Pupillen und normalem Augenspiegelbefund ein minimales Gesichtsfeld, das bald vollständiger Erblindung Platz machte. Merkwürdiger Weise tangirte das die Patientin gar nicht, während sie über das Fehlen einer Wortbezeichnung Bedauern äusserte. Auffallend war auch der Mangel an räumlicher Orientirung trotz erhaltener cutaner Sensibilität und erhaltenen Muskelsinnes. Gesichtsvorstellungen in der Erinnerung waren vorhanden. Bei der Autopsie ergab sich ein grosser nekrotischer Herd, der vorwiegend die Marksubstanz des Gehirns zerstörte. Die der Rinde am nächsten liegenden Schichten waren auffällig gut erhalten; die Sehnerven bis zum Corp. geniculatum ganz intact. Peltesohn.

294) Brief report of a case of traumatic pterygium with a comparative study of the refractive condition of the eye before and after operation, by Charles A. Oliver. (Med. Fortnightly, St. Louis. 1896. July 1.) Verf. excidirte ein traumatisch entstandenes unteres Flügelfell, welches mit seiner Spitze gerade gegenüber dem unteren Pupillenrande an der Cornea adhärirte und mit der Unterfläche dicht verwachsen war. Vor der Excision war die S ohne Correction $^{5}/_{50}$, mit der Correction durch einen Convexcylinder von $3^{1}/_{2}$ D Achse $180^{0} = 1$. Zehn Tage nach der Operation betrug die uncorrigirte Sehschärfe $^{5}/_{30}$ und die Correction selbst nur + 1 D cyl. mit derselben Achse. Peltesohn.

295) An ophthalmoscopic study of a case of hemorrhagic neuroretinitis, by Charles A. Oliver. (Internat. Med. Magaz. for May 1896.) Verf. beschreibt einen durch die Schnelligkeit der Veränderungen am Augenhintergrund interessanten Befund bei einem Falle von hämorrhagischer Neuroretinitis. Peltesohn.

296) Nouvelle contribution à l'uvéite irienne, par Dr. Grandclément. (Lyon médical. 1896. Nr. 34 u. 35.) Verf. hat schon im Jahre 1891 unter dem Namen Uvéite irienne resp. Iritis uvéenne ein typisches Krankheitsbild beschrieben, wie es entsteht bei streng localisirter Entzündung der hinteren Schicht der Iris, des Pigmentepithelblattes. (Vergl. das betreffende Referat im Centralbl. f. pr. Augenh. 1891. S. 442.) Auch jetzt ist sich Verf. noch nicht klar geworden über die Aetiologie der sonderbaren Krankheit. In seiner früheren Publication sprach Verf. die Ansicht aus, dass es sich vielleicht um eine Autointoxication mit urotoxischen Stoffen handelt und hat nun in einem Fall diesbezügliche Untersuchungen angestellt, jedoch mit negativem Erfolg. Betreffs der Therapie erwiesen sich alle die classischen Mittel gegen Iritis unwirksam, auch die sonst so rasch wirkenden subconjunctivalen Sublimat-Injectionen. Die einzige, dafür aber auch sicher wirkende Therapie liegt in der Iridectomie. — Durch Untersuchungen an Pferden wies Verf. nach, dass die sogenannte fluxion périodique sèche genau der Uvéite irienne des Menschen entspricht, während die fluxion inflammatoire die gewöhnliche typische Iritis darstellt. Ancke.

297) Syphilis oculaire avec albuminurie; pronostic et traitement, par D. Emile Berger. (Progr. méd. 1896. Nr. 38.) Drei Fälle, in welchen Augensyphilis (2 mal Retinitis, 1 mal Iridochorioiditis) mit Albuminurie coincidirten und die einen weiteren Beweis für die Richtigkeit der Ansicht geben, dass man bei solcher Coincidenz mit der Anwendung der Mercurialien nur sehr vorsichtig verfahren darf. Ancke.

298) Les corps étrangers migrateurs de l'oeil et leur extractraction, par L. de Wecker. (Progr. méd. 1896. Nr. 36.) Verf. macht darauf aufmerksam, dass man, wenn in einem vor längerer Zeit verletzten Auge am Grunde der vorderen Kammer ein Fremdkörper sich vorfindet, der erst seit Kurzem Reizerscheinungen macht, nicht annehmen darf, der Körper habe sich die ganze Zeit seit der Verletzung an diesem Ort aufgehalten (denn die vordere Kammer hält dergleichen auf die Dauer, besonders ohne Irritation, nicht aus) sondern dass man vielmehr als sicher voraussetzen müsse, der Fremdkörper sei von irgend einer anderen Stelle des Auges durch Wanderung an den genannten Ort gekommen, und das Auftreten der Reizerscheinungen falle zeitlich mit der Einwanderung in die vordere Kammer zusammen. Ferner räth Verf. in dergleichen Fällen, bei der operativen Entfernung des Corp. alienum nicht in der Nähe desselben die Wunde anzulegen, sondern gerade auf der entgegengesetzten Seite der Hornhaut. Zwei selbst beobachtete Fälle, die er mittheilt, illustriren das Gesagte. Ancke.

299) Die Sehleistungen der Helgoländer und der auf Helgoland stationirten Mannschaften der kaiserlichen Marine, von Prof. Dr. med. et phil. Hermann Cohn. (Deutsche medicinische Wochenschrift. 1896. Nr. 43). Verf. nahm bei einem Ferienaufenthalt auf Helgoland die Gelegenheit wahr, die Sehleistung (d. h. die binoculare Sehschärfe ohne Correctur etwaiger Refractionsanomalien durch Gläser) von 100 Helgoländer Männern und von 97 Mitgliedern der auf der Insel stationirten kaiserlichen Marine unter freiem Himmel bei guter Beleuchtung an den Snellen'schen Hakentafeln festzustellen. Die Prüfung ergab aussergewöhnlich hohe Sehleistungen. Von den 100 Helgoländer Männern hatten nur 9% unternormale Sehleistung, 5% normale und 86% übernormale. Von den letzteren hatten zwischen einfacher und doppelter S 56% und zwischen zwei- und dreifacher S sogar 30%. Von den 9 Leuten, die Sehleistung unter 1 zeigten, standen 8 im Alter von 57 bis 84 Jahren, nur ein 19 jähriger hatte halbe Sehleistung, und dieser war der

Gemeindeschreiber. S = $1^1/_2$ bis $2^1/_2$ fand sich sogar bei mehreren Leuten zwischen 50 und 70 Jahren. Die mittlere Sehleistung der 100 Helgoländer betrug $^{10,6}/_6$, also fast die doppelte der normalen. — Von den 97 Angehörigen der Marine, die sich ja nicht nur aus Küstenbewohnern, bezw. Seeleuten rekrutiren, besassen nur 6% unternormale Sehleistung, 2% normale und 92% übernormale. Von letzteren hatten 10% S $^8/_6$ bis $^9/_6$, 36% S $^{10}/_6$ bis $^{12}/_6$, 35% $^{13}/_6$ bis $^{15}/_6$, 7% $^{16}/_6$ bis $^{18}/_6$ und einer sogar noch mehr als dreifache Sehschärfe. Die mittlere Sehleistung betrug $^{12,6}/_6$, also mehr als 2. Ancke.

300) Rapport sur la vision binoculaire, sa perte et son retablissement, par Dr. Ed. Meyer. (Soc. franç. d'ophtalm. 1896.) Verf. giebt eine sehr eingehende und klare Darstellung alles dessen, was wir in Bezug auf die vorliegenden Fragen wissen, bringt jedoch nichts wesentlich Neues.

Ancke.

301) Zur Behandlung der Ulcera corneae, von Dr. H. Naegeli Akerblom (Ruethi, St. Gallen). (Therap. Wochenschr. 1896. Nr. 45.) Verf. empfiehlt bei schwereren Hornhautulcerationen, die Conj. bulbi in der Nähe des Geschwürs parallel zum Hornhautrand in einer Entfernung von 1 mm vom Limbus strichförmig mit Arg. nitr. zu ätzen. Er bedient sich zu diesem Zweck einer armirten Sonde. Die Aetzung wird wiederholt, sobald sich der Aetzschorf abgestossen hat. Es ist selten nothwendig, mehr als 3—4 mal zu ätzen. Verf. hat mit seiner Methode selbst in schweren Fällen, wo die Perforation unmittelbar bevorstand, noch gute Erfolge erzielt und zieht die beschriebene Aetzung der von anderer Seite empfohlenen Anwendung der feuchten Wärme vor, mit der er schon sehr schlechte Erfahrungen gemacht habe. Ancke.

302) Contribution à la connaissance de la thrombophlébite orbitaire, par Dr. Mitvalsky (de Prague). (Arch. d'opht. Janvier 1896.) Eine sehr eingehende klinische und anatomische Beschreibung und kritische Beleuchtung zweier Fälle von Thrombophlebitis orbitalis septica im Anschluss an septische Sinusthrombose, von denen der eine primär entstanden war, der andere sich secundär anschloss an eine gangränöse Amygdalitis. Ancke.

303) Ueber die Genese der Neuritis optica durch Tumor cerebralis, von Dr. Alajmo Marchetti. (Palermo 1895.) Verf. findet, dass histologisch die Neuritis durch Tumor cerebralis durch entzündliche Infiltration der Gefässwände und durch Oedem und Exsudation im Sehnerven, seinen Scheiden und der Retina charakterisirt ist. Diese Infiltration der Gefässwände besteht nach Ledda auch im Gehirn, die Fortpflanzung des Processes auf den Opticus geschieht daher längs den Gefässen. Wenn Syphilis ausgeschlossen ist, empfiehlt Verf. tägliche Pilocarpin-Injectionen und Jodkali in hohen Dosen.

Peschel.

304) Ueber die Manier der alten Maler, von Prof. Angelucci. (Archivio di Ottalm. II.) Verf. zeigt, dass die senile Manier nichts mit den Defecten gemein hat, welche progressiv paralytische Maler zeigen. Diese haben bei den ersten Spuren der Krankheit Vorliebe für starke Lichteindrücke, satte unwahrscheinliche Farben. Weiterhin wird die Zeichnung unrichtig, eigene Ideen fehlen. Peschel.

305) Die Wissenschaft der Malerei, von Prof. Angelucci. (Ibid.) Physiologisch-optisches betreffs der Malerei. Peschel.

306) Die „Migraine ophtalmoplégique“ von Charcot, von Prof. Angelucci. (Ibid. S. 313.) Verf. glaubt nicht, dass die Hémicranie ophtalmoplégique ein besonderes Krankheitsbild sei. Der Schmerz beruht wahrscheinlich auf Circulationsstörungen. Peschel.

307) Trepanation des Schädels bei Gehirndruck und Staunngspapille, von Prof. Angelucci. (Ibid. III, 35.) Verf. fügt zu 10 Fällen von Trepanation bei Stauungspapille, die er in der Literatur sammelte, drei eigene. Die Trepanation hat dauernden Erfolg, wo mit ihr der Krankheitsherd beseitigt werden kann. Sonst kann sie nur vorübergehend bessern. Da aber bei Gehirndruck die Sehkraft oft schnell schwindet und auch das Leben gefährdet ist, so ist die Trepanation auch als Palliativmittel zu beachten, trotz etwaiger Gefahren, wie Jackson'scher Epilepsie. Zur Operation wird man aber erst nach erfolglosem Gebrauch grosser Dosen von Jod und von Pilocarpin zu schreiten berechtigt sein. Bei Syphilis kommt sie daher kaum je in Frage. Peschel.

308) Subconjunctivale Chinininjectionen, von Bossalino. (Giornale d. Accad. med. di Torino, 1896. S. 181.) Verf. hat in einer mit Mellinger 1895 veröffentlichten Arbeit gefunden, dass chinesische Tusche nach subconjunctivaler Injection in kleiner Quantität sich in der Choroidea nachweisen lässt, in einzelnen Körnchen auch in der Iris, gar nicht in der Vorderkammer; dass ein kleiner Theil in die Hornhaut eindringt und dort in die fixen Zellen sich deponirt. Auf Grund der Thatsache, dass Chinin die amöboiden Bewegungen der Leucocyten paralysirt und so die Eiterbildung hindert, wählte Verf. dasselbe zur subconjunctivalen Injection. Bei Thieren erfolgt nach Anwendung einer Lösung von Chin. muriaticum 1 : 100 Nekrose der Conj. bulbi und leichte graue Trübung der Hornhautperipherie, die nach einigen Tagen ausheilt. Mit Lösungen 1 : 400 traten diese Erscheinungen nicht ein, sondern nur etwas Conjunctivalhyperämie und Oedem, auch Oedem der oberflächlichen Hornhautschichten, sowie leichte lymphatische Zelleninfiltration am Limbus und in der Conjunctiva. Beim Menschen erhielt Verf. ermuthigende Resultate in mehreren Fällen schwerer Hypopyonkeratitis. Peschel.

309) Das monoculare Sehen und die Malerei, von Magnani. (Ibid. S. 187.) Verf. hat seine Beobachtungen an 17 Gemälden des Guercino gemacht (1590—1666), der mit dem rechten Auge schielte. Er fand einige Fehler, z. B. in einem Gemälde den Hintergrund näher gerückt als er sein sollte, aber der gleiche Fehler findet sich auch in Bildern von Paolo Veronose. Aber er meint doch, dass man nicht schliessen dürfe, dass der Maler nicht die exacte Tiefenempfindung gehabt habe. Maler, die nur mit einem Auge sehen, können mitunter besser als binocularfixirende die lineare Perspective reproduciren, was schon Leonardo da Vinci lehrte. Peschel.

310) Neue objective Bestimmungsmethode des Astigmatismus, der Myopie und Hypermetropie, von Dr. Monti, Oberstabsarzt. (Ibid. S. 213). Verf. lässt, um umgekehrtes und aufrechtes Augenhintergrundbild zu unterscheiden, anstatt sein beobachtendes Auge zu bewegen, vom beobachteten Auge eine Bewegung ausführen, während der Augenspiegel unbeweglich das Licht in's Auge wirft. Die fixirten Augenhintergrundsgefässe bewegen sich alsdann bei H und geringer M entgegengesetzt der Richtung, in der das zu beobachtende Auge sich bewegt, bei stärkerer Myopie, wo der Beobachter das umgekehrte reelle Bild sieht, gleichsinnig. Peschel.

311) Stereoskopisches Sehen bei Aphakie, von Dr. Bocci (Klinik von Prof. Reymond). (Ibid. S. 223). Das stereoskopische Sehen ist bei Aphakie immer möglich, mit und ohne Brillen, wenn S nicht unter $^1/_5$ ist. Die Uebungen wurden mit der von Prof. Reymond cultivirten Methode des abwechselnden Verdeckens der Augen am Stereoskop angestellt. Peschel.

312) Behandlung des congenitalen Nystagmus, von Dr. Lavagna in Monaco (Riviera). (Ibid.) Verf. will die Oscillationen durch Vorhalten eines

stenopäischen Loches und durch stereoskopische Uebungen in einem Falle verringert haben. Peschel.

313) Sarcom der vorderen Schädelgrube mit Compression des Auges, von Dr. Bastianelli. (Riforma med. IV. p. 18.) Der Tumor war metastatisch in der Orbita entstanden. Exophthalmus, Stirnhöcker vorgetrieben. Bei der Exstirpation zeigte sich das obere Orbitaldach zerstört, der Tumor in die vordere Schädelgrube gewuchert, mit der Dura verwachsen. Trotz Verletzung des Keilbeinsinus, dessen Blutung durch Naht der Dura und Tamponade beherrscht wurde, erfolgte gute Heilung. Peschel.

314) Die Neuroglia des Sehnerven, von Dr. De Bernardini. (Monitore zoolog. ital. Anno 6. p. 211). Die Arbeiten von Michel, Retzius, Greef sind dem Verf. unbekannt. Er meint entgegen den herrschenden Ansichten, dass die Ausläufer der verschiedenen Zellen unter einander wahre Anastomosen bilden. Ferner sollen dieselben ein feinstes Stützgerüst um die Axencylinder der markhaltigen Nervenfasern bilden. Peschel.

315) Eine neue Form der partiellen Neurasthenie, von Dr. Bianchi. (Annali di Neurologia XIII. Fasc. 1.) Anagnosiasthenie[1] nennt Verf. eine Lesestörung durch Ermüdung bei Neurasthenie. Der Zustand ist als eigene Krankheitsform nur mit Reserve aufzunehmen, da in einigen Fällen einfache Asthenopie vorhanden war. Peschel.

316) Die Folgen monocularen Sehens bei Malern, von Dr Fenoaltea. (Archivio di Ottalm. III. p. 14.) An Bildern des einäugigen Malers Pietro d'Asaro wies Verf. verschiedene Mängel der Perspective nach, meint zugleich, dass durch Studium die Mängel des körperlichen Sehens Einäugiger vermieden werden können. Peschel.

317) Balsame in der Augentherapie, von Dr. Borsa. (Bollett. d'oculist. XVII. 15 u. 16.) Peru- und Tolubalsam in 1 bis 3 % Salbe soll bei Keratitis, Hornhautflecken, Blepharitis secretionsbeschränkend, antiseptisch und aufhellend wirken. Peschel.

318) Iritis bei Lepra, von Dr. Norsa. (Ibid. Nr. 2.) Verf. unterscheidet von der leprösen Knotenbildung in der Iris die bei einem episcleralen Knoten beobachtete Iritis als secundäre. Peschel.

319) Cur des Trachoms, von Dr. Bocchi. (Archiv. di Ottalmol. II. p. 243.) Verf. sah in Fällen, die nach Knapp's Methode operativ behandelt worden waren, Recidive und ausgedehnte Narbenbildung auftreten. Peschel.

320) Aetiologie und Therapie der Retinitis pigmentosa, von Dr. Bocchi. (Gazz. med. cremonese. Marzo-Aprile.) Verf. vermuthet, dass die typische Ret. pigmentosa immer auf hereditärer Lues selbst von zwei oder drei Generationen zurück beruhe. Er erzielte gute Resultate durch etwa dreimonatliche Cur mit Hg und Pilocarpininjectionen, wodurch S gehoben und das Gesichtsfeld etwas erweitert wurde. Peschel.

321) Cerebrale Localisirung von Sehstörungen, von Dr. Ferranini. (Riforma med. III. 255.) Enthält eine gute Zusammenstellung bekannter Thatsachen, namentlich über die die Hemianopsie je nach dem Sitze der Läsion complicirenden anderweitigen Symptome. Peschel.

322) Wahl der Operationsmethode der Cataract, von Dr. Businelli. (Boll. d. R. Accad. Med. di Roma, XXI. 1.)

323) Penetrirende Verletzung des Auges, von Dr. Businelli. (Clin. mod. I. p. 321.) Eindringen eines Schrotkornes im Skleralbord in's Augeninnere. Peschel.

[1] Unverständlich. H.



324) Trophoneurose am Auge nach Influenza, von Dr. Lavagna. (Bollett. d'oculistica XVII. 12. 13.) Vier in Prof. Reymond's Klinik gleichverlaufende Fälle liessen auf tropische Trigeminusstörungen nach Influenza schliessen. Es trat nach vorausgegangener Ciliarneuralgie Conjunctivitis mit Papillarschwellung, Herabsetzung der Sensibilität der Binde- und Hornhaut, Ulceration der Cornea auf, einmal mit Hypopyon, trotz des sonst schleppenden Verlaufes. Faradisation des Trigeminus schien nützlich zu sein. Peschel.

325) Cur der accommodativen Asthenopie, von Dr. Signori und Dr. Raineri. (Gazz. med. cremonese. Jenn.-Febbr.) Verff. empfehlen gegen Asthenopie der Hyperopen den constanten Strom auf's Auge applicirt. Bei Myopen soll der Halssympathicus als Antagonist des Oculomotorius zur Erschlaffung des Accomodationsspasmus galvanisirt werden. Peschel.

326) Die Ausreissung des N. infratrochlearis bei Glaucom, von Dr. Indovina. (Archivio di Ottalmol. II. p. 255.) Diese Badal'sche Operation führte Angelucci 13 Mal aus. Es folgt meist Abnahme der Schmerzen und des intraoculären Druckes, seltener Verengerung der Pupille. Nach einigen Tagen aber kehren die Symptome wieder, so dass der Operation ein nur palliativer Werth zuzuerkennen ist. Die Erklärung sucht Angelucci darin, dass der ganze Stamm des N. nasociliaris gelähmt wird, wodurch, wenn der Trigeminus die gefässerweiternden Augennerven enthält, die Gefässe verengert, Hyperämie und Druck also verringert werden. Peschel.

327) Amblyopie bei chronischem Morphinismus, von Dr. Grippo. (Riforma med. IV. p. 122.) In einem Falle bestand Amblyopie ohne ophthalmoskopischen Befund, dabei war G. F. eingeschränkt, auch für Farben, auch centrales Farbenscotom für Grün und Roth vorhanden. Progressive Opticusatrophie gehört nach Verf. nicht unter die Symptome des Morphinismus. Peschel.

328) Das statische und dynamische Gleichgewicht der Augen, von Dr. Volpe. (Archivio d'Ottalmol. III. p. 171.) Angabe aller zur Untersuchung des dynamischen Gleichgewichts der Augen veröffentlichten Methoden. Peschel.

329) Traumatisches Lidcolobom im Niveau des Canaliculus lacrimalis, von Dr. Cattaneo. (Archivio d'Ottalm. III. Fasc. 5—6.) Unter 4 Fällen trat Obliteration des Canälchens dreimal ein. Experimente bei Hunden mittelst Scheerenschittes durch ein Canälchen ergaben stets narbige Obliteration des Thränencanälchens. Der Muskelzug verhindert die Vereinigung der Wundflächen und begünstigt die Bildung des Coloboms des Lidrandes. Peschel.

330) Beitrag zum Studium des Ganglion ciliare, von Dr. d'Erchia. (Monit. zool. ital. Anno 6 p. 157.) Verf. studirte durch Isolationen und Serienschnitte die Verbindungen des Gangl. cil. an einem 21 cm langen menschlichen Embryon, sowie an Erwachsenen und an Thieren. Die grosse Zahl einzelner Befunde muss im Original nachgelesen werden. Peschel.

331) Trachom und seine Cur, von Dr. Ceraso. (Riforma med. IV. p. 85.) Uebersicht über Bekanntes. Peschel.

332) Ophthalmometrische Notizen, von Dr. Lucciola. (Giornale med. del R. esercito. 1895. Aprile-Maggio.) Verf. giebt Beschreibung der Ophthalmometer von Helmholtz, Javal-Schiötz, Leroy-Dubois und Reid. In Fällen von Tenotomie des R. internus soll der As um $^1/_2$—1 D zugenommen haben. Verf. will mitunter durch die Skiaskopie den As noch genauer bestimmen können, als mit den Ophthalmometern. Peschel.

333) **Extraction eines dem subretinalen Cysticercus ähnelnden Körpers**, von Prof. **De Vincentiis**. (Lavori d. Clinica Napoli IV. p. 189.) Bei einem 15jährigen Knaben bestand eine Netzhautablösung mit einem grauweisslichen Körper, der für einen abgestorbenen Cysticercus gehalten wurde. Die Extraction zeigte, dass es sich um zwei enorme Drusen der Choroidea handelte, die körnig degenerirt waren, was bei den colloiden Drusen der Choroidea sonst nicht der Fall ist. Peschel.

334) **Exstirpation eines Opticustumors**, von Prof. **De Vincentiis**. (Ibid. p. 175.) Der Bulbus wurde erhalten nebst einem 7 mm langen gesunden Nervenstumpfe. Der pflaumengrosse, eingekapselte Tumor (Myxosarcom) wurde nach Tenotomie des R. internus und Luxation des Bulbus nach Aussen vom Foramen opticum getrennt und extrahirt. Der Bulbus sowie das Oberlid blieben unbeweglich, die Cornea wurde im oberen äusseren Quadranten wieder sensible, in der Choroidea traten einzelne Herde auf. Peschel.

335) **Klinische Beobachtungen**, von Prof. **De Vincentiis**. (Ibid. p. 167.) Nach Sturz auf die linke Stirnseite war rechtsseitige Abducensparalyse, wohl durch indirecte Fractur des rechten Felsenbeins, entstanden mit stärkster Secundärcontractur des rechten Rect. internus. Tenotomie des Internus und Vorlagerung des Externus genügten nicht, erst nach Abtrennung des Rect. superior und inferior konnte das Auge gerade gestellt werden. Eine geringe Beweglichkeit nach allen Seiten, ausser nach Aussen, blieb erhalten. Betreffs des pulsirenden Exophthalmos stimmt Verf. Sattler bei, welcher denselben als Krankheitsbild aufzugeben räth. In vielen Fällen von Exophthalmus kann man Pulsation wahrnehmen, wenn man den Bulbus bei fixirtem Kopfe in die Orbita zurückdrängt und mit der Lupe betrachtet. So war es selbst bei einer Mucocele ethmoidalis der Fall, die später heilte. Die Erklärung dieser Pulsation ist nicht genügend zu geben. Peschel.

336) **Das Corpus mamillare des Menschen und die wahrscheinliche Beziehung der Columna fornicis zum Sehorgan**, von Dr. **Zummo**. (Archivio di Ottalm. III. p. 1.) Peschel.

337) **Periostitis der Orbita**, von Dr. **Stuffler**. (Rassegna d. scienze med. X. p. 102.) Ein Abscess am unteren Orbitalrande hatte eine Senkung in der Nähe des Ohres zur Folge. Peschel.

338) **Die Sutura ethmoideolacrymalis bei Delinquenten**, von Prof. **Ottolenghi** (Siena). (Giornale Accad. med. Torino, Anno 58. p. 681.) **Regnault** (1894) suchte, ob bei niederen Rassen ein ähnliches Verhältniss obwalte, wie beim Gorilla und Chimpanse, wo oft die genannte Sutur verkürzt ist oder bei directem Contact zwischen Stirnbein und Oberkiefer fehlt. Verf. hat derartige Untersuchungen bei Degenerirten angestellt. Bei niedrigen Rassen wird die genannte Sutur immer kürzer. Verf. maass die Länge des Os inguis und die der Siebthränenbein-Sutur, während **Regnault** nur die Differenz beider Maasse beachtete. Gewöhnlich ist die Naht $^2/_3$ der Höhe des Thränenbeins, grössere Werthe kommen bei normalen Individuen öfter ($26\,^0/_0$) vor, nur ausausnahmsweise ($3 — 8\,^0/_0$) bei Geisteskranken, Verbrechern, Wilden. Kürzere Naht ist in diesen drei Classen häufig vorhanden. In der Thierreihe ist die Ausbildung des Inguis und des Lamina papyracea entgegengesetzt, letztere wird in niederen Schädeln immer kleiner, während ersteres bei den Säugethieren enorm entwickelt ist und in aufsteigender Reihe sich mehr und mehr verkleinert. Doch haben die Phoken und Cetaceen kein Os lacrymale und das Kameel hat es atrophirt. Die Länge des Inguis, vom ethnischen Gesichtspunkte

aus betrachtet, variirt sehr wenig nach den verschiedenen Rassen, während die Länge der Sutura ethmoideo-lacrymalis stark variirt, ihre Verkürzung in den niederen Rassen hängt aber nicht vom Inguis, sondern von geringerer Ausdehnung des Os planum und Vorschieben der Fortsätze des Oberkiefers und des Stirnbeins ab. Peschel.

339) Cystisches venöses Angiom der Orbita, von Dr. Tailor. (Clin. ocul. di Napoli. IV. p. 137,) Der über haselnussgrosse, nicht incapsulirte Tumor zeigte ein System cavernöser Capillaren und bis 11 mm grosser nervöser Hohlräume. Die Gefässe im Stroma waren zum Theil obliterirt und zwar durch Wandverdickung und durch Endothelwucherung. Peschel.

340) Filaria im Hundesauge, von Dr. Rossi. (L'Allevatore. Nr. 204.) Im Eiter der Panophthalmitis eines Schäferhundes fand sich eine weibliche Filaria von 15 mm Länge. Peschel.

341) Gesichtsfelduntersuchung bei der forensischen Semiotik, von Prof. Ottolenghi. (Rivista spec. di freniatria. XXI. p. 347.) Verf. untersuchte bei Verbrechern, Epileptikern, Kretins und Taubstummen das Gesichtsfeld. Peschel.

342) Angeborene Thränensack-Erkrankung, von Dr. Novelli. (Bollet. d'Oculist. XVII. 8.) Reizlose Ectasie des Thränensackes, der auf Druck eine gelblich schleimige Flüssigkeit entleerte. Peschel.

343) Die Cataracta nigra, von Dr. Moauro. (Riforma med. II. p. 818.) Die Untersuchung von 10 Cataractae nigrae ergab, dass der Farbstoff vom Blute abstammt und sich als Hämatin, Hamatoidin oder Melanin erweist. Gallenpigmente oder Blut gelangen, wenn sie in die Vorderkammer, in den Glaskörper oder die Chorioidea injicirt werden, durch die unverletzte Kapsel in die Linse. Vielleicht wird das Blutpigment durch einen dyskrasischen Zustand gelöst, bei der Bildung der Cat. nigra. Peschel.

344) Brille mit automatischer Accommodation, von Prof. Gradenigo. (Istituto Veneto. VI. Serie VII.) Statt der Franklin'schen Brille hat Verf. eine Fernbrille construirt, an der sich hohle, mit Hg gefüllte Stangen befinden. Beim Senken des Kopfes fliesst das Hg nach vorn und die zum Nahesehen nöthigen Ergänzungsgläser der Fernbrille schieben sich von oben her auf die Ferngläser, umgekehrt beim Heben des Kopfes. Peschel.

345) Ophthalmoplegische Migräne (recidivirende oder periodische Paralyse des Oculomotorius), von Dr. Chiarini. (Riforma med. III. p. 219.) Bei einem 55jähr. Manne trat vor 6 Jahren der erste Migräneanfall auf, wonach Paralyse des R. inferior, die heilte. Letzthin ein zweiter Anfall, worauf dauernde totale Oculomotoriusparalyse folgte. Nach bisherigen anatomischen Befunden liegt ein den Oculomotoriusstamm interessirender basaler Herd zu Grunde, in einzelnen Fällen kann auch zunächst nur functionelle Störung wie bei Migräne vorhanden sein, die erst später in organische Schädigung des Nervenstammes übergeht. Peschel.

346) Multiple Hirnnervenerkrankung basilaren Ursprunges, von Dr. Maggio. (Archivio di Ottalm. II. p. 409.) Syphilitische Parese links des Olfactorius, Facialis, Acusticus, Paralyse des Oculomotorius, Trigeminus, rechts Parese des Oculomotorius, Paralyse des Trochlearis, beiderseits Atrophia optici. Peschel.

347) Primitive Tuberculose der Cornea, von Dr. Giglio. (Ibid. p. 324.) Ein bisher einzig dastehender Fall eines sichelförmigen torpiden Geschwürs am oberen Cornealrande mit infiltrirter Umgebung und theilweise narbigem Grunde, der mit Epithel überzogen war. Dieses fehlte nur auf dem

unterminirten Rande. In der Iris und im Ciliarkörper fanden sich einige Tuberkel, nicht in der Chorioidea. Aus dem Ulcus wurden Culturen von Tuberkelbacillen gewonnen, während solche nicht direct mikroskopisch sich nachweisen liessen. Peschel.

348) Trennung vorderer Synechien gegen Glaucom, von Dr. Fortunato. (Bollet. d'Ocul. XVII. p. 21.) Drei Fälle von Secundärglaucom wurden durch die Trennung vorderer Synechien geheilt. Eine periphere Synechie wurde mittelst Graefe's Messer, zwei mehr centrale mittelst des Synechiotoms von Piccoli getrennt. Peschel.

349) Physiologie des Neuroepithelstratums der Retina, von Dr. Lodato. (Archivio di Ottalm. III. p. 141.) Untersuchung des Einflusses subcutaner Injectionen von Atropin, Eserin, Cocaïn bei Fröschen auf die Pigmentbewegung in der Retina. Atropin liess das Protoplasma unbeeinflusst, Eserin hatte starkes Herabsteigen des Pigments zur Folge, Cocaïn central nur geringes, peripher in der Retina kein Vorrücken des Pigments. Aehnlich wirkt Chinin, dem Eserin hingegen wäre Strychnin und physikalische Einflüsse, wie Elektricität, Wärme, Druck, Schallschwingungen, zur Seite stellen. — Eosin färbt die Retina von Dunkelfröschen stärker als die von Lichtfröschen, und färbt die äusseren Körner nach Einwirkung rothen Lichtes stärker, als nach blauem. Peschel.

350) Das elastische Gewebe in den Augenlidern, von Dr. Bietti. (Palermo 1896.) Peschel.

351) Cur der Netzhautablösung mittelst Kaninchenglaskörperinjection, von Dr. Gosetti. (Venezia 1896.) Peschel.

352) Subconjunctivale Sublimatinjectionen gegen Hornhautentzündungen, von Dr. G. Secondi. (Torino 1896.) Peschel.

353) Die locale Cocaïnanästhesie, von Dr. Costa. (Genova 1896.) Peschel.

354) Beitrag zur Akromegalie, von Dr. Comini. (Milano 1896.) Peschel.

355) Eine neue operative Methode von Lagrange, von Dr. Raineri. (Cremona 1895.) Peschel.

356) Naht der Lider, von Dr. Stuffler. (Modena 1895.) Peschel.

357) Prothesis und Enucleation, von Dr. Bocchi. (1896.) Peschel.

358) Dacryocystitis der Neugeborenen, von Dr. Cirincione. (Clin. di Napoli. IV. p. 105.) Anatomische Untersuchung eines Falles ergab beiderseitigen Verschluss der Bochdaleck'schen Klappe mit Bildung einer kleinen Cyste daselbst. Bei einem 6monatlichen Fötus fand Verf. den Thränencanal unterhalb des Sackes 2mal dichotom getheilt und schliesslich die Canäle blind endigend. Der Canal entsteht in Folge der Vereinigung des Oberkiefer- und Stirnbeinfortsatzes als fester Epithelstrang, der später durch Schmelzung der centralen Zellen hohl wird. Wenn dieser Vorgang unvollständig vor sich geht, so scheinen die Formen von Dacryocystoblennorrhöe zu entstehen, die bei Kindern durch einfaches Ausdrücken heilen. Eine seltenere weitere Form des Verschlusses des Canals kommt durch fötale Narbenbildung zu Stande. Peschel.

359) Osteom der Conjunctiva, von Dr. Cirincione. (Ibid. p. 99.) Im äusseren oberen Quadranten des vorderen Bulbusabschnittes fand sich ein schwer verschiebbares Knochenplättchen, an dessen Grenze eine Schicht von Osteoblasten mit deren Uebergang in Knochenkörperchen nachgewiesen wurde. Bisher sind 8 derartige Fälle beschrieben. Peschel.

360) Endovenöse Sublimatinjectionen in der Augentherapie, von Dr. Dagnino. (Gazz. degli ospedali. XV. p. 1370.) Ein Fall von syphilitischer Iritis wurde durch Injection in verschiedene Venen von 1- bis 4 mg Sublimat täglich geheilt. Um Thrombenbildung zu vermeiden, räth Verf. verdünnte Lösungen (unter 1:1000) anzuwenden. Peschel.

361) Flintenschuss in ein Auge, von Dr. Daseni. (Bollet. d'Ocul. XVII. 7.) Ein durch einen Schrotschuss zerrissenes Auge wurde nebst anhängenden Muskeln mit der Scheere entfernt. Gleichzeitig bestand Fractur des Jochbeins. Peschel.

362) Extraction eines Eisensplitters, von Dr. Daseni. (Ibid. 14.) Ein grosser Splitter wurde aus der Sclera extrahirt, es folgte Netzhautablösung. Peschel.

363) Starextraction, von Dr. Danesi. (Ibid. p. 21.) Empfiehlt Cocaïn 1 %, Abheben des Lidhalters, Extraction ohne Iridectomie. Peschel.

364) Der Mechanismus der Pupillendilatation durch Erregung sensibler Nerven, von Dr. Spalitta. (Archivio di Ottalm. II. p. 305.) Verf. bestätigte, dass nach Exstirpation des oberen Halsganglions des Sympathicus und Durchschneidung des Gangl. Gasseri Reizung des Ischiadicus, keine Dilatation der Pupille hervorruft, wie Fr. Frank gefunden hatte. Doch nach Ablauf einiger Zeit kehrt die reflectorische Dilatation auf sensible Reize, wenn auch nur in geringerem Grade, zurück. Vielleicht beruht alsdann das Phänomen auf einer Hemmungswirkung auf den Oculomotorius, zumal bei Atropineinträufelung, welche die Oculomotoriusendigungen lähmt, die Dilatation ausbleibt. Peschel.

364) Persistenz des Cloquet'schen Canals der Arteria hyaloidea, von Dr. Piccoli. (Annali d'Ottalm. XXIV. suppl. al fasc. 4.) Im rechten Auge eines 20jähr. Mannes sah man bei seitlicher, nicht aber bei durchfallender Beleuchtung graue verflochtene Streifen am hinteren Linsenpol. Ein Strang verlief von der Papille bis fast zur Linse. Dabei bestanden atrophische Chorioiditisherde. Offenbar hatte intrauterin eine Chorioiditis stattgefunden, in Folge deren das Hyaloidgefässsystem sich verdickt hatte und persistirte. Es erreichte nicht die hintere Linsenfläche wegen der späteren Verlängerung der Längsaxe des Bulbus. In dem Strange sah man die Arteria hyal. retrahirt gegen die Papille, was mit dem Nachweis glatter Muskelfasern in ihr harmonirt. Ampullenförmige Ausdehnung der Arterie, wie sie Mitvalský beschrieben, war nicht sichtbar, und ist als pathologische cystische Dilation der Arterie nahe bei der Papille zu betrachten. Der vordere Theil des Stranges war der blosse Cloquet'sche Canal ohne Arterie, was gegen Panas und Vasteaux spricht. Die Einseitigkeit der Anomalie ist auch bemerkenswerth. Peschel.

366) Carcinom des Thränensackes, von Dr. Piccoli. (Ibid. p. 19.) Eine 56jährige Frau litt an acuter Dacryocystitis und bemerkte nach etwa 1 Monat einen schnell wachsenden Tumor, der 3—4 Monate nach der Exstirpation local recidivirte und durch Krebscachexie zum Tode führte. Der Tumor hatte die ganze vordere Wand des Oberkiefers, einen Theil des Jochbeins, die innere und untere Gegend der Orbita, die Nasenwurzel, die Siebbein- und Keilbeinzellen occupirt, ohne in die Schädelhöhle einzudringen und ohne in Lymphdrüsen oder entfernten Organen Metastasen zu setzen. — Sgrosso hat ein nicht mehr operirbares Sarcom des Thränensackes beobachtet, welches auch einfache Dacryocystitis vortäuschte. Als er den Fall sah, war der Tumor schon in die Highmorshöhle durchgedrungen, sowie in die Ethmoidalzellen, wobei der Bulbus nach aussen und oben verdrängt war und starken Exophthalmos zeigte. — Derselbe hat ein Carcinom des Thränensackes gesehen, welches secundär

nach Exstirpation eines „Nasenpolypen“ auftrat. Es bestand Exophthalmos mit Deviation des Bulbus schläfenwärts. Der ganze Tumor, der Bulbus, die Brauengegend, ein Theil der Nasenweichtheile pulsirten, wie de Vincentiis bei anderen Orbitaltumoren beobachtet hat. Peschel.

367) Herpes febrilis corneae, von Prof. Gallenga. (Clinica moderna. I. p. 366.) Peschel.

368) Seltene progressive Hornhauttrübung, von Prof. Gallenga. (Atti del XI. Congresso internaz. Roma. VI. p. 115.) Sclerose mit hyaliner Degeneration. Peschel.

369) Parasiten im Conjunctivalsack, von Prof. Reymond. (Ibid. p. 22. Discussion im Congress.) Zwei Fälle schwerer Conjunctivitis, verursacht durch Blizliarda crassa im Conjunctivalsalsack. Peschel.

370) Knorpelknoten in der Orbita, von Prof. Gallenga. (Archivio di Ottalm. II. fasc. 9—10.) Michel (1878) fand bei Anophthalmus mit anderen congenitalen Anomalien in beiden Orbitas einen erbsengrossen Knorpelkern mit umgebendem Perichondrium und unregelmässig in letzteres inserirten starken Muskelbündeln. Verf. fand bei Mikrophthalmus, sowie bei normalem Bulbus, wo aber congenitale Anomalien der Lider (Schizoblepharie, Cryptophthalmie, Mikroblepharie, partielle Ablepharie) und der Orbita bestanden, Knorpelkerne innerhalb des Muskeltrichters. Andere Beobachter haben Knorpelkerne bei normaler oder unvollkommener Entwickelung des Bulbus auf der Oberfläche der Conjunctiva, oder am Limbus corneae gefunden. Verf. beobachtete am Aequator bulbi im äusseren oberen Quadranten einen erbsengrossen congenitalen Tumor, dessen Exstirpation die Abtragung eines Theiles der Insertion des R. externus benöthigte. Histologisch bestand er aus Fettgewebe, glatten Muskelfasern und einem Knochenkern von Getreidekorngrösse mit Periost, sowie acinotubulösen Drüsenbläschen. Verf. vermuthet, dass solche Knochenkerne aus Knorpel hervorgehen können. Die Knorpelkerne fand er theils neben der Duralscheide des N. opticus, theils dicht an der Sclera, nahe der Opticusinsertion. In manchen Fällen finden sich zwei Knorpelknötchen in einer Orbita. Immer sind sie mit Perichondrium umgeben, in welches mitunter sich quergestreifte Muskelbündel inseriren. Es ist stets Hyalinknorpel, dessen Zellen in der Peripherie zahlreicher und kleiner sind, als im Centrum. Einige der untersuchten Föten zeigten neben zahlreichen anderen Anomalien kleine Teratome längs den Commissurlinien der Gesichtsspalten, welche bekanntlich oft Knorpelkerne enthalten. In einem Falle von Cryptophthalmos (Kind starb mit 8 Monaten) fand sich ein Knorpelkern an der Thränendrüse und ein zweiter Kern mit osteoidem Gewebe und rudimentären Havers'schen Canälchen an der Opticusinsertion des erbsengrossen Bulbus. Diese Befunde können die Entwickelung von Enchondromen in der Orbita und Thränendrüse erklären. Peschel.

371) Ursache der Beschränktheit des normalen Gesichtsfeldes nach innen, von Dr. de Bono. (Archivia di Ottalm. II. p. 382.) Verf. bestätigt Landolt's Vermuthung, dass die erwähnte Einengung auf Mangel an Uebung in Folge des Vorragens der Nase und Stirn beruht. In einem Falle von altem Strabismus divergens mit beiderseitiger totaler Ophthalmoplegie war das Gesichtsfeld nach innen in einem Auge 98°, im anderen 70°. Verf. glaubt auch, dass das Gesichtsfeld Einäugiger grösser sei, als das normale. Peschel.

372) Endovenöse Sublimatinjectionen in der Augenheilkunde, von Dr. de Bono. (Ibid. p. 416.) Die Bacelli'schen intravenösen Sublimatinjectionen gaben Angelucci schnelle Wirkungen bei gefahrdrohenden luetischen Erscheinungen. Von der Lösung: Sublimat 0,2, Kochsalz 0,6, Wasser 100,0

wurden täglich 2—5 g, selbst mehr, ohne alle unangenehmen Nebenwirkungen injicirt. Bei nicht luetischen Krankheiten ist kein Erfolg erzielt worden, ausser in einem Falle von Wundinfection nach Starextractionen, die durch drei Injectionen von je 2 mg Sublimat geheilt wurde. Peschel.

373) Das Auge der Epileptiker, von Dr. de Bono e Botto. (Atti dell' XI. Congresso med. internaz. Roma. p. 93.) Peschel.

374) Antisepsis mit übermangansaurem Kali, von Dr. Puccioni. (Riforma med. II. p. 686.) Lösungen 1:4000 bis 2000 sind wirksamer, wenn erwärmt. Culturen ergaben, dass im normalen Conjunctivalsack stets sarcina alba, Heubacillus, oft Staphylococcen, Streptococcen vorhanden waren. Die Keime vermehrten sich stärker nach Desinfection mittelst Sublimat, als nach solcher mittelst Kali hypermanganicum. Peschel.

375) Formalin, von Dr. Simi. (Bollett. d'Oculist. XVII, Nr. 14.) Fand Formol geeignet zur Desinfection bei Operationen, da es nicht reizt und die Instrumente nicht angreift. Conjunctivitis gonorrhoica, Hypopyonkeratitis wurden günstig beeinflusst. Peschel.

376) Augen-Occlusivverband, von Dr. Simi. (Ibid. Nr. 10, 11.) Empfiehlt den Panas'schen Zinkoxyd-Gelatine-Occlusivverband, der nach Operationen grössere Sicherheit gewährt. Peschel.

377) Sympathische Iridocyclitis, von Dr. Simi. (Ibid. Nr. 4.) Injection von Hy.-Cyanür subconjunctival hatte starke Reizerscheinungen zur Folge, das Endresultat aber war befriedigend, da S = $^1/_{10}$ erreicht wurde. Peschel.

378) Netzhautablösung und Electrolyse, von Dr. Simi. (Ibid. Nr. 3.) Verf. wandte in einem Falle in 14 Tagen 2 Mal die Electrolyse nach der Methode von Gillet de Grandmont an. Es erfolgte Glaskörpertrübung, weshalb er das Verfahren für gefährlich hält. Peschel.

379) Künstliche Reifung der Cataract, von Dr. Parisotti. (Bollett. d. R. Accad. med. Roma XXI. fasc. 5—6.) Verf. hält die einfache Massage nach Meyer für das beste Verfahren. Die Ausdehnung der Trübung wird nicht durch Zertrümmerung der Linsenfasern, sondern durch Reizung der Epithelien der vorderen Linsenkapsel und so durch Alteration der Ernährungsflüssigkeit der Linse erreicht, weshalb eben die Massage nach Förster nicht mehr leisten kann. Peschel.

380) Ein Fall von Tarsoraphie mit Transplantation bei Ectropion, von Dr. Scellingo. (Riforma med. I. p. 708.) Peschel.

381) Cur der Conjunctivalgranulationen, von Dr. Petrilli. (XI. Congresso med. internaz. Roma, VI. p. 29.) Peschel.

382) Schneidende Pincette zur Entropionoperation, von Dr. Scellingo. (Ibid. p. 98.) Zur Entfernung einer Hautfalte. Peschel.

383) Die Ernährung des Glaskörpers, von Dr. Ovio. (Ibid. VI. p. 85.) Zum Studium des Flüssigkeitsstromes im Glaskörper sollen nicht directe Injectionen in diesem gemacht werden. Verf. injicirte in die Bauchhöhle Fluoresceïn, auch Jodkali. Die bald darauf enucleïrten und gefrorenen Bulbi enthielten allein am Corpus ciliare eine grüne Schicht, und es scheint daher, dass der Glaskörper allein vom Ciliarkörper ernährt wird. Allmählich färben sich die vorderen Schichten, später der ganze Glaskörper, zuletzt fanden sich nur die hinteren Schichten gefärbt. So ist bewiesen, dass der Hauptstrom im Glaskörper nach den Gefässscheiden der Centralgefässe geht. Strychnin veranlasste Tetanus nach 10—15 Minuten, wenn in die Vorderkammer, nach 45 Minuten, wenn in den Glaskörper injicirt. Wurde aber sofort nach der

Injection das Kammerwasser entleert, so erfolgte der Tetanus nach 15 Minuten, ein Beweis für **Deutschmann**'s Befund, dass nur unter abnormen Druckverhältnissen im Glaskörper sich ein Strom nach vorn etablirt. Peschel.

384) **Pinguecula**, von Dr. Sgrosso. (Lavori Clinica di Napoli. IV. p. 119.) Verf. unterscheidet folgende Formen von Pinguecula: 1. episclerale, nicht mit der Bindehaut verschiebbar, bestehen aus elastischen Fasern mit hyalinen Massen, die wellige Form zeigen, daher vielleicht von den elastischen Fasern abstammen. 2. Conjunctivale, sind häufiger, können epithelialen oder bindegewebigen oder gemischten Typus haben. Bei der epithelialen Pinguecula gehen Epithelzapfen in die Tiefe, können zerfallen und Cysten bilden. Die bindegewebige Form kommt mit und ohne Pigment in den Stromazellen und im Epithel vor. Am häufigsten wiegen die elastischen Fasern und hyaline Massen vor. Peschel.

385) **Suggestion im wachen Zustande bei Augenkrankheiten**, von Dr. Sgrosso. (Bollet. d'ocul. XVII. p. 3.) Drei hysterische Augenkrankheiten, eine Amaurose, ein Blepharospasmus, Conjunctivitis, durch Einführung von Steinchen, wurden durch energische einfache Suggestion im wachen Zustande sofort geheilt. Verf. will, dass erst bei Unwirksamkeit dieser die Hypnose oder die suggestive Chirurgie anzuwenden sei. Peschel.

386) **Subconjunctivale Chlornatriuminjectionen bei Netzhautablösung**, von Dr. Lodato. (Archivio di Ottalm. III. p. 149.) Angelucci erreichte bei frischer Ablösung durch Injection von Kochsalzlösung ($^1/_2$—1 g einer 2—3$^0/_0$ Lösung, alle 2—5 Tage) in die nächste Uebergangsfalte Wiederanlegung der Retina. Peschel.

387) **Fall von beiderseitiger Netzhautarterienobliteration mit Amaurose bei Nephritis interstitialis**, von Dr. Lodato. (Ibid. II. p. 361.) Nach wiederholten Schwangerschaften waren die Retinalarterien in weisse Stränge umgewandelt. Peschel.

388) **Augenschussverletzungen**, von Dr. Lodato. (Ibid. II. fasc. 9 bis 10.) Schrotkörner werden, da sie meist durch Hitze beim Schuss sterilisirt sind, gut im Augeninnern vertragen, so dass Heilungen mit etwas Sehvermögen häufig sind. Extractionsversuche und zu frühzeitige Enucleation sind nicht rathsam. Peschel.

389) **Erkrankungen der Sinus des Gesichtes**, von Dr. Varese. (Archivio di Ottalm. III. p. 96.) Unterscheidet Sinusitis catarrhalis, muco-purulenta und purulenta. Ursachen: Nasenkrankheiten, auch Neoplasmen in den Sinus selbst. Meist nehmen beide Stirnsinus und die Siebbeinzellen an der Erkrankung Theil. Die Diagnose wird öfter auf Periostitis gestellt. Zu eitriger Secretion aus der Nase und Schmerzen tritt Exophthalmus, Muskellähmungen, Sehstörung, Vorwölbung der Sinus am innern Ende der Augenbrauengegend oder an der innern Orbitalwand oder gegen die Nasenhöhle hin. Ausdehnung der Keilbeinhöhle kann Compression des N. opticus und der Art. ophthalmica verursachen. Die operative Eröffnung eines Sinus bessert auch die von den anderen abhängigen Symptome. Vor Allem ist durch Resection eine weite Oeffnung gegen die Nasenhöhle hin zu erstreben. Der Stirnsinus soll lineär geöffnet werden und bei Resection der vorderen Wand beider Sinus soll in der Medianlinie eine Brücke zurückgelassen werden, um die Entstellung durch Einsinken der Haut zu vermeiden. In einem Falle von Sarcom der Highmor's-Höhle mit Entzündung der anderen Höhlen wurde durch Eröffnung der letzteren nach der Nasenhöhle hin Besserung der Sehschärfe und der Ischämie der Papille erreicht, aber der Exophthalmos ging nur theilweise zurück. Peschel.

390) Fibrom und Narbenfibrom der Cornea, von Prof. Gallenga. (Archivio di Ottalm. III. fasc. 9—10.) Verf. fügt zu 8 aus der Literatur zusammengestellten Fällen einen eigenen. Bei einem 1jährigen Kinde wurde ein 0,3 bis 0,5 mm dickes Hornhautstaphylom abgetragen. Nach 2 Jahren hatte sich in der Narbe von Neuem Staphylom entwickelt, welches aber bei der Abtragung sich als solide fibröse Wucherung herausstellte, deren Dicke bis 3,5 mm betrug. In dem verdickten und sehr unregelmässigen Epithel wies Hämatoxylin in vielen Zellen der mittleren Strata Körnchen von Keratohyalin nach. In den tieferen Schichten zahlreiche Stachelzellen. Im Tumor fehlte jede Spur von Pigment, welches hingegen in dem zuvor abgetragenen Irido-cornealstaphylom reichlich vorhanden war. Auch fehlte jedes elastische Gewebe (Untersuchung mittelst Orceïnmethode). Die meisten Tumoren derart entstanden bei Kindern, einer jedoch (Quaglino e Guaita 1879) bei einem Manne von 48 Jahren. Das Fibroma lipomatodes (Graefe-Hirschberg 1874), bisher einzig dastehender Fall, mit ähnlichen Tumoren in der Haut, gehört nicht hierher. Das Fibrom der Cornea kann diffus oder circumscript sein, letztere Form kann aber in erstere übergehen. In einem Falle wurde auch der Uebergang des Fibroms in Myxom beschrieben, wahrscheinlich durch Circulationsstörungen im Innern des Tumors. Das Fibrom kann ganz spontan sich bilden oder in Folge von Keratitis vasculosa oder am häufigsten in Cornealnarbengewebe. So sind also wie bei anderen Fibromen, speciell die Cutis, 2 Classen zu unterscheiden: wahre und Narbenfibrome. Die beschriebenen wahren Fibrome sind in directer Continuität mit der Grundsubstanz der Cornea. Die Narbenfibrome entstehen in Folge von Verzögerung der Heilung an der betreffenden Stelle. Diese Narbenfibrome sind wohl zu unterscheiden von hypertrophischen Narben, welche sich spontan reduciren, oder wenigstens nicht weiterhin wachsen, auch nicht recidiviren, während in mehreren obigen Fällen 1 auch 2mal Recidive auftraten, die wieder operirt wurden. Schliesslich behandelt Verf. die Frage, ob der Name Narbenfibrom oder Narbenkeloid passender sei. Ersterer ist vorzuziehen, da er die Art der Neoplasie definirt, indem ja nicht alle aus Narben hervorgehenden Tumoren anatomisch gleich constituirt sind. Auch fehlt die Aehnlichkeit mit Krebsscheeren, wegen welcher Alibert den Namen[1] gewissen fibrösen Hauttumoren besonders an der Sternalregion gab und zwar unterscheidet man Kelis genuina oder primitiva, wenn spontan, und Kelis spuria oder secundaria o. consecutiva, wenn aus Narbe entstanden. Peschel.

391) Behandlung der scrophulösen Keratitis superficialis, von Dr. Nota. (Policlinico Vol. III. fasc. 1.) Empfiehlt die gegen localisirte Tuberculose von Durante in die Chirurgie eingeführte Methode der Jodinjectionen bei scrophulösen Keratitiden, die öfter mit Exacerbationen der Cervicaldrüsenschwellung auch Verschlimmerung zeigen. Die Methode ist absolut unschädlich und gab dem Verf. sehr gute Resultate. Er machte 25—30 Injectionen von täglich 1—3 ctgr. Jod in der Nähe von scrophulösen Herden oder an der Rückseite des Oberarms. Peschel.

392) Melanosarcomknoten als Metastasen in den Augenmuskeln, von Dr. Polignani. (Napoli. 1896. Mit 1 Tafel.) Bei einem wegen Melanosarcomatosis generalis zur Obduction gekommenen Manne fand sich in beiden M. recti inferiores, sowie in der rechten Orbita nahe dem foramen opticum ein kleiner linsengrosser Melanosarcomknoten, der letzte hatte den Knochen bereits usurirt. In dem Knoten sind die Muskelbündel zum Theil

[1] Unsinn. Κήλη (att. κάλη) Geschwulst, κηλίς Fleck; — χηλή Klaue, Huf, Kralle, Krebsscheere. Littré schreibt richtig Chéloïde. H.



sehr gut erhalten, aber stark pigmentirt, auch die Blutgefässscheiden und das Innere der Blutgefässe weisen Pigmentkörnchen auf. Hier und da sieht man Sarcomzellen, ein- oder mehrkernig. Im Innern einzelner Gefässe finden sich melanotische Endothelzellen, die zum Theil hyalin degenerirt sind. Einzelne Nervenfäden zeigen in der äusseren Scheide, sowie in den Septis Pigmentirung. Das Pigment ist meist in Zellen, selten in der Zwischensubstanz. Einzelne Zellen zeigen überdies eine diffuse dunkle Färbung. Peschel.

393) Hypertrophische Hornhautnarbe, von Dr. Polignani. (Napoli 1896. Mit 1 Tafel.) Nach blennorrhoischer Hornhautulceration entstand bei einem 26jährigen Manne in der oberen Hornhauthälfte eine Narbe, die nach wenigen Wochen wucherte und exstirpirt wurde. Nach 4 Monaten zeigte sich von neuem die Excrescenz von ca. 2 mm Höhe und wurde vom Prof. Sbordone abgetragen. Verf. untersuchte den Tumor, welcher aus fibrösem Gewebe mit wechselnder Richtung der Lamellen bestand. Er meinte, dass vielleicht der Cornealtumor ätiologisch ähnlich den sonst bei Blennorrhöe auftretenden condylomatösen Wucherungen zu betrachten sei. Peschel.

394) Cavernöses Angiom der Orbita, von Dr. Polignani. (Napoli 1896. Mit 1 Tafel.) Der 2lappige nussgrosse Tumor enthält zahllose cavernöse blutgefüllte Räume, deren trabeculäres Zwischengewebe Pigment und Spindelzellen aufweist. Vielfach ist Endothelbekleidung der Lacunen sichtbar, und kleine Arterien in den Wandungen. Peschel.

395) Photoelectrischer Perimeter, von Dr. Polignani. (Napoli 1896. Mit 1 Tafel.) Lichtquelle ist eine am Perimeterbogen laufende electrische Lampe mit Diaphragmen und bunten Gläsern. Auch werden bunte Papiere mit auffallendem Lichte benutzt. Ein kleiner Accumulator ist beigegeben. Namentlich bei Trübung der Medien, und Amblyopien, wo die Prüfung mit diffusem Tageslicht nicht möglich oder nicht exact ist, giebt der Apparat genauere, auch untereinander vergleichbare Resultate wegen der Stabilität der Beleuchtung. Peschel.

396) Röntgen'sche Strahlen und Auge, von Dr. Battelli. (Policlinico Anno II. Nr. 18.) Verf. hat im physikalischen Laboratorium in Pisa seine Untersuchungen angestellt und hat die reelle und die relative Transparenz der verschiedenen Augenmedien und Häute für Röntgen's Strahlen bei Menschen und Thieren festgestellt. Die Retina kann nur minimal sensible für jene Strahlen sein. Peschel.

397) Ueber die negativen Nachbilder, von Prof. Bocci (Siena). (Accademia dei Fisiocritici di Siena 1896.) Verf. entdeckte die noch unbekannte Thatsache, dass, wenn z. B. das rechte Auge ein schwarzes Quadrat auf weissem Grunde fixirt, bis ein deutliches negatives Nachbild entsteht, das linke Auge bei Verschluss des rechten alsdann auch ein leichtes negatives Nachbild beim Anblick des schwarzen Quadrates oder eines einfach hellen Grundes bemerkt, und zwar färbt sich dem linken Auge der helle periphere Grund des Papiers in Grün, und das fixirte Quadrat in roth. Dies Phänomen tritt jedoch überhaupt nur ein, wenn der weisse Grund von hellem Sonnenlicht beleuchtet ist, nicht bei weniger starker Beleuchtung. Die Induction des im 2. Auge entstehenden Bildes geschieht intracentral, d. h. zwischen den zwei Hälften jeder Sehsphäre (beim Menschen und Affen). Das im Centrum erweckte Bild projicirt sich in die Retina des 2. Auges und so in dessen Gesichtsfeld, in welchem es auch grösser oder kleiner erscheint, je nachdem der fixirte Schirm ferner oder näher steht. Damit ist auch bewiesen, dass ein specifisch centripetal leitender Nerv als centrifugal functioniren kann. Auch geht hervor, dass die Farbenzerlegung in den corticalen Centren vor sich geht. — Als

cerebrales Bild ist dasselbe in Form und Grösse unveränderlich, als nach aussen projicirtes Bild ist es in Grösse veränderlich. — (Dem Ref. scheint das ganze Experiment auf einem Irrthume zu beruhen. Der Verschluss des rechten Auges hindert nicht, dass das Nachbild desselben sichtbar bleibt und eben dieses Bild ist es, was dem Experimentirenden sichtbar ist. Verf. bezieht irrthümlich dieses Bild auf das offene linke Auge, während es dem geschlossenen rechten angehört.) Peschel.

398) Geschichtliches über Brillen, von Prof. Albertotti. (Accademia di scienze di Modena, Sitzung vom 3. Juni 1896.) Brillen sollen von Gordonio erwähnt werden, die betreffende Stelle wird in 5 Codices des 14. Jahrhunderts citirt, die sich auf der Nationalbibliothek in Paris, auf der medizinischen Bibliothek in Montpellier und auf der Riccardiana in Florenz befinden. Doch giebt Verf. an, dass man nicht mit voller Sicherheit aus den Angaben schliessen kann, dass Gordonio von Brillen spricht. Sicherlich erwähnt wahre Brillen Guido di Cauliac.[1] Peschel.

399) Three varietis of epiphora, by G. E. de Schweinitz, M. D. (Philadelphia Polyclinic IV, 9. 2. März. 1895.) Epiphora kann entstehen durch Refractionsfelder, insbesondere bei Astigmatismus und Presbyopie, als Reizerscheinung in Folge vermehrter Secretion, sodann durch Nasenleiden, entweder vermehrte Absonderung durch Reizung der Schleimhaut oder behinderten Abfluss durch Vergrösserung der unteren Muschel, und drittens auf nervöser Basis bei Hysterie, Neurasthenie, beginnender Tabes in Folge mangelhafter Wirkung des Orbicularis oculi. Neuburger.

400) Abstracts of clinical lectures, by G. E. de Schweinitz. (Philadelph. Polycl. IV, 51. 21. Dez. 1895.) Evisceration mit Einpflanzung eines künstlichen Glaskörpers, Mules' Operation, in Form einer Glaskugel, guter Erfolg. — Extraction einer unreifen Cataract, da Pat. nicht mehr allein umhergehen konnte, mit glücklichem Ausgang. — Erfolgreiche Operation von Entropion des Oberlides mit Trichiasis nach der Methode von Hotz. Neuburger.

401) Illustrations of ophthalmic surgery, by G. E. de Schweinitz. (Philadelph. Polyclinic. V, 36. 5. Sept. 1896.) 1. Schnittwunde bei einem $3^1/_2$jähr. Mädchen, Irisprolaps, „Blood-staining of the Cornea". Nach Abtragung des Prolapses heftige Blutung. Am anderen Tage Vorderkammer voll Blut; am 3. Tage theilweise Resorption, aber durch die Unruhe erneute Blutungen; 3 Tage später auf Drängen der Eltern entlassen; die Vorderkammer war so voll Blut, dass die darunterliegenden Gewebe nicht gesehen werden konnten. Eine Woche später beginnende Cyclitis. Unter Atropin und Calomel geheilt, trotzdem das Kind Masern bekam. Am 10. Tage nach dem Unfall, nach Beginn der Masern wurde die sog. „blood-staining of the cornea" bemerkt. Die Hornhaut nahm grünlich-braune Farbung an, ausgenommen einen 2 mm breiten Saum an der Peripherie. Sonst ist weiter über den Befund und Verlauf nichts angegeben; Verf. erwähnt nun weiter, dass Vossius zuerst einen derartigen Fall besprochen habe (s. jedoch dies. Centralbl. 1889. S. 238. Ref.) und dann später zahlreiche (s. jedoch Hirschberg d. Centralbl. 1896. S. 177. Ref.) Beobachtungen, vorwiegend von Lawford, Treacher Collins, Griffith und Weeks gemacht worden seien, so dass es nicht klar ist, ob Verf. wirklich einen Fall von „Durchblutung der Hornhaut" beobachtet hat. — 2. Panophthalmitis, Fremdkörper im Auge; Evisceration. — Tätowirung der Hornhaut. Neuburger.

---

[1] Vgl. Einführung i. d. A., S. 93. H.



402) Die Anwendung der X-Strahlen in der Augenchirurgie, von Dr. van Duyse, Gent. (Annal. et Bull. d. l. Soc. méd. de Gand, März u. April 1896.) Metallkörperchen im vorderen Augensegment können, wie Verf. an Thierversuchen sah, mit Hilfe der Röntgen-Strahlen wahrgenommen werden, Bleikörner in enucleïrten menschlichen Augen zeigen sich auf der Platte sehr deutlich, ausserdem noch der Umriss des Auges, der Vorsprung der Cornea und der Schatten des Opticus. Durch Anbringung einer kleinen photographischen Platte mit gekrümmten Rande kann man, wenn die Strahlen schläfenwärts eindringen, Metalltheile im vorderen Augensegment beim Menschen in viro fixiren, event. durch Einspritzung einer Kochsalzlösung in die Tenon'sche Kapsel das Hervortreten des Auges verstärken (?). Neuburger.

403) Zur sogenannten Arbeits- oder Schulmyopie, von Prof. Dr. Hoor in Klausenburg. (Wien. med. Wochenschr. 1895. October.) Unter 87 Wehrpflichtigen mit einer Myopie von 1—20 D konnte Verf. bei 56,3 % einen schädlichen Einfluss der Naharbeit überhaupt ausschliessen, in 42,5 % eine Vererbung nahezu gewiss nachweisen, überhaupt die höchsten Grade mit Affectionen der Retina, Chorioidea und des Glaskörpers beinahe ausschliesslich bei Leuten feststellen, welche ihre Augen nie zur Naharbeit benutzt, ja vielfach überhaupt keine Schule besucht hatten. Ebenso fand er von 1891—94 unter 96 Myopen zwischen 21 und 23 Jahren nur 36, welche längere Zeit Gymnasien oder dergl. Schulen besucht hatten, während bei den anderen 60 die Schule als veranlassendes Moment völlig ausgeschlossen werden konnte, überhaupt die Naharbeit, da es Landleute, Kuh-, Schafhirten u. dgl. waren. Also unter 183 Myopen konnte bei 110 = 60 % irgend eine Naharbeit als Veranlassung zur Kurzsichtigkeit nicht angesprochen werden. Neuburger.

404) Sarcom der Chorioidea in der Gegend der Macula lutea mit Uebergreifen auf die Orbita, von Prof. Panas. (Wien. klin. Rundschau. 1896. Nr. 38). Die 50jährige war vor 10 Jahren auf die rechte Schläfengegend gefallen; einige Wochen später Röthung des rechten Auges, allmähliche Abnahme der S und dauernde Photopsie; nach 4 Jahren liess sich in der Nähe des hinteren Poles eine Art weisse Scheibe erkennen, welche die Papille freiliess; zwei Jahre später erstes Auftreten glaucomatöser Erscheinungen 3 Sclerotomien während der nächsten 2 Jahre blieben erfolglos, so dass schliesslich enucleïrt werden musste. Die Geschwulst war von der Gegend des hinteren Poles der Chorioidea ausgegangen, hatte die Scleralscheide des Opticus abgehoben und war von hier aus in das Fettgewebe der Orbita eingedrungen, ohne die Sclera durchbrochen zu haben. Der Bulbus, insbesondere die übrige Chorioidea und der Glaskörper sind vollkommen freigeblieben, so dass das Glaucom nicht durch Ueberfüllung des Bulbus mit Geschwulstmassen, sondern durch in Folge der Geschwulst entstandene Blutstauung zu erklären war, welche Anlegung der Iris an die Cornea und Verschluss des Iriswinkels zur Folge hatte. (Deutsche med. Ztg. 1896. Nr. 92.) Neuburger.

405) Die Tuberculose des Auges, von Sanitätsrath Dr. Königshöfer in Stuttgart. (Medic. Corr. Bl. d. Württemb. ärztl. Landesver. Bd. 66, 24 und 25.) Auch wenn Tuberculose nicht unmittelbar nachweisbar ist, bezw. an anderen Körperstellen tuberculöse Veränderungen nicht gefunden werden, kann am Auge Erkrankung auf tuberculöser Grundlage mit oder ohne Knötchenbildung diagnosticirt werden; auch können am Auge Functionsstörungen durch tuberculöse Erkrankung anderer Organe hervorgerufen werden. Sodann bespricht Verf. die an den einzelnen Theilen des Auges durch Tuberculose auftretenden Erkrankungen und deren Behandlung, theils örtlich mittelst Entfernung des

Krankhaften, theils durch Besserung des Allgemeinzustandes. (Deutsche med. Ztg. 1896. Nr. 92.) Neuburger.

406) Die functionelle Störung im Auge bei Scorbut, von Dr. Beljawski. (Inaug.-Diss. St. Petersburg. Wratsch 1894.) Die an 100 Fällen von Scorbutkranken des Nikolai'schen Militärhospitals zu St. Petersburg angestellten Untersuchungen ergaben Accommodationsschwäche, Pupillenerweiterung, Einengung des Gesichtsfeldes, besonders für Weiss und Roth, normale S, ausser bei 5 Pat. mit Veränderungen im Augengrunde, Hemeralopie bei 20 Pat., die bei guter Beleuchtung normale S hatten, und bei 3 mit herabgesetzter S. Trockenheit der Augenbindehaut fand sich bei 52 Pat., Blutergüsse in die Bindehaut 4 mal, in die Netzhaut 2 mal. Fast sämmtliche Erscheinungen verschwanden nach der Genesung. (Deutsche med. Ztg. 1896. Nr. 92.) Neuburger.

407) Operative Heilung hoher Kurzsichtigkeit, von Prof. Dr. Hermann Cohn in Breslau. (Centralbl. f. Kinderhlkde. 1896. Nr. 7.) Zweck des Aufsatzes ist es, die praktischen Aerzte in Kürze auf die Methode hinzuweisen, welche bestimmt sei, namentlich jugendliche Myopen von ihrem Leiden für immer zu befreien. Die Operation biete um so mehr Vortheile, je früher sie ausgeführt werde. Daher wäre es gut, wenn die Kinderärzte in ihrer Praxis die Ansicht verbreiteten, dass es wünschenswerth wäre, hochgradig kurzsichtige Kinder, d. h. solche von 10 D (?) an, so früh als möglich operiren zu lassen. Neuburger.

408) Behandlung höchstgradiger Kurzsichtigkeit mittels Entfernung der Linse, von Prof. Pflüger in Bern. (Corresp.-Bl. f. Schweiz. Aerzte. 1895. Nr. 20.) Die Operation ist ein grosser Fortschritt der Augenheilkunde. Verf. operirt jetzt auch Kurzsichtige über 40 Jahren. Als einzig erlaubte Methode gilt ihm Discission mit nachfolgender Entleerung der künstlich getrübten Linsenmasse ohne Iridectomie. Netzhautablösung sah er trotz jahrelanger Beobachtung nicht eintreten. Die bewirkte Reactionsdifferenz schwankt zwischen 14,5 und 20 D; M von 15—16 D wird am häufigsten in E übergeführt; für Erwachsene mag daher die untere Grenze durch 14 D bezeichnet werden, die bei Kindern etwas herabgesetzt werden kann. S wurde gebessert, zuweilen verdoppelt, sogar verdreifacht trotz Complicationen. Bei ungefähr gleicher M und S, normaler Stellung und Convergenz kann beiderseits operirt werden. (Deutsche med. Ztg. 1896. Nr. 90.) Neuburger.

409) Die croupöse Conjunctivitis und ihre Beziehungen zur Diphtherie, von Prof. Vossius in Giessen. (Zwangl. Abhdlgn. a. d. Gebiet d. Augenhlkd. Heft 1. Halle a. S. 1896.) Die diphtherische Conjunctivitis kann entweder mit Faserstoffexsudation in das Gewebe der Bindehaut oder mit Pseudomembranen auf ihrer Oberfläche verlaufen; letzteres kann nur durch bacteriologische Untersuchung entschieden werden. Deshalb ist Vorsicht dringend geboten, umsomehr, wenn Fälle von Bindehautcroup während einer Diphtherieepidemie beobachtet werden. Die Erkrankten müssen in Augenheilanstalten behandelt werden. Es kommen aber auch Membranbildungen auf der Bindehaut vor, die keine Beziehung zur Diphtherie haben, so z. B. bisweilen bei Pemphigus, Herpes conjunctivae, nach Verbrennungen und Aetzungen. Heilserum wirkt günstig bei Diphtherie. Oertlich bei Croup Waschungen und Kühlungen mit Sublimat (1:5000), Quecksilberoxycyanid (1 $^{0}/_{00}$), im blenorrh. Stadium Arg. nitr. Neuburger.

410) Schemata zum Einzeichnen ophthalmologischer Krankheitsbefunde, von Dr. O. Lange in Braunschweig. (Braunschweig 1894. 1,80 M.) Die Schemata befinden sich in 4 einzeln käuflichen Couverts (à 0,50 M.,

je 10 Stück), welche die Umrisse des äusseren Auges, das Schema des horizontalen Augendurchschnittes, des Augenhintergrundes (7 mal vergrössert), bedeckt von einem Quadratnetz, und endlich nur das Quadratnetz (Quadratseite, Sehnervendurchschnitt) enthalten. Neuburger.

411) Anleitungen zur Berechnung der Erwerbsfähigkeit bei Sehstörungen, von Priv.-Doc. Dr. Groenouw, Breslau. (Mit 5 litograph. Tafeln. Wiesbaden 1896. 2,40 M.) Verf. machte der Formel von Magnus den Vorwurf, dass sie zu complicirt sei, die darin angeführte Concurrenzfähigkeit (bei Verlust eines Auges) noch gar keine mathematische Greifbarkeit besitze und deshalb im besonderen Falle abgeschätzt werden müsse, und stellt selbst für die Erwerbsfähigkeit (E) die Formel auf $E = S \times P$, wobei P das Gesichtsfeld bedeutet. Den Einfluss von M (Muskelthätigkeit, bei Magnus) lässt er aus der Formel weg, um sie nicht unnötig zu belasten. Die Arbeit zerfällt in einen allgemeinen Theil zur Begründung der Formel, und in einen speciellen, welcher eine praktische Anweisung zur Feststellung im einzelnen Fall giebt. Die Darstellung wird durch 12 Tabellen und 5 lithographische Tafeln erläutert. Neuburger.

412) Beitrag zu den Functionsprüfungen der Netzhautperipherie. Lichtsinnperimetrie, von Dr. Albert Senn. (Mittheilgn. aus klin. und med. Instit. d. Schweiz. II. Reihe, H. 12. Aus d. Berner Augenklinik. Basel 1895.) Die Untersuchungen wurden an dem von Pflüger modificirten Scherk'schen Perimeter vorgenommen, dessen Innenfläche mit Hegg'schem Neutralgrau belegt war, in einem nach Nordosten gelegenen einfenstrigen Zimmer, dessen Wände und Decke ebenfalls neutralgrau gestrichen waren und dessen untere Fensterscheiben matt waren, nur bei verhältnissmässiger guter Beleuchtung. Zuerst wurden die normalen G.-F.-Grenzen gesucht für reines Kremserweiss (10 und 5 mm Durchmesser der Perimeterschäufelchen) = 1, sodann für Grau, welches die Mitte hielt zwischen Kremserweiss und Neutralgrau, $= {}^{8}/_{16}$ = Mittelgrau, endlich mit Nuancen, welche zwischen diesem und dem Neutralgrau (N) = 16 liegen; man erhält so N ${}^{9}/_{16}$, ${}^{10}/_{16}$ u. s. w. bis ${}^{15}/_{16}$. N ${}^{12}/_{16}$ gab noch dieselben Grenzen wie reines Weiss, ${}^{13}/_{16}$ die erste sichere, ${}^{14}/_{16}$ und ${}^{15}/_{16}$ stärkere concentrische Einschränkung derart, dass bei ${}^{15}/_{16}$ von einem sicheren Unterscheiden der Helligkeitsdifferenz im ganzen Netzhautbezirk nicht mehr gesprochen werden konnte. N ${}^{12}/_{16}$, welches Verf. als Grenzgrau (G grau) bezeichnet, kann beim Perimetriren noch als Weiss benützt werden, und imponirt in der Netzhautperipherie noch immer als mattes Weiss, wodurch bewiesen wird, dass die Adaptirung in der Peripherie bedeutend rascher eintritt als im Centrum, weshalb praktisch eine periphere Lichtsinnprüfung vor der centralen viel voraus hat. Sodann wurden 60 Augen mit Opticus-, Retina- und Chorioideakrankheiten auf Weiss, Grenzgrau und Farben (Hegg'sche Pigmentfarben) perimetrirt, woraus Verf. folgende Schlüsse zieht: 1. Die Untersuchung des peripheren Lichtsinnes beansprucht gegenüber der der übrigen Funktionen der Peripherie und des Centrums der Netzhaut eine specielle Berücksichtigung. Dieselbe ist in keinem Falle von Erkrankung des Opticus, der Retina und Chorioidea zu vernachlässigen. 2. Der periphere Lichtsinn ist bei allen Erkrankungsformen genannter Organe gestört. Eine Abnahme ist daher (ebenso wie die des centralen) kein specifisches Zeichen bestimmter Amblyopieformen. 3. Sie ist aber eines der ersten Symptome beginnender Funduserkrankung und von grösster Wichtigkeit. 4. Die periphere Lichtsinnstörung variirt puncto Intensität in ziemlich weiten Grenzen. Geringere Grade weisen die Opticusleiden, stärkere die Glaucomformen und die Retinal- und Chorioidalleiden (letztere die stärksten) auf. 5. Die einfachste praktische Untersuchung ist die mit

G-grau. 6. Zeigt diese normale Grenzen, so kann jede weitere Prüfung (mit Farben) unterbleiben. 7. Besteht zwischen den Grenzen von G-grau und Weiss ein grössere Differenz als 2—3°, so liegt eine pathalogische Störung der Unterschiedsempfindlichkeit vor. 8. Jede noch so kleine Einschränkung von G-grau gegenüber Weiss ist verdächtig und erheischt die Nachprüfung mit Farben (auch des centralen Form- und Lichtsinns). 9. Controluntersuchungen zwischen Weiss und G-grau sichern die Beurtheilung des Falles beträchtlich, da sie auch geringgradigen Erkrankungen des Farben-G.-F. zur Beachtung und richtigen Würdigung verhelfen und 10. schätzenswerthe Aufschlüsse über Intensität und Prognose der Krankheit ergeben. 11. Feinere Gradationen werden mit N $^{8}/_{16}$—$^{4}/_{16}$ gemacht. Es erfordert die Untersuchung also nur 4 neue Perimeterschaufeln: W. Gr. $^{4}/_{16}$, $^{8}/_{16}$, $^{12}/_{16}$. 12. Die G-grau-Untersuchung übertrifft an Genauigkeit die Untersuchung mit kleinsten farbigen Pigmenten. 13. Die gleichzeitige Untersuchung mit Weiss und G-grau kann differentialdiagnostisch entscheiden bei traumatischer Neurose, Hysterie, Neurasthenie u. s. w. und bei Simulation. 14. Die Untersuchungen dürfen nur mit dem Pflüger-Scherk'schen Perimeter, welches mit Neutralgrau grundirt sein muss und mit richtig construirten Schaufeln gemacht werden. (Deutsche med. Ztg. 1896. Nr. 92.) Neuburger.

413) Ueber glaucomatöse Atrophie der Papille in Form der tabischen Atrophie und ihre Heilung durch vordere Sclerotomien, von Dr. Galezowski. (Wiener klin. Rundschau. 1896. Nr. 5 u. 6.) Auf Grund zahlreicher Beobachtungen derart, dass bei vielen Fällen sog. tabischer Sehnervenatrophie die Symptome der Rückenmarkserkrankung wenig ausgesprochen sind, andererseits die atrophische Papille nicht grauweiss, sondern vollkommen weiss ist und die Augenaffection dabei zeitweise stationär bleiben, ja sogar sich wieder bessern kann, glaubt Verf., dass es eine Zahl von Atrophien der Papille giebt, welche denen bei Tabes zum Verwechseln ähnlich sind, in der That aber eine glaucomatöse Atrophie oder eine besondere Art von Glaucoma simplex ohne Excavation darstellen. Er gelangt zu folgenden Unterscheidungsmerkmalen: bei der glaucomatösen Atrophie ist die Papille weiss, besonders in der äusseren Hälfte; die centralen Opticusvenen sind an der Stelle ihres Hervortretens verschmälert, nach ihrer Kreuzung mit den Arterien aber, und besonders am Papillenrande verbreitert; zuweilen ist in der centralen Vene spontane Pulsation zu sehen, nicht aber in den Arterien; die Pupille verengt sich auf Licht nicht, ist weit und unregelmässig; Gesichtsfeld ist wie beim Glaucom eingeschränkt, in der äusseren Hälfte aber ganz oder fast ganz intact (eines der beweisendsten Symptome); Dyschromatopsie besteht im Beginn der Erkrankung nicht, und später nur in geringem Grad, wenn die eingeengte Zone der inneren Gesichtsfeldhälfte das Centrum erreicht hat. Wichtig ist, dass die Sclerotomie in allen diesen Fällen günstig (?) wirkte. Neuburger.

414) Sympathetic inflammation, with illustrative cases, by G. E. de Schweinitz, M. D. (International Clinics. II. 5.) Drei Fälle, in denen das enucleïrte sympathisirende Auge (3 mal Verletzungen der Ciliargegend) anatomisch und bakteriologisch untersucht wurde. Mikroorganismen wurden nur in einem Falle gefunden, und zwar bei Chorioiditis purulenta Staphylococcus cereus albus und pyogenes citreus. Neuritis der Ciliarnerven wurden in allen Fällen, besonders in einem deutlich, gefunden. In einem Falle waren auch Allgemeinstörungen (Kopfschmerz, Fieber, Delirium, Abmagerung, kurz typhoider Status) vorhanden (metastatische Infection?). Indem Verf. die Frage der Uebertragung, Migration oder Metastase offen lässt, giebt er noch Anweisungen über Prophylaxe und Behandlung. Neuburger.

415) **The association of hemianopsia with certain symptom-groups, chiefly with reference to the diagnosis of the site of the lesion, by Charles K. Mills, M. D., and G. E. de Schweinitz, M. D.** (Philadelphia Hospital Reports. III. 1896.) Zehn eigene Beobachtungen von Hemianopsie verschiedener Art, doch stets rein cerebralen Ursprungs, mit verschiedenen anderweitigen Störungen, welche den Sitz der Störung zu diagnosticiren erleichtern. Zuerst fünf Fälle mit sogenannten Hemisymptomen, ähnlich der drei von Seguin (Journ. Nerv. and Ment. Dis. XIII. Nr. 8, Aug. 1886. S. 440) beobachteten. — Rechtsseitige Hemianopsie, Fehlen von Wernicke's Symptom, Dyslexie[1], zeitweise rechtsseitig Hemiparese, Jackson's Epilepsie. — Rechtsseitige Anopsie im unteren Quadranten, Fehlen von Wernicke's Symptom, Dyslexie, rechts Hemiparese, theilweise Hemianästhesie rechts, theilweise Wort-Taubheit und -Blindheit. — Rechtsseitige Hemianopsie, Fehlen von Wernicke's Symptom, zeitweise Aphasie, Dyslexie[1], Hemiparese vom spastischen Typus R, wahrscheinlich Wortblindheit. — Dyslexie, d. h. Unvermögen, mehr als einige Worte hinter einander zu lesen, beruht auf theilweiser Zerstörung des Centrums für Wortbilder oder der Associationsfasern, welche dieses Centrum mit den Regionen für Lesen und Schreiben verbinden, also wahrscheinlich auf unvollständiger Zerstörung von Commissurenfasern, ist also ein subcorticales Symptom. Obductionsbefunde von Berlin und Nieden zeigten Zerstörung der weissen Substanz in der Nähe der Broca'schen Windung. — Linksseitige Hemianopsie; Hemiplegie und Hemianästhesie links; theilweise Aphasie, zeitweise; Epilepsie; Fehlen von Wernicke's Symptom. — Rechts Hemianopsie; Fehlen von Wernicke's Symptom; zeitweise Hemiplegie rechts; dauernde Hyperästhesie. — In den folgenden zwei Fällen waren die Hemisymptome leicht und schlecht begrenzt, aber die Hemianopsie vollständig und regelmässig, Umstände, welche auf Läsionen der Sehstrahlung nahe der inneren Kapsel schliessen lassen; in beiden fehlt wieder Wernicke's Symptom. — Dann folgt ein Fall mit Hemianopsie links; Fehlen von Wernicke's Symptom; anfangs Parese beider Glieder, später spastische crurale Monoparese rechts; in Folge von Selbstmordversuch, indem Patient zwei Schüsse in die rechte Scheitelbeinregion und einen direct auf den Scheitel abgab; Verf. erklärt die Symptome durch Verletzung der rechten Cuneus und des cerebralen Subcortex, und durch dieselbe Kugel (?) des linken motorischen Tractus. — Es ist schwierig klinisch zu unterscheiden zwischen corticaler Hemianopsie und solcher, die auf begrenzte Verletzung der Sehstrahlung im occipitalen Subcortex zurückzuführen ist; doch ist die Hemianopsie im letzteren Falle typischer und regelmässiger. Es folgt sodann ein Fall atypischer linksseitiger Hemianopsie und einer von rechtsseitiger Hemianopsie; Fehlen von Wernicke's Symptom. Zwischen corticaler und subcorticaler Hemianopsie mit Läsion der inneren Kapsel sowohl als des Nervus opticus lassen sich gewisse breite Grenzen ziehen; in letzteren Fällen ist die Hemianopsie verbunden mit gewissen Hemisymptomen, die innerhalb gewisser Grenzen beträchtlich variiren. Manchmal ist sowohl Hemiplegie als Hemianästhesie vorhanden, gewöhnlich aber nur theilweise, das eine oder andere. Weitere, häufigere Hemisymptome sind ataktische Chorea, Monospasmus oder einseitige Krämpfe. Manchmal ist die Parese oder Paralyse entschieden von spastischem Typus; in solchen Fällen ist die Läsion wahrscheinlich localisirt an einem Platze, wo die Commissurenfasern, Sehstrahlung und innere Kapsel zusammenkommen, wahrscheinlich in einem Punkte des Centrum semi-ovale nahe der Verbindung des Parietal- und Occipital-

[1] Falsches Wort, soll Lese-Scheu bezeichnen. H.

lappens. Gewöhnlich ist der Thalamus in solchen Fällen nicht ergriffen, wenn er es auch in mancher Beziehung sein könnte; während Verf. keine pathologische Widerlegung dieser Ansicht hat, besitzt er einen Beweis negativer Art in einem Falle, wo jahrelang ausgeprägte Hemianästhesie bestand ohne Hemianopsie, und wo die Autopsie eine ausgedehnte Läsion des Thalamus ergab, mit mässigen Veränderungen der inneren Kapsel. Doppelseitige Hemianopsie ist selten; es sind nur ungefähr 13 Fälle beobachtet, welche Licht auf die Versorgung der Macula werfen. So führt Verf. einen Fall von Dunn (University Magaz. Mai 1895) an, wo zuerst rechts, später auch links Hemianopsie auftrat mit Verlust des Orientirungsvermögens, während die Macula beiderseits in einem unregelmässigen centralen Fleck, ca. 10^0 im Durchmesser, functionirte; beim ersten Anfall rechts Hemiplegie und Hemianästhesie, doch verschwanden beide bald wieder; Hemianopsie besteht fort; nach 2 Jahren zweiter Anfall, links Hemiplegie und Hemianästhesie, nach 4 Tagen schon wieder verschwunden, gleichzeitig trat völlige Erblindung ein und Störung des Intellects. Nach 8 Tagen erkannte er wieder eine Kerze und andere kleine Gegenstände, welche direct vor ihm standen, auch konnte er kleine Worte lesen; dagegen blieb sein Orientirungsvermögen zerstört; bei sonstigem körperlichen Wohlbefinden sind die beiden letzten Störungen auch jetzt nach 2 Jahren noch vorhanden. — Sehr selten sind die Fälle, in denen eine Hälfte oder ein Theil der Macula zerstört ist; Verf. beobachtet einen Patienten, der zuweilen an derartiger Erscheinung leidet, indem er die rechte Hälfte eines Wortes nicht mehr sieht, z. B. statt „capacity" nur „cap" sieht; bei Drehen der Augen oder des Kopfes weicht der weisse Zwischenraum nach rechts hin zurück; die Störung ist die gleiche, wenn beide Augen offen oder wenn ein Auge geschlossen ist. Neuburger.

416) Remarks on certain ocular phenomena in their relation to intracranial growths, by George de Schweinitz, M. D. (University Magazin. März 1896.) Vom ophthalmologischen Standpunkt aus sind folgende Punkte bei intracraniellen Geschwülsten zu berücksichtigen: 1. Neuritis optica bezw. Stauungspapille kommt nach der Statistik in 80—95$^0/_0$ der Fälle vor; oft wird sie nicht constatirt, weil eben nicht danach gesucht wird; sie kann auch in einem späteren Zeitpunkt schon abgelaufen sein. 2. Die Neuritis optica ist nach Edmunds und Lawford verschieden häufig je nach dem Sitz der Geschwulst, so nach Dercum bei Geschwülsten der Stirnwindungen in 80$^0/_0$, der motorischen Windungen unter 12 Fällen in 0$^0/_0$, des Hinterhauptlappens in 55,5, der Hemisphären in 60, der Basalganglien in 85, des Schläfenlappens in 33,3, des Kleinhirns in 86,9, der Medulla und Pons in 33,3, der Meningen im Bereich der motorischen Windungen in 80, der Meningen an andern Stellen in 66,6$^0/_0$. 3. In manchen Fällen, gewöhnlich bei cerebellaren Geschwülsten, zeigt sich bei normalen Nieren die in der Regel für Retin. albumin. charakteristische Sternfigur in der Macula neben doppelseitiger Neuritis. Verf. fügt eine charakteristische Abbildung bei. 4. Zuweilen tritt nach Ablauf des ersten Anfalles ein Nachschub der Neuritis ein; über einen einschlägigen Fall hat Verf. schon anderwärts berichtet. 5. Ein wichtiges Zeichen ist die Hemianopsie, insofern sie schon bei kleinen Läsionen auftreten kann, sofern diese nur an entsprechender Stelle sitzt, und dadurch eine Localisation der Geschwulst ermöglicht, welche bei anders gelagerten oft viel grösseren Geschwülsten ausbleiben kann; andererseits kann die Hemianopsie freilich auch nur durch Fernwirkung entstehen. Neuburger.

417) Remarks on the field of vision in certain cases of neglected eyes, by G. E. de Schweinitz, M. D. (Annals of Ophthalm. and Otology.



Juli 1895.) Die Gesichtsfelduntersuchung der Augen mit monocularer Amblyopie bei Einwärts- oder Auswärtsschielen ergab folgende drei Gruppen, für welche Verf. eine Reihe von Fällen mittheilt: 1. Gesichtsfeld für Weiss und Farben normal oder nahezu normal, Farbenperception in der Macula normal. 2. a) Gesichtsfeld für Weiss normal, für Farben eingeengt, b) für Weiss und Farben eingeengt, unregelmässig, manchmal mit Umkehr der Roth- und Blaugrenzen. 3. Fälle mit oder ohne concentrische Einengung für Weiss und Farben, mit a) verminderter centraler Farbenperception im Fixirpunkt oder zwischen diesem und dem gelben Fleck, oder b) mit Scotom, hauptsächlich für Farben. Als Resultat ergiebt sich 1. dass die Fälle mit normalem Gesichtsfeld und guter Farbenperception durch Correction und Uebung bessere Sehschärfe erlangen können; 2. bei den Fällen mit ausgeprägter Abnormität des Gesichtsfeldes, besonders für Farbenperception oder bei Scotomen, kann man Veränderungen an der Papille sehen, wenn auch in keinem Falle so ausgeprägt wie bei toxischer Amblyopie; die Sehschärfe verbessert sich in diesen Fällen nicht; 3. in manchen Fällen ist die Abnormität des Gesichtsfeldes analog der bei Hysterie, Neurasthenie und ähnlichen mit Netzhautermüdung gewöhnlich verbundenen Zuständen.

Neuburger.

418) A critical study of a few of the changes found in the fields of vision, taken whilst the eyes are placed at right angles to their ordinary position, by Chas. A. Oliver, M. D. (Brain. Winter Part 1895.) Ausgehend von der Beobachtung, dass die Maler, wenn sie einen lebendigeren Farbeneindruck von einer fernen Landschaft bekommen wollen, diese in horizontaler Kopflage betrachten, nahm Verf. das Gesichtsfeld einer Anzahl gesunder Leute mit guten Augen und normalem Gesichtsfeld derart auf, dass der Kopf in rechtem Winkel zur gewöhnlichen Haltung gehalten wurde, indem dieselben auf einem Tisch oder Sopha lagen mit der temporalen Seite entweder oben oder unten. Das Resultat war, dass stets die Eindrücke, die von der temporalen Seite kamen, früher und speciell auch die farbigen intensiver wahrgenommen wurden, woraus Verf. schliesst, dass dieselben eben auf tüchtigere und besser entwickelte Netzhautelemente auftreffen, ein Umstand, der von den Malern in der erwähnten Weise ausgenützt wird, weil in der horizontalen Lage die fernen Eindrücke mehr auf diese Elemente aufträfen. Neuburger.

419) Ueber den Zusammenhang der Augenerkrankungen mit Hautleiden, von Dr. Mich. Mohr, Augenarzt. (Gyógyászat. 1896. Nr. 35. — Ungar. med. Presse. 1896. Nr. 2.) Nach Besprechung unserer bisherigen Kenntnisse über diesen Gegenstand wird eine durch Pityriasis rubra pilaris verursachte Augenerkrankung besprochen. 27jährige Frau, rechtes Auge seit 2 Jahren, linkes seit $^1/_2$ Jahre krank. Lichtscheu und Thränenfluss; auf dem intermarginalen Theile des linken Oberlides mehrere mohn- bis hirsekorngrosse Kügelchen, welche wenig in die Tiefe reichen; an der Bindehaut beider Lider ebenfalls solche, aber weniger erhaben. Rechts pericorneale Injection, mehrere Substanzverluste der Cornea, undurchsichtig graue Trübung des Parenchyms, nur im äusseren Quadranten durchscheinend. Das Bild der Cornea entspricht dem Ulcus corneae, weniger der Keratitis parenchymatosa; doch sind diese Veränderungen nicht charakteristisch in Folge der Verschiedenheit der Gewebe, sehr dagegen die Kügelchen der Bindehaut, welche ganz analoge Gebilde sind, wie sie das von Török als Pityriasis rubra pilaris erkannte Hautleiden am Oberlid erzeugt hat. Die Hauterkrankung begann vor 9 Jahren am Fussrücken und breitete sich allmählich nach oben hin aus über den ganzen Körper, ohne Jucken. In den ersten 2 Jahren bestanden diffuse rothe Exantheme mit Abschuppung;

die Anfälle dauerten 1—2 Wochen. Jetzt bestehen an verschiedenen Stellen und im Gesicht Röthungen, theils diffus, theils kleine Flecke bildend mit einer kleinen Schuppe in der Mitte. Die initialen Läsionen sind nur in seltenen Fällen glatt, meist befinden sie sich in den Follikeln, welche durch epidermoidale Tröpfchen verstopft sind, nach deren Entfernung Blutung eintritt. Neuburger.

420) Troubles oculaires dans l'érythème polymorphe, par Terson. (Mercredi Méd. 1895. Nr. 37.) Zwei weitere Fälle, bei denen während eines Erythema multiforme auf der Conjunctiva bulbi beiderseits symmetrisch besonders am inneren Winkel Knötchen auftraten, welche nach 8—10 Tagen spurlos verschwanden. Neuburger.

421) Augenerkrankungen bei Menstruation und bei Menstruationsstörungen. Sammelbericht von Dr. Richard Greeff, Privatdocent für Augenheilk. in Berlin. (Monatsschr. f. Geburtsh. u. Gynäk. III. 5.) Zusammenstellung der neueren Literatur, die grösstentheils schon im Centralbl. f. pr. A. erwähnt ist, über diesen Gegenstand mit Berücksichtigung älterer Sammelwerke. Bei normaler Menstruation wurde Einfluss auf's gesunde Auge beobachtet in Gestalt von Herpes corneae, Exophthalmus periodicus, Chemosis menstrualis, Gesichtsfeldeinengung, auf's kranke Auge in Gestalt recidivirender Conjunctivitis, Auftreten von Hordeola, Iritis. Bei Menstruationsstörungen, erstlich bei Amenorrhöe, wurden Sehnervenleiden, Einfluss auf Keratitis interstitialis, vicariirende Menstruation aus den Augen beobachtet, bei Dysmenorrhöe Sehnervenleiden und Blutungen in den Augen, bei Metrorrhagie Amblyopie und Amaurose nach Uterinblutungen. Man muss stets genau untersuchen, ob nicht nur ein zufälliges Zusammentreffen, sondern ein wirklicher Causalzusammenhang vorhanden ist; das Bindeglied ist einmal im Nervensystem, sodann im Gefässsystem, erhöhter Blutdruck, andererseits starker Blutverlust mit entsprechender Prädisposition im Sehnerven und in der Retina, zu suchen. Neuburger.

422) Ein Fall von Augenmuskellähmung im Anschluss an Polyarthritis acuta, von Dr. Bunzel, Prag. (Prager med. Wochenschr. 1896. Nr. 17.) Bei einem 21jährigen Mädchen entwickelte sich im Verlaufe eines milden Gelenkrheumatismus Erscheinungen von Augenmuskellähmung, die sich jedoch in 17 Tagen vollständig zurückbildeten, noch bevor der Gelenkrheumatismus vollständig geheilt war. Aetiologisch kommt Embolie im Bereich des Oculomotoriuskerns (Patient hatte auch Vitium cordis), oder Neuritis der Augenmuskelnerven oder endlich circumscripte Exsudation in die Meningen in Betracht, welch letztere Möglichkeit Verf. für die wahrscheinlichste hält. Er konnte in der Literatur nur zwei ähnliche Fälle finden. (Deutsche med. Zeitung. 1896. Nr. 93.) Neuburger.

423) Angeborene Ptosis beider Augen mit theilweiser Augenmuskellähmung, von Dr. Dujardin. (Journ. d. scienc. méd. de Lille. 1894. Nr. 49.) 18jähriges Mädchen mit angeborener Ptosis beiderseits, deren drei Schwestern, Mutter und Grossvater mütterlicherseits ebenfalls Ptosis zeigen, wird (nach Gillet de Grandmont) operirt; sie kann aber weder nach oben noch nach unten, nach rechts und links die Augen höchstens 6 mm bewegen; beim Blick nach rechts oder links macht das linke Auge stets die umgekehrte Bewegung, so dass es entweder divergirt oder convergirt; für gewöhnlich kein Schielen, geringe H und ziemlich gleiche S beiderseits. (Deutsche med. Ztg. 1896. Nr. 93.) Neuburger.

424) Ein Fall von Augenmuskellähmung in Folge von Helminthiasis, von Varese. (Arch. d. Ottalm. Ann. III. 3. 9—10.) Abducenslähmung

links bei einer 24jährigen Dame; ätiologische Momente fehlen; dem Doppeltsehen waren Kopfschmerzen und Erbrechen vorausgegangen; sie bestanden noch fort, dazu gesellte sich Verstopfung und Druckgefühl im Magen; deshalb Calomel. Darauf wurden viele Askariden entfernt, Diplopie und alle Beschwerden schwanden. Verf. hält die Augensymptome bei Eingeweidewürmern nicht für hysterischen Ursprungs, sondern für Folge einer durch die Darmstörungen bedingten Autointoxication. (Deutsche med. Ztg. 1896. Nr. 93.) Neuburger.

425) **Angeborene Augenmuskellähmung, durch 3 Generationen vererbt**, von Dr. Schiler in Esslingen. (Corresp.-Blatt Württemb. Aerzte. 1895. Nr. 4.) Vater und Sohn (der Grossvater hatte angeblich das gleiche Leiden) wurden vom Verf. untersucht. Ersterer, 63 Jahre alt, sonst geistig und körperlich gesund, hat angeblich von Geburt an völlig unbewegliche Augen und von jeher schlecht gesehen. Beide Bulbi völlig starr und unbeweglich, von der Normalstellung ein wenig nach aussen und unten gewendet, ohne eine Spur von Beweglichkeit; Pupillen klein, unregelmässig, reagiren nur wenig auf Licht. O: ohne Besonderheiten. Der 23jährige, etwas schwächlich aussehende Sohn hat von Geburt an das gleiche Leiden, aber etwas verändert; die Augen treten ziemlich weit vor; beiderseits starker Nystagmus rotatorius; Normalstellung ist möglich, darüber hinaus nach oben nicht, nach unten beweglich in normalen Grenzen; Convergenz in den Horizontalen mangelhaft, genügend bei nach unten gerichtetem Blick; Seitwärtsblicken vollständig unmöglich. Pupillen ziemlich weit, reagiren prompt, aber nicht viel auf Licht. O: n. Kein Doppeltsehen. Er convergirt beim Nahesehen mit nach unten gerichtetem Blick. Ein Bruder hat angeblich ähnliches, aber nicht so starkes Leiden. (Deutsche med. Zeitung. 1896. Nr. 93.) Neuburger.

426) **Recurrent oculo-motor palsy: with a case**, by G. E. de Schweinitz, M. D. (Americ. Ophthalm. Society Transact. 1895.) 30jähr. Patientin, unverheirathet; mit $1^1/_2$ Jahren unter Erbrechen und Krämpfen Oculomotoriusparese, in 6 Wochen Heilung; häufige Wiederkehr derselben mit heftigen Neuralgien und folgender völliger Heilung der gelähmten Muskeln in der anfallsfreien Zeit bis zum 4. Lebensjahre, in welchem die Divergenz des erkrankten rechten Auges stationär wurde, während die Ptosis allmählich wiederkam und verschwand; schliesslich mit 21 Jahren dauernde Ptosis nach heftigstem Schmerzanfall der ganzen Serie, und gegenwärtig vollständige dauernde Oculomotoriuslähmung (auch Pupillenstarre und Mydriasis). Nach Ph. C. Knapp's Darstellung (Boston Med. and Surg. Journ. Bd. CXXXI. 1894. S. 308) sind bisher 40 Fälle beschrieben, auf beide Geschlechter gleichmässig vertheilt; die Erkrankung begann meistens im frühen Lebensalter, gewöhnlich mit Erbrechen und Schmerzen; bald nach den Schmerzen tritt die Oculomotoriuslähmung auf; die Anfälle treten in Zwischenräumen von einer Woche bis zu vier Jahren auf, in regelmässigen Zwischenräumen, oft mit der Menstruation; trotz völliger Wiederherstellung in den Zwischenräumen tritt vielfach am Ende doch vollständige Oculomotoriuslähmung ein. In drei obducirten Fällen fand sich entzündliche Verdickung des Nerven, bezw. Compression desselben durch tuberculöse Massen, bezw. ein Fibrochondrom, das die Nervenfasern separirte, ohne sie zu zerstören. Die einzelnen Anfälle erklären sich durch Gefässveränderungen, entzündlicher oder ödematöser Natur, die schliesslich, wie auch im vorliegenden Falle, zur völligen Zerstörung der Nervenfasern führen. Neuburger.

427) **Ueber einen Fall von Teratoma corneae congenitum mit vorderen und hinteren Synechien und Cataract**, von Dr. R. D. Cohn. (Inaug.-Dissert. Heidelberg 1896.) Der Bulbus stammte von einem 6jährigen

Mädchen, war von Dr. Schmitz in Dortmund enucleïrt und an Prof. Leber gesandt worden, der ihn vor der 24. Versammlung der ophthalmolog. Gesellsch. demonstrirte (s. d. Centralbl. 1895. S. 396), mit folgendem Befund: der Bulbus war schon bei der Geburt mit einem halb erbsengrossen, etwas mehr als die mittelweite Pupille deckenden Tumor bedeckt. Wie heute war auch damals keine Vorderkammer vorhanden, die Randpartie der Iris normal. Das Wachsthum des Tumors veranlasste die Enucleation; er maass zuletzt 10,5 : 8,5 : 4 mm. Die vorliegende Arbeit enthält eine genaue mikroskopische Beschreibung an der Hand einer lithographirten Tafel (die Hornhaut war stark vascularisirt, die äussere Fläche ihrer Tunica propria zeigte papillären Charakter, in dem dicht unter dem Epithel liegenden Bindegewebe besteht eine starke kleinzellige Infiltration, ferner enthält die Geschwulst eine Knorpelplatte, erweiterte Gefässräume, Gruppen von acinösen Schleimdrüsen, nach Art der von Heidenhain beschriebenen, Fettzellen, Mastzellen, junges Bindegewebe, elastische Fasern), sodann ausführliche Besprechung ähnlicher Befunde an der Hand eines 91 Nummern umfassenden Literaturverzeichnisses und kommt zu dem Schlusse, dass der Fall ein Unicum darstelle, insofern er die bei fötaler Keratitis schon beobachteten Einzelerscheinungen alle zusammen an einem Auge zeige, nämlich fötale Keratitis, vordere und hintere Synechien, Cataract und ein knorpelhaltiges Dermoid. Die Erklärungsweise geht dahin: eine schwere fötale Keratitis unbekannten Ursprungs hat in den ersten Monaten des intrauterinen Lebens zu Geschwürsbildung und Perforation der Hornhaut geführt. Secundär haben sich Verwachsungen ausgebildet, einerseits der Iris und der Linse mit der Hornhauthinterfläche, mit darauf beruhender Cataractbildung, andererseits der Plica semilunaris (oder der Plica und des Amnion) mit der Hornhautvorderfläche, mit dadurch bedingter Einlagerung von, der Entwickelung des später auftretenden Dermoïds zu Grunde liegenden, teratologischen Elementen. — Haare konnten keine gefunden werden.

Neuburger.

428) Dermoid tumors of the cornea, by A. R. Baker, M. D. (Journ. of the Amer. Med. Assoc. 17./X. 1896. Chicago.) 24jähriger Mann mit angeborener, gestielter Hornhautgeschwulst, $1 : {}^{1}/_{2}{}''$ gross, mit starren schwarzen Haaren bedeckt, die Lidspalte völlig ausfüllend und so eher den Anblick einer kleinen Haarbürste als den eines Auges darbietend. 4 Jahre später wurde die Geschwulst leicht entfernt; sie war unten aussen etwas mehr als der Hälfte der Cornea angewachsen, liess sich aber leicht ausschälen; sie griff nur wenig über den Limbus hinaus, war aber mit der Conjunctiva fester verwachsen. Die Hornhaut wurde fast ganz klar, nur eine kleine kreisförmige Trübungslinie blieb zurück; Pat. konnte mit dem Auge gewöhnlichen Buchdruck lesen. Der zweite Fall betrifft ein 17jähr. Mädchen; die ebenfalls seit Geburt bestehenden und nicht gewachsenen 3 Geschwülste des linken Auges waren von einander durch klare Hornhaut getrennt; zwei sassen am Limbus, eine ungefähr um ein Drittel Hornhautdurchmesser davon entfernt. Die Entfernung gelang auch gut, doch blutete es ziemlich, auch war die Hornhaut mehr getrübt wie im ersten Falle; es bestand zudem hochgradiger Astigmatismus hyp., sodass S nur ${}^{1}/_{10}$ sich ergab. Dieser Fall wurde schon 1877 von Agnew beobachtet. Daran anschliessend wird kurz die Literatur besprochen und als Entstehungsweise die Theorie angenommen, welche die Geschwülste durch versprengte Epidermiskeime, während der Embryonalzeit dahin gelangt, sich entwickeln lässt.

Neuburger.

429) Ueber experimentelle Blennorrhöe im Auge neugeborener Kaninchen, sowie Erfahrungen über die Cultur des Gonococcus,

von Dr. Julius Heller. (Charité-Annal. XXI.) Nach eingehender Besprechung der bisherigen vergeblichen Versuche, Blennorrhöe experimentell auf Thiere zu übertragen, sowohl an der Harnröhre, als am Auge, und eingehender Schilderung der bisherigen und des von ihm geübten Culturverfahrens, bezüglich dessen wir aufs Original verweisen müssen, bespricht Verf. die Frage, warum die Blennorrhöe Erwachsener so selten wäre im Verhältniss zu der der Neugeborenen trotz der bei ersteren so häufig vorliegenden Infectionsgelegenheit. Da der Gonococcus bei der Harnröhren- und bei der Augenblennorrhöe sich morphologisch und biologisch gleich verhält nach zahlreichen vom Verf. angestellten Experimenten, so bleibt nur übrig anzunehmen, dass die Seltenheit der Infection bei Erwachsenen auf besondere, nicht in der Krankheitsursache (der Gonokokkeninfection), sondern in dem kranken Individuum liegende Gründe zurückgeführt werden müsse, oder man könnte bei jungen Individuen eine grössere Disponirtheit des Auges zur Erkrankung annehmen als bei älteren. Deshalb machte Verf. Impfversuche an neugeborenen Kaninchen, die sehr geeignet dazu sind, weil sie mit geschlossenen Lidern geboren werden und erst nach 12—14 Tagen spontan die Augen öffnen können; eröffnet man mit sterilem Messer die Lidspalte, so hat man sterilen Nährboden, andererseits kleben die Lider sofort wieder zusammen (zur Vorsicht wurde ein Heftpflasterstreifen mit Collodium darüber befestigt), so dass Auswischen des Infectionsstoffes durch Lidschlag, Herausfliegen mit den Thränen, Infection von aussen, Mischinfection u. s. w. sicher verhütet werden können. Die Einzelheiten der Versuche sind im Original nachzusehen. Als Resultat ergab sich: bei ca. 7 Thieren war das Ergebniss negativ, bei 12 Fällen nur ganz leichte Erkrankung, in der Mehrzahl der Fälle eine leichte bis mittelschwere Conjunctivitis purulenta, der menschlichen Blenn. neonatorum nur bedingt ähnlich; die foudroyante, für die menschliche Blennorrhöe charakteristische Eiterung, konnte bei 3 Thieren an 4 Augen erzeugt werden, ohne das erklärt werden konnte, warum diese gerade in diesen und nicht auch in anderen Fällen auftrat. Es konnte jeden Tag eine ganze Uhrschaale voll Eiter aus dem erbsengrossen Auge des Thieres entleert werden. Das zuerst erkrankte Thier inficirte sich selbst das ursprünglich nicht geimpfte Auge; zwei andere mit dem Secret des zuerst geimpften Auges inficirte Thiere bekamen das gleiche Krankheitsbild; die Eiterung dauerte 2—3 Wochen. Auch der weitere Verlauf entsprach dem der menschlichen Blennorrhöe. Sehr bald trübte sich die Cornea, veränderte sich bald geschwürig in ganzer Ausdehnung und sämmtliche Thiere gingen — irgend eine Therapie wurde nicht versucht — nach einigen Wochen ein. Ohne absichtliche Infection war in dem ganzen Stall bei 120 Kaninchen keine Augenerkrankung vorgekommen. Ferner betont Verf., dass auch beim Neugeborenen zweifellos Blennorrhöen relativ leicht auch ohne Therapie verlaufen. Es machte bei der Infection auch keinen Unterschied, ob Gonokokkenculturen aus dem acuten Harnröhrentripper, oder aus der Augenblennorrhöe der Neugeborenen in erster, zweiter oder dritter Generation benützt wurden; Controlversuche mit anderen Mikroorganismen, mit Ausserachtlassung der für Kaninchen besonders pathogenen, blieben erfolglos. Im Secret der obigen Thiere wurden typische Gonokokken gefunden, zwar viel seltener als bei der acuten Blennorrhöe der Neugeborenen und dem frischen Harnröhrentripper, aber sehr viel häufiger als bei der chronischen Gonorrhöe und Blennorrhöe; ihr vorwiegend extracelluläres Vorkommen wird mit Verschiedenheiten der Eiterzelle des Kanincheneiters erklärt. Culturversuche waren aus verschiedenen im Original angeführten Gründen sehr schwierig; trotzdem glaubt Verf., dass ihm in zwei Fällen die Reincultur der Gonokokken auch aus dem Kaninchenauge gelungen ist. Von den ein-

gegangenen Thieren wurde erst ein Auge untersucht, das in allen Theilen stark entzündet war; Gonokokken konnten darin nicht sicher festgestellt werden. Reinfectionen auf den Menschen wurden nicht gewagt. Weitere Thierversuche sind zweifellos noch anzustellen; doch glaubt Verf., jetzt schon festgestellt zu haben, dass es durch Aenderung der Versuchsbedingungen möglich ist, die Gonorrhöe, eine von den Krankheiten, die man für den Menschen specifisch eigenthümlich hielt, auch auf den Thierkörper zu übertragen. Neuburger.

430) Concerning the extraction of immature cataract, with the report of cases, by G. E. de Schweinitz, M. D. (Philadelph. Polyclin. V. Nr. 16. 18./IV. 1896.) Bei unreifer Cataract, welche aber Pat. erwerbsunfähig macht, verwirft Verf. reifende Operationen, gleichviel welcher Art, zieht die Extraction mit Iridectomie vor, cystitomirt T förmig, verwirft Ausspülungen der Vorderkammer als gefährlich. Er theilt 12 Fälle mit, darunter 2 Mal $S^1/_1$, darunter 1 Fall von weicher Cataract, 27 Jahre, Albuminurie, mit runder Pupille extrahirt, 3 Mal $^1/_2$, 1 Mal $^1/_3$ (Macula corneae), 3 Mal $^1/_6$, Nachstar, Discision verweigert, excessive Myopie, 1 Mal Fingerzählen, Sehnerv atrophisch, 1 Mal traumatische Hämorrhagie am 4. Tage, Kapselverdickung, 1 Fall noch in Behandlung, gut. Auf Grund der Resultate giebt Verf. an, er warte, wenn irgend möglich, bis zur völligen Reife, wenn dies nicht geht, zieht er die Ausziehung des unreifen Stares (mit Iridectomie) reifenden Operationen vor; präliminarische Iridectomie macht er, wenn Complicationen vorhanden oder zu erwarten sind. Neuburger.

431) Description of a few of the rarer complications occurring during and following cataract extraction, by Charles A. Oliver, M. D., Philadelphia. (Archiv. of Ophth. 1896. Nr. 3.) Mittheilung einiger Zwischenfälle während und nach der Staroperation, welche bei anderen Vorkommnissen Anderen zur Belehrung dienen sollen, darunter einige Fälle, in denen durch unzweckmässiges Verhalten des Patienten nach dem Schnitt die Linse über den Kopf hinweg herausgepresst wurde, einmal auch mit Iris- und Glaskörpervorfall, ferner Wiedereröffnung der schon geschlossenen Wunde durch Schlag gegen das Auge, einmal mit Blutungen aus der Iris, ferner verzögerte Schliessung der Wunde mit vorderer Synechie, durch Scopolamin beseitigt, postoperative Manie, trotzdem in allen Fällen gute Heilung, meist entsprechend der Sachlage durch exspectatives Verhalten. Ebenso guter Ausgang bei Luxation der Linse in den Glaskörper und Entfernung derselben mit der Schlinge; einmal brach auch die Spitze des Graefe'schen Messers bei der Contrapunctur ab und blieb in der Hornhaut stecken; Magnetoperation und Versuch der Entfernung mittelst Einschnitt und Irispincette erfolglos; später glatte Extraction mit Vermeidung der Stelle, wo die Spitze reizlos eingeheilt; einmal musste die Operation auch für eine Stunde unterbrochen werden, da schon nach dem Einstich durch Unruhe des Pat. der Humor aqueus abfloss; ebenfalls gutes Endresultat. Neuburger.

432) Experimental salicylic acid-amblyopie, by G. E. de Schweinitz, M. D., Philadelphia. (Americ. Ophth. Society Transact. 1895.) Nach Anführung der bisherigen Literatur mit mehr oder weniger starker Schädigung des Sehvermögens durch Salicylsäure (Reiss, Gatti, Knapp, Brunner) folgt Mittheilung über Experimente, die, an drei Hunden gemacht, ergaben, dass es möglich ist, durch grosse Dosen von Salicylsäure Amblyopie zu erzeugen mit ophthalmoskopischen Veränderungen, Abblassung des Sehnerven und Verengerung der Gefässe, ähnlich denen bei Chinin-Amaurose; Verf. zweifelt auch nicht, dass es durch entsprechende Dosen möglich ist, die gleichen anatomischen atrophischen Veränderungen am Sehnerven hervorzubringen wie durch Chinin.

Leichte Conjunctivitis, Hornhauttrübungen, selbst mit Hypopyonkeratitis treten als Nebenerscheinungen auf. Neuburger.

433) The action of Hydrobromate of scopolamine upon the iris and cyliary muscle, by Charles A. Oliver, M. D., Philadelphia. (The Amer. Journ. of the Med. Sciences. Sept. 1896.) Die bald eintretende Pupillenerweiterung (nach 18 Min.) und völlige Accommodationslähmung (23 Min.) einerseits, die baldige Rückkehr dieser Erscheinungen andererseits nach 24—30, bezw. 24—36 Stunden machen das Scopolamin (2 $^0/_{00}$ Lösung) sehr geeignet zu Refractionsbestimmungen. Neuburger.

434) Traumatic enophthalmos, with a case, by G. E. de Schweinitz, M. D. (The Amer. Journ. of the Med. Scienc. Dec. 1895.) In Folge eines Schlages war das linke Auge in die Orbita zurückgesunken um 4 mm gegenüber dem rechten, in Folge dessen die linke Lidspalte nur 9 mm weit gegenüber 13 R; die Beweglichkeit des Auges nach oben war gehemmt, nach unten etwas erhöht. Gekreuzte Doppelbilder. Nach kurzer Zusammensetzung wird die Ursache in diesem Falle in einer Schädigung des Sympathicus (Schapringer) mit folgender Lähmung des Müller'schen Muskels erblickt, da wohl Hautnarben (Pat. wurde erst einige Zeit nach dem Unfall gesehen), aber kein Knochenbruch, insbesondere der Orbitalwand, gefunden werden konnte. Neuburger.

435) Concerning the repair of corneo-scleral wounds, with prolapse of the iris, by G. E. de Schweinitz, M. D. (Philadelphia Polyclinic. V. 14. 1896. 4. April.) Mittheilung einiger Fälle, in denen bei Irisvorfällen nach Wunden oder perforirten Geschwüren, nach Abtragung des Vorfalles die Perforation entweder nach da Gama Pinto mit Bindehaut bedeckt, oder mit einigen Seidennähten geschlossen wurde, darunter ein Fall von Staroperation. Die Naht wurde nur gemacht, wenn die Ränder nicht infiltrirt waren und das Geschwür nahe dem Hornhautrande war. Es befanden sich auch ein Ulcus in Folge Blenn. adultorum darunter. Verf. neigt dazu, auch nicht perforirte grosse Geschwüre zu excidiren und zu nähen. Heilung trat in allen obigen Fällen ein. Neuburger.

436) Kurzer Bericht über meine oculistische Thätigkeit auf Station Astopowo der Rjasan-Uraler Eisenbahn, von Dr. Benjamin Bjelilowsky. (St. Petersb. med. Wochenschr. 1896. Nr. 33.) Die Beobachtungen, welche Verf. als Bahnarzt im Innern Russlands gemacht hat, gewähren einen interessanten Einblick in die dort noch herrschenden socialen und hygienischen Zustände. Die Augenkranken behandelte Verf. jedoch nicht in seiner Eigenschaft als Bahnarzt, sondern freiwillig; es waren meist Bauern, und es musste auch Arznei und Verband unentgeltlich geliefert werden, da er anfangs von Seiten der Behörden wenig unterstützt wurde; dies erklärt auch die zum Theil ambulante Behandlung der Starpatienten und Iridectomirten u. dgl. Wir können hier nur die Hauptergebnisse mittheilen; mit den daraus gezogenen Schlusssätzen wird man sich auch nicht vollständig einverstanden erklären können. Vom 1. Januar bis 1. September 1895 wurden 439 Pat. behandelt, darunter 14,8 $^0/_0$ Trachom und 20,5 $^0/_0$ Conjunctivitis verschiedener Art. „Das Trachom ist keine Krankheit sui generis; es hat viel Gemeinschaftliches mit der chronischen Blennorrhoea und dem Follicularkatarrh; es ist absolut ansteckend in beiden ersten Perioden; in diesen aber auch heilbar." Die Behandlung bestand in Ausquetschen der Körner mit dem Fingernagel, Sublimatspülungen, 5 $^0/_0$ Lösung von Natr. sozojodolicum, Sublimat-Glycerin oder Vaselin 1—3 $^0/_0$. Die Schmerzen insbesondere durch die starken Sublimat-

lösungen wurden durch Cocaïn gemildert. Die Ergebnisse der Behandlung waren gute. Phlyctänen wurden mit Druckverband, Sublimat-Glycerin und Atropin behandelt. Ein Melanosarcom der Conjunctiva wurde entfernt, recidivirte; Pat. liess das Auge nicht entfernen. Staroperationen, stets mit Iridectomie, wurden 19 gemacht, darunter zwei Verluste durch Complicationen, nicht durch Infection; von zweien ist das Schicksal unbekannt — weil sie, am Tage nach der Operation zur ambulatorischen Behandlung entlassen, nicht wieder kamen; fünf derartig behandelte Fälle heilten aber ganz gut. Brillen gab es in dieser schönen Gegend überhaupt nicht; ebensowenig eine Badegelegenheit vor der Operation. Ueberhaupt scheint es dort mit der Bevölkerung, auch in intellectueller Beziehung, sehr traurig zu stehen; 10,5 % aller Augenkranken waren unheilbar erblindet, davon der vierte Theil an Blennorrhoea neonatorum, wie überhaupt die Gonorrhöe dort sehr verbreitet ist. „Die Bauern wissen überhaupt nicht, was es heisst, dem Kind nach der Geburt die Augen abzuwaschen; bei Entzündungen legen sie Zucker, Mehl, Würmer u. s. w. auf.“ Je der neunte Theil war an Trachom, Pocken, Sehnervenerkrankung und Glaucom erblindet; drei an Syphilis. Ueberhaupt stellten Netz- und Aderhaut-, sowie Sehnervenerkrankungen ein erhebliches Contingent, insbesondere Atrophia optici; auch zwei Fälle von Retinitis bei Leukämie; nähere Angaben darüber fehlen. Während der Erntezeit kamen sehr wenig Patienten, sogar nicht einmal die operirten zum Verbandwechsel. Zehn Fälle von Hemeralopie heilten bald unter Besserung der hygienischen Verhältnisse. Ausbildung der Landärzte in der Augenheilkunde, unentgeltliche Behandlung durch öffentliche und private Hülfeleistung, Belehrung der Bevölkerung, Blindenasyle für unheilbar Erblindete sind nach Verf. dringend nothwendig. — Sozojodolpräparate, Zink und Natrium, Salze derselben in 5 % Lösungen und Salben leisteten bei Conjunctivitis verschiedener Art, Phlyctänen und Trachom gute Dienste. Neuburger.

437) Exophthalmus bedingt durch ein Syphilom der Fossa pterygopalatina, von C. Hennebert und H. Coppez. (Arch. f. Dermat. u. Syph. Bd. 36.) 40jähriger Bergwerksarbeiter; seit drei Monaten R fortschreitender Exophthalmus, welchem heftige Kopfschmerzen in der rechten Schläfengegend, Neuralgien in den letzten Molares der rechten Seite vorangegangen waren und der von einer Schwellung der rechten Schläfengegend begleitet war. $S = \frac{1}{3}$, Verminderung der horizontalen Beweglichkeit des Bulbus, leichter Ausfall der oberen Cilien, geringe Mydriasis, sehr träge Pupillenreaction. Mässige Venenerweiterung auf der Papille. Bedeutende Geschwulst der rechten Schläfe, weich, nicht druckschmerzhaft, Haut darüber verschiebbar. In der rechten Nasenhöhle grau gefärbter, gelappter Tumor, mit der mittleren Muschel zusammenhängend, das ganze Nasenloch ausfüllend, das Septum nach links ausbuchtend. Im hinteren Nasenrachenraume tastbare abnorme Schwellung der Tuba Eustachii. Die Geschwulst, welche anfangs als fibröser Polyp der Fossa pterygopalatina aufgefasst worden war, wurde, nachdem eine Untersuchung von Delsaux einen grossen Substanzverlust in der knöchernen Nasenscheidewand, sowie charakteristische Narben um die Choanen ergeben hatte, als eine syphilitische aufgefasst und durch energische antisyphilitische Cur zum Schwinden gebracht. Im Anschluss daran werden die Fälle von luetischem Exophthalmus und Periostitis der Augenhöhlbegrenzung besprochen. Neuburger.

438) Fremdkörper in der Horn- und Bindehaut, von Dr. E. Asmus. (Wien. med. Blätter. 1896. Nr. 32.) Verf. bespricht in eingehender, sehr zweckentsprechender Weise die Entfernung derartig gelagerter Fremdkörper und die event. nöthige Nachbehandlung. Neuburger.

439) Augenverletzung mit nachfolgender doppelseitiger Accomodationslähmung, Trigeminusneuralgie und schliesslicher allgemeiner traumatischer Neurose, von Dr. v. Grolmann. (Zeitschr. f. prakt. Aerzte. 1896.) Ein grösserer Eisensplitter trifft mit starker Gewalt die Cornea eines 47jährigen Patienten; nach einigen Tagen glatt verheilte Narbe in der Hornhautmitte, tiefblaurothe Ciliarinjection, Pupille sehr eng, Kammer abnorm tief, lichtscheu. Später typische Neuralgie im N. supraorbitalis, nach $1^1/_2$ Monaten völlige Accomodationslähmung auf dem kranken Auge, nach weiteren zwei Monaten auch auf dem vorher gesunden Auge. Jeder Versuch zu arbeiten steigert die Schmerzen in's Unerträgliche; durch Nervina keine Linderung, daher Resection des Nerven, welche vorübergehende Besserung herbeiruft. Ein Jahr später Status quo ante; die Beschwerden erscheinen jetzt mehr neurasthenischer Art; complete Anästhesie der linken Hand, die sich auch kühler anfühlt. Reflexe nicht gesteigert. Nach weiteren $3^1/_2$ Jahren Anästhesie unverändert, Accomodationslähmung geschwunden; die neuralgischen Schmerzen des Trigeminus sind geringer, doch verallgemeinert; der Kopf ist ihm wie im Schraubstock zusammengepresst; Nächte schlaflos; der geringste Lärm regt ihn auf, ausgesprochene Apathie gegenüber der geringsten Beschäftigung, das complete Bild der traumatischen Neurose. Pat. bezieht 75 % Rente; er hat mehrfach versucht, leichte Arbeit, die er zu verrichten noch im Stande ist, zu erlangen, ist aber als „Invalide“ stets abgewiesen worden. Dieser Umstand dürfte den Zustand nach Ansicht Grolmann's im Laufe der Jahre nur noch verschlimmern.

Neuburger.

440) Eine eigenthümliche Configuration der Augenlider als Folge lymphatischer, lienaler Leukämie stellt Litten in der Berl. med. Gesellsch. (a. 9. XII. 1896. — Deutsch. med. Ztg. 1896 Nr. 102) vor. Der Zustand ist täuschend ähnlich einem Oedem, bezw. einer hydrop. Infiltration. Es besteht Milz- und erhebliche Schwellung der Lymphdrüsenpackete, doppelseitiges hämorrhagisches Pleuraexsudat, hochgradige leukämische Blutveränderung (1 rothes : 3 weisse Blutkörperchen), feine Retinitis leucämica, charakterisirt durch die weissen Flecke, vereinzelte Blutungen und Orangefarbe des Hintergrundes. Die Infiltration der Oberlider ist eine Folge von lymphatischen Geschwülsten, die sich derart entwickelt haben, dass die Haut abhebbar darüber ist; man fühlt mässig weiche, aus einzelnen Theilen zusammengesetzte Geschwülste. An den Unterlidern ist die Erscheinung gleichfalls vorhanden, aber nicht so hervortretend. — Derartige Hauterkrankungen bei Leukämie sind selten. — Köbner hat 1883 einen Fall beschrieben von allgemeiner Sarcomatose und Hautsarcom, der sich im Gegensatz zum Falle Litten's, in welchem sich die Haut in Falten über die aus dem Unterhautzellgewebe hervorgegangenen Geschwülsten abheben lässt, durch rasche Entstehung eines doppelseitigen Exophthalmus und disseminirter kleiner Tumoren auf der Haut des Rumpfes und der Extremitäten (Spindelzellensarcom) auszeichnete. Die Knoten des subconjunctivalen Gewebes reichten bis in das retrobulbäre Gewebe und ihr zahlreiches Auftreten im letzteren verursachte auch den Exophthalmus; Pat. starb einige Monate später an Sarcomatose der Meningen. Bemerkenswerth ist Litten's Fall ferner dadurch, dass von der Haut des ganzen Körpers nur die Augenlider befallen sind, links dreimal so stark als rechts. Neuburger.

441) Ueber starkes Auftreten von Keratitis bei ererbter Syphilis, von Dr. Chevallerau. (France méd. 1895. Nr. 18.) Drei Fälle, in denen erst im 20., 29. und 34. Lebensjahre Keratitis interstitialis e lue congenita auftrat, sehr langsam verlief und nur wenig Aussicht auf Genesung

bot. Im Gegensatz dazu bei einer 24jährigen Frau e lue acquisita Trübung der einen Hornhautmitte ohne Vascularisation und ohne Randinjection, nach einigen Monaten spurlos geheilt. (Deutsche Med. Ztg. 1896. Nr. 91.)

Neuburger.

442) Ein Fremdkörper, der 7 Jahre lang in der Regio ciliaris oculi gelegen hat, ohne sympathische Erscheinungen hervorzurufen, von Prof. Dr. Lagrange. (Annal. d. l. Policl. d. Bordeaux III, 9.) Ein Stück Bronze, hinter der Linse eingebettet im Bindegewebe; fast gänzlicher Pupillarverschluss; obwohl beide Augen nach Ablauf der Verletzuug ruhig gewesen waren, verlangte Pat. dringend die Enucleation, wobei der Fremdkörper gefunden wurde. (Deutsche Med. Ztg. 1896. Nr. 93.) Neuburger.

443) Blutung zwischen Netzhaut und Glaskörper in der Maculargegend, von Dr. A. Siegrist-Basel. (Mitth. aus Kliniken u. med. Instit. der Schweiz. III. Nr. 9.) Sehr grosse Blutung $3^1/_2$: 3 Pa D; man sieht deutlich in einiger Entfernung darüber die geborstene Vene und von dort aus die Blutstrasse zur halbovalen Macularblutung ziehen. Es bildete sich dann eine Fibrinschicht an dieser Stelle, welche wie die Blutung scharf begrenzt war und die Gefässe völlig verdeckte. Allmählich trat völlige Resorption der Blutung und nach Jahresfrist gutes Sehvermögen auf. (Deutsche Med. Ztg. 1896. Nr. 93.)

Neuburger.

444) Eine neue Operatiosmethode der Cataracta secundaria mit Hülfe von zwei Kneifnadeln, von Prof. Galezowski. (Wien. klin. Rundsch. 1896. Nr. 32.) Die Nadel in Form eines Kneifmessers wird am Hornhautrande eingestochen, am Pupillenrand hinter die Cataract bis zum jenseitigen Pupillenrande geführt und dann in sägenden Zügen, welche gegen die vordere Kammer gerichtet sind, durchzogen, wodurch die Cataract zerschnitten wird. In einer Modification wird eine Nadel vor der Cataract durchgeführt und leicht an dieselbe angedrückt, um so einen Halt zu geben und ein Ausweichen zu verhindern, wenn die zweite entgegengesetzt eingeführte Nadel die Cataract, wie eben beschrieben, von hinten nach vorn durchschneidet. Verf. hat die Methode mehrfach mit gutem Erfolg angewendet. (Deutsche Med. Ztg. 1896. Nr. 93.) Neuburger.

445) Beitrag zur Casuistik der Enucleatio bulbi panophthalmitischer Augen, von Dr. F. Stocker, Augenarzt in Luzern. (Corresp.-Bl. f. Schweiz. Aerzte. 1896. Nr. 1.) Im Laufe von 8 Jahren 39 Enucleationen wegen Uveïtis acuta infectiosa purulenta stets mit glücklichem Erfolg; Ausspülen der Wunde mit $1^0/_{00}$ Sublimat, Conjunctiva nicht genäht, Drainage mit Jodoformgaze. Die früheren Zufälle erklärt Verf. durch zu spätes, nicht durch zu frühes Operiren und Ausserachtlassung der Grundsätze der modernen Chirurgie. Evisceration bei infectiöser Panophthalmitis verwirft er. (Deutsche Med. Ztg. 1896. Nr. 93.) Neuburger.

446) Ueber Enucleatio bulbi unter Cocaïnanästhesie, von Dr. Mohr, Budapest). (Wien. klin. Rundsch. 1896 Nr. 35.) Enucleatio bulbi bei einem 84jährigen emphysematischen, an Herzdilatation, Prostatahypertrophie und Blasenkatarrh leidenden, sehr herabgekommenen Pat. unter reichlichem einfachen Einträufeln $5^0/_0$ Cocaïnlösung schmerzlos, ebenso in 3 weiteren Fällen, darunter ein achtmonatliches Kind. (Deutsche Med. Ztg. 1896. Nr. 93.)

Neuburger.

447) Beitrag zur Technik der Tätowirung der Hornhaut, von Dr. Witzinski. (Wratsch. 1896. Nr. 8 u. 9.) Verf. nahm die Operation hauptsächlich zu kosmetischen Zwecken vor und gebrauchte die modificirte Methode

Bellarminow's. Das Auge wird mit 2 % Borsäurelösung ausgewaschen, mit 5 % Cocaïnlösung in Sublimataugenwasser unempfindlich gemacht, nach Einlegung des Sperrers mit einer Pincette mit Schloss nach Gräfe fixirt und dann mittelst rinnenförmiger Nadel und bester chinesischer Tusche, mit 1—2 Tropfen Sublimataugenwasser (gekochtes reines Wasser ist mindestens ebenso gut, Ref.) in sterilem Uhrgläschen zu einem Brei verrieben, derart gefärbt, dass zunächst die Pupille gezeichnet wird, sodann am Limbus corneae ein der äusseren Irisgrenze entsprechender Ring von 0,5 mm Breite aufgetragen wird und schliesslich zwischen diesem Ring und der Pupille radienförmig zum Centrum der Pupille verlaufende, deren Rand aber nicht erreichende Linien geführt werden, welche die Iris darstellen sollen und mit der bläulichen Färbung des Leukoms eine blaugraue Farbe geben. Diese Methode wurde bei verschiedenen Arten von Leukomen und theilweise totalen Hornhautnarben mit Erfolg angewendet; letzterer hängt von der Beschaffenheit der Tusche und deren Lösungen, von der genügenden Tiefe der Einstiche und von der Natur der Narbe ab; je kleiner und spärlicher deren Gefässe sind, um so länger hält die Färbung. Wenn misslungen, kann sie in 2—3 Wochen wiederholt werden; wenn gelungen, hält sie eine Reihe von Jahren. (Deutsche med. Zeitung. 1896. 92.) Neuburger.

448) Eucaïn in der Augenheilkunde. Nachdem geraume Zeit verflossen, seitdem in dem Eucaïn ein angebliches Ersatzmittel für das bei aller segensreichen Wirkung mancherlei Nachtheile bietende Cocaïn eingeführt wurde, und da jetzt über dieses Mittel mancherlei zum Theil sich sehr widersprechende Beobachtungen vorliegen, erscheint es gerathen, eine Gesammtübersicht über letztere zu geben. Vinci machte zuerst in der Hufeland'schen Gesellschaft in Berlin (Berliner klin. Wochenschr. 1896. Nr. 27. Sitzung vom 16. April 1896) Mittheilung über die anästhesirende Wirkung des von der chemischen Fabrik auf Actien (vormals E. Schering) in Berlin dargestellten n-Methyl-Benzoyltetramethyl-γ-oxypiperidincarbonsäuremethylester, genannt Eucaïn; das Mittel sollte billiger, weniger giftig und freier von Nebenwirkungen als das Cocaïn sein; weiter sprach Vinci in der Physiol. Gesellsch. zu Berlin (E. du Bois-Reymond's Arch. f. Phys. 1897, S. 163 u. Virchow's Archiv. 1896. Bd. CXLV) über die anästhesirende und toxische Wirkung einiger dem Cocaïn nahestehender Körper; nach speciell chemischen Bemerkungen über Formel und Synthese dreier solcher Mittel, deren eines eben das Eucaïn ist, deren zweites sich von diesem dadurch unterscheidet, dass es ein CH_3 weniger hat, also ein .... trimethyl- u. s. w. Körper ist, während deren drittes ein Benzoyl-Methylvinyldiacetonalkamin ist, werden zunächst ihre physiologischen Wirkungen besprochen. Sämmtliche drei haben die gleiche örtlich analgesirende und anästhesirende Wirkung wie das Cocaïn; dagegen sollen sie am Auge weder die Accommodation verringern, noch die Pupille erweitern; das Cocaïn bewirkt ferner Gefässveränderung, die neuen Mittel Erweiterung und anfänglich Schmerzempfindung (Anaesthetica dolorosa nach Liebreich). Die Giftwirkung nimmt vom Cocaïn an ab in der oben angeführten Reihenfolge; sie wirken alle auf das Nervensystem erst erregend, dann lähmend; das drittgenannte wirkt Curare-artig lähmend auf die motorischen Nervenendigungen. Die Einträufelung des Eucaïn verursachte leichtes, eine halbe Minute dauerndes Brennen mit vermehrtem Thränenfluss und geringer Gefässfüllung der Conjunctiva der Augenlider; Empfindungslosigkeit trat prompt nach 1—3 Minuten (3—5 Tropfen) ein, liess nach 8—10 Minuten nach, und verschwand in 12—15 Minuten. Schädigungen der Cornea wurden nicht beobachtet. Eucaïnlösung kann durch Kochen keimfrei gemacht werden, ohne dass es sich chemisch dabei verändert. — Berger (Revue de Thérapeutic Médico-Chirurgicale. 1896. Nr. 12. 15. Juni.)

bestätigt im Grossen und Ganzen die Angaben Vinci's; nur fand er auch bei dem aus wässeriger (nicht aus methylalkoholischer) Lösung auskrystallisirten Eucaïn heftiges unangenehmes Brennen und stärkere Hyperämie der Conjunctiva und Thränenfluss; deshalb schlägt er vor, um die Nachtheile sowohl des Cocaïns als auch des Eucaïns zu vermeiden, und nur deren Vorzüge zu benützen, beide zusammen zu verwenden: Cocaïn und Eucaïn hydrochloricum āā 0,2 : 20,0 Aqu. dest., frisch gekocht; auch er fand keine Schädigungen der Cornea durch das Eucaïn. — Deneffe (Le Scalpel. 1896. Nr. 11) bestätigt im Wesentlichen die Angaben Berger's; auch er verwendet das in Blättchen, nicht das in Prismen aus alkoholischer Lösung krystallisirte Eucaïn; um die namentlich bei Staroperationen störende(!) Mydriasis zu vermeiden, verwendet er eine Lösung von Cocaïn 0,5 und Eucaïn 0,1 : 50 Aqu. dest. Auch betont er die Haltbarkeit und Billigkeit des Eucaïns. — Diesen dem Eucaïn günstigen Beobachtungen stehen folgende, theilweise sehr ungünstige gegenüber. Vollert (Münchener med. Wochenschr. 1896. Nr. 22) fand nicht nur, dass bei gleicher Concentration (5 $^0/_0$) das Eucaïn viel stärker brennt unter Thränenträufeln und Reizerscheinungen, wie das Cocaïn, wenn zwar die anästhesirende Wirkung die gleiche ist, sondern dass es auch Mydriasis und Accommodationsbeschränkung und insbesondere viel stärkere Zerstörung des Hornhautepithels hervorruft, als das Cocaïn. (S. auch das genauere Referat des Centralbl. 1896. August. S. 238.) — Wüstefeld (Münchener med. Wochenschr. 1896. Nr. 51) fand in gleicher Weise, auch bei dem sog. methylalkoholfreien Präparat des Eucaïns, bei einer dem Cocaïn ungefähr gleichen Wirkung bezüglich der Anästhesie, heftiges Brennen und starke Injection, sowie Pupillenerweiterung und Accommodationsstörung; auch er konnte bei Thierversuchen beträchtliche Schädigungen des Cornealepithels feststellen. — Best (Deutsche med. Wochenschr. 1896. Nr. 36) beobachtete die Reizerscheinungen in gleichem Maasse, selbst bei schwachen Lösungen, so stark, dass manchmal Cocaïn zur Linderung nachgegeben werden musste; die Anästhesie ist vollkommen, doch bei gleichprocentigen Lösungen geringer als bei Cocaïn, dagegen früher eintretend und von geringerer Dauer. Accommodationsbeeinträchtigung fand er nicht. Pupillenerweiterung trat beim Menschen erst bei stärkeren Gaben und nur in geringem Maasse auf, $^1/_2$—1 mm, ebenso beim Hund, stärker beim Meerschweinchen, beim Kaninchen, dagegen trat stets Verengerung ein ($^1/_2$—1 mm). Dagegen fand auch er erhebliche Beschädigungen des Hornhautepithels. — Sämmtliche drei letzten Beobachter stimmen darüber ein, dass das Eucaïn kaum Eingang in die ophthalmologische Praxis finden geschweige denn das Cocaïn verdrängen werde. — Zum Schlusse sei erwähnt, dass nach einem Referat in der Münchener med. Wochenschr. 1897. Nr. 11 das Eucaïn bei anderweitigen kleinen Operationen äusserlich und subcutan und auch zu Blasenspülungen (1 : 500), wobei allerdings locale Congestion auftrat, mit Vortheil benützt wurde, ferner zu Nasenoperationen, wobei freilich seine congestive Wirkung einem Beobachter zu Folge von Nachtheil ist. Dagegen fand Pouchet (ref. a. a. O. 1897. Nr. 8. S. 215) bei Versuchen an 48 Thieren, dass das Eucaïn ebenso giftig sei, wie das Cocaïn, ja sogar, dass es in noch schwächerer Dosis (0,002 mg bei Fröschen), als das Cocaïn, mehr verlangsamend auf das Herz wirke und zuweilen gleich bei Beginn der Anästhesie schwere Störungen mache. Reclus fand auch die durch Eucaïn erzeugte Gefühllosigkeit weniger vollständig, wie die durch Cocaïn. — Der Vollständigkeit halber seien noch einige erst nach Fertigstellung dieses Berichtes erschienenen Arbeiten erwähnt. de Mets (Annal. d. l. Société Méd.-chirurg. d'Auvers. 1896) hebt das Fehlen der Mydriasis bei Eucaïn hervor, Carter (Lancet. 1896. 11. Juli) machte

unter Eucaïn zufallsfrei eine Cataractoperation, und Sweet (Americ. Therap. 1897. Nr. 8) war mit seinen Erfolgen bei 2 % Eucaïnlösung zufrieden. Endlich hat Vinci die Angaben von Vollert und Wüstefeld (s. oben) nachgeprüft und umgekehrt an Thierversuchen bei Hunden, Kaninchen und Meerschweinchen gefunden, dass Cocaïn die Hornhaut viel mehr beschädige als das Eucaïn; Vollert, Wüstefeld und Best hätten auch zu starke Lösungen benützt, 5-, 10- und 4 %; in 2—3 % Lösung sah Vinci am Menschen auch in grössten Dosen (bis 16 Tropfen) keinerlei Schädigungen der Cornea durch Eucaïn; auch soll es nach Vinci leichte antibakterielle Wirkung haben. — Uebrigens scheint trotzdem für Augenzwecke das erwähnte Eucaïn (A genannt) sich doch nicht besonders bewährt zu haben, denn die Fabrik stellte für diese Zwecke ein zweites „Eucaïn B" dar. Mit diesem hat Silex (Therap. Beilage Nr. 1 der Deutschen med. Wochenschr. 1897. Nr. 6) in der Universitäts-Augenklinik Versuche angestellt. Dieses Eucaïn B ist (ein scheinbar dem dritten der Eingangs erwähnten drei Körper nahestehendes Product, [Ref.] nämlich) das salzsaure Salz des Benzoylvinyldiacetonalkamin. Dasselbe reizt (in 2 % Lösung) das Auge nicht, anästhesirt (2 Tropfen) in 1—3 Minuten für 15—20 Minuten lang; freilich etwas pericorneale rosafarbige Injection und Erweiterung der Bindehautgefässe stellt sich ein. Silex glaubt die Wirkung als Lähmung der Constrictoren auffassen zu müssen; Müller'scher Muskel und Pupille werden nicht beeinflusst, ebenso nicht die Accommodation. Hypotonie wurde auch nicht beobachtet, und beim Offenhalten des Auges nur ganz leichte, viel geringere als beim Cocaïn, oberflächliche Hornhauttrübung, die, wenn das Auge feucht und bedeckt gehalten wurde, bei beiden Mitteln ausblieb. Bei Fremdkörper, Hornhautepitheldefecten und -Geschwüren bewährte es sich auch, bei Iritis ist Cocaïn angenehmer. Bei Operationen (Schiel-, Iridectomie und Starausziehung) ging alles glatt von Statten; 6 Tropfen genügten (2 %) im letzteren Falle, die leichte Injection störte nicht. Silex ist mit dem Mittel zufrieden;[1] auch ist es billiger als das Cocaïn. Neuburger.

449) Ueber die Gefahren des Cocaïns und über Tropacocaïn als Ersatzmittel des Cocaïns, von Dr. Zoltàn Vàmossy, 1. Assist. am pharm. Institut zu Budapest. (Therap. Wochenschr. 1896. Nr. 9.) Zuerst werden die in der Literatur bekannten Mittheilungen über die vergiftende, bezw. tödtliche Wirkung des Cocaïns bei seinen verschiedenen Anwendungsmethoden besprochen; am Auge speciell kann wohl von Gefahren nicht gesprochen werden, wenn auch in sehr seltenen Fällen bei Einträufelung einmal schon bei 0,0005 g einer 1 % Lösung, ein anderes Mal freilich erst bei 4(!) % Lösung Vergiftungserscheinungen auftraten; die bei anderweitiger Anwendung angeführten auftretenden, sogar darunter welche mit tödtlichem Ausgange, interessiren hier weniger. Das von Giesel 1891 aus der japanischen, kleinblätterigen Coca dargestellte, von Liebermann künstlich hergestellte, in neuester Zeit nach Willstätter's Angabe nach neuem Verfahren wesentlich billiger fabricirte (von Merk in Darmstadt) Tropacocaïn (= Benzoyl-Pseudotropeïn) dagegen wirkt nach Angabe verschiedener Autoren nur halb so toxisch als Cocaïn, auch steht seine toxische Wirkung mehr im Verhältniss zur Dosis, tritt also nicht so unerwartet ein, wie beim Cocaïn, ferner bewirkt es weder Hyperämie, noch Ischämie oder sonstige örtliche Irritationserscheinungen. Besonders am Auge tritt nach Erfahrung verschiedener Autoren die Anästhesie früher ein und dauert länger als bei gleichstarken Cocaïnlösungen. Mydriasis zeigt sich selten und in kleinem Maasse,

[1] Aber die Kranken ziehen Cocaïn vor. Ich auch. H.



ebenso Accommodationsbeschränkung; unangenehme Nebenwirkung wurde kein einziges Mal beobachtet, — nur einmal bei 10 % Lösung, doch ist solche Concentration nicht nöthig. Vielmehr empfiehlt sich: Tropacocaïn mur. 0,3, Natr. chlorat. 0,6, Aqu. dest. 10,0; Filtra! Die Lösung ist haltbar. Es wurde mit Erfolg verwendet unter anderem bei Fremdkörpern der Cornea, Iridectomie, Tenotomie, Keratitis. Neuburger.

450) Ueber das Thioform, von Dr. Trapesnikow. (Medizinskoje Obosrenie. 1896. 2.) Das Thioform (als Pulver bei 50 Pantienten angewendet) anästhesirt die Hornhaut, aber nicht völlig, ist von guter Wirkung bei Hornhautgeschwüren, besonders mit Lichtscheu, Epithelverlusten, in Fällen, wo Calomel durch inneren Gebrauch von Jod contraindicirt ist; seine desinficirende Wirkung scheint nicht gross zu sein. (Deutsche med. Ztg. 1896. Nr. 94.) Neuburger.

451) Trockenverband bei Augenaffectionen. (Münchener med. W. 1896. Nr. 26.) Um einen für Bakterienboden ungünstigen Nährboden zu schaffen, muss demselben Feuchtigkeit möglichst entzogen werden, und nach Rogmann soll daher ein bei Augenleiden anzuwendendes Pulver secretionsvermindernd, wasserentziehend und antiseptisch wirken. Thioform schien diese Bedingungen zu erfüllen und insbesondere bei Conjunctivitis, Keratitis phlyctänularis u. dgl. erfolgreich, jedenfalls dem Jodoform und Quecksilberpräparaten überlegen zu sein. (Bull. Med. Nr. 43.) Neuburger.

452) Die Wichtigkeit der Localtherapie der infectiösen oder sympathischen Iridochorioiditis, von Dr. Darier. (Wien. klin. Rundschau. 1896. Nr. 37.) Verf. combinirt subconjunctivale Injectionen mit systematischer Entleerung der Vorderkammer. Er eröffnet dieselbe das erste Mal mit der Lanze und injicirt tief hinter dem Aequator eine ganze Spritze einer Cyanquecksilberlösung (1 : 5000). 2—3 Tage später eröffnet er die Wunde wieder mit dem Spatel und injicirte eine stärkere Lösung. Das Verfahren wird je nach Sachlage mehrmals wiederholt. Verf. erzielte damit gute Resultate in einem sehr schwierigen Falle sympathischer Entzündung, wo alle anderen Mittel versagten, bei drohender postoperativer Iridocyclitis, sehr schwerer rheumatischer Iritis mit Descemetitis, und er empfiehlt es auch bei localen Leiden auf Grundlage von Allgemeinerkrankungen, wie Syphilis, Tuberculose, Rheumatismus. (Deutsche med. Ztg. 1896. Nr. 44.) Neuburger.

453) L'ittiolo in alcune forme di malattie oculari, Per Dott. Paolo Luciani, Oculista in Spezia. (Congresso medico regionale Ligure, Giugno 1895. — Pavia 1896. S. A. Annali di Ottalmologia, XXIV, 5.) Nach einleitenden geschichtlichen und pharmakologischen Bemerkungen schildert Verf. seine mit dem Ammon. sulfoichthyol. gemachten Erfahrungen bei Blepharitis ciliaris, Conjunctivitis phlyctaenularis, auch mit Ceratitis lymphatica, C. simplex, catarrhalis chronica mit Ectropion, und mit Keratitis pannoza, die günstig lauten. In Folge seiner Leichtlöslichkeit in Wasser, seiner guten Verwendbarkeit bei Salben, seiner „analgesirenden, reducirenden, adstringirenden, antiphlogistischen und antiseptischen“ Wirkung empfiehlt es sich bei den genannten Krankheiten zu Waschungen und Instillationen von 1—10 %-Lösung nnd zu Salben (Vaselin) $2^1/_2$—10 %, je nach der Schwere des Falles. Auch wendete er in einem Falle von schwerer Hypopyon-Kerato-Iritis neben Atropin Spülungen mit 5 % Ichthyol und 3 % Ichthyolsalbe, ferner einmal bei Episcleritis periodica fugax (Fuchs) Massage mit 5 % Ichthyol-Salbe mit vollstem Erfolge an. Neuburger.

454) Ichthyol zur Behandlung des Trachoma, von Dr. M. Eberson in Tarnow. (Aerztl. Central-Anzeiger. Wien 1896. Nr. 12.) Den Haupt-

anforderungen eines Heilmittels bei Trachom, nämlich die erweiterten Gefässe zu verengen, die infiltrirte Conjunctiva zur Schrumpfung zu bringen, die Hypertrophie und Hyperplasie zu beseitigen, und die subjectiven Symptome, wie Schmerz, Thränenfluss, Lichtscheu u. s. w. zu lindern, entspricht nach Verf. das Ichthyol. Auf die umgestülpten Lider wird anfangs jeden 2. Tag, später täglich eine Lösung von Ammon. sulfo-ichthyol. 50,0, Aq. dest. 40,0, Glycerin 10,0 dick aufgepinselt und nach $1-1^1/_2$ Minten mit reinem Wasser energisch abgespült. Das leichte Brennen verschwindet bald, es tritt Linderung und Herabsetzung der Spannung ein, begleitet von Verminderung der Secretion; auch bei beginnendem Pannus oder Hornhautgeschwüren ist das Mittel zuverlässig. Bei abheilendem Trachom, spärlichen, ganz kleinen Körnern und beginnender Vernarbung ist Bortanninpulver nach Wicherkiewicz (1:3 ac. bor.) vorzuziehen. 9 systematisch so behandelte Fälle wurden in durchschnittlich $3^1/_2$ Monaten (längstens in $5^1/_2$) geheilt, darunter 3 schwere mit Hornhaut-Complicationen.

Neuburger.

455) Das Ichthyol und Formol in der Augenheilkunde, von A. Germani. (Gaz. degli opsed. 1896. 20. Juni.) $10-15\,^0/_0$ Ichthyollanolinsalbe leistete bei Lidrandekzem sehr gute Dienste in Fällen, wo die gelbe Präcipitatsalbe keinen Erfolg hatte, ebenso das mit Rücksicht auf die von Unna gefundene Eigenschaft des Ichthyol, Verdichtung des Deckepithels und Contraction der Gewebscapillaren zu erzeugen, versuchte Ichthyol-Collyrium (1—3 I. :100 Aq. dest.) bei Conjunctivitis catarrhalis und Keratoconjunctivitis phlyctaenularis. — Mit Formol ($40\,^0/_0$ wässerige Formaldehydlösung) -Lösungen 1:2000 hat Verf. bei Keratitis phlyctaenularis und anderen Hornhautinfiltraten, sowie bei infectiösen Bindehauterkrankungen sehr ermunternde Resultate beobachtet.

Neuburger.

456) Formalin bei eitriger Augenentzündung, von Oliver Belt, Washington. (Med. News, 1896. Nr. 10.) In einem Falle von beiderseitigen Hornhautgeschwüren mit Perforation auf dem rechten Auge wurde Formalinlösung (1:1500) stündlich zu Ausspülungen und (1:60) zum Betupfen der schwammigen Wucherungen in der Cornea mit Erfolg angewendet, nachdem $2\,^0/_0$ Lapislösung, Börsäure, Sublimat (1:4000) keine Besserung gebracht hatten. Der Vorfall der Iris im unteren Viertel ging völlig zurück, jedoch keinesfalls durch das Formalin, sondern durch Eserin, welches an Stelle des anfangs trotz des Vorfalls gegebenen Atropin gesetzt wurde. Neuburger.

457) Formalin bei der Behandlung der Augenkrankheiten, von Dr. Strscheminski. (Wratsch 1896. Nr. 2.) Formalin wurde zuerst von Valude mit gutem Erfolg in die Augenheilkunde eingeführt. Verf. kommt nach seinen Beobachtungen ($0,1\,^0/_0$ Formalin Schering, damit reichliche Conjunctivalspülungen) zu folgenden Schlüssen: bei Conjunctivitis catarrhalis steht es anderen Behandlungsmethoden nach; bei chronischem Verlauf zeigt es sich bisweilen günstig, indem es die Mittel, welche schon längere Zeit angewendet wurden und an welche sich der Organismus gewöhnt hat, ersetzen und den Verlauf abkürzen kann. Bei acutem Trachom versagt es gänzlich; bei chronischem kann es wie eben beschrieben nützen. Bei Hornhautgeschwüren, bes. Ulcus serpens wirkte es auffallend günstig; die Geschwüre reinigten sich rasch und heilten bald; Hypopyon verschwand auch. Bei anderen infectiösen Hornhautaffectionen (Abscess, Geschwüre mit oder ohne Hypopyon) namentlich bei torpiden erwies es sich ebenfalls von guter Wirkung. (Deutsche med. Ztg. 1896. Nr. 94.)

Neuburger.



458) **Formalin als Conservirungsmittel zur Herstellung makroskopischer Gelatinpräparate des Auges mit Erhaltung der Durchsichtigkeit der brechenden Medien, von Tschemolossow.** (Wratsch 1896. Nr. 1.) Die Vorzüge des Formalin gegenüber anderen Härtungs- und Conservirungsmitteln sind: 1) Die Durchsichtigkeit der brechenden Medien wird erhalten, natürlich nur dann, wenn sie im frischen Zustande conservirt werden. 2. Die übrigen Theile des Auges behalten ihre natürliche Farbe. 3. Die Augenhäute werden elastisch. 4. Die Schrumpfung des Präparates mit Netzhautablösung tritt nicht ein. Man nimmt 1 Theil bester weisser Gelatine: 16 Theilen 50 % wässeriger Glycerinlösung; erstere wird mit folgenden Unterschieden von der für bacteriologischen Zwecke hergestellt: 1. Es wird kein Fleischsaft zugesetzt. 2. Sie wird nur einmal sterilisirt durch ein viertelstündiges Erhitzen bei 100° C im Koch'schen Dampfsterilisator. 3. die Reaction wird sauer gelassen. 4. Wird Thymol 1 g : 1 l Mischung zugesetzt. Das frisch enucleïrte und gereinigte Auge wird auf einige Tage in eine 2 % Formalinlösung gebracht, wobei die trüb gewordene Flüssigkeit stets durch frische ersetzt wird; sodann lässt man das Auge ebenso wie nach der Methode von Priestley Smith in einer Eis- und Salz-Mischung eine halbe Stunde gefrieren und theilt es dann in der gewünschten Ebene mit dem Rasirmesser in zwei Hälften. Diese werden dann auf je 24 Stunden in 5 % wässerige Chloralhydratlösung, 25 % und in 50 % wässerige Glycerinlösung gebracht. Sodann kommt das Präparat in eine Glasschale mit verflüssigter Gelatine, die man dann erkalten lässt. Die Schale wird dann mit einem Glasdeckel mittelst Canadabalsam überdeckt oder man übergiesst nach Blessig die Oberfläche der Gelatine mit einer dünnen Schicht Dammarlack, die bald eintrocknet, durchsichtig bleibt und die Gelatine nicht verdirbt; ein Deckel ist dabei nicht nöthig. (Deutsche med. Ztg. 1896. Nr. 94.)

Neuburger.

459) **Sanoform in der Augenheilkunde als Ersatzmittel für Jodoform, von Dr. Radziejewski.** (Allgem. med. Centr.-Ztg. 1896. Nr 74.) Sanoform, eine Verbindung von Jod mit einem Aether der Salicylsäure stellt ein weisses, geruch- und geschmackloses Pulver dar, das in Vaselin leicht löslich ist und mit diesem eine homogene Salbe darstellt. Es kann an Stelle des Jodoforms als Pulver und als Salbe angewendet werden, mit Vortheil angeblich bei Hornhautgeschwüren, Pannus trachomatosus, Blennorrhoea neonatorum und Thränensackeiterung; bei Phlyctänen war es erfolglos. Neuburger.

460) **Ein neues Mioticum, Arekolin, von Lavagna.** (Bolletin. d. Academia d. Medicina d. Torino. 1895.) Ein Tropfen des Bromhydrates des Arekolins, des Alkaloids der Arekanuss, ruft beim Menschen in 3 Minuten eine starke, 15 — 20 Minuten dauernde Pupillenverengerung und eine starke, 7—8 Minuten dauernde Contraction des Ciliarmuskels hervor, die 5—6 D beträgt; die normale Pupillenweite tritt erst nach 70 Minuten wieder ein. Sterilisiren durch Kochen verändert die Lösung nicht. (Deutsche med. Ztg. 1896. Nr. 94.)

Neuburger.

461) **Die Verwendbarkeit des Aethylendiaminsilberphosphates in der ophthalmologischen Praxis, von Dr. Carl Hoor, Prof. in Klausenburg.** (Klin. Monatsbl. f. Augenhlk. 1896. Nr. 7.) Das Mittel vereint alle Vorzüge des Argent. nitr. ohne dessen Nachtheile, ist ihm in der viel geringeren Reaction von Seiten der Binde- und Hornhaut sogar überlegen. Angewendet wurde meist 5 %-Lösung, theils als Collyrium, theils zur ein- bis mehrmaligen Pinselung hintereinander, ohne folgende Wasserspülung. Es dringt tiefer ein, ohne zur Argyrose zu führen. Es wurde verwendet bei Trachom, Conjunctivitis

catarrhalis, follicularis, purulenta, Blennorrhöe, ohne dass Hornhautcomplicationen oder Pannus contraindiciren. Auch bei Iritis und cyclitischer Reizung wird es gut vertragen, und an Stelle der Credé'schen Einträufelung auf der geburtshilflichen Klinik in Klausenburg angewendet. Es macht die gleichen Flecke wie Arg. nit., die sich von Haut und Nägeln mit Jodkali leicht entfernen lassen.

Neuburger.

462) Endovenöse Sublimatinjectionen in der Augenheilkunde, von Secondi. (Gaz. degli ospedal. 1894. Nr. 129.) Eine Iritis syphilitica wurde durch endovenöse Sublimatinjectionen am Arm, 1 ccm einer $1^0/_{00}$-Lösung, in 13 Tagen, 32 mg Sublimat, völlig geheilt. Verf. empfiehlt diese Methode für ähnliche Fälle sehr; ihre Nachtheile kämen gegenüber der prompten und energischen Wirkung nicht in Betracht(?). (Deutsche med. Ztg. 1896. Nr. 94.)

Neuburger.

463) Zur Behandlung des Trachoms mit concentrirter Milchsäure, von Dr. Segall. (Medizinskoe Obosrenie. 1896. Nr. 4.) Verf. wendet Milchsäure bei hartnäckigem Trachom, namentlich bei derben Granulationen an; die nächste Aetzung findet erst nach Abstossung des Schorfes, am 3.—4. Tage statt; das Verfahren ist sehr schmerzhaft, erzielt wohl bedeutende Besserung, aber keine Heilung. (Deutsche med. Ztg. 1896. Nr. 90.) Neuburger.

464) Die Verhütung und Behandlung der blennorrhoischen Augenentzündung der Neugeborenen, von Dr. Justus Edmund Günz, Dresden. (Aerztl. Centr.-Anz. 1895. Nr. 19 u. 20.) Scheidenausspülungen mit wässeriger Thymollösung (1:1100, event. durch Zusatz einiger Tropfen Glycerin stärkere Lösung) und Einträufelung der gleichen Lösung in's Auge des Neugeborenen. Bei ausgebrochener Bl. gaben fein pulverisirtes Jodoform und Eisumschläge bessere Resultate(?), als die gewöhnlichen Höllensteinlösungen.

Neuburger.

465) Einen Fall von Wunddiphtherie der Conjunctiva beschreibt Aladar Bekess (Wien. med. Wochenschr. 1895. Nr. 37.), die nach Schieloperation aufgetreten, am 6. Tage ihren Höhepunkt erreichte und unter Sublimat (1:1000) günstig verlief. (Deutsche med. Ztg. 1896. Nr. 90.) Neuburger.

466) Verzinnung der Cornea, von Heidenreich. (Norsk Magazin f. Laegevidensk. 1896. Nr. 1.) Verf. beobachtete bei einem 10jähr. Knaben, der Zinn in einem Flintenlaufe, der wahrscheinlich einen Pulverrest enthielt, geschmolzen und in Folge der stattgehabten Explosion mehrfach Verletzungen im Gesicht davongetragen hatte, dass die linke Hornhaut vollständig von einer dünnen Schicht metallischen Zinnes bedeckt war, welches ein Cliché der Hornhaut bildete und unter Cocaïn entfernt wurde, worauf sich zeigte, dass die Hornhaut nur ganz oberflächlich verbrannt war; in 10 Tagen trat Heilung ein, ohne eine Spur der Verletzung zurückzulassen. (Therap. d. Gegenwart. 1897. Nr. 1.)

Neuburger.

467) Behandlung der Dacryocystoblennorrhöe, von Dr. Ph. Fröhlich. (Corr.-Bl. d. schweizer Aerzte. 1896. Nr. 2.) Auf der Klinik von Prof. Fick in Zürich wird der Thränensack mit $10^0/_0$ Chlorzinklösung ausgespült; dabei muss der Kranke gegen Schmerzen und gegen Anätzung des Auges sorgfältig geschützt werden, einerseits durch Einträufelung $5^0/_0$ Cocaïnlösung und Einspritzen in den Thränensack, andererseits durch Ueberziehen des Augapfels mit Vaselin und Ueberschwemmen desselben mit $4^0/_0$ Natriumcarbonicumlösung, wodurch zurückfliessendes Chlorzink gefällt wird in kohlensaures Zink und Zinkoxydhydrat. Die Erfolge sind viel besser (? s. unt.) als die der bisherigen Behandlung durch Ausspülen mit Antisepticis und Adstringentien.

Von 18 Fällen wurden 10 durch einmalige, 3 durch mehrmalige Einspritzung von Chlorzinklösung geheilt, 5 blieben ungeheilt (!), aber gebessert. Die Stenose des Kanals, welche fast stets bei der Eiterung vorhanden ist, wird mit „Staffelsondirung" behandelt, d. h. eine dünne Sonde wird 15—20 mal streichend auf- und abgeführt, bis sie spielend leicht geht, dann kommt die nächste dickere u. s. w. bis entweder das Streichen keine Lockerung mehr zur Folge hat oder die letzte Staffel (Bowmann 6) erreicht ist. (Therap. d. Gegenwart. 1896. Nr. 8.) Neuburger.

468) Die Erkrankungen der Thränenwege, von Dr. von Grolman. Wiesbaden. (Zeitschr. f. prakt. Aerzte. 1896. Nr. 22.) In dem vorliegenden ersten Theil werden zunächst Symptome, Diagnose und Aetiologie (mit entsprechender Berücksichtigung der Nase) dieser Erkrankungen erörtert. Da nach Verf. die Behandlung der Thränensackleiden vielfach noch in den Händen des prakt. Arztes liegt, so sind auch seine Ausführungen dementsprechend ausführlich, doch auch für den Specialisten interessant. Fortsetzung folgt in weiteren Heften. Neuburger.

469) Zur Behandlung der Dacryocystitis, von Dr. F. Bayer. (Med.-chir. Centralbl. 1895. Nr. 13.) Bei einfacher chronischer Dacryocystitis wird zunächst das untere Thränenröhrchen gespalten, fleissiges Ausdrücken des Sackes mit dem Finger und ein adstringirendes Augenwasser verordnet. Genügt dies nicht, so wird unter 4 % Cocaïn-Lösung vorsichtig sondirt. Wenn keine Strictur vorhanden ist, so werden Zink- und Silberlösungen durchgespritzt. Bei Knochenleiden ist Einspritzung von Jodoformglycerin 1 : 10 und Jodkali, innerlich, von Vortheil. Bei eingewurzelten Leiden, Ectasirung der Wandung, stärkeren Atresien, callösen Fistelbildungen exstirpire oder veröde man den Thränensack. Neuburger.

470) Ueber Spaltung der Thränenröhrchen, von Norman-Hansen. (Hospitals-Tidende II, 16.) Solange keine organische Strictur vorhanden ist, sollen die Thränenröhrchen nicht gespalten, sondern dilatirt, oder nur soweit gespalten werden, dass Bowman N. 4 eingeführt werden kann. Die Hauptbehandlung soll in wiederholten Durchspritzungen und Durchspülungen bestehen, sondirt soll nur einigemal werden, um die Passage frei zu halten. (Deutsche med. Ztg. 1896. Nr. 88.) Neuburger.

471) Die Behandlung der Dacryocystitis mit Injectionen von Fluorol, von Jean Duclos. (Annal. d. l. Policl. d. Bordeaux. 1895. Nr. 9.) Fluorol-(Fluornatrium-)Einspritzungen (1 : 200 und 1 : 400) brachten 5 Fälle von Dacryocystitis zur Heilung. Fluorol tötet die Mikrobien, wirkt aber auf die Schleimhaut selbst gar nicht reizend. Neuburger.

472) Dacryoadenitis bei Mumps, von Gordon Norrie. (Hosp.-Tidende I. Nr. 38.) Schwellung der Thränendrüsen bei einem 11 jährigen Mädchen; fast gleichzeitig begannen auch die Parotiden zu schwellen, und es entwickelte sich ein regulärer Mumps. Verf. vermuthet hier keine Infection von der Mundhöhle aus, sondern eine directe oder indirecte vom Bindehautsack aus. (Deutsche Mediz. Ztg. 1896. Nr. 88.) Neuburger.

473) Aetiologie und Behandlung der Trichiasis, von Silvestrie. (Lo Sperimentale. 1896. Nr. 5.) Gegenüber der Ansicht von Raehlmann, der in der Trichiasis eine Hypertrichose des Intermarginaltheiles sieht, hält Verf. auf Grund seiner klinischen und histologischen Beobachtung daran fest, dass die Falschstellung der Wimpern eine Folge von Nebenretraction ist, welcher immer die Bildung eines Entropium vorhergeht. Daher muss auch stets die Deformation des fibrösen Lidskelettes corrigirt werden. Er wandte in

114 Fällen mit bestem Erfolge Crampton's Methode an, welche er etwas modificirte, damit die Correction auch an den Lidwinkeln, wo am häufigsten Recidive eintreten, erreicht werde; ferner wird auch der Intermarginaltheil in eine normale Lage gebracht, so dass auch der kosmetische Erfolg vollkommen ist. (Deutsche Mediz. Ztg. 1896. Nr. 88.) Neuburger.

474) Exostose der Orbita. Dr. J. Santos Fernandez berichtet (Chronica medica y Quirurgica de la Habana, May 1896) über eine Exostose der Orbita bei einem 14jährigen, die entgegen der Regel vom Boden der Orbita, d. h. vom Oberkiefer, ihren Ursprung genommen. Operation wurde nicht erlaubt; schliesslich trat Vereiterung der Orbita und Tod durch Erschöpfung ein. (Annals of Ophtal. and Otol., Juli 1896.) Neuburger.

475) Leprosy serum in ophthalmic and otologic therapeutics. El Siglo Medico Madrid, 9. Febr. 1896, bringt einen officiellen Bericht der Academia Nacional de Medicina de la Republica de Colombia, en Bogota, über einen Artikel von Dr. Juan de Dios Carasquilla über die Anwendung seines Anti-Lepra-Serums in 15 Fällen, deren Resultate so ermuthigend waren, dass die Regierung von Colombia die Errichtung einer besonderen Anstalt zur Weiterverfolgung dieser Studien beschloss. Speciell am Auge ging die Infection der Conjunctiva zurück, kleine Knötchen am Ciliarrande des Lides verschwanden, der Thränenfluss hörte auf, die Conjunctiva nahm ein gesundes Aussehen an. (Annals of Ophthal. and Otol., Juli 1896.) Neuburger.

476) Operations in the Ophthalmic Institute, Madrid. Dr. Santa Cruz bringt (El Siglo Medico 16. Febr. 1896) eine Uebersicht über die im Instituto Ophthalmico in Madrid im Jahre 1895 gemachten Operationen. 346 Starausziehungen, 23 ohne Iridectomie, mit 8 Fällen (= 2,3 %) von Vereiterung, darunter 7 vom Thränensack aus. Die anderen hatten ein S von $^2/_3$—$^1/_1$. Nachstar war sehr selten, Irisprolaps kam nicht vor. — Bei acutem Glaucom iridectomirt er möglichst früh, Paracentese oder Sclerotomie macht er nicht mehr, sondern giebt in chronischen Fällen Eserin. (Annals of Ophthal. and Otol., Juli 1896.) Neuburger.

477) Neue Sehproben, von Dr. J. Ramos. (Gazeta Med., Madrid. 1896. Vol. 33. Nr. 7.) Mit Berücksichtigung der physiologischen Verhältnisse, wonach auf der Netzhaut nur mindestens 0,0022 mm von einander getrennte Eindrücke als besondere empfunden werden, kommt Verf. durch ausführliche mathematische Berechnungen zum Resultat, dass 5 Meter die beste Entfernung sei zu Prüfung der S, und stellt für diese Entfernung folgende Skala von Probebuchstaben auf, wobei er es als wünschenswerth bezeichnet, S im Decimalsystem anzugeben; bei einer Grösse der noch erkannten Probebuchstaben von 75 mm ist S = 0,1, von 27 = 0,5, von 7,5 = 1,0, von 3,5 = 1,2, wobei er jedoch für jedes Zehntel von 0,1—1,2 eine besondere Grösse der Probebuchstaben angiebt, die hier im Referat nur auszugsweise wiedergegeben sind. (Refer. in Annals of Ophthal. and Otol., Juli 1896.) Neuburger.

478) Papillom der Conjunctiva. Dr. J. Santos Fernandez berichtet (Chronica Medica y Quirurg. de la Habana, April 1896. Nr. 8) über 2 Fälle, die einen 60jährigen Mann und eine 40jährige Frau betrafen, und beide mikroskopisch untersucht wurden. Im ersten Fall sass die ca. erdbeergrosse Geschwulst links unterhalb der Cornea, wurde abgeschnitten, die Wunde wegen heftiger Blutung cauterisirt; kein Recidiv; im zweiten sass sie erbsengross links am Canthus externus, recidivirte 2 mal nach Entfernung unter Cocaïn, blieb aber fort, als sie zum dritten Male unter Chloroform gründlich entfernt und cauterisirt wurde. (Ann. of Oph. and Otol., Juli 1896.) Neuburger.

479) Halswunde, gefolgt von Augenstörungen. Dr. J. Santos Fernandez berichtet (Chronica Med.-Quirur. de la Habana. Nr. 12. Juni 1896.) über eine Verwundung durch einen Revolverschuss an der rechten Halsseite, nahe der Carotis. Es trat Paralyse und Parästhesie des rechten Armes ein, die aber nach 6 Wochen verschwanden, sowie Ptosis rechts (Müller'scher Muskel), stärkeres Schwitzen der rechten Kopfseite, Miosis rechts bei der Accommodation, bei gleicher Pupillenweite für die Ferne. Die Augenerscheinungen blieben bestehen. S. u. G.F. n. (Annals of Ophth. and Otol., Oct. 1896.)

Neuburger.

480) Eine neue Operationsmethode bei Keratoconus beschreibt Dr. Castresana (El Siglo Medico, Madrid, 14. Juni 1896), die von Dr. Santa Cruz ausgeführt wurde. Die Cornea wird im verticalen Meridian mit einer Nadel durchstochen; der so eingeführte Faden bleibt liegen; dann wird ein Graefe'sches Messer im horizontalen Meridian eingeführt, indem nur punctirt und contrapunctirt wird; sodann wird ein keilförmiges Hornhautstück ausgeschnitten und der Faden geknotet; die Naht bleibt 4—5 Tage liegen. Ein auf diese Weise erfolgreich operirter Fall hatte auch nach einem Jahre noch die gleiche Verbesserung des S. (Annals of Ophthal. and Otol., Octbr. 1896.)

Neuburger.

481) The movements of the eyelids associated with movements of the jaws and with lateral movements of the eyeballs, by Harry Friedenwald, M. D. (Bulletin of Johns Hopkins Hospital, Baltimore, July 1896.) Den bisher beobachteten und von Bernhardt (Neurol. Centralbl. 1894, S. 325) zusammengestellten Fällen von Mitbewegungen des Lides mit denen des Unterkiefers fügt Verf. zwei neue hinzu. Der eine betrifft ein 9jähriges Mädchen, sonst gesund; die rechte Lidspalte ist höchstens 1 mm kleiner als die linke; sonst normale Augen; bei seitlichen Bewegungen des Unterkiefers und zwar nur bei denen nach rechts hin wird das rechte Oberlid, besonders bei nach unten gerichtetem Blick krampfhaft gehoben. Die Erscheinung war angeboren. Gunn und Schapringer beobachteten zwei ähnliche Fälle; es bestand hier leichte Ptosis, und die Mitbewegung des Lides trat nur bei seitlichen Bewegungen des Kiefers nach der dem betreffenden Auge entgegengesetzten Richtung ein, so dass nach Verf. obiger Fall ein Unicum darstellt wegen der gleichgerichten Bewegung. Sein zweiter Fall betrifft eine 20jährige mit leichter Ptosis rechts; beim Essen, insbesondere nur bei Seitwärtsbewegung des Unterkiefers (ob hier, wie oben die Richtung derselben von Einfluss ist, konnte Verf. nicht feststellen) wird das Lid gehoben; im Gegensatz zu den anderen Fällen, ist hier die Anomalie nicht angeboren. sondern erst im 14. Lebensjahre entstanden; ausserdem bestehen nach links hin gekreuzte Doppelbilder mit Höherstand des rechten. Die 2. Gruppe der Mitbewegungen umfasst diejenigen bei Bewegungen des Augapfels. Verf. führt zunächst im Auszug die bisher beobachteten Fälle an, 1 von Browning (Trans. Oph. Soc. 1890, S. 187), 2 von Philips (Trans. Oph. Soc. 1887, S. 306), 1 von Pflüger (XX. Congr. v. Heidelberg, S. 202), 8 von Fuchs (Deutschmann, Beitr. z. Augenhl. II, S. 12), der zuerst diese Fälle systematisch studirte, 2 vom Verf. selbst (Archives of Ophth. XXII. S. 349), 5 von Sinclair (Ophth. Rev. Oct. 1895). Diesen 19 fügt Verf. 5 neue Eigenbeobachtungen hinzu, indem er hervorhebt, dass in Sinclair's Arbeit 3 Fälle von Fuchs und seine zwei eigenen eben erwähnten nicht berücksichtigt seien. Seine neuen Beobachtungen sind: 10jähr. Mädchen; rechts leichter Enophthalmus, ferner rechts sehr mangelhafte Adduction, beim Versuch hierzu merkliche Zunahme des Enophthalmus; Abduction vollständig

gelähmt; keine Diplopie, beim Blick gerade aus sogar binoculares Sehen; Zustand angeboren nach Angabe der Mutter; rechte Lidspalte 6, linke 8 mm beim Blick nach links, dagegen rechts 10, links 8 mm beim Blick nach rechts; besonders auffällig bei nach unten gerichtetem Blick, nämlich rechte Lidspalte 2—3 mm beim Blick nach links, 8—9 mm nach rechts. — Der zweite Fall betrifft eine 20jährige, die nach einem paralytischen Anfall im 5. Lebensjahre Convergenzstellung mit Paralyse des linken Externus, jetzt ohne Diplopie, bekam, und ähnliche Erscheinungen zeigt wie der obige Fall. — Der 3. Fall betrifft einen 19jährigen mit guter S rechts, mit Amblyopie links und ebenso wie oben Erweiterung der Lidspalte links beim Versuch zur Abduction; der Fall ist ferner interessant durch völlige congenitale Paralyse der Abduction und Adduction auf beiden Augen bei völlig normaler Bewegung nach oben und unten. — 59jährige, mit $1^1/_2$ Jahren gefallen und Verletzung des linken Auges; jetzt Narben am Orbitalrand links, Paralyse des linken Abducens und die gleichen Erscheinungen wie in den bisherigen, während im folgenden letzten Fall, der einen 35jährigen an Gehirnsyphilis erkrankten Pat. betrifft, umgekehrt mit der Abduction Verengerung und mit der Adduction Erweiterung der Lidspalte eintritt. 4 Jahre nach den Secundärerscheinungen schwere Apoplexie mit Lähmung des linken Armes und Fusses, später auch des rechten und des rechten Auges, welches Ptosis und Divergenz zeigte. Der Zustand besserte sich allmählich. Rechts theilweise Lähmung des Rectus internus, völlige der Bewegung nach oben und unten; Abducens normal. Linke Parese des Rectus internus, superior und inferior; Abducens normal. Beiderseits Fehlen der Bewegung nach unten aussen, also Trochlearislähmung und Pupillenstarre. Levatoren fast normal. Beim Blick nach rechts Ptosis rechts, nach links starke Erweiterung der Lidspalte rechts, Herabsinken des Oberlides links. — Ein Ueberblick über diese 24 Fälle zeigt, dass 8mal das Oberlid gehoben wird bei Adductions- und herabsinkt bei Abductionsversuchen, 15mal umgekehrt, und 1mal Erschlaffung des rechten Lides bei Adduction, des linken bei Abduction. In der ersten Gruppe waren 6 männlichen Geschlechts; 5mal der Zustand erworben, 3mal angeboren; 1mal keine Lähmung der Augenmuskeln, 4mal vollständige des Oculomotorius, 1mal des Rectus superior und des Levator, 1mal beiderseits Oculom.-Lähmung, 1mal beiderseits Rectus superior-Lähmung; im letzteren Falle bei Bewegungen nach aussen Nystagmus; 2mal Pupillenverengerung bei der Adduction, 1mal rhythmische Bewegungen des Lides und der Pupille. In der zweiten Gruppe (15 Fälle) waren nur 6 männlichen Geschlechts; der Zustand war angeboren 12mal, während der Kindheit erworben 2mal, 1mal erworben nach Oculomotorius-Lähmung und in einem Jahre verschwunden; Lähmung nicht vorhanden 4mal, des Rectus externus 10mal, darunter 4mal auch des Rectus internus, 1mal beider Externi und Interni. Ausgenommen einen Fall war der Zustand stets auf ein Auge beschränkt. 7mal Enophthalmus. In einem Falle trat die Lidsenkung auch ein bei Convergenzbewegung, während in einem anderen dieselbe nur bei der Adduction auftrat, die mit Seitenbewegung verbunden war, nicht aber bei der mit der Convergenz verbundenen. 11mal war die Erscheinung links, 2mal rechts, 3mal auf beiden Augen vorhanden, in einem Falle mit beiderseitiger Externuslähmung und leichter Ptosis trat stärkere Lidsenkung nur ein beim Blick nach links, aber auf beiden Augen. In der ersten Gruppe überwiegt die Oculomotorius-, in der zweiten die Abducenslähmung. Eine genügende Erklärung für diese Zustände giebt es nicht; die nach einer Lähmung erworbenen gehören wahrscheinlich in die gleiche Gruppe wie die associirten Bewegungen, die nach Hemiplegie beobachtet

wurden. Für die angeborenen muss man abnorme Beziehungen der Kerne zu einander und abnorme Associationsfasern annehmen. — Zum Schlusse werden noch zwei Beobachtungen angefügt, die zeigen, dass die Association zwischen Rectus superior und Levator stärker ist, als die zwischen den beiden Levatoren. 44jährige Patientin; 10 Jahre vorher Paralyse des linken Armes und Fusses, später auch des rechten Fusses; gleichzeitig Paralyse des rechten Auges; Besserung des Zustandes. Jetzt rechts vollständige Lähmung der Auf- und Abwärtsbewegung, links leichte Ptosis. Beim Versuch nach unten zu blicken folgt das linke Auge nicht den Bewegungen des rechten, sondern bleibt geradeaus nach vorne blickend stehen und das Augenlid bleibt offen. Es besteht auch Diabetes insipidus. — 21jähr. Pat., seit Kindheit links starkes Einwärtsschielen; Bewegungen links beschränkt auf die nach innen oben; beim Blicke nach unten, bleibt das linke Auge gerade stehen und das linke Oberlid erhoben, sogar wenn das rechte soweit nach unten blickt, dass es fast geschlossen erscheint. Neuburger.

482) A clinical and experimental study of the so-called Oystershucker's keratitis. (Bullet. of Johns Hopkins Hospital, Baltimore, July 1896.) Dr. Kelly bemerkt zu dem Vortrag von Dr. Randolph (S. d. Centrlbl. 1895, S. 531) über die Keratitis bei den Arbeitern, welche die Austernschalen öffnen, dass es zwei Methoden gebe, die Austern zu öffnen, eine ältere, jetzt mehr und mehr ausser Gebrauch kommende, nach welcher die Schale durch einen Schlag dem Metallheft des Messers an ihrem Rande erst zertrümmert, und dann mit der Klinge vollends auseinander gebracht wird, und eine jüngere, mehr und mehr sich einbürgende, nach welcher mit der Spitze einer dazu eigens geschaffenen Messerklinge direct zwischen die Schalen eingegangen, dann durch Drehung des mit einem hölzernen Heft versehen Messers und Durchschneidung des Schliessmuskels die Auster völlig eröffnet wird. Die erwähnte Keratitis kommt wohl nur bei der ersteren älteren Methode vor, eine Angabe, die von Randolph bestätigt wird. (Vgl. Nr. 272.) Neuburger.

483) A device to take the place of the bandage in taking the field of vision, by Robert R. Saunders, M. D. (Annales of Ophthalm. and Otol. Juli 1896.) Ein Gummiband mit einer Schnalle, das rund um den Kopf geschnallt wird, daran eine verschiebliche Metallplatte, um beim Aufnehmen des Gesichtsfeldes das eine Auge bedecken zu können. Zu beziehen durch Chas. Lentz u. Sons, Philadelphia. Neuburger.

484) A perfected series of test-words intended for the determination and estimation of the power of accomodation, by Charles A. Oliver. (Annals of Ophthal. and Otol. Juli 1896.) Verbesserte Sehproben nach Art der Snellen'schen für die Naheprüfung. Sämmtliche Proben sind auf ein Blatt gedruckt, das eingerahmt und mit Glas bedeckt, vor Beschmutzung bewahrt werden kann. (Zu beziehen durch Wall u. Ochs, Philadelphia.)
Neuburger.

485) Foreign bodies in the interior of the eye, by W. A. Fisher, M. D. (Med. Record. 22. Aug. 1896.) Der erste Fall war dadurch bemerkenswerth, dass ein 0,1 g schwerer, 0,43 : 0,13″ grosser Eisensplitter 14 Jahre in einem Auge war, zeitweise heftige Schmerzen und Entzündungsanfälle verursachte, ohne dass auf dem anderen sympathische Entzündung aufgetreten wäre. Das geschrumpfte, gänzlich erblindete Auge wurde entfernt. — Im zweiten Falle war einem 5jähr. Knaben beim Spielen ein kleiner Eisensplitter ins Augeninnere geflogen; unter Narkose wurde durch Meridionalschnitt mit dem Elektromagnet der Splitter angezogen, streife sich aber an den Wundrand ab, weshalb

nach Erweiterung der Wunde der Magnet nochmals in den Glaskörper gesenkt werden musste; trotz Asepsis und Entfernung des Splitters musste das Auge nach 2 Wochen entfernt werden. Neuburger.

486) Subconjunctival injections in the treatment of certain diseases of the eye, by William H. Wilder, M. D., Chicago. (Medicine, Detroit. Dec. 1896.) Während der letzten 3 Jahre hatte Verf. häufig Gelegenheit, die subconjunctivalen Quecksilbereinspritzungen als werthvolles Mittel besonders bei Iritis und Chorioiditis zu erproben; weniger oder gar nicht bewährte es sich bei Keratitis parenchymatosa, sympathischer Ophthalmie. Er führt je einen erfolgreich behandelten Fall an von Hypopyon-Kerato-Iritis, Iritis syphilitica, Irido-Chorioiditis, und Sehstörung durch plötzlich eintretende Glaskörpertrübungen. Ein Fall jugendlicher Neuritis wurde sehr gebessert durch die Einspritzungen mit gleich darauffolgender Anwendung eines 2 Milliampères starken constanten Stromes, den positiven Pol am Auge. Die Einspritzungen seien keine Panacee, aber in Verbindung mit den alten bewährten Mitteln eine vorzügliche Methode in den Fällen, wo Quecksilber indicirt sei.

Neuburger.

487) Operative treatment of pterygium. (Med. Rec. 10. Oct. 1896.) Dr. Boeckmann, St. Paul, sprach in der 22. Jahresversammlung der Mississipi Valley Medical Association (zu St. Paul, 15.—18. Sept. 1896) über die Geschichte der Pterygiumoperationen und empfahl folgende, aus mehreren Methoden combinirte Operation: Ein halbmondförmiges Stück wird aus dem Pterygium geschnitten, ca. 5 Linien von dessen Kopf entfernt. Dieser Theil wird gründlich von der Sclera abgekratzt, der Kopf des Pterygiums abgeschnitten und durch eine Naht am convexen Rande des ausgeschnittenen Stückes die entgegengesetzten Ränder vereinigt. Dadurch kann der blosgelegte Theil der Sclera granuliren und eine Narbe bilden. Neuburger.

488) Some cases of Retinitis, by J. H. Mc Cassy, M. D., Dayton. (Annals of Ophthalm. and Otol. V. Oct. 1896.) Beschreibung einiger Fälle Retinitis albuminurica, syphilitica, atheromatosa, pigmentosa, traumatica, Chorio-Retinitis und Retinitis mit Paralyse der rechten Seite, ohne sonstige Besonderheiten. Neuburger.

489) Mydriasis a necessity to accurate refraction, by Gertrude A. Walker, M. D., Philadelphia. (Med. and Surg. Reporter. Philadelphia. 22./VIII. 1896.) Nach Verf.'s Ansicht ist Mydriasis mit Accomodationslähmung des zu Untersuchenden unerlässlich für eine genaue objective Refractionsbestimmung, und zwar sei die Skioskopie eine wirklich objective Methode, mittelst welcher man Differenzen bis zu 0,25, sogar bis zu 0,12 D bestimmen könne. Wir können dieser Ansicht nicht zustimmen, denn man kommt natürlich bei entsprechender Uebung in weitaus der Mehrzahl der Fälle ohne Mydriasis mittelst Refractionsaugenspiegel zum Ziele, ohne den Patienten der Unbequemlichkeit der Mydriasis aussetzen zu müssen, und schliesslich kommt es wohl nicht darauf an, ob $^1/_4$ D Astigmatismus „objectiv" diagnosticirt wird oder nicht, da die Heilung asthenopischer Beschwerden durch derartige Gläser auf Suggestion beruhen dürfte. Interessant sind auch die Streiflichter, welche in dem Aufsatz auf das Gebahren der Optiker, bezw. auf die Abhängigkeit mancher Augenärzte von den Optikern in Philadelphia geworfen werden, welch letztere sich vielfach rühmen, als „Refractionisten" für Aerzte Refractionsbestimmungen zu machen. Eine ähnliche Gattung von Optikern ist übrigens auch hier zu Lande nicht unbekannt. Neuburger.

490) An outbreak of ophthalmia in a poor-law school, by Sydney Stephenson. (Brit. med. Journ. 11. Juli 1896.) Genaue Beschreibung des Ausbruchs und Verlaufs einer kleinen Epidemie einer muco-purulenten Conjunctivitis unter den Kindern der „Central London District"-Schule, bei welcher die von Koch, Weeks, Kartulis, Morax und Verf. beschriebenen charakteristischen kurzen Stäbchen gefunden wurden. Aetiologisch liess sich genau verfolgen, dass von 25 erkrankten Kindern 22 direct oder indirect von der gleichen Abtheilung stammten, die übrigen 3 von benachbarten Schlafgemächern. Durch strenge Isolirung der Kinder und Reinigung der betreffenden Räume, welche übrigens nach Verf.'s Beschreibung in hygienischer Beziehung keinerlei Anstoss geben oder gar für die Entstehung der Krankheit verantwortlich gemacht werden können, gelang es binnen kurzem die Krankheit, welche seit den letzten 6 Jahren die erste derart in dieser Schule war, auf ihren Herd zu beschränken. Uebrigens waren alle Fälle leicht und verliefen ohne Betheiligung der Hornhaut gut. Neuburger.

491) The anatomical changes in two cases of retinal detachement, by Robert L. Randolph, M. D. (Bullet. of Johns Hopkins Hospital. Sept.-Oct. 1896.) Die Hauptveränderungen im ersten Falle waren: ausgebreitete Atrophie der Netzhautschichten, insbesondere der Stäbchen und Zapfen, mit Erhaltung im allgemeinen der granulirten Schichten, Schwellung der Müller'schen Fasern, albuminöse Tropfen an verschiedenen Stellen, besonders zwischen Chorioidea und Retina, und am Rande der Ablösung, endlich die Umwandlung des Glaskörpers in fibrilläres Gewebe; im zweiten Falle Atrophie des vorderen Theiles der Netzhaut und gleichfalls fibrilläre Structur des Glaskörpers. Letzterem Befund wird grosse Wichtigkeit beigelegt bezüglich der Pathogenese der Erkrankung, im ersten Falle, der eine spontane Netzhautablösung betrifft, wird auch den albuminösen Tropfen Wichtigkeit beigelegt in ätiologischer Beziehung; im zweiten Falle bestand ein Sarcom der Chorioidea. Neuburger.

492) Contamination of liquid eye medicines. (Med. Record. 28. Nov. 1896.) Dr. Clough (Journ. of Medic. and Science. Oct. 1896) schreibt die zuweilen eintretende Trübung der Augentropfwässer dem Gebrauch der Gummitropfgläser zu; der Gummi nämlich, besonders der weisse, sei bedeckt mit einem feinen mehlartigen Häutchen, das in Flüssigkeiten sich ablöse und diese hernach trübe. — Diese Trübung von Augenwässern ist schon lange bekannt, beruht aber in Wirklichkeit auf Pilzentwickelung. (Ref.: s. Hirschberg, Einführung in die Augenheilk. S. 10.) Neuburger.

493) A plea for the general use of measures to prevent ophthalmia neonatorum. (Med. Record. 24. October 1896.) Dr. Hubbell (Buffalo) verlangt in der 13. Jahresversammlung der New York State Medical Association in New York, vom 13.—15. Oct. 1896, auf Grund von statistischen Erhebungen über die Blindheitsursachen in verschiedenen Gegenden die gesetzliche Einführung von Credé's Verfahren unter gewissen Umständen, bez. wünscht er möglichst die allgemeine Anwendung desselben oder eines gleich guten (?) Verfahrens; z. B. habe man in Paris bessere Wirkungen gesehen von Jodoform-Einsträuungen (?). Neuburger.

494) Lenticular myopia as a cause of so-called „Second Sight", by St. J. Roosa, M. D., New York. (Med. Record. 2./I. 1897.) Bei älteren Leuten kommt es zuweilen vor, dass sie das bisher nothwendig gewesene Convexglas zum Lesen nicht mehr brauchen, überhaupt dass sie kurzsichtig werden. Dieser Zustand „second sight" („zweites Gesicht") wird auf Veränderung der Linse, welche anschwillt, ohne sich dabei zu trüben, also so zu sagen, ein

Abortiv-Cataract bekommt, erklärt. Verf. führt einen derartigen Fall an, den er 18 Jahre lang beobachten konnte. Eine Frau hatte mit + $^1/_{36}$ im 41. Lebensjahre S = $^{20}/_{20}$ für die Ferne und mit entsprechendem Convexglas auch für die Nähe; 8 Jahre später bekam sie + 4 D als Leseglas. Nach weiteren 10 Jahren kommt sie wieder mit der Angabe, seit einem Jahre bequem ohne Glas lesen zu können. Rechts S $^{20}/_{70}$, — 2 D $^{20}/_{30}$, links $^{20}/_{200}$, — 3 $^{20}/_{40}$; eine halbe D regelmässiger Cornealastigmatismus. Rechts liest sie Jäg. Nr. 1 mit + 2 D, links das gleiche fliessend ohne Glas. Der Augenspiegel zeigte absolut keine Veränderungen (auch mit + 20 D hinter dem Spiegel? — s. die Herabsetzung der S für die Ferne. Ref.) und die Myopie wird vom Verf. so, wie oben beschrieben, erklärt. Dass bei beginnender Linsentrübung die Brechkraft der Linse zunimmt, also Kurzsichtigkeit eintritt, ist ja schon lange bekannt. Neuburger.

495) Prevention of ophthalmia neonatorum, by Charles Zimmermann, M. D., Milwaukee. (Medicine, Detroit, October 1896.) Die Untersuchungen Cohn's haben wieder gezeigt, wie verbreitet die Blenn. neonator. ist, und wie gross die dadurch verursachten Schäden. In ärztlichen Kreisen kennt man im grossen Ganzen die Gefahren dieser Erkrankung, das grosse Publikum dagegen, und viele Hebammen und Kinderwärterinnen insbesondere, kennen dieselben entweder nicht, oder setzen sich gleichgültig darüber hinweg. Die Thatsachen dagegen erheischen folgende Maassregeln: 1. Ein mit Gonorrhöe oder Ausfluss behafteter Mann darf nicht heirathen. 2. Die Vagina einer auf Gonorrhöe verdächtigen Frau soll vor und während der Geburt mit antiseptischen Lösungen ausgespült werden. 3. Das neugeborene Kind soll genau nach Credé's Vorschrift behandelt werden. 4. Sorgfältige Reinlichkeit beim Waschen und Versorgen des Kindes soll Secundärinfection verhüten. 5. Beim leisesten Anzeichen einer Eiterung ist ein mit der Behandlung vertrauter Arzt zu rufen. 6. Jede Hebamme oder Wärterin, die aus Unwissenheit oder Absicht die Anzeige eines Falles unterlässt, soll unerbittlich von weiterer Ausübung ihrer Thätigkeit ausgeschlossen werden. Neuburger.

496) Remarks on the management of glaucome, by Conner, Detroit. (Journ. of the Americ. Med. Assoc. 29. Aug. 1896.) Bei Behandlung des Glaucoms muss auch grosse Sorgfalt angewendet werden für die Ausscheidung der Stoffwechselproducte durch den Darm, die Nieren und die Haut, mit Berücksichtigung etwa bestehender Allgemeinerkrankungen, wie Arthritis, Gicht, Syphilis u. dgl. Deshalb leichte Diät, viel Wasser innerlich und äusserlich. Operirt soll nur werden bei acuter oder subacuter Drucksteigerung mit entzündlichen Erscheinungen. Neuburger.

497) X-Rays and sightless eyes. (Medic. Record. 26. Oct. 1896.) Mit Recht wendet sich der Artikel gegen die auch in unsere politischen Blätter übergegangenen Aeusserungen Edison's, mit Hülfe der Röntgen-Strahlen Blinde wieder sehend machen zu wollen. Bei aller Hochachtung vor Edison's Genie können hier nach Sachlage nur Hoffnungen erweckt werden, die sich nicht verwirklichen lassen werden, und deren Enttäuschung die armen Blinden um so schwerer trifft. Der bekannte Ingenieur Tesla bestätigt in einem Artikel der Electical Review die Grundlosigkeit dieser Hoffnungen; die erwähnten Strahlen schwingen nicht transversal, und es kann so nur ein Schatten eines ganz kleinen Gegenstandes auf die Netzhaut projicirt werden. Neuburger.

498) On the value of the ophthalmoscope as an aid to the diagnosis of cerebral disease in purulent affections of de middle ear, by Thomas R. Pooley, M. D., New York. (Med. Record 15. Aug. 1896.) Auf Grund

fremder Fälle und eines eigenen kommt Verf. zum Schlusse, dass der Augenspiegel ein sehr wichtiges Hülfsmittel ist für die Diagnose, ob bei Mittelohrerkrankungen auch das Gehirn betheiligt ist oder nicht, insofern im ersteren Falle meistens Veränderungen am Sehnerven zu sehen sind, von leichtem Oedem und venöser Stase an bis zum Bilde der ausgesprochenen Stauungspapille. Die Sehnervenentzündung bietet keinen Anhaltspunkt weder für den Sitz, noch für die Art der Gehirnaffection, ob Meningitis, Abscess oder Sinusthrombose, ist aber ein sicheres Zeichen für das Vorhandensein einer Gehirncomplication, so dass in einem Falle von Kipp, wo sonstige Zeichen weder einer Mastoid-, noch einer Gehirnaffection vorhanden waren, die einzig und allein wegen der Neuritis optica vorgenommene Operation zum Ziele führte. Andererseits fehlt sie stets bei Beschränkung der Erkrankung auf das Mittelohr. Sie tritt häufiger bei chronischer Otitis media purulenta auf, seltener dagegen bei acuter. Die Frage, ob schon einfaches Sehnervenödem eine Indication zur Mastoidoperation abgebe, oder erst wirkliche Neuritis abgewartet werden sollte, ist eine offene; bei der relativen Gefahrlosigkeit des Eingriffes ist Verf. für erstere Ansicht. Ob die Neuritis optica eine Indication abgebe für weitere ernste Operationen, muss in Zusammenhang mit anderen Symptomen entschieden werden.

Neuburger.

499) Epidemic ophthalmia: its symptoms, diagnosis and management, by Sidney Stephenson. (Edinburg and London, Young J. Pentland.) Das Buch beschreibt die verschiedenen Arten epidemischer Ophthalmie, worunter Verf. Conjunctivitis versteht, in eingehender Weise. Es giebt 4 Hauptarten: 1. die muco-purulente oder catarrhalische mit zwei Unterarten, der gewöhnlichen und der aphthösen oder pustulösen Form, welche mit der echten Phlyctäne nicht verwandt ist; 2. die purulente, die Blennorrhöe; 3. die diphtherische und 4. die trachomatöse. Für 2 und 3 sind die Mikroorganismen schon festgestellt, für 1 und 4 noch nicht mit Sicherheit; doch beruhen sie jedenfalls auch auf Pilzinfection. Die Uebertragung geschieht nicht durch die Luft, sondern stets durch directe Berührung; die Prophylaxe namentlich mit Rücksicht auf die Schulen wird eingehend besprochen. Der Follicularcatarrh hat mit echtem Trachom gar keinen Zusammenhang; er wird ausführlich besprochen, auch seine Therapie; es wird Bleisalbe sehr empfohlen; bei einer Untersuchung, die fast 15,000 Kinder in verschiedenen Schulen und Gegenden Englands umfasste, zeigte sich weder ein besonderer Einfluss des Geschlechtes, noch des Alters, des sanitären Zustandes der Schule oder des Klimas auf die Verbreitung der Follicularis. Sodann wird das Trachom ausführlich besprochen, auch in geschichtlicher Beziehung. Als Aetzmittel stehen Cupr. sulfur. oben an; die Ausschneidung der Uebergangsfalten hält er für gut; Nachtheile sah er keine davon; doch ist Auspressung der Körner mit Knapp'scher Rollpincette auch sehr gut; die Heilungsdauer ist selten kürzer als 18 Monate. Für den Ursprung des Pannus stellt Verf. eine neue Theorie auf: die Infection erfolgt durch Metastase vom Fornix her durch die hinteren Conjunctivgefässe; directe Infection der Cornealoberfläche ist zugelassen. Als Entropion-Operation empfiehlt er die von Green. Das letzte Kapitel der Arbeit, welche wegen ihrer erschöpfenden und klaren Darstellung empfohlen werden kann, befasst sich mit der Waschgelegenheit und anderen sanitären Einrichtungen in den Schulen.

Neuburger.

Uebersicht der Literatur der Augenheilkunde im Jahre 1896.

I. Allgemeine ophthalmologische Literatur.

Amsterdam, Vereeniging tot oprichting en instandhouding eener Inrichting voor Ooglijders. XVIII. Verslag Lopende over 1895. Amsterdam 1896. — Bayer, F., Kurzer Bericht über die Wirksamkeit der Augenabtheilung des Stefans-Hospitales in Reichenberg im Jahre 1895. Corr.-Bl. d. Ver. Deutscher Aerzte in Reichenberg 1896. Nr. 1. — Bickerton, Th. H., Colour blindness and eyesight in the mercantile marine: a critism of the new rules of the board of trade. Brit. med. J. 1896. Nr. 1870. p. 1229. — Bjelilowsky, B.. Kurzer Bericht über meine oculistische Thätigkeit auf Station „Attopowo" der Rjäsanstraler Eisenbahn. St. Petersb. med. W. 1896. Nr. 33. — Bouvin, M. J., Verslag over 1895 van de Inrichting voor Ooglijders te 's Gravenhage. 1896. — Bruns, H. D., Two years in a southern eye clinic; with especial reference to diseases of the eye in the negro. Am. J. of Oph. XIII. 7. p. 193 u. 8. p. 228. — Czermak, W., Die augenärztlichen Operationen. 10. Heft. Wien 1896. — Culbertson, L. R., The new medical law of Ohio and its relation to opticans and jewelers. Amer. J. of Oph. XIII. p. 171. — Deneffe, Les oculistes gallo-romains au 3. siècle. Anvers 1896. — Dickson Bruns, Henry, Statistical tables (concluded) to „Two years in a southern eye clinic; with especial reference to diseases of the eye in the negro." Amer. J. of Oph. XIII. 9. p. 278. — Dufour, A., L'ophtalmologie et ses progrès depuis cinquante ans. Lausanne 1896. — Faber, E., Verslag over 1895 van de Afdeling „Ooghelkunde" der Poliklinik te 's Gravenhage. 1896. — Frost, A., The fundus oculi, an ophthalmoscopic atlas illustrating its physiological and pathological conditions. London 1896. — Gaffron, E., Estadistica analitica basada en 3247 Oftalmopatías observadas en Lima. La crónica médica. XII. Nr. 166. — Goldzieher, W., Hermann Helmholtz. Wien 1896. — Groenouw, A., Anleitung zur Berechnung der Erwerbsfähigkeit bei Sehstörungen. Wiesbaden 1896. Bergmann. — Gunning, W. M., Verslag over 1895 uitgebracht 30. April 1896 betreffende de Inrichting voor Ooglijders. Amsterdam 1896. — de Haas, J. H., 30ste Verslag van de Vereeniging tot het verleenen van hulp an minvermagende Ooglijders v. Z. Holland, gevestigt te Rotterdam. 1896. — Hoppe, Die Verletzungsgefahr der Augen im Baugewerk. Klin. Mon.-Bl. f. A. XXXIV. S. 71. — Hosch, F., Grundriss der Augenheilkunde. Leipzig u. Wien 1897. Urban u. Schwarzenberg. — Inouye, Tatsuchiro, Ueber die eigenthümliche Farbe des Augenhintergrundes der mongolischen Race. C. f. pr. A. 1896. S. 200. — Kirilow, J., Zweijähriger Bericht über die private Augenheilanstalt in Starwropol. Wjest. Oph. XIII. 6. S. 425. — Kraisky, W., Bericht über die Augenoperationen in den Jahren 1890—1895. Wjest. Oph. XIII. 3. S. 230. — Laibach, Fünfter Bericht über die Abtheilung für Augenkranke im Landesspitale zu Laibach. Laibach 1896. — Lesshaft, Bericht über die Wirksamkeit seiner Augenklinik in den Jahren 1886—1895. Görlitz 1896. — Massachusetts, VII. Annual report of the Massachusetts charitable eye and ear infirmary of the year 1895. Boston 1896. — von Moll, Verslag der Vereeniging-Inrichting voor Ooglijders te Rotterdam. Over het jaar 1896. — Mulder, M. E., 3de Jaarlijksch Verslag van de Inrichting tot Behandeling en Verpleging van behöftige en minvermogende ooglijders te Groningen over het joor 1895. 1896. — Neese, E. N., Die Popow'sche Augenheilanstalt von 1881—1884 und von 1886—1894. Drei-

zehn Jahre klinischer Thätigkeit. Kiew 1896. — New York, XXVI. Annual report of the New York ophthalmic and aural institute for the year, beginning Oct. 1 1894 and ending Sept. 30. 1895. — Nikoliokin, J., Bericht über seine achtjährige Augenpraxis im Dorf. Wjest. Oph. XIII. 4—5. S. 355. — Oeller, Atlas der Ophthalmoscopie. 1. Heft. Wiesbaden 1896. J. F. Bergmann. — Pergens, E., L'Ophtalmologie d'Ambroise Paré. Ann. d'Ocul. CXVI. 2. p. 81. — Pflüger, Sehproben und Sehprüfungen. Optotypi Pflüger. 2. Aufl. Basel und Leipzig 1896. — Ray, Morrison, Observations upon eye diseases and blindness in the colored race. N. Y. med. J. LXIV. 3. p. 86. — Rotterdam, Vereeniging tot het verleenen van hulp aan minvermoogende ooglijders voor Zuid-Holland gevestigd te Rotterdam. Dertigste Verslag, loopende over het jaar 1895. 1896. — Scher, S., Einige Worte über die Skiaskopie in der Militär-Praxis. Wjest. Opht. XIII. 3. S. 219. — Schiess-Gemuseus, Augenheilanstalt in Basel. XXXII. Jahresbericht vom 1. Jan. 1895 bis 31. Dez. 1895 im Auftrage des Comités veröffentlicht. Basel 1896. — Schwarz, O., Die Funktionsprüfungen des Auges und ihre Verwerthung für die allgemeine Diagnostik. 1. Theil. Leipzig 1896. Veit & Co. — Snellen, 37ste Jaarverslag van het Nederlandsch Gasthuis voor Ooglijders. 1896. Utrecht. — Thomalla, Ueber Verhütung von Augenverletzungen und Erkrankungen bei unsern Fabrik- und Steinbrucharbeitern. Allg. med. C.-Zeit. 1896. Nr. 80. — Thorner, W., Ueber die Photographie des Augenhintergrundes. Inaug.-Diss. Berlin 1896. — Widmark, J., Serafimer-lassarettets ögonklinik. Rappor for är 1895. — Wolffberg, XXX. u. XXXI. Jahresbericht über die Wirksamkeit der Wolffberg'schen Augenklinik in Breslau. Breslau 1896.

II. Allgemeine Pathologie und Therapie.

Axenfeld, Th., A. E. Fick u. W. Uhthoff, Allgemeine Pathologie und pathologische Anatomie des Auges. Ergebn. d. allgem. Path. u. path. Anat. d. Menschen und der Thiere von Lubarsch u. Ostertag. 3. Abthlg. Wiesbaden 1896. — Andogsky, N., Zur Frage über die Infectionsgefahr verschiedener Augenoperationen und über die Bedingungen des Uebergangs der Eiterung aus dem vorderen Theile des Augapfels in die tiefliegenden Augenhäute. Arch. f. A. XXXIII. S. 11. — Bach, L., Bemerkungen zur Arbeit von Ahlström, Ueber die antiseptische Wirkung der Thränen. Arch. f. A. XXXII. S. 102. — Anatomischer Beitrag zur Genese der angeborenen Colobome des Bulbus. Ibid. S. 277. — Antisepsis oder Asepsis bei Bulbus-Operationen. Vergleichende bacteriologische Studie. Ibid. XXXIII. S. 1. — Basevi, V., Contributo allo studio della termometria e stetoscopia oculare. Ann. di Ottalm. XXV. 2—3. p. 269. — Bauer, H., Ueber die Ursache der veränderten Zusammensetzung des Humor aqueus nach Entleerung der vorderen Augenkammer. Arch. f. O. XLII. 3. S. 193. — Bickerton, Th., The advantages of Mules's operation of evisceration with insertion of artificial vitreous over enucleation of the eyeball. Brit. med. J. 1896. Nr. 1865. p. 813. — Block, E., Ueber die Verwendung von Röntgenstrahlen bei einigen Formen von Blindheit. Wiener med. W. 1896. Nr. 53. — Bock, E., Vorschlag zur Verwendung von X (Röntgen-)Strahlen bei einigen Formen der Blindheit. Ibid. Nr. 52. — Claiborne, The functional examination of the eye. N. Y. med. J. LXIII. Nr. 10. p. 325. — Darier, Les divers milieux de l'oeil et les rayons de Röntgen. Rec. d'Opht. 1896. Nr. 4. p. 213. — Dor, Réaction chimique différente des noyaux des cônes et des noyaux des batonnets

dans les rétines, exposées à des radiations colorées. Soc. franç. d'Opht. 1896. — Dufour, A., Les injections sous-conjonctivales en thérapeutique oculaire. Lausanne 1896. — Dasselbe. Clin. Opht. 1896. Nr. 11. p. 143. — v. Duyse, Les rayons de Röntgen en chirurgie oculaire. Arch. d'Opht. XVI. 2. p. 101. — Epinatiew, G., Ein seltener Fall von congenitaler Anomalie des Auges. Wjest. Oph. XIII. 6. S. 493. — van Fleet, Frank, On the indications for the use of Atropine in the eyes. N. Y. med. J. 1896. Nr. 7. p. 209. — Fox, L. W., Implantation of a glass ball in the orbit after enucleation of an eye. Med. Bull. XVIII. 7. p. 251. — Gabriélidès, A., Examen microscopique d'un oeil cyclope observé sur un embryon de suide. Arch. d'Opht. XVI. 10. p. 627. — Geering, E., Ueber den Einfluss subconjunctivaler Sublimat-Injectionen auf das Verhalten der vorderen Kammerwinkel. Inaug.-Diss. Basel 1896. — Gieure, P., Du massage oculaire. Thèse de Paris 1896. — Ginsberg, Ueber die angeborenen Colobome des Auges. C. f. pr. A. 1896. S. 225. — Gruber, R., Physikalische Studien über Augendruck und Augenspannung. Arch. f. A. XXXIII. Suppl. S. 71. — Harnish, J. C., Experiments with the Röntgen rays on the eye. Ann. of Oph. and Otol. II. 2. p. 267. — Herrenheiser, J., Experimentelle Untersuchungen über die Veränderungen in den inneren Augenhäuten nach kleinen Verletzungen. Arch. f. A. XXXIII. Suppl. S. 103. — Jackson, E., Skiaskopy and its practical application to the study of refraction. Second Edition 1896. — Inouye, T., Ueber die eigenthümliche Farbe des Augenhintergrundes der mongolischen Race. C. f. pr. A. 1896. S. 200. — Koller, C., Reading with defective vision. Ann. of Oph. and Otol. 1896. V. 4. p. 907. — Krienes, H., Der Lichtsinn und Farbensinn bei Erkrankungen der Netzhaut, Aderhaut und der Sehnerven. Arch. f. A. XXXIII. S. 349. — Lawrentiew, A., Ueber die Anwendung hemipantoskopischer Brillen bei Schülern. Wjest. Oph. XIII. 3. S. 273. — Linde, M., Ueber Blutresorption aus dem Auge. C. f. pr. A. 1896. S. 193. — Mellinger, C., Experimentelle Untersuchungen über die Wirkung subconjunctival injicirter Kochsalzlösungen auf die Resorption aus der vorderen Kammer und dem Glaskörper. Arch. f. A. XXXII. S. 79. — Ueber die Anwendung subconjunctivaler Kochsalzinjectionen bei inneren Erkrankungen des Auges. XXXII. Jahresber. d. Augenh. in Basel 1896. S. 79. — Mitchell, S., Autophacoscopy. Ann. of Oph. and Otol. V. 1. p. 55. — Morrison Frank, Asthenopia and peripheral aberration. Ibid. p. 52. — Morton, H. M., Direct massage as an aid in the treatment of certain hyperplasiae of the anterior ocular segment. Ibid. II. 2. p. 263. — Nieden, A., Ueber die Anwendung des Emmerich-Scholt'schen Krebsserums und des Formols bei inoperablen Augengeschwülsten. Ber. d. 25. Vers. der ophth. Ges. 1896. S. 32. — Norton, C. E., Procédé facile pour voir la circulation capillaire de sa propre rétine. Ann. d'Ocul. CXV. p. 347. — Ogneff, J., Einige Wirkungen des electrischen Bogenlichtes auf die Gewebe des Auges. Pflüger's Arch. LXIII. S. 209. — Ovio, E., Sui circoli di diffusione. Ann. di Ottalm. XXV. 2—3. p. 123. — Di una speciale azione della cocania sulla funzione visiva. Ibid. p. 257. — Patrick, H. T., The diagnosis of hysteria. N. Y. med. J. 1896. Nr. 8. p. 234. — Radswirky, P. J., Subconjunctivale Sublimat-Einspritzungen. Inaug.-Diss. 1896. Moskau. — Rampoldi, R., Le injezioni sotto-congiuntivali nella practica oftalmia. Ann. di Ottalm. XXV. 6. p. 616. — v. Reuss, A., Ueber die electrische Behandlung entzündlicher Augenkrankheiten. Wiener kln. W. 1896. Nr. 20. S. 393. — Die Elektricität bei der Behandlung entzündlicher Augenkrankheiten. Beitr. z. Augenh. XXIII. S. 101. — Rogman, Sur l'emploi des pansements secs et de topiques pulverulentes secs dans le traitement des affections oculaires. Ann.

d'Ocul. CXV. 3. p. 193. — Romiée, De l'emploi des verres colorées ou fumés. Clin. Opht. 1896. Nr. 11. p. 147. — Roosa, D. B. S. J., On simplicity of method in determining the prescription of glasses. New York Manhattan Eye and Ear Hosp. Rep. 1896. p. 1. — Rudin, W., Die Anwendung der Anthropometrie zur Bestimmung des Habitus der Augen. Wjest. Oph. XIII. 2. p. 141. — Sachs, M., Zur Analyse des Tastversuches. Arch. f. A. XXXIII. S. 111. — Salzer, F., Experimentelle Untersuchung über die Spontanperforation an der Sclero-Cornealgrenze nach Einführung antiseptischer Stoffe in die vordere Kammer. Arch. f. O. XLII. 2. S. 55. — de Santi, L., De l'examen rapide de la vision devant les conseils de révision. Ann. d'Ocul. CXV. p. 321. — Schmidt, H., Exenteratio bulbi mit Kugeleinhebung. Klin. Mon.-Bl. f. A. XXXIV. S. 367. — Schmidt-Rimpler, Bemerkungen zu wirklicher und simulirter Sehschwäche und Gesichtsfeldeinengung. Festschrift zur 100jähr. Stift. d. med.-chir. Friedr. Wilh. Inst. Berlin 1895. — Schön, Beleuchtung des Straub'schen Aufsatzes „Ueber das Gleichgewicht der Gewebs- und Flüssigkeitsspannungen im Auge." Leipzig 1896. Polz. — Segal, S., Ueber die Regenbogenringe im gesunden und kranken Auge. Wjest. Oph. XIII. 3. S. 107. — Sirieys, A., L'anesthésie dans la chirurgie oculaire. Thèse de Paris 1896. — Snell, S., A short note on the value of the immediate use of hot-water after enucleation of the eyeball. Oph. Rev. 1896. Nr. 180. p. 283. — Theobald, Some bacteriological experiments bearing upon the sterilisation of instruments used in cataract extraction. Amer. Oph. Soc. 1896. — Veasey, Clarence, Concerning sub-conjunctival injections of sodium chloride versus mercuric chloride in various ocular diseases, with cases. Amer. J. of Oph. XIII. 9. p. 272. — Vossius, A., Ein Fall von Mikrophthalmus congenitus. Ber. üb. d. 25. Vers. d. Ophth. Ges. 1896. S. 230. — Wagenmann, A., Einiges über die Fremdkörperriesenzellen im Auge. Arch. f. O. XLII. 2. S. 1. — Wallace, H., The light perceptive power as an aid to diagnosis and prognosis in diseases of the eye. Oph. Rev. XV. p. 33 u. 172. — Webster, Fox, The evisceration of the eyeball. Med. Bull. XVIII. 1. p. 1. — de Wecker, L., Le prognostic de la tuberculose oculaire. Clin. Oph. 1896. Nr. 5. p. 61. — Wolffberg, De la valeur diagnostique des examens fonctionels des yeux. Ann. d'Ocul. CXV. 2. p. 81. — Wood, C. A., Wearing of veils and its effets upon eyesight. N. Y. med. J. 1896. Nr. 941. p. 796. — Zappula, A., Sull' azione vasale dell' Atropina. Arch. di Ottalm. III. p. 316. — Zeity, E., Ueber die entzündungserregende Wirkung silberner Hohlkugeln bei jahrelangem Verweilen im Scleralraum nach Exenteratio bulbi. Inaug.-Diss. Jena 1896.

III. Instrumente, Heilmittel.

Adler, H., Ueber Wechsel- und Verwechselung-Sehproben. Ber. üb. d. 25. Vers. d. ophth. Ges. 1896. S. 325. — Bates, W. H., The use of extract of suprarenal capsule in the eye. N. Y. med. J. LXIII. Nr. 20. p. 647. — Belilowski, W., Sozojodolische Präparate bei der Behandlung von Augenkrankheiten. Wjest. Oh. XIII. 4—5. S. 386. — Berger, E., Emploi de l'eucaïne en ophtalmologie. Rev. de Thér. méd. chir. 1896. Nr. 12. — Berger, E. u. Vogt, E., Association médicamenteuse de certains antithermiques et analgésiques en thérapeutique interne et ophtalmologique. Rev. de thér. méd. chir. 1896. Nr. 4. p. 104. — Bess, Eucaïn in der Augenheilkunde. Deutsche med. W. 1896. Nr. 34. — Bocci, L'Argentamina in terapia oculare. Ann. di Ottalm.

XXV. p. 289. — Bourgeois, A., Lunettes à verres superposés pour myopes et pour hypermétropes. Rec. d'Opht. XVIII. Nr. 8. p. 477. — Bull, Optométrie subjective. Arch. d'Opht. XVI. 4. p. 219. — Carillo, La résorcine en oculistique. Rec. d'Opht. 1896. Nr. 4. p. 210. — Cattaneo, Alfonso, Azione sull' occhio dell' Jodometilato di fenilpirazolo. (Midrol.) Ricerche cliniche sperimentali. Ann. di Ottalm. XXV. 4. p. 361. — Chase, W. E., An instrument for the study of color scotomata. N. Y. eye and ear Inf. Rep. IV. 1. p. 27. — Czermak, W., Die augenärztlichen Operationen. Heft 8—9. Wien 1896. — Davidson, J. M., Formic aldehyde in ophthalmic surgery. Brit. med. J. 1896. Nr. 1829. p. 144. — Denig, Demonstration eines Skiaskopes. Ber. über d. 25. Vers. d. Ophth. Ges. 1896. S. 310. — Dennet, W. S., Shaded glasses. N. Y. eye and ear Inf. Rep. IV. 1. p. 9. — Deschamps, Une nouvelle pince-crochet pour l'avancement musculaire. Ann. d'Ocul. CXVI. 1. p. 53. — Dimmer, J., Demonstration eines Skioptikons. Ber. über d. 25. Vers. d. Ophth. Ges. 1896. S. 320. — Ueber einige Hilfsmittel für den oculistischen Unterricht. Arch. f. A. XXXIV. S. 1. — Eversbusch, O., I. Einige Ergänzungen zu dem Westien-Zehender'schen Apparate. II. Ein Projections-Apparat für den Unterricht in der Augenheilkunde. Klin. Mon.-Bl. f. A. XXXIV. S. 351. — Fischer, E., Airol. C. f. pr. A. 1896. S. 366. — Garfinkel, L., Ein Fixations-Capsulotom. Wjest. Oph. XIII. 4—5. p. 482. — Gaudenzi, Di un nuovo apparechio per l'esame dell' equilibrio moscolare degli occhi. Ann. di Ottalm. XXV. p. 277. — Gerniaix, Note sur l'emploi de la cocaïne dans la chirurgie oculaire. Rec. d'Opht. 1896. Nr. 9. p. 535. — Gullstrand, A., En glasögonordination med nutidens hjalpmedel. Upsala, Läkare förenings förhandlinger 1896. — Hansell, H., Homatropin as a cycloplegic. Amer. J. of Oph. XIII. 8. p. 225. — Heilborn, F., Ueber eine neue Arbeitsbrille für hochgradige Myopen. C. f. pr. A. 1896. S. 77. — Helmbold, Eine Methode, Spannungsdifferenzen des Auges zu messen. — Ueber Simulation. Klin. Mon.-Bl. f. A. XXXIV. S. 214. — Hillemanns, Jets over dekbrillen. Nederl. Oogh. Gez. 1896. — Hoor, K., Das Nosophen in der Augenheilkunde. Klin. Mon.-Bl. f. A. XXXII. S. 198. — Die Verwendbarkeit des Aethylendiaminsilberphosphats in der ophthalmologischen Praxis. Ibid. XXXIV. S. 225. — Howe, L., A convenient form of fixation forceps. Amer. J. of Oph. XIII. 6. p. 166. — Jackson, E., The mirror for skiaskopy. Ibid. 4. p. 101. — The shadow and certains conditions of accuracy in skiaskopy. Ann. of Oph. and Otalm. II. 2. p. 219. — A binocular magnifying lens for examination of the eye by oblique illumination. Oph. Rev. 1896. Nr. 175. p. 129. — Lenses for the binocular examination of the eye by oblique illumination. Ann. of. Oph. and Otol. V. 4. p. 935. — Koster, W., Aantekening over den invloed der Cocaïne op het accommodatie vermogen. Nederl. Oogh. Gez. 1896. — Leloutre, Façon simple et originale de voir le fond de son oeil. Clinique Opht. 1896. Nr. 12. p. 157. — Monphous, Lacromyotome interne. Ibid. Nr. 7. p. 87. — Murdoch, R., Dr. Th. Reid's portable ophthalmometer. Amer. J. of Oph. XIII. 5. p. 133. — Nicolai, Een eenoondig toestel tot het bepalen van het accommodatie vermogen. Nederl. Oogh. Gez. 1896. — Pedrazzoli, Il formolo in chirurgia oculare. Ann. di Ottalm. XXV. 2—3. p. 306. — Peltesohn, Eine Hornhautnadel aus Platina-Iridium. C. f. pr. A. 1896. S. 51. — Pergens, E., La numération rationelle des verres taintés en oculistique. Journ. de Bruxelles. 1896. Nr. 32. — Polignani, L., Il perimetro fotoelettrico e le sue applicazioni in oftalmiatria. Napoli 1896. — Posey, W. C., On the preparation of microscopical eye specimens. Ann. of Oph. and Otol. V. 1. p. 9. — Radziejewski, M., Sanoform in der Augenheilkunde, ein Ersatzmittel für Jodoform. Allg. med. C.-Z.

1896. Nr. 74. — Ribbing, S. G. L., Profstall vid refractions och synskärpe bestämmingen. Hygiea 1896. — de Santi, L., De l'examen rapide de la vision devant les conseils de revision. Ann. d'Ocul. CXVI. 1. p. 20. — Schöler, Zur Vereinfachung spectroskopischer Apparate für die Untersuchung von Farbenblinden zu ärztlichen Zwecken. Klin. Mon.-Bl. f. A. XXXIV. S. 105. — Sirotoin, W., Ein neuer Operationstisch. Wjest. Oph. XIII. 4—5. p. 483. — Snellen, H., Pyrozone, als diagnosticum bij conjunctiva-aandoeningen. Nederl. Oogh. Gez. 1896. — Southard, W. F., An improved bifocal lens. Ann. of Oph. and Otol. V. 4. p. 958. — Suker, G., Ephedrene hydrochlorat. Ibid. 1. p. 23. — Terson, Note sur une nouvelle pince hemostatique pour les opérations palpébrales et sur une greffe à énucléation. Ann. d'Ocul. CXV. 2. p. 109. — Theobald, S., A novel way of wearing an artificial eye. Amer. J. of Oph. XIII. Nr. 8. p. 227. — Thorington, J., A new form of permetric lenses. Ibid. Nr. 4. p. 106. — Uhthoff, W., Beitrag zur Keratoskopie. Ein halbbogenförmiges Streifenkeratoskop. Klin. Mon.-Bl. f. A. XXXIV. S. 219. — Demonstration eines Keratoskops. Ber. über d. 25. Vers. d. Ophth. Ges. 1896. S. 316. — Vamossy, Zoltàn, Ueber die Gefahren des Cocaïns und über Tropacocaïn als Ersatzmittel des Cocaïns. Therap. Wochenschr. 1896. Nr. 9. — Veasey, Cl. A., A new eye model for use in ophthalmoscopy and sciascopy. Ann. of Oph. and Otol. II. 2. p. 280. — Vollert, Ueber den Werth des Eucaïn in der Augenheilkunde. Münchener med. W. 1896. Nr. 22. S. 516. — Noch einmal das Eucaïn. Ibid. Nr. 37. — Weiss, L., Demonstration von Glas zum Aufzeichnen pathologischer Befunde. Arch. f. A. XXXIII. S. 291. — Willetts, J. E., A preliminary report of a perimeter based on a new principle. Ann. of Oph. and Otol. V. 1. p. 37. — Würdemann, H. V., Sciaskopy (the shadow test) in the determination of the ocular refraction. Internat. Clin. I. 6. p. 285. — Wüstefeld, Ueber die Verwendbarkeit des Eucaïns in der Augenheilkunde. Münchener med. W. 1896. Nr. 51. — Zimmermann, M. W., An adjustable lamp or lightscreen, especialy adapted to the shadow-test. Ann. of Oph. and Otol. II. 2. p. 252.

IV. Anatomie.

Bach, L., Die Nerven der Lider beim Menschen. Arch. f. A. XXXIII. S. 159. — Die Nerven der Hornhaut und der Sclera mit der Golgi-Cajal'schen Osmiumbichromatsilber-Methode. Ibid. S. 161. — Berger, E., Historische Bemerkungen zur Anatomie der Ora serrata retinae. Ibid. XXXII. S. 288. — Bernheimer, St., Zur Kenntniss der Localisation im Kerngebiete des Oculomotorius. Wiener klin. Wochenschr. 1896. Nr. 5. — Die Sehnervenkreuzung beim Menschen. Ibid. Nr. 34. — Bietti, A., Contribuzione allo studio del tessuto elastico in alcune parti delle palpebre. Ann. di Ottalm. XXV. 4. p. 319. — Deyl, L., Ueber den Eintritt der Arteria centralis retinae in den Sehnerv des Menschen. Anatom. Anz. XI. 22. S. 689. — Ilannulotos, P. G., Recherches embryologiques sur le mode de formation de la chambre antérieure chez les mammifères et chez l'homme. Thèse de Paris 1896. — Dasselbe. Arch. d'Opht. XIII. 9. p. 529. — Johnson, Lindsay, G., Beobachtungen an der Macula lutea. Arch. f. A. XXXIII. 4. S. 337. — Meyer, L., Zwei Fälle von Mikrophthalmus. C. f. pr. A. 1896. S. 237. — Phedorow, T., Ueber die Manz'schen Drüsen der normalen Bindehaut. Wjest. Oph. XIII. 3. p. 273. — Pick, A., Untersuchungen über die topographischen Beziehungen zwischen Retina, Opticus und gekreuzten Tractus opticus beim Kaninchen. Wiener klin. W. 1896. Nr. 5. —

Sattler, H., Ueber die elastischen Fasern der Sclera. Ber. über d. 25. Vers. d. Ophth. Ges. 1896. S. 127. — Schmidt-Rimpler, Zur Semidecussationsfrage und Demonstration von Präparaten des Dr. Cramer. Ibid. S. 328. — Stutzer, H. G., Mittheilungen über elastische Gewebe im Auge. Deutsche med. W. 1896. Nr. 42. — Usher and Dean, G., Experimental research on the course of the optic nerve fibres. Oph. Soc. of the U. K. 1896. July 3.

V. Physiologie.

Abelsdorf, G., Ueber Sehpurpur und Augenhintergrund bei den Fischen. Arch. f. Anat. u. Phys. 1896. Phys. Abthlg. S. 345 (1895/1896). — Ahlström, G., Sur la perception lumineuse à la periphérie du champ visuel. Ann. d'Ocul. CXV. 3. p. 290. — Jaktagelser öfver symformågens utreckling en med godt resultat operirad nivårig blindfödd flicka. Hygiea. LVIII. April 1896. — Aschkinass, Spectrobolometrische Untersuchungen über die Durchlässigkeit der Augenmedien für rothe und ultrarothe Strahlen. Zeitschr. f. Psych. u. Phys. der Sinnesorg. XI. 1. S. 4. — Bagueris, Mesure rapide du pouvoir dioptrique des lentilles. Ann. d'Ocul. CXV. 4. p. 273. — Bethe, A., Physiologische Beobachtungen an Crustaceen, speciell über ihre Augenbewegungen. Wiener klin. Wochenschr. 1896. Nr. 29. — van Biervliet, J. J., Nouvelles mesures des illusions visuelles chez les adultes et les enfants. Rev. philosoph. XXI. 2. p. 129. — Bihler, W., Beitrag zur Lehre vom Augenmaass der Winkel. Inaug.-Diss. Freiburg i. B. 1896. — Bull, Étude sur les images de diffusion. Soc. franç. d'Opht. 1896. — Burmester, E., Beitrag zur Bestimmung geometrisch-optischer Täuschungen. Zeitschr. f. Psych. u. Phys. d. Sinnesorg. XII. 5—6. S. 355. — Charpentier, A., L'adaptation rétinienne et le phénomène de Purkinje. Arch. d'Opht. XVI. 3. p. 188. — A propos d'un article de M. Parinaud, intitulé: les nouvelles idées sur les fonctions de la rétine. Ibid. p. 196. — La sensibilité lumineuse dans la fovea centralis. Ibid. 6. p. 337. — Collins, Treacher, The glands of ciliary body; A reply to some recent criticism concerning them. Oph. Rev. 1896. Nr. 173. p. 67. — Crzellitzer, A., Die Tscherning'sche Accommodationstheorie, eine zusammenfassende Darstellung nach den Tscherning'schen Arbeiten und nach eigenen Versuchen. Arch. f. O. XLII. 4. S. 36. — Zonularspannung und Linsenform. Ber. über d. 25. Vers. d. Ophth. Ges. 1896. S. 48. — Exner, S., Ueber autokinetische Empfindungen. Zeitschr. f. Psych. u. Phys. d. Sinnesorg. XII. 5—6. S. 313. — Glene, Otto, Beitrag zur Lehre von den dynamischen Verhältnissen der Augenmuskeln. Inaug.-Diss. Göttingen 1896. — Gradle, H., Whiches nerves give rise to the sensation of photophobia. Amer. J. of Oph. XIII. 3. p. 89. — Guillery, Ueber das Augenmaass der seitlichen Netzhauttheile. Zeitschr. f. Psych. u. Phys. d. Sinnesorg. X. 1—2. S. 83. — Vergleichende Untersuchungen über Raum-, Licht- und Farbensinn im Centrum und Peripherie der Netzhaut. Ibid. XII. 3—4. S. 243. — Hennig, R., Entstehung und Bedeutung der Synopsien. Ibid. X. 3—4. S. 183. — Hess, C., Arbeiten auf dem Gebiete der Accommodationslehre. Arch. f. O. XLII. 1. S. 288; 2. S. 80. — Ueber die angeblichen Beweise für das Vorkommen ungleicher Accommodation. Ibid. 3. S. 249. — Ueber einige bisher nicht gekannte Ortsveränderungen der menschlichen Linse während der Accommodation. Ber. über d. 25. Vers. d. Ophth. Ges. 1896. S. 41. — Heymans, G., Quantitative Untersuchungen über das optische Paradoxon. Zeitschr. f. Psych. u. Phys. d. Sinnesorg. IX. S. 221. — Hillebrandt, F., Das Verhältniss der Accommodation und

Convergenz zur Tiefenlocalisation. Ibid. VII. S. 97. — Höfler, A., Krümmungscontrast. Ibid. X. 1—2. S. 1. — Hoppe, J., Studie zur Erklärung gewisser Scheinbewegungen. Ibid. VII. S. 1. — Inouye, T., Ueber einen neuen Netzhautreflex. Ber. über d. 25. Vers. d. Ophth. Ges. 1896. S. 279. — Katz, R., Quelques mots sur la perception lumineuse périphérique de l'oeil. Arch. d'Opht. XVI. 11. p. 694. — Koster, W., Die Accommodation und die Convergenz bei seitlicher Blickrichtung. Arch. f. O. XLII. 1. S. 140. — 1. Over de vocht beweging van de achterste naar de voorste Oogkamer. 2. De Kleurtheorie van H. Ebbinghaus en de Dissociationstheorie van Donders. 3. Over de Beseknis van het Staafjesrood voor de gewarworden van Licht en kleur. Neederl. Oogh. Gez. 1896. — Köttgen, E. und Abelsdorf, G., Absorption und Zersetzung des Sehpurpurs bei den Wirbelthieren. Zeitschr. f. Psych. u. Phys. d. Sinnesorg. XII. 3—4. S. 161. — v. Kries, J., Ueber die functionellen Verschiedenheiten des Netzhautcentrums und der Nachbartheile. Arch. f. A. XLII. 3. S. 95. — Ueber die Wirkung kurzdauernder Lichtreize auf das Sehorgan. Zeitschr. f. Psych. u. Phys. d. Sinnesorg. XII. 2. S. 81. — Leber, Th., Der gegenwärtige Stand unserer Kenntnisse vom Flüssigkeitswechsel im Auge. Ergebn. d. Anat. u. Entwickelungs-Geschichte von Merkel u. Bonnet. VII. S. 143. — Lipps, Th., Die perimetrisch-optischen Täuschungen. Zeitschr. f. Psych. u. Phys. d. Sinnesorg. XII. 1. S. 39. — Meyer, Rapport sur la vision binoculaire, sa perte et son traitement. Soc. franç. d'Opht. 1896. — Mirto, Contribuzione allo studio della influenza trofica dei nervi sensitivi. Arch. di Ottalm. IV. 5—6. p. 191. — Müller, G. E., Zur Psychophysik der Gesichtsempfindungen. Zeitschr. f. Psych. u. Phys. d. Sinnesorg. X. 1—2. S. 1; u. 5—6. S. 321. — Müller-Lyer, Ueber Contrast und Confluxion. Ibid. 5—6. S. 421. — Nagel, W. A., Ueber compensatorische Raddrehungen der Augen. Ibid. XII. 5—6. S. 331. — Nesnamow, E., Ueber Filtration und Secretion des Humor aqueus. Wjest. Oph. XIII. 4—5. p. 311. — Dasselbe. Arch. f. O. XLII. 4. S. 1. — Parinaud, M. H., Les nouvelles idées sur les fonctions de la rétine. Arch. d'Opht. XVI. 2. p. 87. — La vision binoculaire. Ann. d'Ocul. CXV. p. 401. — Pergens, E., Action de la lumière sur la rétine. Annal. publ. par la soc. des sc. méd. et nat. de Bruxelles. V. 3. 1896. — Prentice, Ch., The iris as a diaphragma and photostat. Amer. J. of Oph. XIII. 3. p. 82. — Reddingins, R. A., Iris tremulans bij sterke accommodatie. Neederl. Oogh. Gez. 1896. — Reichard, S., Das Einfachsehen und seine Analogien. Zeitschr. f. Psych. u. Phys. d. Sinnesorg. XI. 3—4. S. 286. Scharwin, W. und Novitzki, A., Ueber den scheinbaren Grössenwechsel der Nachbilder im Auge. Ibid. 5—6. S. 408. — Schleich, G., Das Sehvermögen der höheren Thiere. Tübingen 1896. — Schwarzschild, Th., Sur l'importance des mesurages ophtalmométriques. Rec. d'Opht. 1896. Nr. 2. p. 71. — Silberkuhl, W., Untersuchungen über die physiologische Pupillenweite. Arch. f. O. XLII. 3. S. 179. — Simon, R., Ueber einen Widerspruch der Prüfung am Stereoskop und dem Hering'schen Fallapparat. C. f. pr. A. 1896. S. 174. — Zur Lehre von der Entstehung der coordinirten Augenbewegungen. Zeitschr. f. Psych. u. Phys. d. Sinnesorg. XII. 2. S. 102. — Snellen, H. sen., Notes on vision and retinal perception. Oph. Rev. 1896. Nr. 176. p. 164. — Snellen, H., The Bowman Lecture on Vision and Retinal perception. Brit. med. J. 1896. Nr. 1852. p. 1558. — De Kleurverschignseln van Benham's-tol. Neederl. Oogh. Gez. 1896. — Soury, J., Le lobe occipital et la vision mentale. Rev. philos. XXI. 2. p. 145. — Sulzer, E., Quelques resultats de l'ophtalmometrie clinique. Ann. d'Ocul. CXVI. 4. p. 241. — Türk, S., Ueber Refractionsbewegungen der Augen. Deutsche med. W. 1896. Nr. 13. — Ulrich, R., Einiges zur Flüssigkeits-

bewegung im Auge. Ber. über d. 25. Vers. d. Ophth. Ges. 1896. S. 279. — Weiss, G., Formation des images par les systèmes astigmates reguliers. Ann. d'Ocul. CXV. 4. p. 359. — Wertheim, Ueber die indirecte Sehschärfe. Zeitschr. f. Psych. u. Phys. d. Sinnesorg. VII. S. 172. — Witasek, St., Versuche über das Vergleichen von Winkelverschiedenheiten. Arch. f. O. XLII. 3. S. 321.

VI. Farbensinn.

de Bom, F. P., La legge del tempo nella percezione dei colori. Arch. di Ottalm. IV. 1—2. p. 22. — Hess, C., Farbenblindheit. Bibliothek med. Wissenschaft 1896. — König, A., Quantitative Bestimmungen an complementären Spectralfarben. Sitzungsber. d. K. Pr. Akad. d. Wiss. zu Berlin. XXXIX. S. 945. — Koster, W., De Kleurtheorie van H. Ebbinghaus en de Dissociationstheorie van Donders. Weekblad. 1896. Nr. 2. p. 98. — v. Kries, J. und Nagel, W., Ueber den Einfluss von Lichtstärke und Adaption auf das Sehen der Dichromaten (Grünblinden). Zeitschr. f. Psych. u. Phys. d. Sinnesorg. XII. 1. S. 1. — Oliver, Ch. A., Some of the inefficaciousness of the methods ordinary employed by railway surgeons for the detection of subnormal color-perception. Ann. of Oph. and Otol. V. 4. p. 912. — Preyer, W., Zur Geschichte der Dreifarbenlehre. Zeitschr. f. Psych. u. Phys. d. Sinnesorg. XI. 5—6. S. 405. — Wood, C. A., Color measurement and its application in Medicine and the arts. Med. monthly Journ. of med. and surg. 1896. March.

VII. Refractions- und Accommodations-Anomalien.

Adelheim, K. L., Ein Fall von beiderseitiger Extraction der Linse bei progressiver Myopie. Wjest. Oph. XIII. 3. p. 273. — Antonelli, A., I fenomeni schiascopici (ombra falcata lineare) e la miopia acquisita, d'oculi a sclerosi senile del cristallino od a cataratta iniziale. Ann. di Ottalm. XXV. 2—3. p. 291. — Appenzeller, G., Vorübergehende Myopie bei Diabetes mellitus. C. f. pr. A. 1896. S. 139. — Bock, E., Kurzsichtigkeit und Schule. Laibacher Schulzeitung. 1895. Nr. 1—3. — Bull, J., The visual effects of refractive error. Brit. med. J. 1896. Nr. 1832. p. 339. — Carhardt, W. Mere d'Aubigné, Two cases from the refraction room. New York Manhattan Eye and Ear hosp. Rep. III. 1896. p. 40. — Cohn, H., Die Sehleistungen der Helgoländer und der auf Helgoland stationirten Mannschaften der Kaiserlichen Marine. Deutsche med. W. 1896. Nr. 43. — Ferri, L., Sulla genesi della Miopia negli adulti e nell' infancia. (2e Contribuzione.) Ann. di Ottalm. XXV. 2—3. p. 113. — Fevrier, L., Récherches zur la pathogénie de la myopie. Ann. d'Ocul. CXVI. 3. p. 166. — Fukala, V., Beitrag zur hochgradigen Myopie. Ber. über d. 25. Vers. d. Ophth. Ges. 1896. S. 265. — Ueber einige Mängel bei Bestimmung hoher Myopiegrade und deren Beseitigung. Wiener med. Presse. 1896. Nr. 51—52. — v. Grolmann, Ein merkwürdiger Fall von traumatischer Myopie. Zeitschr. f. pr. Aerzte. 1896. S. 287. — Gullstrand, A., Photographisch-ophthalmometrische und klinische Untersuchungen über die Hornhautrefraction. Kongl. Svenska Vetenskaps-Akademiens Handlinger. 1896. Bd. 28. Nr. 7. — Hayder, R., Beitrag zur Behandlung höchstgradiger Myopie durch Aphakie. Inaug.-Diss. Greifswald 1896. — Heinrich, W., Zur Kenntniss der Myopie. Arch. f. O. XLII. 3. S. 188. — Jackson, E., The correction of anisometropia. Amer. J. of Oph.

XIII. 10. p. 289. — Katz, R., Ueber den Einfluss des Alters auf die Sehschärfe. Wjest. Oph. XIII. 6. p. 487. — Lawford, J. B. and Cross, F. R., A discussion on the operative treatment of high myopia. Brit. med. J. 1896. Nr. 1863. p. 631. — Leert, Otto, Die operative Behandlung hochgradiger Kurzsichtigkeit. Inaug.-Diss. Freiburg i. B. 1896. — Lohnstein, Th., Zur Gläserbehandlung des unregelmässigen Hornhaut-Astigmatismus. Klin. Mon.-Bl. f. A. XXXIV. S. 405. — Lucciola, Traitement chirurgical de l'astigmie. Arch. d'Opht. XVI. 10. p. 630. — Moll, A., 150 Fälle von postdiphtheritischer Accommodationslähmung. C. f. pr. A. 1896. S. 2. — Pergens, E., Rélations entre l'astigmatisme unilatéral et le ptosis unilatéral. Presse méd. Belge. 1893. Mai 3. — Pflüger, De la correction opératoire de la myopie forte. Soc. franç. d'Opht. 1896. — Traitement opératoire de l'astigmatisme. Clin. Opht. II. 6. p. 73. — Roure, F., Deux problèmes sur la correction de l'astigmatisme cornéen par les verres cylindriques. Ann. d'Ocul. CXV. 2. p. 99. — Dasselbe. Arch. d'Opht. XVI. 4. p. 241. — Schön, W., La réfraction des yeux myopes avant et dans l'aphakie. Ibid. 6. p. 344. — Silvestri, A., La cura chirurgica della miopia. Settimana med. dello Sperimentele. XIII. 3. p. 207. — Stadtfeld, A., Die Veränderung der Refraction nach Extraction der Linse. Klin. Mon.-Bl. f. A. XXXIV. S. 81. — Stocker, F., Die Augen der Schüler und Schülerinnen der Stadtschulen von Luzern. Jahresber. über die Primar- und Secundarschulen der Stadt Luzern. Schulj. 1895/96. — Vacher, De l'extraction du cristallin transparent comme moyen prophylactique de la myopie très forte, progressive et du decollement de la rétine. Soc. franç. d'Opht. 1896. — Dasselbe. Ann. d'Ocul. CXVI. 1. p. 5. — Wiesner, D. H., The ophthalmoscopy in determining and measuring errors of refraction. New York Manhattan Eye and Ear hosp. Rep. III. p. 32. — Willführ, G., Ein Beitrag zur Erblichkeitsstatistik der Myopie. Inaug.-Diss. Kiel 1896. — Wolff, J., Ist die Inzucht ein Factor in der Genese der Myopie? Arch. f. A. XXXIII. S. 63. — Zürich, Untersuchungen der Augen und Ohren von 1997 Volksschülern. Zeitschr. f. Schulgesundheitspflege. 1896. Nr. 11. S. 601.

VIII. Lider.

Alt, A., A case of rhabdomyoma of the eyelid. Amer. J. of Oph. XIII. 4. p. 109. — Antonelli, Lipome plat, diffus et symétrique de paupières. Soc. franç. d'Opht. 1896. — Barret, J., Operative treatment of Entropion and Trichiasis. Oph. Rev. XV. Nr. 175. p. 134. — Bernhardt, M., Mittheilung eines Falles von Mitbewegung eines ptotischen Lides bei Bewegungen des Unterkiefers. C. f. pr. A. 1896. S. 7. — Booth, J. A., Oedema of the eyelids in Graves's disease. N. Y. med. J. 1896. Nr. 25. p. 817. — Darier, A., Autoplastic de la paupière inférieure par le procédé de Knapp. Clin. Oph. 1896. Nr. 4. — Dewis, A. E., Report of a case of Molluscum contagiosum, which did well under the use of yellow oxid of mercury ointment. Ann. of Oph. and Otol. V. 1. p. 35. — Doucy, Eugène-Albert, Du traitement de l'ectropion lacrymal de la paupière inférieure par la résection triangulaire du tarse. Thèse de Paris 1896. — Elschnig, A., Haemangioendothelioma tuberosum multiplex. Wiener med. Presse. 1896. Nr. 5. — Ewetzki, Melanotisches Epitheliom der Haut des unteren Lides. Wjest. Oph. XIII. 3. p. 273. — Fage, Sarcome de la paupière supérieure. Soc. d'Opht. de Paris. 1896. Dec. — Franke, E., Zur Pfropfung nach Thiersch in der Augenheilkunde. C. f. pr. A. 1886. S. 170. —

Fröhlich, R., Anatomische Untersuchungen einer Vaccine-Erkrankung des Lides Arch. f. A. Suppl. S. 133. — Fuchs, E., Ueber Blepharochalasis. Wiener klin. Wochenschr. 1896. S. 109. — Goldzieher, W., Ueber einen Fall von doppelseitigem angeborenem Lidcolobom. C. f. pr. A. 1896. S. 359. — v. Grósz, E., Ueber Elephantiasis palpebrarum. Szemészet. 1896. Nr. 1. — Adeno carcinoma gland. Meibomii. Ibid. — Guibert, Sarcome mélanique de la paupière. Soc. franç. d'Opht. 1896. — Dasselbe. Rec. d'Opht. 1896. Nr. 9. p. 527. — Hotz, F. C., A method of utilizing cicatricial skinflaps in the operation for ectropium of the upper lid. Arch. of Oph. XV. 3. p. 293. — Hubbell, A case of peculiar growth of the inner canthus. Amer. Oph. Soc. 1896. — A case of peculiar congenital growth of the inner canthus. New York Manhattan Eye and Ear hosp. Rep. III. p. 748. — Janowski, A., Acht Fälle von Pustula maligna der Lider. Wjest. Oph. XIII. 4—5. p. 367. — Iwanow, W., Zur Operation des narbigen Entropium. Ibid. p. 339. — Kalt, De la suture des paupières connue traitement de certains, affections septiques de la cornée. Rec. d'Oph. XVIII. Nr. 4. p. 218. — Keber, J. C., Gummata of the eyelids. Amer. J. of Oph. XIII. 5. p. 144. — Lambert, W., Epithelioma originating in a Meibomian gland. N. Y. eye and ear Inf. Rep. IV. 1. p. 26. — Lusk, Z. J., A new and original method of obtaining material for skingrafting. N. Y. med. Rec. 1896. Dec. — Mowat, Lymphangiectasis of the eyelid. Trans. Oph. Soc. of the U. K. 1896. May 7. — Muetze, Beitrag zur Kenntniss des Moluscum contagiosum der Lider. Arch. f. A. XXXIII. 3. p. 302. — Nicati, W., Opération de l'entropion cicatriciel; pince hémostatique palpébrale à crémaillère; de l'ongle chirurgicale; curabilité de l'ophtalmie granuleuse. Ann. d'Ocul. CXV. 5. p. 348. — Palermo, C., Sulla etiologia del calazion. Ann. d'Ottalm. XXV. 5. p. 481 u. 6. p. 559. — Parentaux, Kystes et gommes des paupières. Rec. d'Opht. 1896. Nr. 9. p. 535. — Péchin, Considérations sur le traitement opératoire de l'entropion cicatriciel à propos de deux procédés nouveaux. Arch. d'Opht. XVI. 5. p. 290. — Poitou, C., Contribution à l'étude du chancre syphilique des paupières. Thèse de Paris 1896. — Praun, E., Vereinfachung der Panas'schen Operation bei Entropium. Klin. Mon.-Bl. f. A. XXXIV. S. 69. — Roques, Contribution à l'étude de l'ectropion non cicatriciel. Thèse de Paris 1896. — Rost, R., Ueber das Vorkommen von Vaccinepusteln auf der Augenlidhaut. Inaug.-Diss. Würzburg 1896. — de Schweinitz, G. E., Reconstruction of the upper lid border by Hotz's method. Amer. J. of Oph. XIII. 2. p. 41. — Scott, Kenneth, A simple operation for ectropion. Brit. med. Journ. 1896. Nr. 1863. p. 636. — Sgrosso, P., La margino plastica del prof. Scimemi nel trattamente della trichiasi e dell' entropion. Lavori della clin. oc. d. R. Un. di Napoli. IV. 4. p. 317. — v. Siklóssy, J., Bemerkungen über die Blepharoplastik nach Fricke. Arch. f. A. XXXII. S. 95. — Durch plastische Operationen erzielte Erfolge bei zwei Fällen von Epithelioma palpebrae et faciei. Klin. Mon.-Bl. f. A. XXXIV. S. 183. — Silex, P., Ueber Lidbildung mit stiellosem Hautlappen. Ibid. S. 46. — Silvestri, A., Sulla etiologia e cura della trichiasi. Settimana med. dello Sperimentale. 1896. Nr. 5. — Smith, H. E., Symblepharon. Ann. of Oph. and Otol. V. 4. p. 950. — Story, J. B., The operative treatment of entropion and trichiasis. Oph. Rev. XIV. Nr. 170. — Sutter, A., Casuistische Beiträge der luetischen Erkrankungen der Augenlider. Inaug.-Diss. Kiel 1896. — Taylor, Bell, Transplantation of skin to the surface of the eyeball for the cure of symblepharon. Oph. Soc. of the U. K. 1896. May 7. — Terson, Traitement de l'ectropion senile. Soc. d'Opht. de Paris. 1896. Dec. — Truc et Villard, Traitement de l'entropion et du trichiasis granuleux de la paupière

supérieure par la tarsomargino-plastic. Soc. franç. d'Opht. 1896. — Dasselbe. Ann. d'Ocul. CXVI. 4. p. 262; 5. p. 336 u. 6. p. 422. — Uhthoff, W., Ein weiterer Beitrag zur Blepharoplastik. Deutsche med. W. 1896. Nr. 11. — Velhagen, Ein Fall von Primäraffect am Oberlid. Klin. Mon.-Bl. f. A. XXXIV. S. 59. — de Wecker, L. und Steffan, Ph., Molluscum contagiosum am Lidrand. Ibid. S. 64. — Wintersteiner, H., Lidrandcysten. Arch. f. A. XXXIII. Suppl. S. 177. — Wolff, H., Zur Operation der Ptosis. Berliner klin. W. 1896. Nr. 24. — Die Vorlagerung des Musc. levator palp. sup. mit Durchtrennung der Insertion. Zwei neue Methoden gegen Ptosis congenita. Arch. f. A. XXXIII. S. 125. — Wolters, Cl., Ueber Entropium- und Trichiasis-Operationen. Inaug.-Diss. Kiel 1896.

IX. Thränenapparat.

Barnes, J. L., Dacrycystitis. New York Manhattan Eye and Ear hosp. Rep. III. p. 10. — Boucheron, Sérothérapie antistreptococcique dans la dacryocystite purulente rebelle à streptocoques et dans les autres streptococcies oculaires. Soc. d'Opht. de Paris. 1896. Nov. — Cabannes, Sur l'embryogénie des anomalies congénitales des points et canalicules lacrymaux. Ann. di Ottalm. IV. 1—2. p. 423. — van Duyse, Tuberculose atténuée des glandes lacrymales. Guérison spontanée. Arch. d'Opht. XVI. 9. p. 554. — Evetzky, Th., L'actinomycose des conduits lacrymaux. Ibid. 4. p. 209. — Fage, Bacille pseudodiphthérique dans un cas de dacryocystite. Soc. franç. d'Opht. 1896. Jan. 7. — Fournier, E., Valeur clinique de l'eléctrolyse dans le traitement des rétrécissements des voies lacrymales. Thèse de Paris 1896. — Franke, V., Ein Fall von Dakryops. Arch. f. O. XLII. 1. S. 279. — Fröhlich, R., Zur Behandlung der Thränensackleiden. Klin. Mon.-Bl. f. A. XXXIV. S. 26. — Galezowski, De l'exostose du canal nasal, comme cause de larmoiement et de son traitement. Rec. d'Opht. 1896. Nr. 2. p. 166. — Golovine, S. S., Déplacement des glandes lacrymales. Arch. d'Opht. XVI. 2. p. 104. — Golowin, S., Ueber Luxation der Thränendrüse. Wjest. Oph. XIII. 3. p. 273. — v. Grolmann, Die Erkrankungen der Thränenwege. Zeitschr. f. prakt. Aerzte. 1896. S. 287. — v. Hoffmann, H., Operatives zur Thränensack-Exstirpation. Bericht über die 25. Vers. d. Ophth. Ges. 1896. S. 132. — Nielsen, M. E. L., Anomalies congénitalas des points et des canalicules lacrymaux. Thèse de Bordeaux 1896. — Noyon, J., Over het vernietingen van den traanzak bij chronische dakryocystitis. Nederl. Oogh. Gez. 1896. — Pick, L., Beiträge zu den Thränendrüsentumoren. C. f. pr. A. 1896. S. 97. — Schiepau, K., Ueber Thränensack-Blennorrhöe und ihre Behandlung mit Hydrargyrum oxycyanatum. Inaug.-Diss. Greifswald 1896. — v. Schroeder, Th., Noch zwei Fälle von Actinomycose des Thränenröhrchens. Klin. Mon.-Bl. f. A. XXXIV. S. 116. — Dasselbe. Wjest. Oph. XII. 1. p. 18. — Stephenson, S., Supernumerary caruncula lacrymalis. Oph. Rev. XV. Nr. 171. p. 8. — Trantas, A., Double point lacrymal congénital avec canalicule simple. Rec. d'Opht. 1896. Nr. 7. p. 388. — Verliac, J. A. E., Des néoplasmes malins primitifs de la glande lacrymale orbitaire. Thèse de Bordeaux 1896. — Vulpius, W., Die Behandlung der Thränennasencanalstenosen: eine rhinologische Aufgabe. Deutsche med. Wochenschr. 1896. Nr. 7. — Woodward, J. H., Un complément aux méthodes ordinaires de traitement de l'épiphora. Ann. d'Ocul. CXV. 2. p. 107.

X. Muskeln und Nerven.

Ahlström, G., On recurrent oculo-motor paralysis. Oph. Rev. XV. Nr. 177. p. 191. — Ayres, S. C., Ophthalmoplegia externa completa with preservation of accommodation and activity of the pupils. Amer. J. of Oph. XIII. 3. p. 65. — Bahr, Vorstellung eines Falles von eigenartiger Muskelanomalie eines Auges. Ber. über d. 25. Vers. d. Ophth. Ges. 1896. S. 334. — Blair, Th. S., Electricity in the treatment of strabismus. Ann. of Oph. and Otol. V. 1. p. 30. — Block, F., Caput obstipum door paralyse v. d. musc. obl. sup. sin. Nederl. Oogh. Gez. 1896. — Dryardin, Ténotomie du droit supérieur, dans certains cas de leucomes de la cornée. Clin. opht. 1896. Nr. 11. p. 146. — Duane, A., A new classification of the motor anomalies of the eye based upon physiological principles. Ann. of Oph. and Otol. V. 4. p. 969. — Edsall, F. H. and Diller, Th., A case exhibiting bilateral palsy of the superior rectus muscle, the iris and ciliary muscle with loss of power convergence. Ibid. II. 2. p. 243. — Feilchenfeld, W., Einseitige isolirte congenitale Abducenslähmung. Klin. Mon.-Bl. f. A. XXXIV. S. 126. — Ferguson, H. L., A stitch for the adjustment of the ocular muscles. Oph. Soc. of the U. K. 1896. Nov. 12. — Förster, Zur Theorie des Schielens. Breslau 1896. — Guillery, Ueber die Amblyopie Schielender. Arch. f. A. XXXIII. S. 45. — Gunn, M., Case of proptosis, optic atrophy and Ophthalmoplegia. Oph. Soc. of the U. K. 1896. May 7. — Hori, M., Correspondenz aus Paris. I. Rücklagerung. II. Muskelvorlagerung. Klin. Mon.-Bl. f. A. XXXIV. S. 359. — Hotz, F. C., The diagnosis of paralysis of the ocular muscles by the double-image test. Internat. Clinist. Vol. III. p. 333. — Is the disturbed equilibrium of the eye muscles a cause of headaches and other reflex neuroses. Chicago med. Rec. 1896. April. — Javal, E., Manuel théorique et pratique du strabisme. Paris, 1896, Masson. — Koster, W., Strabismus convergens artificialis. Nederl. Oogh. Gez. 1896. — Krieg, P., Ein Beitrag zu den angeborenen Beweglichkeitsdefecten der Lider. Inaug.-Diss. Giessen 1896. — Kunn, C., Ein Fall von exteriorer Ophthalmoplegie. Wiener klin. W. 1896. Nr. 10. — Lagleyze, Rare étiologie de strabisme paralytique. Clinique opht. 1896. Nr. 8. — Landolt, E., Observations cliniques sur le traitement chirurgical du strabisme (suite). Arch. d'Opht. XVI. 7. p. 401. — Langle, V., Exposé des théories actuelles et des méthodes de traitement du strabisme. Thèse de Paris 1896. — Mac Lean, Hétérophorie accommodative. Ann. d'Ocul. CXVI. 6. p. 420. — Maclehose, One-sides paralysis of sixth nerve associated with contraction of the globe of inward rotation. Oph. Soc. of the U. K. 1896. May 7. — Marina, Alessandro, Ueber multiple Augenmuskellähmung und ihre Beziehungen zu den sie bedingenden, vorzugsweise nervösen Krankheiten. Leipzig u. Wien, F. Deuticke, 1896. — McCreight, S. L., Divergent strabismus associated with hyperopic aphakia in one eye and senile cataract in the other. Ann. of Oph. and Otol. V. 1. p. 60. — Meek, J. A., Exsection of ocular muscles a substitute for advancement. New York Manhattan Eye and Ear hosp. Rep. III. p. 30. — Nonne, M. und Beselin, O., Ueber Contractur und Lähmungszustände der exterioren und interioren Augenmuskeln bei Hysterie. Aus dem Vereins-Hospital zu Hamburg 1896. — Ormerod and Spicer, Holmes, Recurrent paralysis of ocular nerves. Brit. med. Journ. 1896. Nr. 1838. p. 730. — Panas, De l'élongation des muscles oculaires dans le traitement du strabisme non paralyticue. Arch. d'Opht. XVI. 1. p. 1. — Parinaud, H., Histoire du strabisme et de son traitement. Ann. d'Ocul. CXVI. 6. p. 401. — Polignani, L., Noduli di melanosarcoma metastatici nei muscoli estrinseci dell' occhio. Instituto di anatomia

patolog. dell' ospedale degl' Incurabili. Napoli 1896. — Procopovici, E., Ueber angeborene beiderseitige Abducens- und Facialislähmung. Arch. f. A. XXXIV. S. 34. — Sachs, Th., Ueber secundär-atrophische Vorgänge in den Ursprungskernen der Augenmuskelnerven. Arch. f. O. XLII. 3. S. 40. — Salomonson, Wertheim et Westhoff, Un cas de paralysie de la cinquième paire. Ann. d'Ocul. CXV. 5. p. 351. — Ein Fall von Trigeminus-Paralyse. Arch. f. A. XXXIII. S. 86. — de Schweinitz, Clinical history of a patient suffering from convergent strabismus of the left eye and a very high myopia. College of Phys. Philadelphia 1896. — Silex, P., Ueber partielle isolirte Parese des Musculus orbicularis palpebrarum. Arch. f. A. XXXII. S. 95. — Ueber progressive Levatorlähmung. Ibid. XXXIV. S. 20. — Simon, P., Ueber traumatische Nuclearlähmung der Augenmuskeln. Inaug.-Dissert. Greifswald 1896. — Smith, Priestley, The Ingleby lectures on the mechanism of binocular vision and the causes of strabismus. Brit. med. J. 1896. Nr. 1851. p. 1489 u. Nr. 1852. p. 1545. — Snell, S., Acquired nystagmus in other occupations than that of coal mining, with cases and remarks. Oph. Soc. of the U. K. 1896. June 11. — Spéville, Paralysie congénitale du droit externe de l'oeil gauche. Clin. Opht. 1896. Nr. 7. p. 91. — Stoewer, Zur Operation des paralytischen Schielens. Klin. Mon.-Bl. f. A. XXXIV. S. 86. — Valk, F., An operation for shortening the ocular muscles in asthenopia. N. Y. med. J. 1896. Nr. 936. p. 618. — Valude, E., Nouveau procédé d'avancement musculaire. Ann. d'Ocul. CXVI. p. 112. — Vignes, Présentation d'une malade operée de Strabisme convergent par l'avancement musculaire simple. Soc. d'Opht. de Paris. 1897. Juillet 7. — de Wecker, L. et Masselon, J., La strabometrie et l'urgence de son emploi. Ann. d'Ocul. CXVI. p. 321.

XI. Orbita und Nebenhöhlen.

Abadie, Ch., Nature et traitement du goitre exophtalmique. Clin. Opht. II. 10. p. 131. — Dasselbe. Arch. d'Opht. XVI. 11. p. 667. — Adamük, E., Zur Casuistik der Corpora aliena in der Orbita. Klin. Mon.-Bl. f. A. XXXIV. S. 198. — Adelheim, K., Ein Fall von beiderseitiger Mucocele labyrinthii ethmoidalis. Wjest. Oph. XIII. 3. p. 223. — de Bono, Exoftalmo pulsatile per adenoangioma dell' orbita. Arch. di Ottalm. III. 7—8. p. 213. — Bouvin, J., Exophthalmus pulsans. Nederl. Oogh. Gez. 1896. — Bull, The course and prognosis of malignant orbital tumors, as influenced by surgical operations for their removal. N. Y. med. J. 1896. Nr. 9. — Dasselbe. Amer. Oph. Soc. 1896. — Cohn, M., Pulsirender Exophthalmus nach Schussverletzungen. Inaug.-Diss. Jena 1896. — Coppez, H., Ostéome kystique du sinus frontal. Arch. d'Opht. XVI. 9. p. 698. — Doyne, R. W., Dermoid tumour of the orbit. Oph. Rev. XV. Nr. 174. p. 97. — Cyst of orbit. Oph. Soc. of the U. K. 1896. June 11. — van Duyse, Endo-(péri-)théliome ou sarcome périthéliale alvéolaire de l'orbite. Arch. d'Opht. XVI. 10. p. 604. — Fage, Kyste hydatique de l'orbite. Rec. d'Opht. XVIII. Nr. 8. p. 463. — Fromaget, Cysticerque de l'orbite. Arch. d'Opht. XVI. 1. p. 6. — Golowin, S., Ein Fall von Empyem des Stirnsinus. Wjest. Oph. XIII. 3. p. 273. — Ein Fall von Mucocele labyrinthii ethmoidalis. Ibid. — du Gourlay, Poche sanguine de l'orbite sans souffle ni battement; lésion du sinus frontales correspondant. Ann. d'Ocul. CXV. 6. p. 428. — Gruening, E., On orbital fistulae due to ethmoidal disease and their treatment. N. Y. Eye and Ear Inf. Rep. IV. 1. p. 6. — Hansell, H. F., A case

of acute loss of vision from disease of the ethmoid and sphenoid cavities. Amer. J. of Oph. XIII. 7. p. 218. — Harlan, A case of traumatic enophthalmus. Coll. of Phys. of Philadelphia. 1896. March 17. — Knapp, H., Ein Fall von cavernösem Angiom der Augenhöhle. Entfernt mit Erhaltung des Augapfels. Arch. f. A. XXXII. S. 271. — A case of osteo-sarcoma of the supra-orbital margin and other parts of the skull. Amer. Oph. Soc. 1896. — Kolarovitch, Natcho, Les complications oculaires dans les affections du sinus maxillaire. Thèse de Bordeaux 1896. — Lodato, G., Fibro-mioma dell' orbita. Arch. di Ottalm. IV. p. 123. — Logetschnikow, Ein Fall von Fibroangiom der Orbita. Wjest. Oph. XIII. 3. p. 273. — Mitvalský, Contribution à la connaissance de la thrombophlebite orbitaire. Arch. d'Opht. XVI. 1. p. 22. — M'Kie, Normann L., Thymus treatment of exophthalmic goître. Brit. med. Journ. 1896. Nr. 1837. p. 656. — Morax, V., Troubles oculaires dans un cas d'epithélioma du sinus sphénoidal. Soc. franç. d'Opht. 1896. — Troubles oculaires observés dans un cas d'épithélioma du sinus sphénoidal. Ann. d'Ocul. CXV. 6. p. 409. — Morton, H. M., Primary sarcoma of the orbit, with extensive infiltration into the adjacent sinuses. N. Y. med. J. 1896. Nr. 16. p. 508. — Normann-Hansen, Eine Schussläsion durch die Orbita. C. f. pr. A. 1896. S. 76. — Oliver, Ch. A., Luxation traumatique du globe dans l'orbite. Ann. d'Ocul. CXVI. 6. p. 418. — Payne, S. M., Sarcoma of the orbit. Manhattan Eye and Ear hosp. Rep. III. p. 12. — Polignoni, L., Angioma cavernoso bilobro dell' orbità. Reparto oftalm. e istuto anatomo-patologo dell' ospedale degl' Incarabili. Napoli 1896. — Ransom, W. B., A case of actinomycosis of the orbit with a summary of seven other cases of actinomycosis. Brit. med. J. 1896. Nr. 1852. p. 1553. — Ridley, B. J., Orbital tumour: thirty years growth; history of injury. Ibid. Nr. 1833. p. 397. — Sauvineau, Rapport sur un travail de Sureau: Tuberculose osseuse de la voûte orbitaire. Soc. d'Opht. de Paris. 1896. Oct. 13. — Sgrosso, P., Dermoide orbitario con tessuti dell' occhio. Lavori della clin. ocul. della R. Univ. di Napoli. IV. 4. p. 323. — Silex, P., Traumatischer pulsirender Exophthalmos. Deutsche med. Wochenschr. 1896. — Trousseau, A., Résultats éloignés favorables de quelques opérations d'épithéliomas de la paupière. Arch. d'Opht. XVI. 10. p. 625. — Weiss, Vorstellung eines Patienten, bei welchem mittelst der Krönlein'schen Operationsmethode ein retrobulbärer Tumor mit Erhaltung des Auges entfernt wurde. Ber. über d. 25. Vers. d. Ophth. Ges. 1896. S. 310. — Woodward, J. H., Exophthalmic pulsatile; rupture de la carotide gauche dans le sinus caverneux (?) ligature de la carotide primitive gauche et ligature ultérieure des anastomoses artérielles de l'angle interne de l'oeil; guérison. Ann. d'Ocul. CXV. 4. p. 282. — Zielinski, de Nencki et Karpinski, Tenonite séreuse. Ann. d'Ocul. CXVI. p. 363.

XII. Conjunctiva.

Abadie, Ch., L'ophtalmie purulente des nouveau-nés. Complications provoquées par les traitements intempestifs. Prophylaxie. Clin. Opht. 1896. Nr. 4. — Aubineau, De la Sérothérapie antidiphthérique en oculistique. Progr. méd. 1896. Nr. 23. p. 353. — Axenfeld, Ueber eine durch Pneumokokken hervorgerufene Schulepidemie von Bindehautentzündung der Augen. Zeitschr. f. Schulgesundheitspflege. 1896. Nr. 3. S. 129. — Beiträge zur Aetiologie der Bindehautentzündungen. Ber. über d. 25. Vers. d. Ophth. Ges. 1896. S. 140. — Basevi, V., Della cura del l'oftalmia granulosa. Ann. di Ottalm. XXV. 2—3.

p. 275. — de Beck, D., Subconjonctival cysts. Ann. of Oph. and Otol. V. 4. p. 1009. — Becker, A., Ein Fall von Pemphigus conjunctivae. Inaug.-Diss. Jena 1896. — Boyard, B., Contribution à l'étude clinique des gommes syphilitiques de la conjonctive. Thèse de Paris 1896. — Bull, Ole, Prädisponirende Ursachen des Trachoms. C. f. pr. A. 1896. S. 321. — Burnett, S. M., L'influence du pays et de la race dans l'étiologie du trachome. Ann. d'Ocul. CXV. 3. p. 184. — The influence of the country and race in the etiology of trachoma. Ibid. 1896. March. — The racial and geographic. distribution of Trachoma in the United States of America. Amer. J. of Oph. XIII. 9. p. 257. — Burnham, H., Le traitement par l'ésérine des ecchymoses sous-conjonctivales. Ann. d'Ocul. CXV. 5. p. 346. — Cheney, A case of tuberculosis of the conjunctiva, probably primary, followed by general infection and death. Amer. Oph. Soc. 1896. — Chibret, Rapport de Géographie ophtalmologique sur le trachome. Soc. franç. d'Opht. 1896. — Cohn, H., Ueber Verbreitung und Verhütung der Augeneiterung der Neugeborenen in Deutschland, Oesterreich-Ungarn, Holland und der Schweiz. Allg. med. Centr.-Z. 1896. Nr. 50—56. — Col, A., A new method of treating pterygium. Ann. of Oph. and Otol. II. 2. p. 250. — Crainiceau, G., Soll man die Granulationen gemässigt oder heroisch behandeln? Klin. Mon.-Bl. f. A. XXXIV. S. 91. — Crocini, Osservazioni sui granulomi della congiuntiva da corpi stranieri. Arch. di Ottalm. III. 7—8. p. 205. — Despagnet, Un cas de conjonctivite infectieuse. Soc. d'Opht. de Paris. 1896. Nov. — Eversbusch, O., Erfahrungen über die Behandlung des chronischen Trachoms (Conjunctivis granulosa spl. Saemisch) und seiner Folgezustände. Klin. Mon.-Bl. f. A. XXXIV. S. 1. — Ewetzki, Ueber das Sclerom der Bindehaut. Wjest. Oph. XIII. 3. p. 275. — Ueber Behandlung der Augendiphtherie mit Serum. Ibid. — Ferri, L., Le oftalmie acute nella cura della tracoma. Ann. di Ottalm. XXV. 5. p. 472. — Franke, E., Ein Beitrag zur Kenntniss der Tuberculose der Augapfelbindehaut. Festschrift, dem ärztl. Verein zu Hamburg zur Feier seines 80jähr. Jubiläums gewidmet. 1896. — Fuchs, E., Ueber Pilzrasen auf der Bindehaut. Ber. über d. 25. Vers. d. Ophth. Ges. 1896. S. 173. — Gallenga, C., Del fibroma corneale ed in ispecie del fibroma da cicatrice. Osservazioni cliniche ed istologiche. Arch. di Ottalm. III. p. 269. — Gelpke, Th., Der acute epidemische Schwellungscatarrh und sein Erreger (Bacillus septatus). Eine klinische und bakteriologische Untersuchung. Arch. f. O. XLII. 4. S. 97. — Ueber den Erreger des acuten epidemischen Augencatarrhs. Ber. über d. 25. Vers. d. Ophth. Ges. 1896. S. 191. — Greeff, R., Die Serumtherapie bei der Diphtherie des Auges und bei postdiphtherischen Augenmuskellähmungen. Deutsche med. Wochenschr. 1896. Nr. 37. — Herrnheiser, Ueber Trachom und einige mit Follikelbildung einhergehende Erkrankungen der Bindehaut. Die Praxis. 1896. Nr. 19. — Hertel, E., Die Anwendung der Serumtherapie bei Diphtherie des Auges und postdiphtheritischer Accommodationslähmung. Corr.-Bl. d. Allg. ärztl. Ver. von Thüringen. 1886. Nr. 5. — Hilbert, R., Zur Statistik des Trachoms. C. f. pr. A. 1896. S. 138. — Hitschmann, R., Ein Fall von luetischem Primäraffect der Conjunctiva. Wiener klin. W. 1896. Nr. 52. — Hoor, K., A Kolozovari M. Kir. Tud. Egyetem szemklinikajanak beteg forgalma az 1895 coben. Kolozovar 1896. — Zur Irrigationstheorie Dr. Kalt's bei der Behandlung eitriger Ophthalmien. C. f. pr. A. 1896. S. 233. — Hosch, Zum Credé'schen prophylaktischen Verfahren. Jahresbericht d. allg. Poliklinik des Cantons Basel-Land. 1896. — Howe, Loi pour la prévention de la cécité résultant de l'ophtalmie des nouveau-nés. Soc. franç. d'Opht. 1896. — Jaesche, E., Zur Trachombehandlung. Klin. Mon.-Bl. f. A. XXXIV. S. 155. — Jitta, N. J., Over

de therapie bij conjunctivitis blennorrhoica. Nederl. Oogh. Gez. 1896. — Kalt, De l'emploi des grands lavages dans le traitement de l'ophtalmie granuleuse. Arch. d'Opht. XVI. 8. p. 484. — Kamocki, Die amyloide Bindehautentartung. Beitr. z. Augenh. XXII. S. 69. — Keyser, P., Double pterygium on one side in a young subject. Ann. of Oph. and Otol. V. 4. p. 960. — Klamann, Die Verhütung der Augeneiterung. Allg. med. Centr.-Ztg. 1896. Nr. 82. — Leber, Th., Ueber die Pathologie des Trachoms. Ber. über d. 25. Vers. d. Ophth. Ges. 1896. S. 156. — Malgat, Immunité trachomateuse. Le trachome monoculaire. Rec. d'Opht. XVIII. 1. p. 9. — May, Ch. H., Mixed forms of trachoma and spring catarrh. Ann. of Oph. and Otol. V. 1. p. 1. — Nimier, L., De la sérothérapie dans les conjonctivites pseudo-membraneuses. Thèse de Paris 1896. — Norrie, G., Om forebyggelse af de saakaldte Skrofulöse Oftalmier. Hospitalstidende. 1896. Nr. 3. — Nuyts, Un cas de transplantation traumatique des cils sur la conjonctive oculaire. Rec. d'Opht. 1896. Nr. 5. p. 296. — Pedrazzoli, G., Cura rapida del tracoma. Ann. di Ottalm. XXV. 2—3. p. 306. — Pergens, E., Plaques épithéliales de la conjonctivite. Progrès méd. Belge. 1896. Jan. 12. — Peters, A., Ueber das Verhältniss der Xerosebacillen zu den Diphtheriebacillen nebst Bemerkungen über die Conjunctivitis crouposa. Bonn 1896. — Pravossod, Ein Fall von Tarsoraphie bei Xerophthalmos. Wjest. Oph. XIII. 3. p. 275. — Pröbsting, Untersuchungen auf ägyptische Augenentzündungen in Kölner Volksschulen. Zeitschrift für Schulgesundheitspflege. 1896. Nr. 6. S. 329. — Procopenko, P., Zur Behandlung des trachomatösen Pannus. Wjest. Oph. XIII. 2. p. 128. — Radzewski, P., Ueber Diffusion aus dem Conjunctivalsack in's Innere des Auges. Ibid. 3. p. 275. — Randall, A., Rhinitis as a factor in phlyctenular ophthalmia, with its therapeutics consequences. Philad. Oph. Sect. of the coll. of Phys. 1896. Oct. 20. — Richter, Aegyptische Augenentzündung in Schulen. Zeitschr. f. Schulgesundheitspfl. 1896. Nr. 2. S. 96. — Rosenmeyer, L., Ueber Tuberculose der Bindehaut. Die Praxis. 1896. Nr. 24. — Russ, E. G., A new trachoma forceps. N. Y. med. J. 1896. Nr. 11. p. 369. — Sähn, E., Das Trachom in Schleswig-Holstein. Inaug.-Diss. Kiel 1896. — Sameh, S., La conjonctivite pseudo-membraneuse et ses formes cliniques en Egypte. Rec. d'Opht. XVIII. 1. p. 15. — La statistique de la clinique ophtalmologique nationale de kalaceon, et la conjonctivite pseudo-membraneuse en Égypte. Ibid. 1896. Nr. 3. p. 137. — Schanz, F., Die Bedeutung des sog. Xerose-Bacillus bei der Diagnose der Diphtherie. Berliner klin. Wochenschr. 1896. Nr. 12. — Zur Aetiologie der Conjunctivitis pseudo-membranacea. Arch. f. A. XXXIII. S. 224. — Scott, Kenneth, Two cases of symblepharon, with remarks on some native Egyptian method of eye treatment. Oph. Rev. 1896. Nr. 173. p. 75. — Segal, L., Zur Behandlung des Trachoms mit Milchsäure. Wjest. Oph. XIII. 1. p. 31. — Silcock, Quarry, Essential shrinking of the conjunctiva, with bacteriology. Oph. Soc. of the U. K. 1896. Dec. 10. — Sourisse, L. M. E., Du permanganate de potasse dans l'ophtalmie purulente de l'adulte et du nouveau-né. Thèse de Bordeaux 1896. — Standish, Myles, Diphtheritic conjunctivitis. Amer. Oph. Soc. 1896. — Steiner, L., Un cas de papillome de la conjonctive. Arch. d'Opht. XVI. 8. p. 501. — Stephenson, S., Epidemic ophthalmia. London and Edinburgh 1896. — On outbreat of ophthalmia in a poorlaw-school. Brit. med. J. 1896. Nr. 1854. p. 62. — Sym, W. G., Ophthalmia neonatorum. Ibid. Nr. 1837. p. 662. — Trousseau, A., Fluxion de la conjonctive. Soc. franç. d'Opht. 1896. — Dasselbe. Rec. d'Opht. 1896. Nr. 7. p. 385. — Tschemolossow, Ueber hyaline Degeneration der Conjunctiva. Wjest. Oph. XIII. 3. p. 275. — Villard, H., Récherches sur

l'anatomie pathologique de la conjonctivite granuleuse. Arch. d'Opht. XVI. 5. p. 299. — Villeneuve, J. Th., Des conjonctivites à streptocoques. Thèse de Paris 1896. — Vossius, A., Die croupöse Conjunctivitis und ihre Beziehungen zur Diphtherie. Samml. zwangl. Abhandl. aus d. Geb. d. Augenh. Heft 1. S. 1. — Ueber einen Fall von Cystenbildung in der Conjunctiva der oberen Augenlider. Ber. über d. 25. Vers. d. Ophth. Ges. 1896. S. 181. — Wagenmann, A., Carcinom der Conjunctiva, entstanden auf einer Exenterationsnarbe. Klin. Mon.-Bl. f. A. XXXIV. S. 255. — Weeks, J. E., Lipoma of the interior of the eye. — Papilloma of the conjunctiva and cornea. N. Y. eye and ear Inf. Rep. IV. 1. p. 12. — Welander, S., Några fall af ögonblennorrée hos vuxna persones. Hygiea. 1896. Sept. — Würdemann, H. V., Influence of the general nutrition upon the course of ophthalmia in new-born. Ann. of Oph. of Otol. V. 1. p. 44. — La conjonctivite granuleuse monoculaire. Ann. d'Oculist. CXV. 5. p. 344. — Zimmermann, Ch., Prevention of ophthalmia neonatorum. Medicine, Journ. of med. and surg. 1896. Nr. 10.

XIII. Cornea.

Abadie, Rapport sur un travail de M. le Dr. Lakah, intitulé: De l'ignipuncture, ses avantages dans les ulcères de la cornée et principalement dans les complications dues à l'ophtalmie purulente. Soc. d'Opht. de Paris. 1896. Juillet 7. — Allporz, F., Keratitis dendritica. Amer. J. of Oph. XIII. 7. p. 209. — Bach, L., Die Tuberculose der Hornhaut. Arch. f. A. XXXII. S. 149. — Barabascheff, P. N., Cas se rapportant à la casuistique des taches congénitales de la cornée. Clin. Opht. II. 10. p. 129. — Barabaschew, P., Zur Casuistik der angeborenen Hornhauttrübungen. Wjest. Oph. XIII. 4—5. p. 360. — de Benardinis, Epithelioma bilaterale del limbus con larga diffusione sulla cornea in un ragazza a 14 anni. Lavori d. clin. ocul. della R. Univ. di Napoli. IV. 4. p. 357. — de Bono, Refrazione e correzione ottica del cheratocono. Arch. di Ottalm. IV. 5—6. p. 141. — Bourgeois, A., Traitement par l'éléctrolyse du staphylome cornéen ou scléro-cornéen. Rec. d'Opht. XVIII. 4. p. 201. — Deux observations rélatives au traitement du kératocône. Clin. Opht. II. 9. p. 120. — Chibret, Traitement de la kératite infectieuse de cause exogène par le violet de méthyle seul ou aidé de la cautérisation ignée. Rec. d'Opht. 1896. Nr. 2. p. 96 u. Nr. 3. p. 166. — Chwalinski, W., Zur Keratoplastik. Wjest. Oph. XIII. 2. p. 107. — Dalquen, L., Ein Fall von Narbencheloïd der Cornea. Inaug.-Diss. Giessen 1896. — van Duyse, Des troubles visuel par la dispersion des rayons lumineux dans les cas de taie cornéenne. Arch. d'Opht. XVI. 1. p. 65. — Ewetzki, Symmetrisches Lymphom der Hornhaut. Wjest. Oph. XIII. 3. p. 275. — Falta, M., Die Hornhauttrübungen und Controll-Massage. C. f. pr. A. 1896. S. 45. — Frank, K., Beiträge zu den Erkrankungen der Hornhaut: Chronische periphere Furchenkeratitis (indolentes Randfurchengeschwür), Ulcus rodens, Pneumokokken-Ophthalmie und atypischer Frühjahrscatarrh. Inaug.-Diss. Marburg 1896. — Ein atypischer Fall von Frühjahrscatarrh, einen selbstständigen Hornhauttumor vortäuschend. Klin. Mon.-Bl. f. A. XXXIV. S. 271. — Fromaget, C., Injections sous-conjonctivales massives de cyanure de mercure dans les kératites infectieuses. Ann. d'Ocul. CXV. 4. p. 267. — Gallenga, C., Brevi osservazioni intorno alla cheratite dendritica. Ann. di Ottalm. XXV. 2—3. p. 224. — Grawitz, P., Ueber Entzündung der Cornea. Virchow's Archiv. CXIV. S. 1. — Heidenreich, O., En „fortiuned Cornea". Norsk. Mag. f.

Laeg. 1896. Jan. — v. Hippel, E., Ueber Keratitis parenchymatosa. Arch. f. O. XLII. 2. p. 194. — Hirschberg, J., Die Durchblutung der Hornhaut. C. f. pr. A. 1896. S. 177. — Ueber die neugebildeten Blutgefässe der Hornhaut und ihre diagnostische Bedeutung. Deutsche med. Wochenschr. 1896. Nr. 38. — Holmström, J., Till behandlingen af de suppurativa keratiterna. Inaug.-Diss. Malmö 1896. — Jocqs, R., Du Zona ophtalmique fruste, Herpès de la cornée. Clin. Opht. 1896. Nr. 7. p. 91. — Lakah, De l'ignipuncture: ses avantages dans les ulcères de la cornée et principalement dans les complications cornéennes dues à l'ophtalmie purulente. Ibid. Nr. 9. p. 115. — Lewis, F. M., Jequirity in the treatment of pannus. New York Manhattan Eye and Ear hosp. Rep. III. p. 5. — Lieto-Vollaro, A. de, Indagini sperimentali ed anatomiche sul trapianto di tessuto corneale. Lavori della clin. ocul. della R. Univ. di Napoli. IV. 4. p. 293. — Sulla genesi del colloide nell' epitelio corneale. Ibid. p. 347. — Lodato, G., Le iniezioni ipodermiche di Jodo metallico nella cheratite parenchimatosa. Arch. di Ottalm. III. 7—8. p. 243. — McCreight, S. L., Unilateral herpes of the cornea. Ann. of Oph. and Otol. V. 1. p. 60. — Mütze, M., Ein Fall von doppelseitiger Keratitis parenchymatosa auf Grundlage einer Lues hereditaria tardo mit starker vorübergehender Tensions- und Volum-Abnahme des rechten Auges. Arch. f. A. XXXIII. 3. S. 290. — Neuburger, S., Verbesserung der Sehschärfe durch Schwarzfärbung halbdurchsichtiger Hornhautflecke. Münchener med. Wochenschr. 1896. Nr. 15. — Nuel, J. P., The pathological anatomy of purulent and microbic keratitis. Brit. med. J. 1896. Nr. 1863. p. 629. — Pansier, P., L'éléctricité dans le traitement des ulcérations profondes de la cornée. Ann. d'Ocul. CXVI. 6. p. 413. — Pflüger, E., Ueber Keratitis parenchymatosa. Ber. über d. 25. Vers. d. Ophth. Ges. 1896. S. 214. — Polignani, L., Cicatrice ipertrofico della cornea. Rep. oftalm. ed istituto anatomo-patolog. dell' ospedale degl. Incurabili Napoli 1896. — Randall, A., Notes on keratitis punctata superficialis. Amer. Oph. Soc. 1896. — Sachsalber, A., Beitrag zur Therapie des Ulcus serpens. Beitr. z. Augenh. XXII. S. 85. — Sandford, A., Oxygen gas in suppurative conditions of the cornea. Oph. Soc. of the U. K. 1896. Oct. 15. — Sauvineau, Kératite à répétition par dacryoadenite infectieuse. Rec. d'Opht. XIV. p. 394. — Schirmer, O., Ein Fall von Schimmelpilzkeratitis. Arch. f. O. XLII. 1. S. 131. — Ueber Faltungstrübungen der Cornea. Ibid. 3. S. 1. — Schultz, H. H., Ueber die Behandlung der Hypopyonkeratitis. Inaug.-Diss. Jena 1896. — Schütte, Siegfried, Ein Beitrag zur Kenntniss der Keratitis parenchymatosa. Inaug.-Diss. Kiel 1896. — Sgrosso, P., Sugli effetti della galvanocaustica e della iritomia ab externo nel cheratocono. Lavori della clin. ocul. della R. Univ. di Napoli. IV. 4. p. 305. — v. Sicherer, Otto, Vergleichende Untersuchungen über verschiedene mit Leucocytose verbundene therapeutische Eingriffe bei dem Staphylokokkengeschwür der Hornhaut. Arch. f. A. XXXIII. S. 279. — Snellen, H., De Behandeling van Keratoconus. Nederl. Oogh. Gez. 1896. — Steiner, L., Cancroid der Cornea, ausgegangen von der Spitze eines Pterygiums. C. f. pr. A. 1896. S. 65. — Stiel, A., Ueber periodische Sehstörungen in Folge von Hornhauttrübungen. Ibid. S. 178. — Stephenson, E., Treatment on corneal opacities. Brit. med. J. 1896. Nr. 1838. p. 734. — Treatment of corneal opacities by electrolysis. Ibid. Nr. 1865. p. 826. — Swoboda, N., Einen Fall von Lues hereditaria mit angeborener Keratitis parenchymatosa und Iridocyclitis fibrinosa. Wiener klin. Wochenschr. 1896. Nr. 52. — Szulislawski, A., Ueber das Auftreten multipler Neubildungen der Hornhaut und Bindehaut. C. f. pr. A. 1896. S. 301. — Trousseau, Les kératites d'origine conjonctivale. Arch. d'Opht.

XVI. 3. p. 198. — Ablation du ptérygion. Ann. d'Ocul. CXV. 6. p. 418. — Traitement de la conjonctivite granuleuse. Ibid. — Uhthoff, W. und Axenfeld, Th., Beiträge zur pathologischen Anatomie und Bakteriologie der eitrigen Keratitis des Menschen. Arch. f. O. XLIV. 1. S. 1. — Vossius, A., Drei Fälle schwerer Hornhautverletzung, geheilt mit Erhaltung des Bulbus und Sehvermögens. Beitr. z. Augenh. XXII. S. 115. — Ueber Fädchenkeratitis. Deutsche med. W. 1896. Nr. 22. — Warlomont, Deux cas de buphtalmie bilatérale avec conservation d'une bonne vision observés chez deux frères. Ann. de la soc. scient. de Bruxelles. XIX. 2. — de Wecker, Note rélative au raclage cornéen, appliqué à la guérison du ptérygion et de la kératite en bandelettes. Soc. franç. d'Opht. 1896. Janv. 7. — Weiss, L., Ueber Transplantation brückenförmiger Bindehautlappen zur Deckung von ausgedehnten Hornhautdefecten mit Irisvorfall. Arch. f. A. XXXIII. 3. S. 311. — Ueber Transplantation brückenförmiger Bindehautlappen bei ausgedehnter Hornhautverschwärung mit Irisvorfall. Ber. über d. 25. Vers. d. Ophth. Ges. 1896. S. 250. — Wernicke, Otto, Un cas d'opacités cornéennes congénitales. Ann. d'Ocul. CXVI. 4. p. 278. — Westhoff, Eene zeldzame hornvlies verduistering. Nederl. Oogh. Gez. 1896. — Wintersteiner, H., Ueber Hornhautveränderungen beim Neuroepithelioma (Glioma) retinae. Arch. f. A. XXXIII. 3. S. 154. — Wood, C. A., A case of pigmentation of the cornea. Ann. of Oph. and Otol. II. 2. p. 255.

XIV. Sclerotica.

Davis, E. A., Report of a case of dermoid growth on the sclero-corneal junction. Ann. of Oph. and Otol. V. 1. p. 28. — Démicheri, L., Episcléritis multiplex dans une attaque de rheumatisme articulaire aigu. Progrès méd. 1896. Nr. 15. p. 225. — Franke, E., Ueber die histologischen Vorgänge bei der Heilung perforirender Lederhautwunden. Arch. f. O. XLII. 1. S. 30. — Krückmann, E., Experimentelle Untersuchungen über die Heilungsvorgänge von Lederhautwunden. Ibid. 4. S. 293. — Schirmer, O., Versuche einer Radical-Operation umschriebener Lederhautectasien. Ber. über d. 25. Vers. d. Ophth. Ges. 1896. S. 135. — Senfft, C., Ueber Verletzungen der Sclera. Inaug.-Diss. Kiel 1896. — Veasey, C. A., Episcleritis and its treatment. Ther. Gaz. XX. 2. p. 95.

XV. Vordere Kammer.

Alt, A., Observations concerning the endothelial lining of the anterior chamber in health and disease. Amer. Journ. of Oph. XII. 2. p. 33; 4. p. 97; 5. p. 129; 6. p. 168; 7. p. 207. — Denig, R., Experimentelle Beobachtungen über ein bisher unbekanntes Verhalten von Fremdkörpern in der vorderen Kammer. Sitz.-Ber. d. Würzburg. Phys.-med. Ges. 1896. 7. Mai. — Schwarz, E., Ein Fall einer Cilie in der Vorderkammer und deren histologische Veränderung. Beitr. z. Augenh. XXIII.

XVI. Linse.

Abadie, Ch., Étude clinique et pathogénique d'une complication peu connue consécutive à l'extraction de la cataracte avec iridectomie. Ann. d'Ocul. CXVI. 1. p. 45. — Albrand, W., Bericht über 295 Star-Operationen der Schöler'schen Augenklinik in Berlin. Arch. f. A. XXXIII. S. 71. — Allport, F., An unusual

case of cataract. Amer. J. of Oph. XIII. 2. p. 52. — **Alt, A.**, A case of probable spontaneous absorption of part of a cataractous lens. Dislocation of the small nucleus into the interior chamber. Glaucoma. Ibid. p. 53. — **Augstein und Ginsberg**, Ueber die Resorption der Linse und der Linsenkapsel bei Luxation in den Glaskörper. C. f. pr. A. 1896. S. 356. — **Ball, J. M.**, Two interesting cases of cataract. St. Louis med. and surg. J. LXX. 5. p. 282. — **Batschvaroff, A. St.**, Contribution à l'étude de la cataracte traumatique. Thèse de Genève 1896. — **Berger, W.**, Ueber Antisepsis und Asepsis bei Bulbus-Operationen nebst einer Statistik über 229 an der Universitäts-Augenklinik zu Würzburg in den Jahren 1893—95 bei aseptischen Verfahren ausgeführte Star-Operationen. Vers. d. Phys.-med. Ges. zu Würzburg. XXX. Nr. 4. — **Bistis, J.**, Cataracte traumatique avec corps étranger dans le cristallin. Clin. Opht. II. 8. p. 104. — **Boggi, P.**, Un caso di spontanea e completa lussazione del cristallino nella camera anteriore. Riduzione col massagio. Ann. di Ottalm. XXV. 1. p. 7. — **Bourgeois**, Kystectomie et capsulotomie. Rec. d'Opht. XIV. Nr. 7. p. 406. — **Cartwright**, Posterior lental opacity, remains of hyaloid artery in coloboma lentis. Oph. Soc. of the U. K. 1896. May 7. — **Cramer**, Ein Fall von Lenticonus posterior. Klin. Mon.-Bl. f. A. XXXIV. S. 278. — **Critchett**, Extraction of dislocated lens with good resultat. Oph. Soc. of the U. K. 1896. May 7. — **Darier, A.**, Nouveau procédé de kératotomie pour pratiquer l'iridectomie ou l'extraction de la cataracte dans les cas d'effacement complet de la chambre antérieure. Ann. d'Ocul. CXV. 6. p. 425. — **Davis, A. E.**, The report of a case of double senile cataract, with leucoma as complication in each eye. Extractions after preliminary iridectomies. New York Manhattan Eye and Ear hosp. Rep. III. p. 37. — **Delbès, O.**, De la résorption spontanée intracapsulaire de la cataracte sénile. Thèse de Paris 1896. — **Deschamps**, Retard anormal dans la formation de la chambre antérieure après l'opération de la cataracte. Clin. Opht. 1896. Nr. 5. p. 62. — **Dickey, J. L.**, A cataractous family. N. Y. med. J. 1896. Nr. 6. — **Egner, R.**, Ueber Contusionsstare, speciell die durch Kapselruptur bedingten. Inaug.-Diss. Greifswald 1896. — **Elschnig, A.**, Ueber die Discission. Wiener klin. Wochenschr. 1896. Nr. 53. S. 1253. — **Fromaget et Cabannes**, De l'hémorrhagie intraoculaire expulsive consécutive à l'extraction de la cataracte. Ann. d'Ocul. CXVI. 2. p. 118. — **Galezowski**, Nouveau procédé opératoire des cataractes secondaires à l'aide de deux aiguilles serpettes. Rec. d'Opht. 1896. Nr. 9. p. 535 u. Nr. 10. p. 587. — **Grosser, P.**, Ueber Ectopia lentis. Inaug.-Diss. Berlin 1896. — **Hallauer, Otto**, Uebersicht über 400 Star-Extractionen, ausgeführt in der Baseler ophthalm. Klinik vom 5. Januar 1889 bis 11. April 1895. XXXII. Jahresber. d. Augenheilanstalt in Basel. 1896. S. 63. — **Hennicke**, Ein Fall von Cataract veranlasst durch Entozoen. Klin. Mon.-Bl. f. A. XXXIV. S. 423. — **Hess, C.**, Pathologisch-anatomische Studien über einige seltene angeborene Missbildungen des Auges. Arch. f. O. XLII. 3. S. 249. — Ueber excentrische Bildung des Linsenkerns und die Histologie des Lenticonus posterior. Ber. über d. 25. Vers. d. Ophth. Ges. 1896. S. 301. — **Hirschberg, J.**, Zur Heilung des Schmutzstars. Deutsche med. W. 1896. Nr. 27. — **Janowski, A.**, Cataract-Extraction, 70 Fälle. Wjest. Oph. XIII. 4—5. p. 367. — **Jocqs**, Extraction du cristallin dans un cas de tache circonscrite de la lentille. Soc. de Opht. de Paris. 1896. Déc. — **Manca e Ovio**, Studi intorno alla cataratta artificiale. Arch. di Ottalm. IV. 5—6. p. 191. — **Mitchell, S.**, A cataractous family. N. Y. med. J. 1896. Nr. 9. — **Nicolukin, J.**, Bericht über 160 Cataract-Operationen im Landkrankenhaus für 1894/95. Wjest. Oph. XIII. 2. p. 143. — **Nuel**, Prophylaxie

du prolapsus iridien dans l'extraction simple de la cataracte. Soc. franç. d'Opht. 1896. — Oliver, Ch. A., Description of a few of the rarer complications occuring during and following cataract extraction. Arch. of Oph. XXV. 3. — Pinto, Gama J. da, Ein Beitrag zur Nachstar-Operation. Klin. Mon.-Bl. f. A. XXXIV. S. 295. — Plettinck-Bauchan, Des inconvénients de l'opération de la cataracte avec l'iridectomie comparés aux avantages de l'extraction simple avec le lambeau semielliptique de Galezowski pratiquée à l'institut ophtalmique de Bruges. Rec. d'Opht. XVIII. 8. p. 449. — Préfontaine, L. A., Summary of operations for cataract done at the New York eye and ear infirmary from Oct. 1. 1894 to Oct. 1. 1895. N. Y. eye and ear inf. Rep. IV. 1. p. 55. — Puech, Cataractes traumatiques. Rec. d'Opht. XVIII. 8. p. 466. — Rockliffe, Cataract extraction and gout. Oph. Soc. of the Unit. K. 1896. June 11. — Rogman, Colobomes du cristallin. Arch. d'Opht. XVI. 5. p. 273. — Contribution à l'étude des anomalies lenticulaires congénitales. Ibid. 10. p. 617. — Rumschewitsch, K., Zur Casuistik des Glaucoms nach Star-Operation. Klin. Mon.-Bl. f. A. XXXIV. S. 91. — Sandford, A., Cataract extraction in an albino. Oph. Soc. of the U. K. 1896. Oct. 15. — Schön, W., Die Star-Krankheit, ihre Ursache und Verhütung. Wiener klin. Rundschau. 1896. Nr. 19—31. — Schreiber, J., Zur Lehre vom Schichtstar. Inaug.-Diss. Kiel 1896. — de Schweinitz, G., Concerning the extraction of immature cataract, with the report of cases. Philadelphia Policl. 1896. Vol. V. — Segal, Zur Frage der Pupillenbildung bei Occlusio pupilla nach Cataractextraction. Wjest. Oph. XIII. 1. — Snell, S., Herpes ophthalmicus occuring shortly after extraction of cataract in the same side. Oph. Soc. of the U. K. 1896. Oct. 15. — Stadtfeldt, A. E., Die Veränderungen der Linse bei Traction der Zonula. Klin. Mon.-Bl. f. A. XXXIV. S. 429. — Story, J. B., On hundred conscecutive operations for senile cataract complicated and uncomplicated. Trans. of the Roy. Ac. of Med. in Ireland. Vol. XIII. — Thomas, W., Beitrag zur Lehre von der Cataracta diabetica. Inaug.-Diss. Strassburg 1896. — Tretow, Otto, Zwei Fälle von Luxatio lentis congenita. Inaug.-Diss. Kiel 1896. — Vignet, Retard de cicatrisation chez les opérés de cataracte. Soc. d'Opht. de Paris. 1896. Nov. — Walter, O., Zur Casuistik der operirten angeborenen Stare. C. f. pr. A. 1896. S. 364. — de Wecker, L., L'extraction de la cataracte en 1752. Ann. d'Ocul. CXV. 5. p. 275. — Weill, G., Aiguilles lamettes pour les opérations de cataracte secondaire. Rev. génér. d'Opht. 1896. Nr. 8. — Wood, C. A., The after treatment of normal cataract extraction. Ther. Gaz. XX. 2. p. 77.

XVII. Iris.

Armaignac, H., Iritis syphilitique unilatérale avec gomme de l'iris. Guérison avec restitution complète de la vision. Rec. d'Opht. 1896. 3. p. 129. — Bocchi, J., Terapia delle procidente dell' iride. Ann. di Ottalm. XXI. 1. p. 3. — Cargill, V., Gumma of the ciliary body. Brit. med. J. 1896. Nr. 1879. p. 17. — Caspar, Fädchenbildung an der Regenbogenhaut. Klin. Mon.-Bl. f. A. XXXIV. S. 431. — Coppez, H., Quelques rémarques sur le diagnostic différentiel des affections tuberculeuses de l'iris. Clin. Opht. II. 10. p. 135. — van Duyse, Contribution à l'étude des colobomes de l'oeil. Arch. di Ottalm. IV. 1—2. p. 432. — Eales and Sinclair, Uveal cysts of the iris. Brit. med. J. 1896. Nr. 1832. p. 339. — Ewetzki, Ph., Melanosarcom des Ciliarkörpers. Wjest. Oph. XII. 3. p. 275. — Foster, M. L., Iridolysis. New York Manhattan Eye and Ear hosp.

Rep. III. p. 14. — Grandclément, Nouvelle contribution à l'uvéite irienne. Lyon méd. LXXXII. Nr. 34 u. 35. — Dasselbe. Arch. d'Opht. XVI. 10. p. 613. — Hanke, V., Ueber Ophthalmia nodosa. Augenerkrankung durch Raupenhaare. Beitr. z. Augenh. XXIII. — Highet, Campbell, H., A case of gumma of the ciliary region. Brit. med. J. 1896. Nr. 1871. p. 1380. — Hirschberg, J., Ueber Verfärbung der Regenbogenhaut. C. f. pr. A. 1896. S. 257. — Hirschberg, J. und Birnbacher, A., Schwammkrebs der Iris-Hinterschicht. Ibid. S. 289. — Dasselbe. Ber. über d. 25. Vers. d. Ophth. Ges. 1896. S. 122. — Lawford, J. B., The formation of artificial pupil by extraocular iridotomy. Oph. Rev. XV. 178. p. 221. — Norris, Three cases of membrana pupillaris perseverans. Amer. Oph. Soc. 1896. — Pichat, E., De l'hémorrhagie dans l'iritis. Thèse de Paris 1896. — Robertson, W., Carcinoma involving iris and ciliary body. Oph. Rev. XIV. Nr. 170. p. 374. — Rudin, W., Die Cocaïnisation der Regenbogenhaut. Wjest. Oph. XIII. 6. p. 491. — Schoeler, Bericht über die Sclero-Iridectomie. Klin. Mon.-Bl. f. A. XXXIV. S. 403. — Schultze, S., Tuberculöse Iritis mit Keratitis parenchymatosa. Arch. f. A. XXXIII. S. 145. — Sigrist, Ciliarfortsätze im Pupillargebiet. Ibid. S. 109. — Snellen, H. jun., Die Aetiologie der Descemetitis. Nederl. Oogh. Gez. 1896. — Stephenson, S., The excretory origin of certain forms of Iritis and Cyclitis. Lancet. 1896. Febr. 29. — Terson, A., Gommes précoces du corps ciliare. Arch. di Ottalm. IV. 1—2. p. 1. — Walter, O., Zur Casuistik der Ciliarkörpersarcome. Arch. f. A. XXXIII. S. 106. — Werther, F., Ueber das Sarcom der Iris. Arch. f. A. XXXII. S. 297. — Werther, Ph., Zwei Fälle von Sarcom der Iris. Wjest. Oph. XIII. 4—5. p. 404. — Westphal, Ein Fall von multiplen Einrissen der Regenbogenhaut zwischen Pupillar- und Ciliarrand. Klin. Mon.-Bl. f. A. XXXIV. S. 201.

XVIII. Chorioidea.

Abelsdorf, G., Carcinom-Metastasen im Uvealtractus beider Augen. Arch. f. A. XXXIII. S. 34. — Bocci, Dante, Panottalmite, exenteratio del bulbo, meningite cerebro-spinale di Fraenkel. Arch. di Ottalm. IV. p. 104. — Calderon, Iridochorioidites infectieuses. Thèse de Paris 1896. — Darier, A., De l'importance de la thérapique locale dans les irido-choroïdites infectieuses, sympathiques et autres. Ber. über d. 25. Vers. d. Ophth. Ges. 1896. S. 239. — De l'importance de la thérapeutique oculaire dans les choroidites infectieuses, sympathiques et autres. Clin. Opht. 1896. Nr. 8. p. 101. — Demidowitsch, Ein Fall von Coloboma chorioideae oculi utriusque mit Colobom der Iris des linken Auges. Wjest. Oph. XIII. 3. p. 228. — Despagnet, Deux cas d'irido-chorioïdite suppurative par auto-infection. Rec. d'Opht. 1896. Nr. 9. p. 523. — Dor, L., Étude anatomo-pathologique d'un cas de choroïdite syphilitique congénitale avec hémorrhagies de la rétine par thrombose de la veine centrale. Arch. d'Opht. XVI. 8. p. 494. — van Duyse, Sarcome choroidien de la région de la macula avec propagation orbitaire. Arch. d'Opht. XVI. 11. p. 657. — Ellet, E. C., Plastic cyclitis with localized exudation, occurring in early secondary syphilis and ressembling gumma of the ciliary body. Ann. of Oph. and Otol. II. 2. p. 232. — Espinat, J. B., Contribution à l'étude des iridochoroidites metrianes. Thèse de Paris 1896. — Ewetzky, Th., Ueber die Dissemination der Sarcome des Uvealtractus. Arch. f. O. XLII. 1. S. 170. — Fouchard, Quatre cas de tumeurs intra-oculaires avec examens histologiques. Clin. Opht. 1896. Nr. 7. p. 88. — Fröhmer, R., Ein Fall vielfacher Missbildungen des

Auges. Inaug.-Diss. Würzburg 1896. — Hirschberg, J., Zur Behandlung der Aderhautgeschwülste. C. f. pr. A. 1896. S. 268. — Hofschläger, R., Zwei bemerkenswerthe Fälle von Metastasenbildung bei Aderhautsarcom. Inaug.-Diss. Greifswald 1896. — Holthouse and Batten, Superficial choroido-retinitis of peculiar form of doubtful causation. Oph. Soc. of the U. K. 1896. Dec. 10. — Marshall, Devereux, Tension in cases of intraocular growth. Ibid. July 3. — Meyer, P., Zur Casuistik der Drusenbildung in der Glaslamelle der Aderhaut. Inaug.-Diss. Greifswald 1896. — Nuel, J. P., Pathological anatomy of divers forms of alterations in the macula lutea. Brit. med. J. 1896. Nr. 1863. p. 629. — Altérations de la macula lutea. Arch. d'Opht. XVI. 8. p. 473. — Oliver, Ciliary staphyloma and excavation of the optic disc. Coll. of Phys. of Philadelphia 1896. — Panas, Sarcome choroïdien de la région de la macula avec propagation orbitaire. Arch. d'Opht. XVI. 8. p. 465. — Randolph, R. L., A case of suppurative iridochoroiditis of obscure origin ending in panophthalmitis in an infant of nine month. Ann. of Oph. and Otol. V. 4. p. 962. — Rockliffe, Leucosarcoma of choroid. Oph. Soc. of the U. K. 1896. June 11. — Snell, H. jun., Ruptura chorioideae. Neederl. Oogh. Gez. 1896. — Spiro, G., Ein Fall von Ectropium uveae congenitum. C. f. pr. A. 1896. S. 310. — Stocker, F., Beitrag zur Casuistik der Enucleatio bulbi panophthalmitischer Augen. Corr.-Bl. f. Schweizer Aerzte. 1896. Nr. 1. — Strzeminski, J., Phthisie essentielle de l'oeil. Rec. d'Opht. XVIII. 4. p. 206. — Terson, Gommes précoces du cercle ciliaire. Soc. franç. d'Opht. 1896. — Vignes, Valeur comparative du traitement iodé dans les choroïdites. Ibid. — Sarcome choroïdien à évolution lente. Soc. d'Opht. de Paris. 1896. Oct. 13.

XIX. Sympathische Ophthalmie.

Abelsdorf, G., Zur Prophylaxe der sympathischen Ophthalmie. Arch. f. A. XXXIII. 4. p. 345. — Angelucci, A., Ricerche sulla oftalmia simpatica. Arch. di Ottalm. IV. 1—2. p. 12 u. 75. — Bach, Weitere Bemerkungen zur sympathischen Ophthalmie. Sitz.-Ber. d. Phys.-med. Ges. zu Würzburg. 1896. Nr. 7. S. 103. — Critchett, Restoration to normal vision after sympathetic ophthalmitis. Oph. Soc. of the U. K. 1896. May 7. — Flanders, L. W., A case of sympathetic ophthalmitis. N. Y. med. Journ. 1896. Nr. 6. p. 176. — Jocqs, Phénomènes irritatifs sympathiques. Clin. Opht. 1896. Nr. 9. p. 118. — Meyer, Otto, Ein Fall von sympathischer Ophthalmie nach subconjunctivaler Bulbusruptur. Inaug.-Diss. Jena 1896. — Pfister, J., Die sympathische Ophthalmie oder Ophthalmia migratoria. Corr.-Bl. f. Schweizer Aerzte. 1895. Nr. 17. — Pflüger, E., Enucleation oder Exenteration. Ibid. 1896. Nr. 1. — Zimmermann, W., Anatomische Untersuchungen eines Falles von Ophthalmia sympathica. Arch. f. O. XLII. 2. S. 39. — Experimentelle und anatomische Untersuchungen über die Festigkeit der Opticusnarben nach Resection und Resection verbunden mit Cauterisation nebst Bemerkungen über den Transport geformter Elemente in den Bahnen des Sehnerven. Ibid. S. 139.

XX. Glaskörper.

Kaupp, H., Beitrag zur Casuistik der spontanen Glaskörper-Blutungen. Inaug.-Diss. Freiburg i. B. 1896. — Moll, A., Glaskörperarterie, Pupillarmembran und subconjunctivales, erweitertes Venennetz an demselben Auge.

C. f. pr. A. 1896. S. 75. — Pollack, A., Ein Fall von eigenthümlicher punktförmiger Glaskörpertrübung. Beitr. z. Augenh. XXIV. S. 83. — Steiner, L., Persistance du canal de Cloquet et cataracte polaire postérieure compliquée de chorioretinite specifique; dépots de pigment dans les parvis du canal. Ann. d'Ocul. CXV. 1. p. 41. — Straub, M., Ueber Hyalitis und genuine Uveïtis. Ber. über d. 25. Vers. d. Ophth. Ges. 1896. S. 108. — Wachtler, R., Ein Fall von beiderseitiger in den Glaskörper vordringender Arterienschlinge. Wiener med. Wochenschr. 1896. Nr. 10.

XXI. Glaucom.

Abadie, Du glaucome sympathique. Arch. d'Opht. XVI. 2. p. 81. — Sur diverses variétés du glaucome chronique et leur traitement. Soc. franç. d'Opht. 1896. — Agabow, Bericht über die Glaucomfälle der Kasan'schen Universitäts-Augenklinik von 1884—1896. Wjest. Oph. XIII. 1. p. 1. — Antonelli, L'iritomie périphérique dans certains cas de glaucome secondaire. Rev. génér. d'Opht. 1896. Nr. 9. p. 385. — Bergmeister, O., Ein Fall von durch Iridectomie geheilten Hydrophthalmus congenitus. Wiener klin. Wochenschr. 1896. Nr. 18. S. 350. — Bocchi, A., L'incisione dell' tenuto dell' angelo irideo del de Vincentiis nell' idroftalmo. Nota clinica ed anatomica. Arch. di Ottalm. IV. p. 130. — Burchardt, Vorstellung von Glaucomfällen. Berliner klin. W. 1896. Nr. 22. — Cross, Congenital Hydrophthalmos. Oph. Soc. of the U. K. 1896. July 3. — Elschnig, A., Anatomische Untersuchungen zweier Fälle von acutem Glaucom. Arch. f. A. XXXIII. Suppl. S. 187. — Galezowski, Des atrophies des papilles glaucomateuses simulant l'atrophie tabétique et de leur guérison par mon procédé de sclérotomies antérieures. Rec. d'Opht. XVIII. Nr. 4. p. 193; Nr. 5. p. 270. — Groenouw, A., Ueber die Anwendung des Cocaïns bei glaucomatösen Zuständen. Ber. über d. 25. Vers. d. Ophth. Ges. 1896. S. 198. — Hahnloser, R. A., Die Erfolge der Glaucombehandlung an der Züricher Augenklinik in den Jahren 1865—95. Inaug.-Diss. Zürich 1896. — Pergens, E., Ueber Adenom des Ciliarkörpers als Ursache des Glaucoms. Arch. f. A. XXXII. S. 293. — Querenghi, F., Del glaucoma simpatico. Ann. di Ottalm. XXV. 4. p. 344. — Randolph, R. L. A., A case of chronic glaucoma with some unusual features. Ann. of Oph. and Otol. V. 4. p. 945. — Richey, St. O., The management of glaucoma. Amer. Oph. Soc. 1896. — The management of glaucoma; chronic simple glaucoma. Ann. of Oph. and Otol. V. 4. p. 920. — Schoen, W., Die Ora serrata, das Glaucoma acutum und dessen Vorstufen. Klin. Mon.-Bl. f. A. XXXIV. S. 111. — Le glaucome, ses formés differentes et son traitement. Ann. d'Ocul. CXVI. 3. p. 161. — Simon, R., Ueber periphere Scotome bei Glaucom. C. f. pr. A. 1896. S. 102. — Stirling, A. W., Glaucoma; its symptoms, varieties, pathology and treatment. Ann. of Oph. of Otol. V. 4. p. 1014. — Thomson, E. S., A case of secondary glaucoma. New York Manhattan Eye and Ear hosp. Rep. III. p. 47. — Tornabene, C., Un caso di glaucoma emorrhagico consecutivo a trombose della vena centrale della retine. Arch. di Ottalm. III. 3. p. 300. — Trousseau, Étude sur l'iridectomie dans le glaucome chronique. Ann. d'Ocul. CXV. 6. p. 418. — de Wecker, L., Le faux glaucome. Ibid. CXVI. 4. p. 249. — Wicherkiewicz, B., Zur Aetiologie und Behandlung des Glaucoms. Klin. Mon.-Bl. f. A. XXXIV. S. 161.

XXII. Retina und Opticus.

Adelheim, G., Ein Fall von Colobom des Sehnerven. Wjest. Oft. XIII. 3. p. 275. — Alexander, A., Wiederherstellung der Function bei einer 6 Jahre alten Embolie der Art. centr. retinae. Ber. über d. 25. Vers. d. Ophth. Ges. 1896. S. 258. — Alt, A., Diabetic retinitis. Amer. J. of Oph. XIII. 5. p. 136. — Ammann, E., Die Netzhautblutungen bei Chorioiditis disseminata. Inaug.-Diss. Zürich 1896. — Baquis, E., Studio clinico di un caso di distacco di retina in contribuzione alla conoscenza della nutrizione della retinà. Ann. di Ottalm. XXV. 2—3. p. 241. — Bassères, Hémorrhagies rétiniennes d'origine palustre. Arch. d'Opht. XVI. 6. p. 352. — Batten, Optic nerve disease in a mother and three children. Oph. Soc. of the U. K. 1896. May 7. — Berger, E., Amblyopie et amaurose de la zona peripapillaire de la rétine. Arch. d'Opht. XVI. 11. p. 672. — Bocchi, A., Di un caso di tumore retinico. Ann. di Ottalm. XXV. 2—3. p. 204. — Collins, Treacher, On the origin of ruptures in detached retina. Oph. Soc. of the U. K. 1896. June 11. — Culbertson, L. R., Artère rétinienne anormale. Ann. d'Ocul. CXV. p. 290. — New treatment for optic atrophy by the combined use of Glonoin and Strychnine, with a report of two cases cured. Amer. J. of Oph. XIII. 6. p. 161. — Report of a remarkable case of persistent visual image, caused by monocular neuroretinitis. Ibid. 7. p. 215. — Dorschawin, W., Eine seltene Anomalie der Sehnervenpapille. Wjest. Oph. XIII. 1. p. 22. — Ehrle, K., Beitrag zur Casuistik der Embolie der Arteria centralis retinae. Inaug.-Diss. Tübingen 1896. — Elmer, A. W., Functional nervous affections arising from optical defects. Ann. of Oph. and Otol. II. 2. p. 232. — Eve, Detachment of the retina treated by drainage. Oph. Soc. of the U. K. 1896. May 7. — Feilchenfeld, H., Beitrag zur Casuistik der Atrophia nervi optici. Inaug.-Diss. Kiel 1896. — Foster, M. L., A case of retinal hemorrhage. N. Y. med. J. LXIII. 5. p. 150. — Friedenwald, H., Ueber jugendliche Netzhaut- und Glaskörperblutungen, durch sichtbare Netzhautvenenerkrankung bedingt. C. f. pr. A. 1896. S. 33. — Fuchs, E., Ueber zwei der Retinitis pigmentosa verwandte Krankheiten. Arch. f. A. XXXII. S. 111. — Goldzieher, Ueber retinale Bindegewebsneubildung. Wiener med. Presse. 1896. Nr. 1. — Gouscherow, J., Ein Fall von atypischer Retinitis albuminurica. Wjest. Oph. XIII. 3. p. 273. — Greeff, R., Der Bau und das Wesen des Glioma retinae. Deutsche med. Wochenschr. 1896. Nr. 21. — Bemerkungen über Veränderungen der Neurogliazellen im entzündeten und degenerirten Sehnerv. Arch. f. A. XXXIII. S. 214. — Die anatomische Grundlage der Pseudogliome. Ber. über d. 25. Vers. d. Ophth. Ges. 1896. S. 113. — Hansel, H., A case of retinitis pigmentosa associated with congenital deaf-mutism. Amer. J. of Oph. XIII. 3. p. 69. — Hoene, Ein seltener Augenspiegelbefund. C. f. pr. A. 1896. S. 68. — Hosch, Fr., Colobom beider Sehnerven ohne Spaltbildung im Uvealtractus. Arch. f. A. XXXIV. S. 59. — Jennings, E., A rare forme of retino-chorioidal degeneration. Amer. J. of Oph. XIII. 3. p. 74. — Inouye, T., Ueber die eigenthümliche Farbe des Augenhintergrundes der mongolischen Race. C. f. pr. A. 1896. S. 200. — Juler, H., Morbid changes in the retina. Brit. med. J. 1896. Nr. 1863. p. 636 u. Nr. 1865. p. 811. — Krawschenko, W., Ein Fall von Colobom der Macula lutea. Wjest. Oph. XIII. 1. p. 25. — Lodato, G., Le iniezioni sottocongiunctivali di cloruro di sodio nell distacco di retina. Arch. di Ottalm. IV. 1—2. p. 47. — Logetschnikow, J., Zwei Fälle von Embolie der Arteria centralis retinae. Wjest. Oph. XIII. 3. p. 275. — McCreight, S. L., Retinitis pigmentosa without night-blindness. Recurrence of that symptom after optical iridectomy. Ann. of Oph. and Otol. V. 1. p. 60. —

Meany, W., Detachment of the retina; sarcoma of the choroid; sympathetic phenomena; enucleation. St. Louis med. and surg. Journ. 1896. Nov. p. 280. — Meisling, A. A., Cystenbildung der Netzhaut mit bindegewebiger Hypertrophie in geschwulstartiger Form. Klin. Mon.-Bl. f. A. XXXIV. S. 237. — Millikin, B. C., Three cases of detachment of the retina in the same family. Ann. of Oph. and Otol. V. 4. p. 955. — Moll, A., Ein Fall von recidivirender Neuritis retrobulbaris. C. f. pr. A. 1896. S. 140. — Monesi, L., Contributo allo studio delle lesioni congenite della retina. Ann. di Ottalm. XXV. 6. p. 603. — Müller, A., Ueber einen Fall von Sehnervengeschwulst. Inaug.-Diss. Jena 1896. — Natanson. W., Ueber Chorio-retinitis striata und spontane Heilung der Netzhautablösung. Klin. Mon.-Bl. f. A. XXXIV. S. 335. — Nuel, J. P., Alteration de la macula lutea. Arch. d'Opht. XVI. 3. p. 145. — De la pathogénie du décollement retinien. Ibid. 10. p. 593. — Ogilvie, Optic nerve atrophy in three brothers. Brit. med. J. 1896. Nr. 1832. p. 339. — Parinaud, Double décollement de la rétine, guéri dans un oeil, très amelioré dans l'autre. Soc. d'Opht. de Paris. 1896. Févr. 4. — Pergens, E., Aneurysmatische Erweiterungen der Maculargefässe. Klin. Mon.-Bl. f. Augenh. XXXIV. S. 170. — Perkin, F., Monocular retinal detachment with high Myopie. Coll. of Phys. of Philadelphia. 1896. — Purtscher, O., Beitrag zur Kenntniss der spontanen Bindegewebsbildung in Netzhaut und Glaskörper nebst einem Nebenblick auf die Aetiologie des hämorrhagischen Glaucoms. Arch. f. A. XXXIII. Suppl. S. 1. — Risley, S. O., Tumor of the optic nerve in a child aged three years. Amer. Oph. Soc. 1896. — Cyst of right optic disc, chorioiditis, macular hemorrhage. Ann. of Oph. and Otol. V. 4. p. 905. — Sambuc, G. A. A., Étude de la consanguinité dans ses rapports avec la surdimutité congénitale et la rétinite pigmentaire. Thèse de Bordeaux 1896. — Schlosser, H., Ueber Netzhautatrophie nach grauer Degeneration des Opticus und nach Embolie der Centralarterie. Inaug.-Diss. Jena 1896. — Schöbl, Cryptoglioma retinae. C. f. pr. A. 1896. S. 129 u. 161. — Schöler, Zur operativen Behandlung der Netzhautablösung. Klin. Mon.-Bl. f. A. XXXIV. S. 18. — de Schweinitz, Two cases of macular hemorrhage. Amer. J. of Oph. XIII. 2. p. 41. — Angioid streaks in the retina. Amer. Oph. Soc. 1896. — Shannon, W. R., Acute vision with choked discs. New York Manhattan Eye and Ear Hosp. Rep. III. p. 44. — Silcock, Retinal detachment of obscur origin. Oph. Soc. of the U. K. 1896. Dec. 10. — Snell, S., On the employment of electrolysis in the treatment of the detached retina. Ibid. July 3. — Hereditary or congenital optic atrophy and allied cases. Ibid. Oct. 15. — Spicer, Holmes, Spurious optic neuritis. Ibid. May 7. — Stephenson, S., Ein seltener Fall von doppelt-contourirten Nervenfasern. Arch. f. A. XXXIII. S. 100. — Surreau, Un cas d'ischémie rétinienne chez une jeune fille. Rec. d'Opht. XVIII. 8. p. 473. — Trousseau, Survie après l'apparition de la rétinite Brightique. Ann. d'Ocul. CXV. 6. p. 418. — Usher, C. H., Medullated nerve fibres of the human eye. Microscopical examination of three eyes. Oph. Rev. XV. Nr. 171. p. 1. — Velhagen, Ueber hereditäre Sehnervenatrophie. Deutsche med. Wochenschr. 1896. Nr. 52. — Wadsworth, Embolism of central artery. Retino-ciliary artery supplying the macula. Perservation of central vision. Amer. Oph. Soc. 1896. — Weiss, L., u. Goerlitz, M., Ein Fall von einseitigem Mikrophthalmus mit Sehnervencolobom. Arch. f. A. XXXIII. S. 101. — Weltert, J., Ein Fall von Retinitis circinata. Ibid. XXXII. S. 187. — Wolfe, J. R., Detached retina. Brit. med. J. 1896. Febr. 22. — Zimmermann, E., Acute rheumatic optic neuritis. Accommodation in the amaurotic eye. Arch. of Oph. XXV. 1. p. 43.

XXIII. Amblyopien ohne Befund.

Allen, S. B., Asthenopia due to glare. New York Manhattan Eye and Ear Hosp. Rep. III. p. 50. — Batten, Sudden failure of vision in both eyes with total obscuration of fund in a young healthy man. Oph. Soc. of the U. K. 1896. Dec. 10. — Beyer, E., Ueber Verlagerungen des Gesichtsfeldes bei Flimmerscotom. Neurol. Centralbl. 1896. Nr. 1. — Bull, Ole, Sur un cas d'amplyopie lunaire. Ann. d'Ocul. CXVI. 1. p. 49. — Cramer, Ueber einseitige Amblyopia peripherica acuta. Klin. Mon.-Bl. f. A. XXXIV. S. 122. — Darier, A., Deux cas d'amblyopie monoculaire par scotome central (névrite retrobulbaire), guérison brusque par injections sousconjonctivales. Clin. Opht. II. 6. p. 74. — Demicheri, L., L'amaurose quinique et paludéenne. Ann. d'Ocul. CXV. 1. p. 32. — Le champ visuel dans les cas de „scotome central“. Arch. d'Opht. XVI. 4. p. 226. — Foster, M. L., Acquired amblyopia. Ann. of Oph. and Otol. II. 2. p. 226. — Fuchs, E., Ueber Erythropsie. Arch. f. O. XLII. S. 337. — Koster, W., Zur Kenntniss der Mikropie und Makropie. Ibid. 3. S. 134. — Lecouveuvre, De l'héméralopie. Thèse de Paris 1896. — Salis, A., Hémianopsie monoculaire temporaire par cocaïnisme aigu. Ann. d'Ocul. CXV. 1. p. 285. — Schmidt-Rimpler, Ueber centrale Scotome. Therap. Wochenschr. 1896. Nr. 28. — Schtschepotjew, N., Ein Beitrag zur Lehre von der epidemischen Hemeralopie. Arch. f. A. XXXII. S. 194. — de Schweinitz, G. E., The toxic amblyopias. Their classification, history, symptoms, pathology and treatment. Philadelphia 1896. — Simon, R., Netzhautvenen-Erkrankung als Ursache der jugendlichen Netzhaut- und Glaskörperblutung. C. f. pr. A. 1896. S. 325. — Straub, M., Statistische Beiträge zum Studium der Amblyopia congenita. Arch. f. A. XXXIII. S. 167. — Stschepotjew, N., Zur Lehre von der epidemischen Hemeralopie. Wjest. Oft. XIII. 2. p. 137.

XXIV. Verletzungen, Fremdkörper, Entozoen.

Alt, A., A case of rupture of the ligamentum pectinatum (cyclodialysis), iridodialysis and dislocation of the lens due to contusion. Amer. J. of Oph. XIII. 10. p. 296. — Bardelli, L., Estrazione di una grossa scheggia di ferro dall' interno dell' occhio, per mezzo dell' electro-calamità. Ann. di Ottalm. XXV. 5. p. 459. — Baudry, L., Étude médico-légale sur les traumatismes de l'oeil et des ses annexes. Lille 1896. — Buller, F., The use of the electromagnet in ophthalmic surgery, with some illustrative cases. Ann. of Oph. and Otol. V. 4. p. 928. — Chauvel, Traumatismes de l'oeil. Rec. d'Opht. 1896. Nr. 2. p. 75; Nr. 3. p. 137. — Denig, R., Ist die Weissfärbung der Netzhaut in Folge stumpfer Gewalt in der That als ein acutes Oedem in Folge Bluterguss zwischen Ader- und Lederhaut im Sinne Berlin's aufzufassen? Arch. f. A. XXXIV. S. 52. — Friedenwald, H., The removal of foreign bodies of iron or steel from the interior of the eyeball with galvano-magnet. Ann. of Oph. and Otol. V. 1. p. 16. — Griffith, Hill, Intraocular cysticercus. Oph. Soc. of the U. K. 1896. Nov. 12. — v. Grolmann, W., Augenverletzung mit nachfolgender doppelseitiger Accommodationslähmung und schliesslicher allgemeiner traumatischer Neurose. Zeitschr. f. pr. Aerzte. V. 1. S. 28. — Harlan, G. O., Rupture of the iris at the pupillary margin and in continuity from contusion of the eyeball. Oph. Rev. 1896. Nr. 179. p. 253. — v. Hippel, E.,

Ueber Netzhautdegeneration durch Eisensplitter nebst Bemerkungen über Magnetextraction. Arch. f. O. XLII. 4. S. 151. — Ueber Netzhautdegeneration durch Eisensplitter. Ber. über d. 25. Vers. d. Ophth. Ges. 1896. S. 64. — Hirschberg, J., Ueber Magnetoperationen. Berliner klin. Wochenschr. 1896. Nr. 25. — Hoeffz, Ueber einen Fall von Eisensplitter-Extraction mittelst des starken Electromagneten. Inaug.-Diss. Jena 1896. — Hoene, J., Zur Casuistik der traumatischen Läsionen des Auges und der Augenhöhle. Klin. Mon.-Bl. f. A. XXXIV. S. 33. — Hoesch, W., Ueber einen Fall von reactionslosem, mehrjährigem Verweilen eines ungewöhnlich grossen Messingstückes im Auge. Inaug.-Diss. Würzburg 1896. — Hulen, V. H., A report of cases of extensive wounds of the globe. New York Eye and Ear Inf. Rep. IV. 1. p. 40. — Janowski, A., Zur Casuistik der Verletzungen des Sehnerven. Wjest. Oph. XIII. 4—5. p. 367. — Kuthe, R., Messing im Auge. C. f. pr. A. 1896. S. 307. — Lutkewitsch, Ein Fall von Augenstörung bei Blitzschlag. Wjest. Oph. XIII. 3. p. 273. — Mosler, H., Zur Magnetextraction von Eisensplittern aus dem Auge. Inaug.-Diss. Tübingen 1896. — Nammack, C. E., A case of traumatic neurasthenia. New York med. Rec. 1895. Dec. 7. — Normann-Hansen, C., Ueber Conjunctivalplastik bei Wunden der Ciliargegend. C. f. pr. A. 1896. S. 353. — Oliver, Ch. A., History of a case, in which five years previously a piece of steel was removed from the vitreous by means of an electro-magnet. Amer. J. of Oph. XIII. 2. p. 49. — Pergens, E., Fall von doppeltem Cysticercus in einem Auge. Klin. Mon.-Bl. f. A. XXXIV. S. 434. — Reese, R. G., A case of traumatic paralysis of the cervical sympathetic with oculo-pupillary symptoms, following forceps delivery. New York Eye and Ear Inf. Rep. IV. 1. p. 55. — Rodewald, E., Drei Fälle von Bissverletzung des Auges. Inaug.-Diss. Kiel 1896. — Rommer, Extraction des corps étrangers métalliques du segment postérieur de l'oeil à l'aide de l'électro-aimant. Ann. d'Ocul. CXV. 3. p. 161. — Schultes, C., Ueber Magnetoperationen am Auge. Inaug.-Diss. Kiel 1896. — de Schweinitz, G. E., Laceration of the left eyeball; suspected retained foreign body; electro-magnet operation; subsequent history of the case. Amer. J. of Oph. XIII. 2. p. 41. — Sgrosso, P., Di un cisticerco tra la retina e la ialoide. Lavore della clin. ocul. della R. Univ. di Napoli. IV. 4. p. 309. — Torrez, C., Contribution à l'étude des corps étrangers de l'oeil. Arch. d'Opht. XVI. 8. p. 500. — Valois, G., Blessures par grains de plomb de l'organe de la vision. Thèse de Paris 1896. — Blessures de l'oeil par grains de plomb. Rec. d'Opht. 1896. Nr. 10. p. 577. — de Vincentiis, In proposito del cisticerco nel vitreo riferito dal Dott. Sgrose. Lavore della clin. ocul. della R. Univ. di Napoli. IV. 4. p. 313. — Cisticerco mostruoso apparentemente allogato totto un distacco retinico con vasta lacerazione. Ibid. p. 333. — Vossius, A., Zur Diagnose und Begutachtung von veralteten Unfallverletzungen des Auges durch Stahlsplitter. Aerztl. Sachverständigen-Zeitung. II. 7. S. 145. — de Wecker, L., Les corps étrangers migrateurs de l'oeil et leur extraction. Progrès med. 1896. Nr. 36. — Weisz, J., Ein Beitrag zur Magnetoperation. C. f. pr. A. 1896. S. 5. — Willgeroth, W., Beitrag zur Kenntniss der subconjunctivalen Bulbusrupturen. Inaug.-Diss. Jena 1896. — Yvert, A., De la conduite à tenir dans le cas de blessure du globe de l'oeil et de la cavité orbitaire par des grains de plombe de chasse ou de petit calibre. Rec. d'Opht. 1896. p. 65.

XXV. Augenleiden bei sonstigen Erkrankungen.

D'Alché, E., De la migraine ophtalmoplégique. Thèse de Paris 1896. — Angelucci, A., Il trattamento chirurgico e la prognosi dell' edema di papilla nei focolai cerebrali. Arch. di Ottalm. III. p. 287. — Axenfeld, Ueber Thrombose im Gebiet der Vena centralis retinae, sowie der Aderhautvenen, besonders auf Grundlage allgemeiner Sepsis. Berliner klin. Wochenschr. 1896. Nr. 41. — Ueber mildere und gutartige Augenentzündung, sowie über doppelseitige Thrombose bei allgemeiner Sepsis. Ber. über d. 25. Vers. d. Ophth. Ges. 1896. S. 282. — Bailey, P., The effect of early optic atrophy upon the course of locomotor ataxia. Med. Rec. 1896. Nov. 14. — Belt, O. E., A case of alcohol-tabacco amblyopia with retinal hemorrhage associated with peripherical multiple neuritis. Ann. of Oph. and Otol. V. 4. p. 948. — Berger, E., Syphilis oculaire avec albuminurie. Progrès méd. 1896. Nr. 38. p. 185. — Bevan Lewis, W., Remarks on ocular symptoms of general paralysis of the insane with special reference to its clinical groupings. Brit. med. J. 1896. Nr. 1843. p. 1021. — Bondi, M., Die pathologisch-anatomischen Veränderungen der Retina bei perniciöser Anämie. Arch. f. A. XXXIII. Suppl. S. 85. — Brückner, P., Ein Fall von doppelseitiger homonymer Hemianopsie mit Erhaltung eines kleinen Gesichtsfeldes nach complicirter Schädelfractur in der Gegend des Hinterhauptbeines. Inaug.-Diss. Giessen 1896. — Campbell Highet, H., De la gonorrhée comme cause de la névro-rétinite. Ann. d'Ocul. CXV. 1. p. 47. — Coppez, H., Tuberculose cutanée et oculaire, sans manifestations viscérales. Rev. génér. d'Opht. XV. 10. p. 433. — Culbertson, L. R., Record of a case of mindblindness due to cerebral compression. Amer. J. of Oph. XIII. 3. p. 71. — Darier, A., Névrite rétrobulbaire consécutive à un périostite (?) a frigore (?) avec parésie du nerf sousorbitaire et legère exophtalmie. Clin. Opht. 1896. Nr. 4. — Denti, F., L'acromegalia nei sui rapporti coll' organo visivo. Ann. di Ottalm. XXV. 6. p. 619. — Diaballa, Chlorosis und Papillo-retinitis. Deutsche med. Wochenschr. 1896. Nr. 28. S. 445. — Dolganoff, W. N., Ueber Veränderungen der Netzhaut bei Infectionskrankheiten. Arch. f. A. XXXII. S. 262. — Dufour, Cl., Tumor of the brain involving the ocular nerves. Journ. of the Amer. med. Ass. 1896. Jan. 18. — Eversbusch, O., Behandlung der bei Erkrankung der Athmungsorgane und bei Kreislaufstörungen vorkommenden Erkrankungen des Sehorgans. Handb. d. spec. Ther. innerer Krankh. Bd. III. S. 171. — Behandlung der bei Nieren-Erkrankungen vorkommenden Veränderungen des Sehorgans. Ibid. Bd. VI. — Behandlung der bei den Krankheiten des Stoffwechsels, des Blutes und des Lymphsystems vorkommenden Erkrankungen des Sehorgans. Ibid. Bd. V. S. 151. — Behandlung der bei Vergiftungen vorkommenden Erkrankungen des Sehorgans. Ibid. Bd. II. S. 471. — Behandlung der bei Erkrankungen des Nervensystems vorkommenden Erkrankungen des Sehorgans. Ibid. Bd. V. S. 1016. — Feilchenfeld, W., Völlige Accommodationslähmung nach Austernvergiftung. Klin. Mon.-Bl. f. A. XXXIV. S. 129. — Franke, Ein Fall von Akromegalie mit temporaler Hemianopsie. Ibid. S. 259. — Fridenberg, P., A case of binasal hemianopsia following cranial traumatism. New York Eye and Ear Inf. Rep. IV. 1. p. 31. — Funke, G., Ueber den Zusammenhang zwischen Diabetes mellitus, Nephritis chronica und Cataract. Inaug.-Diss. Berlin 1896. — Galezowski, De l'hérédité syphilitique oculaire à la deuxième génération. Rec. d'Opht. XVIII. 1. p. 1. — Gambarotto, G., Fenomeni oculari nel variolo. Ann. di Ocul. XXV. 2—3. p. 277. — Goldzieher, W., Die Hutchinson'sche Veränderung des Augenhintergrundes. Ber.

über d. 25. Vers. d. Ophth. Ges. 1896. S. 78. — Goller, H., Ein Fall von doppelseitiger metastatischer Panophthalmie nach Sepsis ohne tödtlichen Ausgang. Inaug.-Diss. Würzburg 1895. — Gorecki, L., Étude sur l'irido-choroidite de la fièvre recurrente. Thèse de Paris 1896. — Hansell, A case of double choked discs, caused by a cystic tumor involving the right frontal lobe of the brain, with autopsy. Amer. Oph. Soc. 1896. — Dasselbe. Ann. of Oph. and Otol. V. 4. p. 941. — Heddaeus, Der Haab'sche Hirnrindenreflex der Pupille in seiner Beziehung zur hemiopischen Pupillenreaction. Arch. f. A. XXXII. S. 88. — Hess, C., Ueber Linsentrübungen in ihren Beziehungen zu Allgemeinerkrankungen. Samml. zwangl. Hefte aus d. Geb. d. Augenh. I. 1. — Hirsch, C., Zur Pathologie der Embolie der Netzhautschlagader. Arch. f. A. XXXIII. Suppl. S. 141. — Hitschmann, R., Beitrag zur Kenntniss der Meningitis syphilitica. Wiener klin. Wochenschr. 1895. Nr. 47 u. 49. — Holden, W. A., The visual disturbances due to nervous diseases. Med. Rec. 1896. p. 626. — Januskiewicz, M., Zwei Fälle von puerperaler septischer Embolie des Auges. C. f. pr. A. 1896. S. 206. — Karplus, J. P., Ueber Pupillenstarre im hysterischen Anfalle. Wiener klin. Wochenschr. 1896. Nr. 52. — Katz, K., Ueber das Zusammenvorkommen von Neuritis optica und Myelitis acuta. Arch. f. O. XLII. 1. S. 202. — Knaggs, L., Reflex amblyopia due to pregnancy. Brit. med. Journ. 1896. Nr. 1838. p. 330. — Koller, C., Two cases of a rare and generally fatal disease or degeneration in infancy, associated with early blindness and the characteristic retinal changes. Amer. Oph. Soc. 1896. — Kunn, Sur quelques troubles des muscles des yeux dans la sclérose en plaques. Rec. d'Opht. 1896. Nr. 6. p. 326. — Lagrange, Contribution à l'étude des affections métastatiques de l'oeil d'origine non microbienne. Soc. franç. d'Opht. 1896. — Laurens, A., Affections nasales et troubles oculaires réflexes. Ann. d'Ocul. CXV. 4. p. 241. — Lewis, R., Remarks on ocular symptoms of general paralysis of the insane with special referance to its clinical groupings. Brit. med. J. 1896. Nr. 1844. p. 1079. — Lodato, G., Retinite gummosa premonitoria di sifilide cerebrale. Arch. di Ottalm. III. 7—8. p. 235. — Marina, Ueber multiple Augenmuskellähmungen und ihre Beziehungen zu den sie bedingenden, vorzugsweise nervösen, Krankheiten. Leipzig und Wien, 1896, F. Deuticke. — Masius et Mahains, A., Récherches sur les altérations anatomiques du nerf optique dans l'intoxication par l'extrait éthéré de fongère male. Bull. de l'Acad. royale de méd. de Belgique 1895. — Maxwell, P. W., The effects of nasal obstruction on accommodation. Brit. med. J. 1896. Nr. 1865. p. 825. — Mittschler, E., Ueber einen Fall von hysterischer Amblyopie mit centralem Scotom und Convergenzkrampf. Inaug.-Diss. Leipzig 1896. — Nettleship, Central Amblyopia as an early symptom in tumour at the chiasma. Oph. Soc. of the U. K. 1896. Oct. 15. — Norris, W., The eye symptoms of intracranial tumors. Philadelphia Univ. med. Mag. 1896. March. — Oliver, Ch. A., A brief résumé of a comparative study of the ophthalmoscopic conditions seen in interstitial nephritis as found in dispensary service and in general hospital practice. Philadelphia Hosp. Rep. V. III. — Paterson, W. J., Traitement de l'épilepsie par la ténotomie des muscles oculaires. Ann. d'Ocul. CXV. 1. p. 45. — Patterson, A. B., Retinal hemorrhage caused by lithemia. Ann. of Oph. and Otol. V. 4. p. 965. — Péchin, Contribution à l'étude des affections oculaires et des sinusites de la face d'origine dentaire. Rev. génér. d'Opht. 1896. Nr. 5. p. 193. — De la dyschromatopsie chez les hystériques. Rec. d'Opht. 1896. Nr. 10. p. 599. — Pergens, E., L'amaurose et l'amblyopie après hématemèse. Ann. d'Ocul. CXV. 1. p. 5. — Peters, A., Ueber die Beziehungen zwischen

Orientirungsstörungen und ein- und doppelseitiger Hemianopsie. Arch. f. A. XXXII. S. 175. — Ranney, A., Eye strain as a cause of epilepsy, and the results of eye treatment. New York med. J. LXIV. Nr. 26 u. LXV. Nr. 1. — Sachs, B., A family form of idiocy, generally fatal and associated with early blindness. Ibid. 1896. Nr. 22. p. 697. — Schanz, F., Die Betheiligung des Opticus bei puerperaler Polyneuritis. Deutsche med. Wochenschr. 1896. Nr. 28. — Schaw, C. and Thompson, W. H., Descending degeneration from lesions of the cortex of the occipital lobe in the monkey. Brit. med. J. 1896. Nr. 1863. pr. 630. — Schmidt, F., Heilung einer seit 9 Jahren bestehenden einseitigen hysterischen Erblindung durch Didymin-Tabloids. Allgem. med. Central-Zeitung. 1896. Nr. 67. — Schmidt-Rimpler, Ueber maculare Sehnervenatrophie bei Diabetes. Ber. über d. 25. Vers. d. Ophth. Ges. 1896. S. 99. — de Schweinitz, G., Remarks on certain ocular phenomena in their relation to intracranial growths. University med. Mag. 1896. March. — Scott, K., Keratitis occurring in Leprosy. Brit. med. J. 1896. Nr. 1838. p. 730. — Seabrock, H., The eyes and the lives. N. Y. med. J. LXIII. 11. p. 347. — Seydel, Operative Entfernung eines intracraniellen Tumors. Centralbl. f. Chirurgie. 1896. Nr. 13. — Siegrist, Ueber eine wenig bekannte Form von Netzhauterkrankung in Folge von Circulationsstörungen. Ber. über d. 25. Vers. d. Ophth. Ges. 1896. S. 83. — Silex, P., Pathognomische Kennzeichen der congenitalen Lues. Berliner klin. Wochenschr. 1896. Nr. 7. — Soueix, L., Troubles oculaires dans le psoriasis et dans le pemphigus. Thèse de Paris 1896. — Steinlechner, M., Ueber das gleichzeitige Vorkommen von Morbus Basedowii und Tetanie bei einem Individuum. Wiener klin. Wochenschr. 1896. Nr. 1. — Strzeminski, Maladies heredosyphilitiques des yeux à la deuxième génération. Rec. d'Opht. 1896. Nr. 10. p. 602. — Thorrington, J., An ophthalmic light-screen or cover chimney. Ann. of Oph. and Otol. V. 4. p. 1027. — Trousseau, Un cas rare d'intoxication mercurielle. Clinique Opht. II. 6. p. 78. — Urbantschitsch, V., Ueber die vom Gehörorgane auf den motorischen Apparat des Auges stattfindenden Reflexwirkungen. Wiener klin. Wochenschr. 1896. Nr. 1. S. 1. — Valude, Fongus tuberculeux d'un oeil ayant appartenu à un enfant de 19 mois. Soc. franç. d'Opht. 1896. Janv. 7. — Varese, P. M., Un caso di paresi oculare per auto-intossicazione da elmintiasi. Arch. di Ottalm. III. p. 309. — Vignes et Batuand, Irido-choroidite d'origine utérine. Ibid. IV. 1—2. p. 449. — Wagenmann, A., Einiges über Augenerkrankungen bei Gicht. Ber. über d. 25. Vers. d. Ophth. Ges. 1896. S. 294. — de Wecker, L., Les lésions oculaires obstétricales. Ann. d'Ocul. CXVI. 1. p. 40.





